BRUNA STANIGHER BARBOSA

Efeitos da fototerapia no processo de cicatrização de queimaduras em bezerros

São Paulo
2016

BRUNA STANIGHER BARBOSA

Efeitos da fototerapia no processo de cicatrização de queimaduras em bezerros

Dissertação apresentada ao Programa de Pós-Graduação em Clínica Veterinária da Faculdade de Medicina Veterinária e Zootecnia da Universidade de São Paulo para obtenção do título de Mestre em Ciências

Departamento:
Clínica Médica

Área de Concentração:
Clínica Veterinária

Orientador:
Prof. Dr. Fabio Celidonio Pogliani

São Paulo
2016

Autorizo a reprodução parcial ou total desta obra, para fins acadêmicos, desde que citada a fonte.

DADOS INTERNACIONAIS DE CATALOGAÇÃO NA PUBLICAÇÃO

(Biblioteca Virginie Buff D'Ápice da Faculdade de Medicina Veterinária e Zootecnia da Universidade de São Paulo)

T.3368
FMVZ

Barbosa, Bruna Stanigher
Efeitos da fototerapia no processo de cicatrização de queimaduras em bezerros / Bruna Stanigher Barbosa. -- 2016.
73 f. : il.

Dissertação (Mestrado) - Universidade de São Paulo. Faculdade de Medicina Veterinária e Zootecnia. Departamento de Clínica Médica, São Paulo, 2016.

Programa de Pós-Graduação: Clínica Veterinária.

Área de concentração: Clínica Veterinária.

Orientador: Prof. Dr. Fabio Celidonio Pogliani.

1. Descorna. 2. Bezerro. 3. Queimadura. 4. Fototerapia. 5. Terapia fotodinâmica. I. Título.

CERTIFICADO

Certificamos que o Projeto intitulado "Efeitos da Fototerapia no Processo de Cicatrização de Queimaduras em Bezerros", protocolado sob o CEUA nº 4934261115, sob a responsabilidade de **Fábio Celidonio Pogliani** - que envolve a produção, manutenção e/ou utilização de animais pertencentes ao filo Chordata, subfilo Vertebrata (exceto o homem), para fins de pesquisa científica ou ensino - está de acordo com os preceitos da Lei 11.794 de 8 de outubro de 2008, com o Decreto 6.899 de 15 de julho de 2009, bem como com as normas editadas pelo Conselho Nacional de Controle da Experimentação Animal (CONCEA), e foi aprovado pela Comissão de Ética no Uso de Animais da Faculdade de Medicina Veterinária e Zootecnia da Universidade de São Paulo (CEUA/FMZV) na reunião de 13/04/2016.

We certify that the proposal "Phototherapy effects on the healing process of burns in calves", utilizing 30 Bovines (30 males), protocol number CEUA 4934261115, under the responsibility of **Fábio Celidonio Pogliani** - which involves the production, maintenance and/or use of animals belonging to the phylum Chordata, subphylum Vertebrata (except human beings), for scientific research purposes or teaching - is in accordance with Law 11.794 of October 8, 2008, Decree 6899 of July 15, 2009, as well as with the rules issued by the National Council for Control of Animal Experimentation (CONCEA), and was approved by the Ethic Committee on Animal Use of the University of São Paulo (CEUA/FMZV) in the meeting of 04/13/2016.

Finalidade da Proposta: Pesquisa

Vigência da Proposta: de 02/2015 a 12/2015 Área: Clínica Médica Veterinária

Procedência:	Não aplicável biotério						
Espécie:	Bovinos	sexo:	Machos	idade:	a	N:	30
Linhagem:	Holandês			Peso:	a		

Resumo: De acordo com o manejo tradicionalmente empregado na pecuária leiteira, a descorna de bezerros é um procedimento rotineiro e de destaque na atividade. Com finalidade de reduzir o risco de ferimentos causados pelos cornos aos manipuladores e outros animais, o procedimento de descorna é normalmente realizado por meio da cauterização pelo calor, chamado comumente de mochação, e apresenta-se, portanto, como um dos principais fatores da ocorrência de queimaduras em bezerros. Pesquisas comportamentais e fisiológicas já determinaram que a descorna é uma experiência dolorosa, independentemente do método utilizado. Estudos têm investigado o uso da fototerapia no tratamento de feridas. Procedimentos rotineiros, como a descorna por cauterização, causam ferimentos que demandam tempo e cuidados especiais principalmente no controle de infecções secundárias, tornando-se imprescindível qualquer forma de intervenção que venha de encontro a estas adversidades. Portanto, a atual intensificação do sistema de produção de leite no Brasil e ao emprego rotineiro da descorna de bezerros, torna-se

fundamental a constante busca de melhorias nos cuidados com estes animais durante o procedimento e suas consequências, tais como o manejo e recuperação das lesões de modo a assegurar a saúde e bem estar aos animais.

Local do experimento:

São Paulo, 21 de abril de 2016

Profa. Dra. Denise Tabacchi Fantoni
Presidente da Comissão de Ética no Uso de Animais
Faculdade de Medicina Veterinária e Zootecnia da Universidade de São Paulo

Roseli da Costa Gomes
Secretaria Executiva da Comissão de Ética no Uso de Animais
Faculdade de Medicina Veterinária e Zootecnia da Universidade de São Paulo

FOLHA DE AVALIAÇÃO

Autor: BARBOSA, Bruna Stanigher

Título: Efeitos da fototerapia no processo de cicatrização de queimaduras em bezerros

Dissertação apresentada ao Programa de Pós-Graduação em Clínica Veterinária da Faculdade de Medicina Veterinária e Zootecnia da Universidade de São Paulo para obtenção do titulo de Mestre em Ciências

Data: _____/_____/_____

Banca Examinadora

Prof. Dr._____

Instituição:_____ Julgamento:_____

Prof. Dr._____

Instituição:_____ Julgamento:_____

Prof. Dr._____

Instituição:_____ Julgamento:_____

DEDICATÓRIA

Ao Mundo Espiritual, que sempre iluminou no caminhar.

Ao meu filho Bernardo , por ser a razão do meu viver.

Aos meus pais Bruno e Kátia, por todo amor, apoio e incentivo em todos os momentos da minha vida.

Ao meu marido Felipe, pelo companheirismo e ajuda em todas as horas.

À minha avó Maria Amélia, por ser meu maior exemplo de mulher e por todo apoio em todas as horas.

AGRADECIMENTOS

Ao meu orientador Prof. Dr. **Fabio Celidonio Pogliani**, por acreditar na minha capacidade de execução deste trabalho como por todos os ensinamentos, as conversas, conselhos, incentivos, orientações e principalmente pela amizade nesta jornada.

À Profª. Drª. **Lilian Rose Marques de Sá,** pela colaboração com a leitura das lâminas, pelos ensinamentos sobre histopatologia e pela amizade.

À Drª **Luciana Almeida Lopes** e a **DMC Group** pelos aparelhos concedidos utilizados neste trabalho e pelo subsídio cedido.

Ao Prof. Dr. **Fernando José Benesi**, pela amizade, confiança e pelos ensinamentos não só sobre Buiatria.

À Profª. Drª. **Alice Maria Melville Paiva Della Libera** pelas conversas, por suas palavras de conforto e de sabedoria.

À Profª Drª **Viviani Gomes** por todo o auxílio com os bezerros do projeto e pela amizade.

Às minhas amigas, companheiras de equipe e de trabalho **Carolina dos Anjos** e **Edlen de Andrade Medeiros**, a quem sem a participação este trabalho não seria possível de ser realizado, pela incansável colaboração.

Ao meu amigo e companheiro de equipe **Fábio Parra Sellera**, pelas desavenças, pela paciência, ensinamentos, apoio e colaboração sempre que precisei e principalmente pela amizade.

Ao meu colega de equipe e trabalho **Ronaldo Gomes Gargano**, pelos ensinos principalmente em Buiatria, pelas brincadeiras e por me ensinar sobre

comprometimento no trabalho.

As minhas amigas e companheiras de pós-graduação **Juliana Bombardelli, Gabriela Alves Reis, Carolina de Lara Shecaira** e **Caroline Harumi Seino,** que dividiram comigo muito mais que bezerros.

Aos amigos residentes e alguns atuais companheiros de pós- graduação pela ajuda com o manejo e na clínica dos bezerros.

Aos demais professores, funcionários e colegas de pós-graduação, que de alguma forma colaboram e compartilharam comigo suas experiências.

Ao bezerros **01, 02, 03 (Tamy), 04, 05 (Cirilo), 06 , 07, 08, 09, 10, 11, 12, 13, 14, 15, 16, 17, 18, 19, 20, 21, 22, 23, 24, 25, 26, 27, 28, 29 (Sellera), 30 (Ronaldo) e 31 (Fabio)** pela oportunidade do aprendizado.

A persistência é o caminho do êxito"
Charles Chaplin

RESUMO

BARBOSA, B. S. **Efeitos da fototerapia no processo de cicatrização de queimaduras em bezerros**. [Effect of light therapy in burn wound healing in calves]. 2016. 73 f. (Mestrado em Ciências) – Faculdade de Medicina Veterinária e Zootecnia, Universidade de São Paulo, São Paulo, 2016.

De acordo com o manejo tradicionalmente empregado na pecuária leiteira, a descorna de bezerros é um procedimento rotineiro e de destaque na atividade. Tal procedimento é normalmente realizado por meio da cauterização térmica e apresenta-se, portanto, como um dos principais fatores da ocorrência de queimaduras em bezerros. O tratamento das lesões baseia-se na aplicação tópica de substâncias cicatrizantes, antimicrobianas e repelentes, sendo que, na Medicina Veterinária, o elemento mais utilizado e presente em produtos tópicos comerciais com finalidade de melhorar o tempo de cicatrização é o óxido de zinco. Como alternativa ao uso de antibióticos e melhora da cicatrização de feridas, a fototerapia de baixa intensidade bem como a terapia fotodinâmica se apresentam como opções terapêuticas no tratamento para reparação tecidual e contra infecções locais em feridas por queimaduras. O objetivo deste estudo foi avaliar os resultados do emprego da fototerapia no tratamento de lesões de queimaduras induzidas por meio da descorna cauterizante em bezerros, caracterizando a evolução macroscópica e histológica da cicatrização das lesões e a recuperação clínica do animal quando comparada com o tratamento tradicional preconizado com pomada à base de óxido de zinco. Desta forma, foram utilizados 30 bezerros, divididos em cinco grupos avaliados: G1 - grupo controle; G2- grupo laser vermelho (LV), λ=660nm/20s de irradiação (70J/cm^2); G3 - laser infravermelho (IV), λ=810nm/20s de irradiação (70J/cm^2); G3 - LED vermelho (LED), λ=660nm/40s de irradiação (10,8J/cm^2) e G4 – grupo terapia fotodinâmica (PDT), azul de metileno a 0,01% associado ao LED vermelho, λ=660nm/40s de irradiação (10,8J/cm^2). Os resultados demonstraram que não houve diferença estatística entre os grupos quanto ao tempo de regressão das lesões bem como quanto à deposição de colágeno tipo III. Pode-se concluir que as fototerapias, nos parâmetros de irradiação propostos, mostraram-se tão eficazes quanto à aplicação de unguento com óxido de zinco na cicatrização de queimaduras

em bezerros.

Palavras-chave: Descorna. Bezerro. Queimadura. Fototerapia. Terapia fotodinâmica.

ABSTRACT

BARBOSA, B. S. **Effect of light therapy in burn wound healing in calves**. [Efeitos da fototerapia no processo de cicatrização de queimaduras em bezerros]. 2016. 73 f. (Mestrado em Ciências) – Faculdade de Medicina Veterinária e Zootecnia, Universidade de São Paulo, São Paulo, 2016.

According to the traditionally management used in dairy cattle, disbudding calves is a highly important routine procedure. Disbudding is usually performed by heat cauterization and presents itself as the main factor that leads to burns injuries in calves. The treatment of the lesions is based on the topical application of antimicrobial and repellents healing products, and in Veterinary Medicine, the most frequent used and present in commercial products, in order to improve the healing time, is zinc oxide. As an alternative to antibiotics and to improve wound healing, low level phototherapy and photodynamic therapy are presented as therapeutic options for tissue repair and against local infections in burn wounds. The aim of this study was to evaluate the results of phototherapy in the treatment of burn injuries induced by disbudding in calves, by macroscopic and histological features of the lesions, and the clinical recovery of the animals, and to compare with the traditional treatment with zinc oxide ointment. Thus, 30 calves were divided into five study groups: G1 – control; G2 - red laser (RL), λ = 660 nm / 20 seconds of irradiation (70J / cm^2), G3 - infrared laser (IR), λ = 810nm / 20 seconds of irradiation (70J / cm^2); G4 - red LED (LED), λ = 660 nm / 40 seconds of irradiation (10,8J / cm^2) and G5 - photodynamic therapy (PDT), methylene blue 0.01% associated with the red LED λ = 660 nm / 40 seconds of irradiation (10,8J / cm^2). The results showed no statistical differences among the groups according to wound healing time, and to the type III collagen deposition. It was possible to conclude that phototherapies, in the proposed irradiation parameters, were efficient as zinc oxide ointment in the burn wound healing in calves.

Keywords: Disbudding. Calves. Burn. Phototherapy. Photodynamic therapy.

LISTA DE TABELAS

Tabela 1 -	Grupos experimentais, tratamentos e parâmetros utilizados.....	41
Tabela 2 -	Momentos de análise das lesões.....	44
Tabela 3 -	Comparação e distribuição das médias e desvio padrão (DP) da área da lesão (cm^2) nos diversos dias entre os diferentes tratamentos.....	51
Tabela 4 -	Comparação de médias das áreas das lesões (cm^2) entre os diferentes dias para casa tratamento individual.....	51
Tabela 5 -	Médias e desvio padrão (DP) da contagem de células inflamatórias de acordo com os tratamentos, no 7º dia após a descorna.....	57
Tabela 6 -	Médias e desvio padrão (DP) das áreas de colagenização (μm^2) de acordo com os tratamentos no 21º dia após a descorna.....	59

LISTA DE ILUSTRAÇÕES

Figura 1 -	Classificação da lesão de queimadura baseada na profundidade da pele acometida.....	24
Figura 2 -	Anatomia do corno bovino.....	28
Figura 3 -	Tricotomia, antissepsia e anestesia em bezerro.....	39
Figura 4 -	Descorna por ferro quente em bezerro.....	39
Figura 5 -	Locais de irradiação com o laser vermelho e infravermelho na lesão após a descorna.....	42
Figura 6 -	Ilustração dos diferentes tratamentos utilizados.....	43
Figura 7 -	Exemplo de mensuração da área das lesões nos tempos 3, 7, 14 e 21 dias após a descorna utilizando o software ImageJ.....	45
Figura 8 -	Realização de biópsia na borda da lesão por meio de *punch* de 6 mm.....	46
Figura 9 -	Lesões de queimaduras em pele de bezerro por grupo de tratamento durante os tempos preconizados.....	50
Figura 10 -	Fotomicrografias das lesões de queimaduras em pele de bezerro por casa grupo de tratamento durante os tempos preconizados (HE x10).....	55
Figura 11 -	Exemplo de campo de captura de imagem para contagem de células inflamatórias utilizando o software Image Pro-Plus (4.5)....	56
Figura 12 -	Exemplo de campo de captura de imagem para quantificação da área de colágeno tipo III destacadas em vermelho pelo software Image Pro- Plus (4.5).....	58
Gráfico 1 -	Áreas médias das lesões (cm^2) de acordo com tratamento empregado e dias de evolução.....	52
Gráfico 2 -	Variações de índice de retração das lesões (cm^2) de acordo com os tratamentos.....	52
Gráfico 3 -	Variações das médias e desvio padrão da contagem de células inflamatórias de acordo com os tratamentos no 7º dia após a descorna.....	57
Gráfico 4 -	Médias e desvio padrão das áreas de colagenização (μm^2) de acordo com os tratamentos no 21º dia após a descorna.....	59

LISTA DE ABREVIATURAS E SIGLAS

AM	Azul de metileno
BID	*Bis in die*
CBPR	Clínica de Bovinos e Pequenos Ruminantes
CCO	Citocromo c oxidase
FMVZ	Faculdade de Medicina Veterinária e Zootecnia
Fs	Fotossensibilizador
IV	Intra venoso
LASER	Light amplification by stimulated emission of radiation
LED	Light-emitting diode
NADH	Nicotinamida adenina dinucleotídeo
PDT	Photodynamic therapy
SP	São Paulo
USP	Universidade de São Paulo

LISTA DE SÍMBOLOS

cm	Centímetros
cm^2	Centímetro quadrado
J	Joules
λ	Lambda
L	Litros
mL	Mililitros
mg/kg	Miligramas por quilograma
mM	Milimolar
mW	Miliwatts
$mWcm^2$	Miliwatts por centímetro quadrado
nm	Nanômetro
%	Porcentagem
s	Segundos
W	Watt

SUMÁRIO

1 INTRODUÇÃO..... 18

2 REVISÃO DE LITERATURA..... 22

2.1 QUEIMADURAS..... 22

2.2 CICATRIZAÇÃO DA LESÃO 24

2.3 DESCORNA DE BEZERROS..... 26

2.4 FOTOTERAPIAS..... 29

2.4.1 Laser e LED de baixa intensidade..... 29

2.4.2 Terapia fotodinâmica..... 33

3 **OBJETIVO..... 36**

4 MATERIAL E MÉTODOS..... 37

4.1 ANIMAIS E GRUPOS EXPERIMENTAIS..... 37

4.2 DESCORNA 38

4.3 TRATAMENTOS..... 40

4.4 ANÁLISE DAS LESÕES..... 44

4.4.1 Momentos..... 44

4.4.2 Área da lesão - análise macroscópica..... 44

4.4.3 Histológico - análise microscópica..... 46

4.4.3.1 **Análise morfométrica: contagem de células inflamatórias** 46

4.4.3.2 **Análise morfométrica: quantificação de colágeno tipo III** 47

4.5 ANALISE STATÍSTICA..... 47

5 RESULTADOS..... 48

5.1 ANALISE MACROSCOPICA DESCRITIVA..... 48

5.2 ANÁLISE DA REGRESSÃO DA LESÃO..... 51

5.3 ANÁLISE MICROSCOPICA DESCRITIVA..... 53

5.4 ANÁLISE DA CONTAGEM DE CELULAS INFLAMATÓRIAS..... 56

5.5 ANÁLISE DA DEPOSIÇÃO DE COLÁGENO TIPO III..... 58

6 DISCUSSÃO..... 60

7 CONCLUSÃO..... 65

REFERÊNCIAS..... 66

1 INTRODUÇÃO

Com uma população bovina estimada em 220 milhões de cabeças de gado, e considerada o segundo rebanho comercial do mundo, ficando atrás apenas da Índia, a pecuária brasileira assume importante significado econômico e social (IBGE, 2014). A capacidade de crescimento deste setor é avaliada pela quantidade de bezerros produzidos, que atinge cerca de 44,6 milhões de animais por ano (IBGE, 2006), representando os futuros produtores de carne ou de leite da bovinocultura. Outros números revelam a crescente vertente da pecuária leiteira nacional: a produção total de leite de 35,17 bilhões de litros, representando um aumento de 2,7% em relação à registrada no ano anterior, é consequência de alta de 0,5% no número de vacas ordenhadas em comparação com o ano anterior (IBGE, 2014). Tal número torna o Brasil um país de destaque nesta atividade, sendo responsável pela quinta posição mundial na produção de leite e pelo segundo maior número de vacas em lactação do mundo (IBGE, 2014). Tais números evidenciam a importância do setor de cria da cadeia de produção leiteira e, consequentemente, as práticas de manejo e gestão realizadas nestes animais são extremamente significantes, pois quando feitas inadequadamente prejudicam de forma significativa o bem-estar dos animais e são geradoras de grandes prejuízos econômicos, seja pela mortalidade ou pela morbidade, gastos com assistência veterinária e tratamentos, além de menores rendimentos na produção (ganho de peso e produção leiteira).

Conforme o manejo tradicional empregado na pecuária leiteira, a descorna de bezerros é um procedimento rotineiro e de destaque no setor, com finalidade de reduzir o risco de ferimentos causados pelos cornos aos manipuladores e outros animais. Tal procedimento previne o crescimento do corno, pois destrói o *corium* e o tecido ao redor da base do botão germinativo. Os métodos mais empregados para descorna são: a cauterização pelo calor e a cauterização química por meio da aplicação de pasta cáustica. A escolha do método depende em grande parte da experiência prévia e da preferência do operador (GRONDAHL-NIELSON et al.,

1999; VICKERS et al., 2005; GOTTARDO et al., 2011;). Porém um estudo (COZZI, 2015) mostrou que a técnica mais utilizada dentre os países membros na União Européia é a descorna em bezerros utilizando o ferro quente, o que torna esta prática um dos principais fatores da ocorrência de queimaduras nesses animais. Além disto, independentemente da técnica utilizada, as pesquisas apontam que a descorna em bezerros é um procedimento doloroso (GRAF; SENN, 1999; GRONDAHL-NIELSON et al., 1999; HEIRICH et al., 2010). Baseado nos dados comportamentais e parâmetros fisiológicos, diversos estudos têm demonstrado a preocupação de pesquisadores e da sociedade com o bem-estar animal devido a dor causada pelo trauma térmico, fazendo-se necessário a utilização de medicamentos sedativos, anestésicos, analgésicos e anti-inflamatórios durante e após o procedimento da descorna (FAULKNER; WEARY, 2000; VICKERS et al., 2005; DOHERTY et al., 2007; STILWELL et al., 2010; FIERHELLER et al., 2012; ESPINOZA et al., 2013; FRACCARO et al., 2013; BATES et al., 2015; CARAY et al., 2015). Ademais, as queimaduras determinam grandes alterações metabólicas resultantes da combinação da liberação de mediadores inflamatórios e respostas hormonais induzidas pelo estresse. Nesse tipo de trauma há liberação de mediadores celulares e humorais que determinam alteração da permeabilidade capilar, metabólica e imunológica levando a distúrbio hidroeletrolítico, desnutrição e infecção (HONARI, 2004).

Queimaduras são particularmente mais propensas a infecções por diversos motivos. Um deles é o rompimento da barreira epidérmica, que serve como proteção à invasão de agentes externos, combinada com a desnaturação de proteínas, lipídios e a grande quantidade de tecido necrosado presentes no local, que formam um ambiente favorável para o crescimento microbiano. Somado a isso, uma cascata complexa de eventos bioquímicos leva a imunossupressão, dificultando os mecanismos de autodefesa do indivíduo queimado a combater a infecção. Além disso, como existe a oclusão de vasos que levam suprimento sanguíneo, a atuação de drogas antimicrobianas sistêmicas no local é prejudicada, limitando a efetividade da antibióticoterapia à sua aplicação tópica (HONARI, 2004; CHURCH et al., 2006; SEVGI, 2013).

Em animais, o tratamento de queimaduras baseia-se no tratamento suporte e utilização de antimicrobianos. De acordo com a extensão da lesão e

complicações secundárias, a reposição de fluidos com rapidez para se evitar a desidratação e posteriormente a insuficiência renal aguda, complicação comum em pacientes queimados, deve ser considerada (DONOHUE, 2007; TELLO, 2008). Entretanto, tratamentos sistêmicos após descornas são pouco frequentes, tornando a aplicação tópica de substâncias cicatrizantes, antimicrobianas e repelentes o método mais comumente empregado na recuperação das lesões. Na Medicina Veterinária, o elemento mais utilizado e presente em produtos tópicos comerciais com finalidade de melhorar o tempo de cicatrização é o óxido de zinco (CANGUL et al., 2006) e antibióticos tópicos (TELLO, 2004).

Nos últimos anos, as fototerapias por luz coerente - Laser (Light Amplification by Stimulated Emission of Radiation) e não coerente – LED (Light Emiting Diodes) destacam-se na medicina humana e na veterinária como método bioestimulador para o reparo tecidual, aumentando a circulação sanguínea local, a proliferação celular e a síntese de colágeno (ROCHA JÚNIOR et al., 2006; DE MORAES et al, 2013; FIÓRIO et al., 2013; CATÃO et al., 2016).

Durante o processo de reparação tecidual, observamos que a fototerapia interage nas três fases do processo de cicatrização: na fase inflamatória ocorre a fotobiomodulação celular, diminuindo as células inflamatórias e estimulando a produção de fatores de crescimento. Na fase proliferativa ocorre a neoformação de vasos sanguíneos pela fotoestimulação das células endoteliais e a proliferação de fibroblastos e consequentemente maior deposição de colágeno, auxiliando uma melhor formação do tecido de granulação e contração a ferida. E na última fase ocorre a remodelação do tecido, onde existe a reorganização dos vasos sanguíneos e das fibras colágenas (POSTEN et al., 2006; MEIRELLES et al., 2008).

Na atualidade um dos principais temas abordados em estudos é a resistência microbiana aos antibióticos, uma vez que as infecções causadas por diversos patógenos oportunistas estão entre as principais causas de morbidade e mortalidade em humanos (SUÁREZ et al., 2009) e animais (MATEU; MARTIN, 2001). Os órgãos regulamentadores e de pesquisa têm dado atenção especial aos riscos à saúde humana representados pela exposição direta aos resíduos de antibióticos em alimentos de origem animal (PALERMO-NETO; ALMEIDA, 2006), assim sendo, o emprego da terapia fotodinâmica (PDT – Photodynamic Therapy),

torna-se, portanto, uma modalidade terapêutica que vem ao encontro da maioria das vantagens, principalmente em relação aos efeitos sistêmicos e microbiológicos indesejáveis que são encontrados na maioria dos tratamentos habituais que envolvem o emprego de antibióticos (HOPE; WILSON, 2006).

As infecções secundárias superficiais causadas por queimaduras são tratáveis por meio da PDT, principalmente devido à imediata acessibilidade ao local tanto pelo fotossensibilizador (Fs) quanto pela fonte de luz, sendo assim alternativa para o tratamento de infecções locais, uma vez que microrganismos, tais como bactérias, fungos e vírus, são inativados pela técnica (PERLIN et al., 1987; WILSON et al., 1992; ZEINA et al., 2001; PRATES et al., 2007; GARCEZ et al., 2007; GARCEZ et al., 2008; ZOLFAGHARI et al., 2009; LEE et al., 2010; CHABRIER-ROSELLÓ et al., 2010).

Apesar dos diversos estudos relacionados com o uso de laseres e LEDs de baixa intensidade, tal como o uso da PDT em queimaduras, todos se limitaram a condições experimentais, envolvendo animais de laboratório. Com embasamento científico plausível, decorrente de diversos estudos realizados nas ultimas décadas, que não apenas evidenciaram uma série de benefícios proporcionado por estes tratamentos, mas que também justificam seu emprego clínico, o presente estudo investigou o efeito do emprego do laser vermelho, laser infravermelho, LED vermelho e PDT, comparando-se com o tratamento convencional à base de pomada com óxido de zinco em queimaduras decorrentes da descorna por ferro quente em bezerros.

2 REVISÃO DE LITERATURA

A seguir, será realizada revisão de literatura acerca de queimaduras e a descorna em bezerros, bem como uma nova proposta de tratamento utilizando fototerapias.

2.1 QUEIMADURAS

As queimaduras são definidas como lesões dos tecidos orgânicos em decorrência de traumas de origem térmica resultante da exposição ou contato com chamas, líquidos quentes, superfícies quentes, eletricidade, frio, substâncias químicas, radiação, atrito ou fricção (SOCIEDADE BRASILEIRA DE CIRURGIA PLÁSTICA, 2008).

A classificação de lesões por queimadura, leva em consideração as estruturas que foram acometidas, a profundidade da pele prejudicada e tecidos acometidos, é clinicamente importante, pois determinará o tratamento e o prognóstico do paciente (WATTS et al., 2001).

A classificação das queimaduras é dividida em quatro níveis diferentes, todavia todas apresentam como característica comum a necrose e coagulação da epiderme. Nas queimaduras de primeiro grau (queimaduras superficiais), apenas a epiderme é acometida e não há a formação de vesículas, verificam-se apenas eritema e edema. Nas regiões que apresentam epiderme espessa o acometimento pode ser apenas parcial (Figura 1) (GROSS et al., 2005; SINCLAIR; MERCK; LOCKWOOD, 2006). Já nas queimaduras de segundo grau há a formação de vesículas e o acometimento da epiderme e derme; na maioria dos casos a necrose se estende até os folículos pilosos, podendo acometer bulbo e glândulas anexas (Figura 1) (GROSS et al., 2005; SINCLAIR; MERCK; LOCKWOOD, 2006). Nos casos em que a lesão é mais profunda pode ocorrer o destacamento da pele na

região da derme (GROSS et al., 2005). As queimaduras de terceiro e quarto graus envolvem todas as camadas da pele, que adquire consistência firme e perde toda a água do tecido devido à necrose avascular; infecções secundárias devido à necrose cutânea e perda da barreira epitelial são comuns (Figura 1) (GROSS et al., 2005). Nas lesões de terceiro grau há destruição das terminações nervosas e a necrose pode se estender até o panículo. Queimaduras de quarto grau são as mais graves, a necrose se estende aos tecidos subjacentes incluindo, em alguns casos, o tecido ósseo (Quadro 1) (GROSS et al., 2005; SINCLAIR; MERCK; LOCKWOOD, 2006).

Quadro 1 – Características macro e microscópicas das queimaduras de primeiro a quarto grau

Grau	Características	
	Macroscópicas	Microscópicas
1º	Eritema e edema	Necrose parcial ou total da epiderme; pode haver destacamento da camada córnea.
2º	Vesícula, escoriação e úlcera	Necrose total da epiderme e necrose parcial ou total da derme; a necrose geralmente se estende até os folículos pilosos, podendo acometer glândulas anexas; pode haver separação entre epiderme e derme.
3º	Úlcera com ou sem exsudato sero purulento; perda tecidual; necrose seca da musculatura.	Necrose total da epiderme e derme, necrose parcial ou total do tecido muscular; a necrose pode se estender até hipoderme; pode haver separação intradérmica; há acometimento de vasos e terminações nervosas.
4º	Úlcera com ou sem exsudato sero purulento; perda tecidual; necrose seca da musculatura; exposição óssea.	Necrose total da epiderme, derme, músculos e panículo, necrose parcial ou total do tecido ósseo; há acometimento de vasos e terminações nervosas.

Fonte: Sinclair; Merck; Lockwood (2006); Gross et al. (2005). Adaptado por: Fernanda Ampuero e Lilian R. M. de Sá, 2014.

Figura 1 – Classificação da lesão de queimadura baseada na profundidade da pele acometida

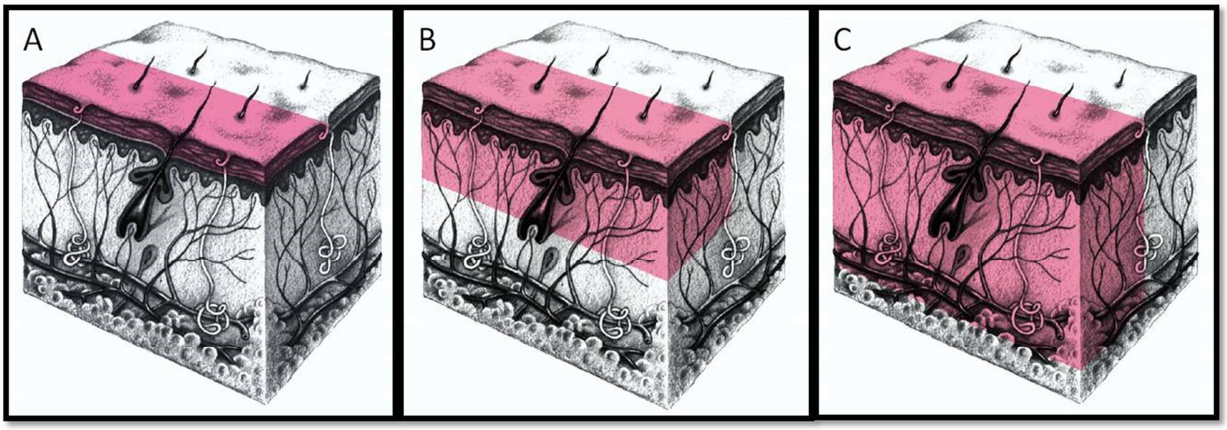

Fonte: (DESANTI, 2005)
Nota: (A) Queimadura de primeiro grau – acometimento apenas de epiderme, (B) Queimadura de segundo grau – acometimento de epiderme e derme papilar, (C) Queimadura de terceiro grau – acometimento de epiderme, derme papilar e derme reticular.

2.2 CICATRIZAÇÃO DA LESÃO

As queimaduras são lesões abertas onde o processo cicatricial ocorre por segunda intenção e as bordas apresentam-se separadas devido à perda da integridade do tecido. Essa perda tecidual resulta em perda de líquidos corpóreos, inflamação, edema, infecções secundárias, dor, choque e pode levar até a morte da vítima (ROBBINS, 2000).

O reparo da lesão de queimadura é, didaticamente, separado em três etapas que ocorrem de maneira concomitante no organismo vivo. A primeira é a fase inflamatória que é comum a todas as lesões traumáticas e lesões de queimaduras. Após a queimadura inicia-se o processo inflamatório por meio de componentes vasculares e celulares. A resposta vascular acontece imediatamente após a queimadura, onde ocorre uma vasodilatação local com extravasamento de líquidos. Em casos de lesões muito extensas existe o aumento da permeabilidade de capilares levando ao extravasamento intenso de plasma, exigindo assim a reposição de fluidos. A resposta celular é mediada inicialmente por neutrófilos e monócitos que são os primeiros a migrarem para o local da inflamação e posteriormente serão gradativamente substituídos por macrófagos. Além disso, a

resposta celular auxilia na fagocitose e na retirada do tecido necrótico e das toxinas liberadas pelo tecido queimado, além de liberar agentes quimiotáticos que atraem fibroblastos e células endoteliais, estimulando assim sua proliferação (TWARI, 2012; ROWAN et al., 2015).

A próxima é a fase proliferativa, que pode ser dividida em três subfases, e é responsável pela formação do tecido de granulação. A primeira subfase é a fibroplasia, que se caracteriza pela proliferação de fibroblastos e produção de colágeno, elastina e algumas outras proteínas. A segunda subfase é a angiogênese, onde ocorre paralelamente a fibroplasia a formação de novos vasos que darão aporte a formação da nova matriz. Nessa fase os fibroblastos podem se diferenciar em miofibroblastos que, segundo Coelho et al. (1999), podem reduzir até 0,60 a 0,75 mm a área da lesão. E a terceira subfase é a reepitelização, que ocorre após a formação do tecido de granulação e se caracteriza pela migração de queratinócitos remanescentes das bordas ou de anexos remanescentes (MANDELBAUM et al., 2006). A última é a fase de remodelamento ou maturação, caracterizada pela deposição de colágeno de modo organizado. Este colágeno depositado é mais fino do que o já presente na pele normal e tem a orientação paralela a derme. Com o tempo, o colágeno inicial, colágeno tipo III, é reabsorvido e um colágeno mais espesso, colágeno tipo I, é produzido e organizado ao longo das linhas de tensão. Nesta fase, é necessário destacar a importância dos processos de reorganização da nova matriz, assim como a diminuição de vasos e a diminuição do infiltrado inflamatório (BALBINO et al., 2005; CAMPOS et al., 2007).

Em lesões que apenas a epiderme e parte da derme foram acometidas, ainda restam células epidérmicas que irão auxiliar na reparação e restauração do tecido, porém em lesões onde ocorreu a destruição total da epiderme e da derme, como as queimaduras de terceiro grau, o reparo é mais demorado, pois depende da formação do tecido de granulação. Nesses casos a necessidade de um tratamento que acelere o processo cicatricial e auxilie no controle de contaminações externas é essencial.

O processo cicatricial de feridas causadas por queimaduras é diferenciado por meio do grau e pela extensão da área atingida. Nas lesões de primeiro grau ou superficiais, a cicatrização ocorre entre 3 a 4 dias sem deixar cicatrizes. Nas lesões de segundo grau a cicatrização ocorre em média entre 14 e 21 dias sem produção

de cicatriz. Já nas lesões de terceiro grau, a evolução da cicatrização torna-se mais lenta, podendo levar meses para cicatrização completa produzindo grandes áreas cicatriciais. Nesses casos de lesões de terceiro grau existe o acometimento de camadas mais profundas da pele e complicações causadas pelo dano do sistema vascular cutâneo, produzindo uma zona de necrose coagulativa rodeada por uma zona de hiperemia (DESANTI, 2005).

As vitimas de queimaduras extensas de terceiro grau necessitam de cuidados especiais, assim sendo são internadas em hospitais por tempo prolongados, aumentado desta forma o risco de adquirirem infecções secundárias. Atualmente os estudos vêm buscando desenvolver uma modalidade de tratamento eficaz, rápida e de baixo custo para este tipo de ferimento, representando um enorme benefício para a qualidade de vida do paciente e reduzindo a mortalidade (DESANTI, 2006; FERREIRA et al., 2006).

2.3 DESCORNA DE BEZERROS

A descorna de bezerros por meio da cauterização térmica é uma prática comum na pecuária leiteira do mundo todo. Trata-se de procedimento rotineiro que, apesar de muito doloroso, é considerado necessário e aceitável nos tempos atuais para um manejo adequado dos animais e segurança dos tratadores (STAFFOR; MELLOR, 2005). Trabalhos demonstram que quando descornado, o gado ocupa menos espaço, o número de lesões que podem ocorrer por comportamento agressivo de animais dominantes reduz, assim como as lesões que possam vir a desvalorizar a carcaça durante o transporte para o frigorífico diminuem (MEISCHKE et al., 1974; FAULKNER; WEARY, 2000; STAFFORD; MELLOR, 2005; CARAY et al., 2015; COZZY et al., 2015).

De acordo com a literatura, a descorna de bezerros, popularmente chamada de mochação, é uma técnica que previne o crescimento do corno. Nela ocorre a destruição do córion (células germinativas que darão origem ao corno) e dos tecidos adjacentes. Existem várias técnicas utilizadas para fazer a destruição do broto germinativo do corno entre as quais incluem: a cauterização química pelo

emprego de pasta cáustica (VICKERS et al., 2005; STILWELL; LIMA; BROOM, 2008; STILWELL et al., 2009), a cauterização pelo calor utilizando ferro quente (GRAFF; SENN, 1999; GRONDAHL-NIELSON et al., 1999; FAULKNER; WEARY, 2000; VICKERS et al., 2005; DOHERTY et al., 2007; STILWELL et al., 2010; STILWELL et al., 2012; HENRICH et al., 2013; BATES et al., 2015; CARAY et al., 2015), a cauterização pelo frio - crio cirurgia (BENGTSSON et al., 1996) e a excisão do broto germinativo utilizando uma guilhotina ("*scoop disbudding*") (ESPINOZA et al., 2013; FRACCARO et al., 2013). Dentre todas estas técnicas a que mais se destacada por estar inserida no manejo rotineiro das propriedades leiteiras é cauterização pelo calor utilizando o ferro quente, tornando-se, portanto, um dos principais fatores da ocorrência de queimaduras em bezerros (GRONDAHL-NIELSON et al., 1999; GOTTARDO et al., 2011; VICKERS et al., 2005; COZZI et al, 2015).

A dor durante e após a descorna tem sido avaliada em diversos estudos de alterações comportamentais e alterações nos parâmetros fisiológicos por meio da mensuração do cortisol plasmático (GRONDAHL-NIELSON et al., 1999; FAULKNER; WEARY, 2000; VICKERS et al., 2005; STILWELL; LIMA; BROOM, 2008; STILWELL et al., 2009; STILWELL et al., 2010; STILWELL et al., 2012; CARAY et al., 2015).

Pesquisas determinaram que, independentemente da técnica utilizada, a descorna é uma experiência dolorosa e faz-se necessário a utilização de sedativo e anestésico local antes do procedimento bem como a utilização de anti-inflamatórios não esteroidais (AINEs) no pós descorna (GRONDAHL-NIELSON et al., 1999; FAULKNER; WEARY, 2000; STILWELL; LIMA; BROOM, 2008; STILWELL et al., 2009; STILWELL et al., 2010; STILWELL et al., 2012; FRACCARO et al., 2013). Porém em um estudo realizado por Cozzi (2015) a respeito de descorna de bezerros em países membros da União Européia, demonstrou que a prevalência de utilização de medicamentos para o controle da dor é de apenas 51% em descorna por ferro quente, 26% em descorna por guilhotina e 6% em descorna por pasta cáustica.

Duffield (2008), descreve que uma forma de atenuar a dor na descorna de bezerros é a idade dos animais - entre 4 a 5 semanas - e o botão germinativo ter entre 5 a 10 mm, uma vez que, quando o animal ultrapassa esta idade ou quando o

botão do corno atinge dimensões maiores do que as referidas, o botão germinativo cornual adere-se ao perióstio do osso frontal, tornando-se uma extensão óssea do crânio com o centro se comunicando com o seio frontal (KNIERIM; IRRGANG; ROTH, 2015) (Figura 2).

Porém, em outro trabalho realizado por Caray et al. (2015), comparando-se a resposta ao estresse de bezerros descornados por ferro quente com idade entre 1 e 4 semanas de vida, mostrou que a hipótese de que bezerros com 1 semana de vida seriam menos sensíveis a descorna quando comparados com bezerros de 4 semanas não é verdadeira.

Figura 2 – Anatomia do corno bovino

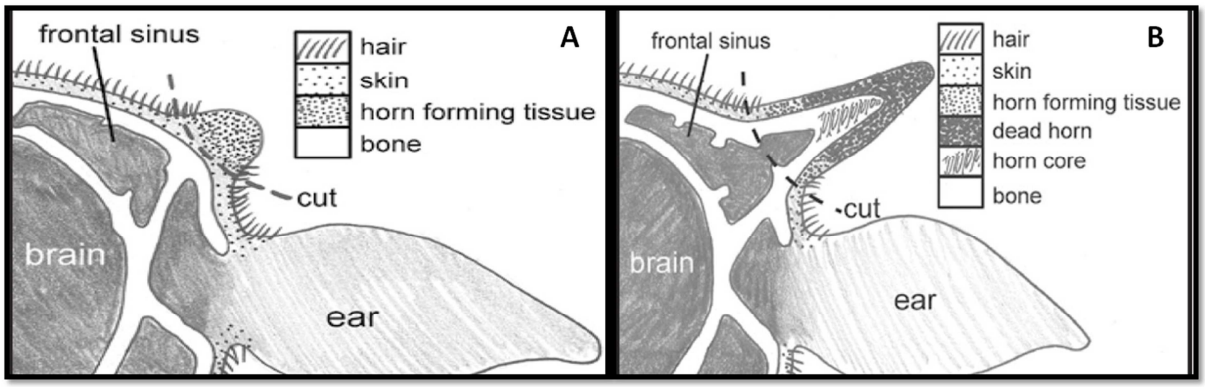

Fonte: NEWMAN, R. (2007)
Nota: (A) Broto germinativo cornual sem ligação com o seio frontal, (B) Extensão óssea do crânio e comunicação do centro do corno com o seio frontal.

Na medicina veterinária, o tratamento de animais com queimaduras se constitui no tratamento suporte e utilização de antimicrobianos. De acordo com a extensão da lesão e complicações secundárias, a reposição de fluidos com rapidez para se evitar a desidratação e posteriormente a insuficiência renal aguda, complicação comum em pacientes queimados, deve ser considerada (DONOHUE, 2007; TELLO, 2008). Entretanto, tratamentos sistêmicos após descornas são pouco frequentes, tornando a aplicação tópica de substâncias cicatrizantes, antimicrobianas e repelentes o método mais comumente empregado na recuperação das lesões, sendo que o elemento mais utilizado e presente em produtos tópicos comerciais com finalidade de acelerar o tempo de cicatrização é o óxido de zinco (CANGUL et al., 2006) e antibióticos tópicos (TELLO, 2004).

Contudo, nos assuntos que tangem a reparação tecidual de lesões de queimaduras, principalmente em animais de produção, a literatura veterinária é escassa, sendo necessária a realização de novos estudos que abordem o desenvolvimento de tratamentos conservadores, de baixo custo e que determinem rápido reparo tecidual, visando o bem-estar animal.

Neste cenário, a utilização da fototerapia de baixa intensidade bem como a terapia fotodinâmica despontam como terapias alternativas não invasivas e que, sozinhas ou associadas aos tratamentos convencionais, aceleram o processo de reparação tecidual.

2.4 FOTOTERAPIAS

2.4.1 Laser e LED de baixa intensidade

A palavra LASER é um acrônimo composto pelas iniciais de *Light Amplification by Stimulated of Radiation*, que significa amplificação da luz por estimulação pulsada de radiação. Esta radiação é eletromagnética não ionizante, caracterizando-se por ser um tipo de fonte luminosa diferente das incandescentes e fluorescentes (ALMEIDA-LOPEZ, 2003).

A luz laser distingue-se de outras fontes luminosas convencionais por algumas propriedades especificas com a monocromaticidade, a coerência e a colimação. Enquanto a luz branca convencional, como a luz do sol, é resultado da soma de vários comprimentos de onda e várias cores resultando na visualização da cor branca, a luz laser é a que mais se aproxima da monocromaticidade, isto é, composta de fótons de mesma cor e todos com o mesmo comprimento de onda. Além disso, ela é coerente, com fótons se propagando na mesma direção, e vibrando na mesma faixa, e colimada, sem divergência significativa durante a propagação na mesma direção (ZEZELL, 2004).

Assim como Laser, o termo LED é um acrônimo de *Light Emitting Diode*

(diodo emissor de luz). Diferenciando-se do laser apenas na formação da luz, é classificado como uma fonte de luz monocromática, não colimada e não coerente (BAGNATO, 2002).

No momento em que os fótons interagem com um tecido biológico, podem ocorrer alguns fenômenos: a reflexão, a transmissão, o espalhamento e a absorção. Ao incidir na pele, a parte da luz que não penetra é refletida. A porção da luz que penetra no tecido pode ser absorvida, espalhada ou transmitida (CAVALCANTI et al., 2011). Quando absorvida, a energia dos fótons dessa radiação pode ser transformada em energia bioquímica pelas células, utilizando-a em sua cadeia respiratória (ALMEIDA-LOPES, 2003).

Segundo a literatura a transformação da energia dos fótons para energia bioquímica pelas células é um processo no qual envolve mitocôndrias, organelas que desempenham um papel importante na geração de energia e no metabolismo celular. A estrutura mitocondrial compreende duas membranas: a externa e a interna. Na membrana interna localizam-se, aderidas a ela, uma série de metaloproteínas que formam a cadeia respiratória mitocondrial. Estas proteínas compreendem cinco complexos: nicotinamida adenina dinuleptídeo (NADH) desidrogenase (complexo I), succinato desidrogenase (complexo II), citocromo c redutase (complexo III), citocromo c oxidase (CCO) (complexo IV) e ATP sintetase (complexo IV) (HUNG; HAMBLIN, 2012). Em um estudo publicado por Hung et al(2009), os autores propõe que o CCO presente nas mitocôndrias seja o fotoabsorvidor primário, ou seja, é o responsável por absorver os fótons no intervalo do vermelho ao infravermelho próximo em células de mamíferos. E somado a isto, pesquisadores também atribuíram ao CCO ser o cromóforo responsável pelos efeitos estimulatórios utilizando a luz vermelha (HUNG; HAMBLIN, 2012).

Embora a energia da luz visível e infravermelho próximo induzam o mesmo processo em células-alvo (absorção de fótons, transdução de sinal intracelular e a foto-resposta celular final) pode-se notar que ambas as faixas de ondas possuem diferentes alvos primários e foto-reações em células-alvo (KIM; CALDERHEAD; 2009).

A luz visível induz uma reação fotoquímica, ou seja, atua diretamente em seu alvo, o CCO, enzima terminal da extremidade da cadeia respiratória

mitocondrial celular e principalmente responsável por induzir a síntese de adenosina-trifosfato (ATP). Já no caso da luz infravermelha, há a indução de reação foto-física primária, e quem irá responder a este estímulo é a membrana celular, sendo desta forma o gatilho inicial no mecanismo de transporte da membrana, traduzindo-se intracelularmente como um acréscimo na síntese de ATP. Isso faz com que seja ativada secundariamente a cascata fotoquímica que acontece quando irradiada pela luz visível, por esse motivo os resultados finais são os mesmos embora os alvos sejam diferentes. Este estímulo na síntese de ATP que ocorre após a irradiação com luz visível ou infravermelho próximo, favorece inúmeras reações e interferem no metabolismo celular, principalmente em tecidos biológicos que se encontram em estados patológicos (ALMEIDA-LOPES, 2003; KIM; CALDERHEAD; 2009).

Assim como os fótons emitidos pela radiação laser, os emitidos pelo LED ao interagirem com o tecido biológico também irão estimular processos energéticos em seus alvos primários. Além disso, o espectro de ação eletromagnético do LED é mais amplo quando comparado ao laser, podendo assim interagir com um maior grupo de fotorreceptores específicos (WHELAN et al., 2001; BAGNATO, 2002; CORAZZA, 2005).

A aplicabilidade clínica do laser terapêutico de baixa intensidade deu-se no final da década de 60 e início dos anos 70, por meio de pesquisas realizadas pela equipe do Professor Endre Mester, em Budapeste, Hungria, apresentando os primeiros resultados de relatos clínicos da bioestimulação do laser como melhora na síntese de colágeno, indução de neovascularização e melhora da síntese de algumas enzimas da área irradiada (NES, 2002; CORAZZA, 2005). Já a aplicabilidade clínica do LED terapêutico de baixa intensidade foi demonstrada a partir do ano de 1998 pela equipe do Professor Harry Whelan que desenvolveu estudos clínicos no Laboratório de Medicina Espacial da NASA (WHELAN et al., 2001; KIM; CALDERHEAD; 2009).

Desde então, as aplicabilidades das fototerapias vêm sendo estudadas pelos seus efeitos bioestimuladores que auxiliam no processo de reparação tecidual de lesões e queimaduras nas diversas áreas da saúde (ROCHA JUNIOR et al., 2006; RIBEIRO et al., 2009; GARCIA, 2010; RENNO, 2011; SELLERA et al., 2012; NÚNEZ et al., 2013; SELLERA et al., 2013a,b; FIÓRIO et al., 2014; SELLERA et

al., 2014; DE VASCONDELOS CATÃO et al., 2015; SELLERA et al., 2015).

O emprego da laserterapia de baixa potência tem demonstrado ser eficaz no controle da dor, em processos inflamatórios, assim como na estimulação da produção de colágeno, na proliferação de fibroblastos e na microvascularização local (SILVEIRA et al., 2011).

Segundo Moraes et al. (2013), que avaliaram o efeito da irradiação utilizando o laser (AlGaInP, λ=660nm) de baixa intensidade em duas diferentes doses energéticas (3 e 6 J/cm^2) em ratos queimados, o uso do laser em tratamentos de lesões de queimaduras é baseado principalmente em sua ação anti-inflamatória e consequente analgesia. No estudo foram realizadas três irradiações na semana e diariamente todos os grupos independente do tratamento recebiam uma bandagem oclusiva sobre a queimadura com sulfadiazina de prata e papaina 8%. Os animais foram avaliados no 3º, 7º, 14º e 21º dia após a lesão inicial e eutanasiados para análises histológica, macroscópica e morfométrica. Os resultados observados concluíram que ambas as dosagens de 3 e 6 J/cm^2 favoreceram a cicatrização da lesão de queimadura quando comparadas com o grupo controle, ressaltando que a dosagem de 3 J/cm^2 foi mais efetiva na fase inicial do processo de cicatrização e a dose de 6 J/cm^2 foi mais efetiva na fase final do processo de cicatrização.

Assim como o laser, o LED também tem demonstrado eficácia na reparação tecidual, atuando principalmente no processo inflamatório, como demonstrado em recente estudo publicado por Catão et al. (2016), que avaliou os efeitos da luz LED verde (λ=550nm) nas células inflamatórias na pele de ratos queimados. Neste estudo foram realizadas irradiações diárias na dose de 60 J/cm^2 em quatro pontos distintos, totalizando 240 J/cm^2 por sessão. Os animas foram sacrificados nos dias 3, 7, 14 e 21 após a lesão inicial e análises histológicas realizadas. Os resultados obtidos demonstraram que houve decréscimo de células inflamatórias nos dias 7, 14 e 21 quando comparado com o grupo controle. Isso porque, segundo estudos histológicos, o efeito anti-inflamatório tanto do laser como do LED estão relacionados com a não transformação do ácido araquidônico em prostaglandina pela inibição da expressão da enzima ciclo-oxigenase 2.

Além dos efeitos antinflamatórios observados, as fototerapias atuam também na síntese de colágeno, por estimulação dos fibroblastos. Fiório et al. (2014), investigaram o efeito do laser (λ=660nm) nas fluências de 3 e 4 J/cm^2 na

regeneração tecidual em queimaduras de terceiro grau em ratos, avaliando o número de células inflamatórias e a porcentagem da deposição de colágeno. No estudo as lesões foram irradiadas uma hora após a queimadura e com repetição a cada 48 horas, durante o período de oito ou 16 dias, dependendo do grupo avaliado, até a eutanásia dos animais. Os resultados obtidos foram redução da resposta inflamatória nos grupos tratados com laser bem como melhoria na deposição de colágeno tipo III, melhorando a cicatrização das lesões de queimadura.

2.4.2 Terapia fotodinâmica

A terapia fotodinâmica, do inglês *Photodynamic Therapy* (PDT), compreende uma técnica que vem sendo amplamente estudada na atualidade pelo seu emprego em tratamentos de doenças neoplásicas e seus efeitos e antimicrobianos (SILVA et al., 2004).

Esta técnica baseia-se na ativação de uma substância denominada fotossensibilizador (FS) pela luz, que em um comprimento de onda específico e ressonante ao FS, e na presença de oxigênio molecular, resulta na formação de radicais livres como espécies reativas de oxigênio (EROs), levando a morte da célula alvo (SIBATA et al., 2004; NÓBREGA, 2005; GARCIA et al., 2010).

Estudos têm investigado o uso desta modalidade terapêutica no tratamento de feridas para favorecer o processo de reparação tecidual, pois promove biomodulação no tecido a ser reparado bem como reduz a inflamação (SILVA, 2004; GARCIA et al., 2010). A luz não absorvida pelos micro-organismos pode ser absorvida por cromóforos do tecido, desencadeando uma resposta similar ao processo de biomodulação estimulado pela luz laser ou LED, acelerando a cicatrização de feridas e prevenindo a infecção clínica (BROWN, 2012).

Além disto, segundo Silva et al. (2004), existe efeito sinérgico entre os efeitos da irradiação com laser e o fotossensibilizador, assim sendo o efeito antimicrobiano ocasionado pela PDT pode ser um adjuvante na reparação tecidual principalmente por reduzir a carga microbiana. Neste mesmo estudo foi concluído que os grupos tratados isoladamente com laser e com PDT apresentaram maior

quantidade de colágeno e menor tempo para reepitelização quando comparados ao grupo tratado apenas com o fotossensibilizador.

Em outro estudo realizado por Garcia et al. (2010), em que se avaliou histologicamente o processo de reparação em feridas abertas de queimadura submetidas ao tratamento com laserterapia e terapia fotodinâmica, foi possível concluir que ambos podem ser utilizados para o tratamento de queimaduras especialmente se forem iniciados nos estágios iniciais da cicatrização, e mesmo não havendo diferença estatística entre os dois tratamentos houve tendência histológica para melhor cicatrização após o uso da PDT.

Segundo Church et al. (2002), pacientes com queimaduras graves apresentam quadro de imunossupressão e maior susceptibilidade a infecções devido à destruição das barreiras cutâneas que servem como proteção à invasão de agentes externos. Devido às proteínas desnaturadas e a grande quantidade de tecido necrosado presente no local da queimadura, forma-se um ambiente nutricional favorável ao desenvolvimento microbiano. Ademais, existe a oclusão de suprimento sanguíneo local, prejudicando o fornecimento de mecanismos de defesa e de drogas antibacterianas sistêmicas na área queimada, limitando a efetividade da antibioticoterapia à sua aplicação tópica (JOHNSTON, 1996). Neste contexto o emprego da PDT torna-se uma alternativa terapêutica vantajosa, principalmente por evitar os efeitos adversos sistêmicos e microbiológicos que são causados na maioria dos tratamentos que utilizam antibióticos (HOPE; WILSON, 2006).

A presença de bactérias em uma ferida aberta durante o processo de cicatrização é fator etiológico predominante na patogênese da infecção, assim sendo, as queimaduras são particularmente tratáveis por meio da PDT, principalmente devido à imediata acessibilidade ao local pelo fotossensibilizador e pela fonte de luz, por não ser invasiva, por ter direcionamento seletivo, fácil repetibilidade, sendo sugerida como alternativa para o tratamento de infecções locais, uma vez que microrganismos, tais como bactérias, fungos e vírus, são inativados pela técnica (LAMBRECHTS et al., 2005; GARCIA et al., 2010).

Além disto, estudos recentes demonstram que além da sua utilização na medicina humana, a PDT tem demonstrado efeitos na medicina veterinária (SELERA et al., 2012; SELLERA et al., 2013a,b; SELLERA et al., 2014;

NASCIMENTO et al., 2015; SELLERA et al., 2015). Porém, estudos que correlacionem seus efeitos no processo de cicatrização de queimaduras ainda se fazem necessários.

3 OBJETIVO

Avaliar os resultados do emprego de diferentes fototerapias – laser, LED, IV, e PDT – e comparar com o tratamento tradicional preconizado com pomada à base de óxido de zinco, no tratamento de lesões de queimaduras induzidas pela descorna com ferro quente em bezerros, por meio da avaliação macro e microscópica da cicatrização das lesões.

4 MATERIAIS E MÉTODOS

O presente estudo foi realizado seguindo os princípios éticos da Comissão de Ética no Uso de Animais da Faculdade de Medicina Veterinária e Zootecnia da Universidade de São Paulo (CEUA - FMVZ/USP) sob o protocolo de número 4934261115.

Os materiais e métodos utilizados no experimento encontram-se descritos abaixo.

4.1 ANIMAIS E GRUPOS EXPERIMENTAIS

Foram utilizados 30 bezerros, machos, hígidos da raça Holandês, com idade entre 4 e 5 semanas de vida, oriundos de propriedades leiteiras no interior de São Paulo e alojados nas dependências da Clínica de Bovinos e Pequenos Ruminantes (CBPR) da Faculdade de Medicina Veterinária e Zootecnia da Universidade de São Paulo (FMVZ/USP), campus de São Paulo (23°34'14.0"S, 46°44'19.6"W). As baias eram cobertas e recebiam cama de maravalha, sendo limpas diariamente. Os animais eram aleitados por meio de mamadeiras, duas vezes ao dia, em volume totalizando aproximadamente 6L de sucedâneo lácteo para bezerros (Sprayfo® Violeta)/ dia/ animal. Adicionalmente recebiam ração peletizada para bezerros (Bezerrão 16, Guabi®), água e feno *ad libitum*.

Os 30 animais foram divididos aleatoriamente em seis grupos experimentais, com cinco animais cada. Os cinco tratamentos eram distribuídos aleatoriamente entre os cinco animais presentes em cada um dos seis grupos, de forma a se uniformizar as possíveis interferências externas a todos os animais do grupo simultaneamente, diminuindo a influência ambiental nos resultados. Ao final, cada grupo de tratamento conteve seis animais (Tabela 1).

4.2 DESCORNA

Previamente ao procedimento de descorna, foram retirados os pelos da região do broto cornual e a pele foi limpa com iodo povidine tópico. Em seguida realizou-se anestesia regional do ramo cornual do nervo zigomático temporal associado à anestesia infiltrativa local ao redor do broto cornual utilizando-se cloridrato de lidocaína a 2%, sem vasoconstrictor, e agulha hipodérmica 30 x 0,8, tal como descrito por Edwards (2001) (Figura 3).

Inicialmente o tecido córneo superficial foi excisado com lâmina de bisturi para, em seguida, a lesão ser submetida à cauterização térmica por meio de um mochador elétrico para bovinos (Prata Brito®) (Figura 4).

Para controle da dor no pós-cirúrgico, administrou-se dipirona sódica (D-500® - Zoetis; 50 mg/kg, IV, BID) durante 3 dias após a descorna.

Após o procedimento, os animais retornavam às baias e durante as primeiras 12 horas permaneciam sob observação. Nos demais dias, exames físicos eram realizados duas vezes ao dia e, como exame complementar, hemograma era realizado uma vez por semana ou em menor intervalo quando necessário.

Figura 3 - Tricotomia, antissepsia e anestesia em bezerro

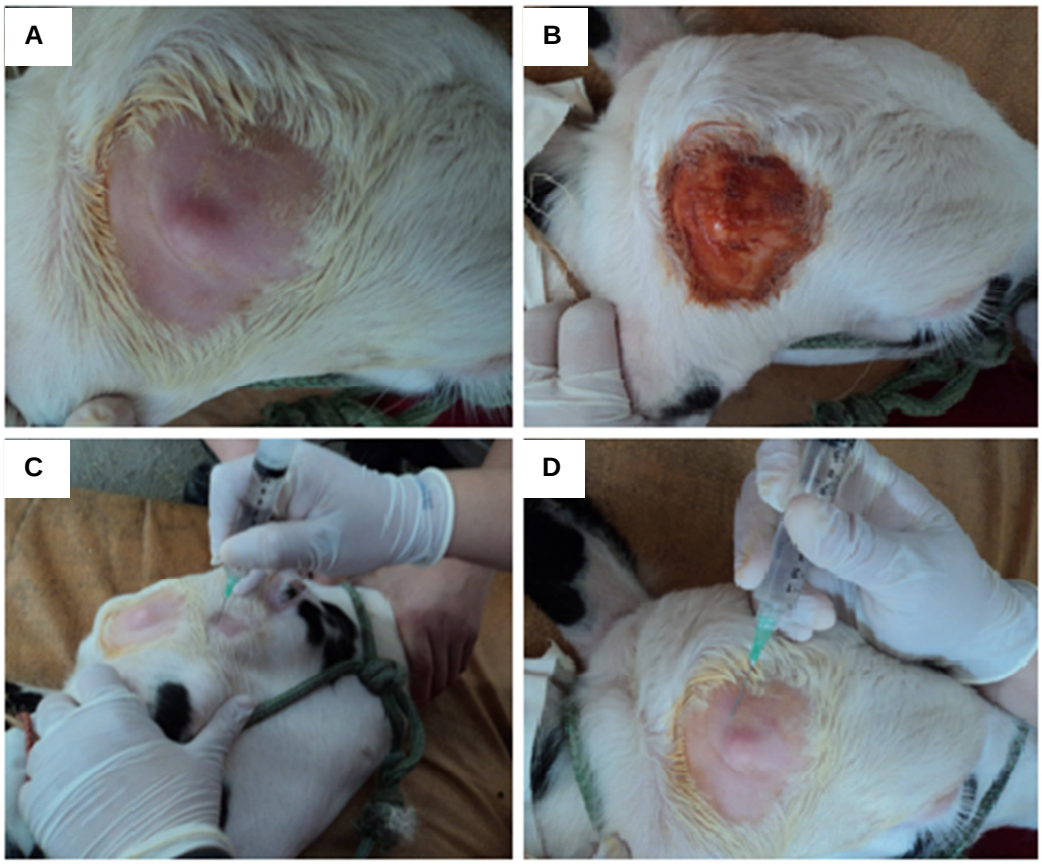

Fonte: (BARBOSA, 2016)

Nota: (A) Tricotomia do broto germinativo, (B) Antissepsia do local, (C) Bloqueio anestésico do ramo cornual do nervo zigomático temporal, (D) Bloqueio anestésico infiltrativo ao redor do broto germinativo cornual.

Figura 4 - Descorna por ferro quente em bezerro

Fonte: (BARBOSA, 2016)

4.3 TRATAMENTOS

Imediatamente após a descorna, foram realizados, em ambos os cornos, os tratamentos propostos descritos a seguir e na tabela 1 e ilustrados na figura 6.

No grupo G1 – Controle, utilizou-se pomada comercial à base de óxido de zinco (Unguento Pearson®).

Nos grupos G2 – Laser vermelho (LV) e G3 – Laser infravermelho (IV), foram tratados exclusivamente com o laser de diodo com emissão contínua Theravet (DMC Ltda, São Carlos/SP, Brasil), nos comprimentos de onda (λ) de 660 nm e 808 nm, respectivamente, potência de saída de 100 mW e área do feixe 0,028 cm^2. Nestes dois grupos a lesão foi irradiada em cinco pontos distintos e equidistantes 1 cm, como ilustrado na figura 5.

Nos grupos G4 - LED e G5 – Terapia Fotodinâmica (PDT), foram tratados com o equipamento LED VetLight (DMC Ltda, São Carlos, SP, Brasil), λ = 660 nm, potência de saída de 105 mW e área do feixe de 22,6 cm^2 (figura 6). Para o grupo PDT, previamente à irradiação com LED, utilizou-se topicamente o fotossensibilizador (Fs) azul de metileno (AM), 0,01% (DMC Ltda, São Carlos, SP, Brasil) com tempo de espera pré irradiação de 5 minutos.

Tabela 1 - Grupos experimentais, tratamentos e parâmetros utilizados

Grupo	N	Tratamento	Densidade de Energia (J/cm^2)	Densidade de Potência (W/cm^2)	Tempo de Irradiação (s)
G1 - Controle	6	Pomada com óxido de zinco[1]	-	-	-
G2 – LV	6	Laser vermelho (λ=660nm, 100wM)[2]	70	3,5	20
G3 – IV	6	Laser infravermelho (λ=810nm, 100wM)[2]	70	3,5	20
G4 – LED	6	LED vermelho (λ= 660nm, 350mW)[3]	10,8	0,27	40
G5 – PDT	6	LED vermelho (λ= 660nm, 350mW)[3] + AM (0,01%)[4]	10,8	0,27	40

Fonte: (BARBOSA, 2016)

Legenda: 1- Unguento Pearson®; 2- Theravet, DMC Ltda, São Carlos/SP, Brasil; 3 – VetLight, DMC Ltda, São Carlos, SP, Brasil; 4- DMC Ltda, São Carlos/SP, Brasil.

Figura 5 – Locais de irradiação com o laser vermelho e infravermelho na lesão após a descorna



Fonte: (BARBOSA, 2016)

Figura 6 – Ilustração dos diferentes tratamentos utilizados

G1 - Controle	G2 - LV
	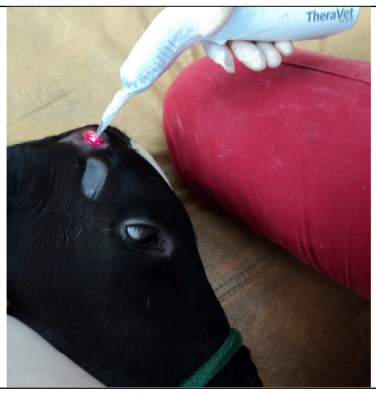
G3 – IV	G4 – LED
	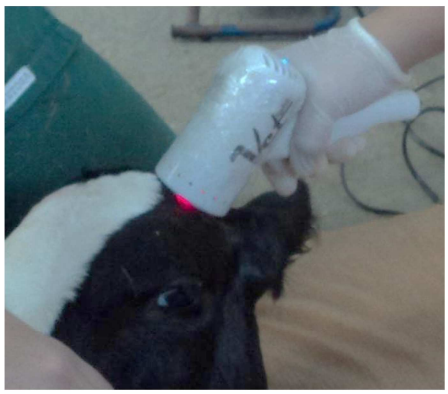
G5 – PDT	

Fonte: (BARBOSA, 2016)

4.4 ANÁLISE DAS LESÕES

4.4.1 Momentos

As análises das lesões foram subdivididas em quatro intervalos distintos (Tabela 2), abrangendo, desta forma, as principais fases da reparação tecidual, de acordo com o descrito por Garcia et al (2010), Moraes et al (2013), e Fiório et al (2014).

Tabela 2 - Momentos de análise das lesões

Momento	Dias após a descorna
M1	3
M2	7
M3	14
M4	21

Fonte: (BARBOSA,2016)

4.4.2 Área da lesão - análise macroscópica

Macroscopicamente, as lesões foram avaliadas por meio de fotografias digitais capturadas pela câmera Sony Cyber-shot DSC – W180®, distante 20 cm da lesão, e apenas do lado esquerdo de cada animal.

Para determinação da área (cm^2) da lesão, utilizou-se o software Image J (versão 1.46) (Figura 7). Também foi calculado o índice de retração da lesão (IR), obtido por meio da diferença de áreas entre o 3º e 21º dia após a lesão.

Figura 7 – Exemplo de mensuração da área das lesões nos tempos 3, 7, 14 e 21 dias após a descorna utilizando o software Image J

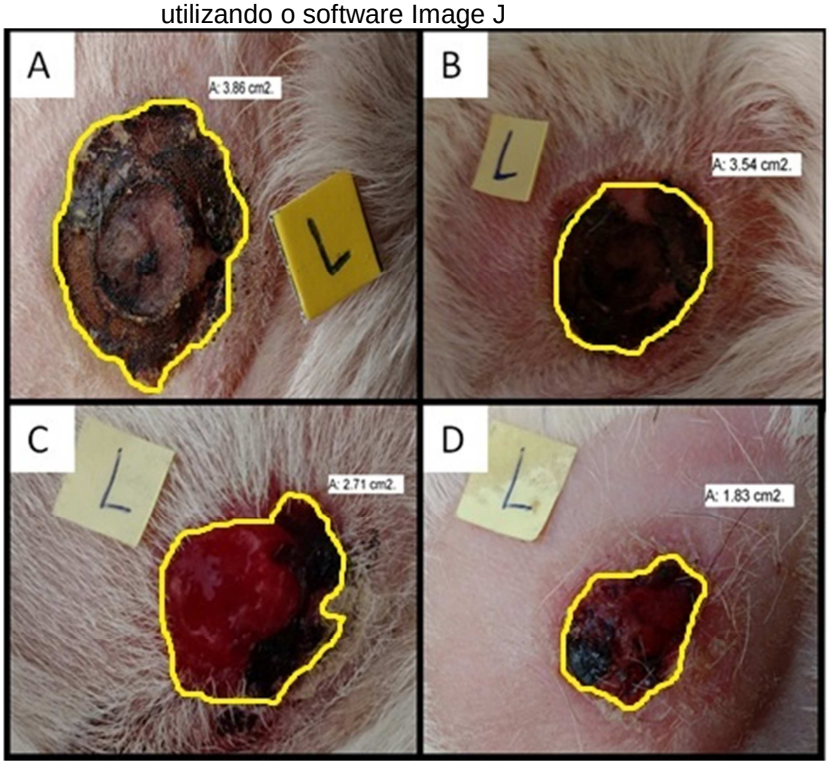

Fonte: (BARBOSA, 2016)
Nota: (A) Lesão após 3 dias; (B) Lesão após 7 dias; (C) Lesão após 14 dias; (D) Lesão após 21 dias.

4.4.3 Histológico - análise microscópica

Para avaliação microscópica, foram realizadas biopsias na borda das lesões, por meio de *punch* de 6 mm (Figura 8), nos tempos acima descritos. Previamente ao procedimento, foram realizados antissepsia e anestesia regional da área da amostra com lidocaína 2% sem vasoconstritor. Os fragmentos cutâneos coletados foram fixados em solução de formol tamponado 10% e identificados para posterior inclusão em parafina, corte em micrótomo de amostra com 5 µm de espessura e preparo das lâminas para coloração. As lâminas com as amostras foram coradas por hematoxilina e eosina (HE) e *picrossirius red* (PR).

A análise das lâminas foi realizada por dois observadores treinados e que desconheciam o tratamento empregado e o animal analisado.

Figura 8 – Realização de biopsia na borda da lesão por meio de *punch* de 6mm

Fonte: (BARBOSA, 2016)

4.4.3.1 Análise morfométrica: contagem de células inflamatórias

Para a análise morfométrica da contagem de células inflamatórias, utilizaram-se as lâminas referentes ao tempo M2 - 7 dias - coradas em HE. A contagem de células inflamatórias foi realizada segundo o recomendado por Rocha Junior (2006), e a obtenção das imagens foi realizada pela câmera digital DSU3 acoplada ao microscópio Nikon Eclipse-NiU, em aumento de 400x (objetiva de 40x) em cinco campos sequenciais, com auxílio de sistema computadorizado de imagens Image-ProPlus, versão 4.5 (Figura 11).

4.4.3.2 Análise morfométrica: quantificação do colágeno tipo III

Para a análise morfométrica da quantificação do colágeno, utilizaram-se as lâminas referentes ao tempo M4 - 21 dias após os tratamentos. O tecido corado em PR foi analisado em microscopia de luz polarizada quanto à presença de fibras colágenas tipo III (polarização em verde) e tipo I (polarização em vermelho e amarelo), conforme descrito por Albertini, Leal-Junior e Carvalho (2014), e Catão et al (2015). A obtenção das imagens foi realizada pela câmera digital DSU3 acoplada ao microscópio Nikon Eclipse-NiU, em aumento de 400x (objetiva de 40x) em cinco campos sequenciais, com auxílio de sistema computadorizado de imagens Image-ProPlus, versão 4.5. Após a obtenção das imagens, a área do colágeno de interesse foi identificada por meio de ferramenta de reconhecimento colorimétrico, com auxílio do sistema computadorizado de imagens Image-ProPlus, versão 4.5 (Figura 12). Esta ferramenta possibilita que o usuário forneça para o sistema a cor correspondente à marcação de interesse e, a partir desta padronização, o sistema reconhece e quantifica a área. Em seguida, as áreas marcadas foram somadas individualmente por lâmina.

4.5 ANÁLISE ESTATÍSTICA

Os dados foram armazenados em planilhas (Microsoft Excel® 2010) e posteriormente analisados com o software estatístico SPSS (IBM Corp. Released 2010. IBM SPSS Statistics for Windows, Version 19.0. Armonk, NY: IBM Corp.).

A comparação das variáveis entre cada grupo foi realizada por análises de variância (ANOVA) de fator único (macroscopia e quantidade de células inflamatórias) e pelo teste de Kruskal-Wallis (quantidade de área de colágeno). Para a comparação entre os tempos da avaliação macroscópica (M1 ao M4), foi realizada análise de variância de medidas repetidas. O nível de significância adotado para todas as análises foi de 5%.

5 RESULTADOS

As descornas com ferro quente elétrico foram realizadas de modo satisfatório, com imobilização dos animais em decúbito lateral sendo requerida somente para contenção dos mesmos no sentido de se evitar movimentos bruscos que pudessem resultar em prejuízos para o animal, para o manipulador do ferro quente elétrico e do ajudante.

Os procedimentos anestésicos foram significativos para o sucesso do procedimento, os animais não demonstraram reações dolorosas durante a descorna, contribuindo para a rapidez e segurança do processo. Todas as descornas foram realizadas pelo mesmo operador, assegurando, desta forma, melhor padrão e uniformidade no procedimento, determinando menor variação nas dimensões da lesão, em termos de profundidade e largura das mesmas, diminuindo o erro e contribuindo para as análises.

A seguir serão apresentados os resultados obtidos nas análises macro e microscópica das lesões em função dos diferentes tratamentos e tempos preconizados.

5.1 ANÁLISE MACROSCÓPICA DESCRITIVA

Os resultados encontrados na análise descritiva da regressão da lesão mostraram que, durante o processo de cicatrização, não houve variações significativas entre os grupos de fototerapias (LV, IV, LED e PDT) e controle, bem como as lesões não apresentaram homogeneidade no padrão de regressão dentro do próprio grupo (Figura 9).

No momento M1 – 3 dias após a descorna, em todos os grupos, foi possível observar a presença de tecido necrótico no local da queimadura, bem como a crosta formada neste local apresentava-se aderida nas bordas da lesão. Não se observou eritema ou edema no tecido adjacente. Nos animais de pele

despigmentada foi possível observar uma zona isquêmica ao redor da lesão central necrótica (exemplo: 3º dia, grupo IV – Figura 9).

No momento M2 – 7 dias após a descorna, foram observadas em todos os grupos, alterações macroscópicas semelhantes às encontradas no 3º dia (M1) como presença de tecido necrótico no local da queimadura, formando crosta espessa, porém apenas o centro encontrava-se aderido à lesão, com as bordas desta crosta já não mais aderidas.

No 14º dia após a descorna – M3, apenas alguns grupos apresentavam crosta aderida à lesão, devido a alguns animais desprenderem esta crosta por meio de fricção com a cabeça, porém nas lesões em que a crosta permanecia, esta estava aderida apenas no centro e as bordas estavam livres.

No 21º dia após a descorna – M4, foram observadas variações quanto à presença de crosta na lesão, independentemente dos grupos pertencentes. Tais variações podem ser descritas como: lesões que ainda apresentavam-se com a crosta espessa e necrótica aderida no centro da lesão; lesões que apresentavam apenas parte da crosta espessa e necrótica aderida; lesões que apresentavam crosta hemorrágica mais fina e diferente da crosta espessa e necrótica inicial; lesões com tecido de granulação vivo no centro da lesão e que não apresentavam crosta necrótica. Em algumas lesões do grupo controle, as quais não tinham a presença da crosta necrótica, foi possível observar a presença de pequeno trecho de reepitelização ao redor da lesão (Figura 9).

Figura 9 - Lesões de queimaduras em pele de bezerros por cada grupo de tratamento durante os tempos preconizados

Grupos	Dias			
	3	7	14	21
Controle				
LV				
IV				
LED				
PDT				

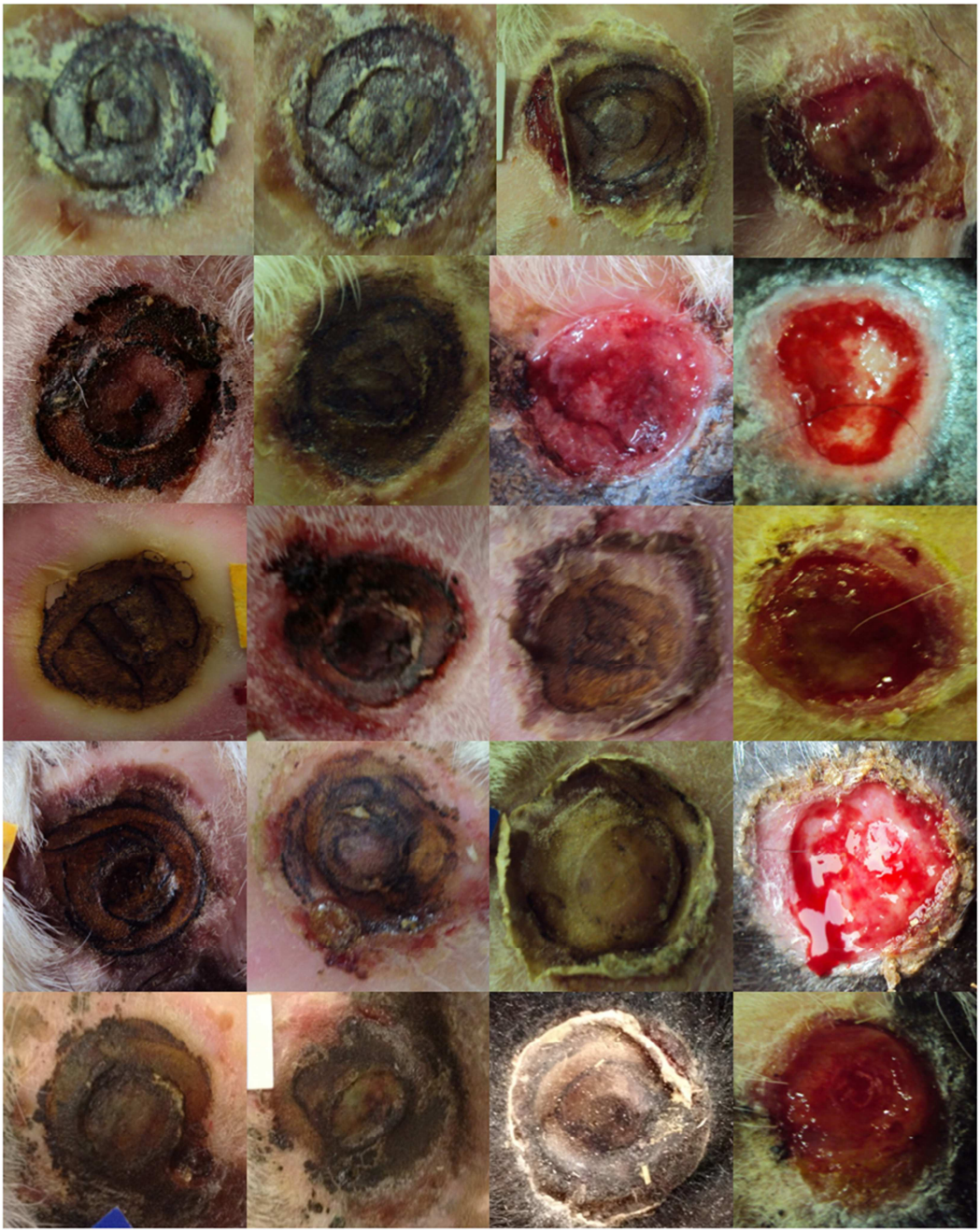

Fonte: (BARBOSA, 2016)

5.2 ANÁLISE DA REGRESSÃO DA LESÃO

Os resultados obtidos por meio da análise de regressão das lesões, comparando as médias dos tratamentos em todos os grupos, não apresentou diferença estatística significante (p>0,05) (Tabela 3). Porém quando comparamos as médias entre o 3º, 7º, 14º e 21º dia após a descorna, em cada grupo individualmente, observamos existir diferença estatística entre o 14º e o 21º dia para o grupo G1 – controle (p=0,01) e G4 - LED (p=0,03), e entre o 7º dia e o 21º dia para os grupos G2 - LV (p=0,031), G3 – IV (p=0,041) e G5 - PDT (p=0,03), como mostram as tabelas 3 e 4.

Tabela 3 - Comparação e distribuição das médias e desvio padrão (DP) da área das lesões (cm^2) nos diversos dias entre os diferentes tratamentos

Dias	**G1 Controle** (cm^2)		**G2 LV** (cm^2)		**G3 IV** (cm^2)		**G4 LED** (cm^2)		**G5 PDT** (cm^2)		***p*-valor**
	Média	DP	Média	DP	Média	DP	Média	DP	Média	DP	
3	4,19	1,66	2,95	0,87	4,67	1,62	3,22	0,97	4,12	1,18	0,141
7	3,80	1,12	**3,27**[b]	0,33	**4,09**[b]	1,74	3,46	0,72	**4,68**[b]	1,02	0,091
14	**3,78**[a]	1,20	3,37	1,83	4,45	1,74	**3,85**[a]	1,49	4,49	0,68	0,620
21	1,82	1,15	1,83	0,82	1,97	1,06	1,82	0,97	2,63	1,18	0,612
I.R	2,37	1,84	1,12	1,16	2,69	1,92	1,40	1,07	1,49	1,79	0,365

Fonte: (BARBOSA,2016)
Notas: I.R. – índice de retração da lesão; **a**- diferença estatística entre o 14º e 21º dia (G1, p=0,01; G4, p=0,03); **b** - diferença estatística entre o 7º e 21º dia (G2, p=0,031; G3, p=0,041; G5, p=0,03) – Teste ANOVA.

Tabela 4 – Comparação de médias das áreas das lesões (cm^2) entre os diferentes dias para cada tratamento individual

Dias (Comparação intra-grupos)		***p*-valor**				
		G1 Controle (n=6)	**G2 LV** (N=6)	**G3 IV** (n=7)	**G4 LED** (n=6)	**G5 PDT** (n=6)
3	7	1,000	1,000	1,000	1,000	1,000
	14	1,000	1,000	1,000	1,000	1,000
	21	0,152	0,382	0,060	0,141	0,581
7	14	1,000	1,000	1,000	1,000	1,000
	21	0,158	**0,031**	**0,041**	0,117	**0,030**
14	21	**0,010**	0,225	0,054	**0,030**	0,078

Fonte: (BARBOSA,2016)
Nota: Teste ANOVA medidas repetidas (p<0,05)

Gráfico 1 – Áreas médias das lesões (cm^2) de acordo com tratamento empregado e dias de evolução

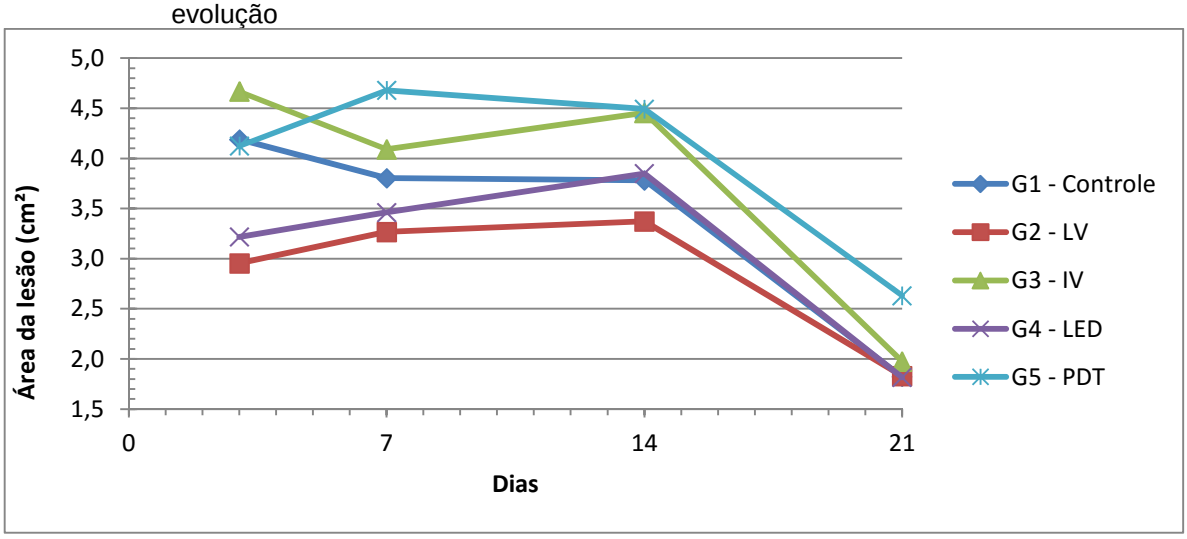

Fonte: (BARBOSA, 2016)
Nota: Teste ANOVA (p<0,05)

O índice de retração da lesão (IR) para todos os tratamentos não demonstrou diferença estatística significante (p=0,365) como mostra o Gráfico 2.

Gráfico 2 - Variações dos índices de retração das lesões (cm^2) de acordo com os tratamentos

Fonte: (BARBOSA, 2016)
Nota: Teste ANOVA (p<0,05)

5.3 ANÁLISE MICROSCÓPICA DESCRITIVA

Os resultados obtidos na análise histológica descritiva mostram que, durante o processo de cicatrização, não houve variações significativas entre os grupos de fototerapias e o grupo controle.

No 3º dia foram observadas na epiderme das amostras irradiadas e controle, presença de necrose de coagulação associada à exsudação de neutrófilos íntegros e degenerados, fibrina e hemácias, compondo assim uma crosta que recobria o fragmento. Nos grupos G2-LV, G3-IV, G4-LED e G5-PDT foram encontradas colônias bacterianas cocoides aderidas à crosta. E na derme das amostras irradiadas e controle, presença de necrose de anexos e glândulas, trombose de vasos superficiais. Também foram observados nos grupos G1 - controle, G3 - IV, G4- LED e G5 - PDT infiltrado inflamatório perivascular predominantemente neutrofílico, e no grupo G2 - LV este infiltrado apresentou-se menos intenso quando comparado com outros grupos (Figura 10).

Por meio dos achados histológicos das amostras coletadas, foi possível observar que as queimaduras, em todos os animais e em todos os grupos de tratamentos, corresponderam à queimaduras de segundo grau.

No 7º dia foram observadas, nos grupos controle e tratamentos com fototerapias, alterações microscópicas semelhantes àquelas do 3º dia, ou seja, na epiderme havia presença de necrose de coagulação associada à exsudação de neutrófilos íntegros e degenerados, fibrina e hemácias, compondo uma crosta, sendo que nos grupos G1 - controle, G4 - LED e G5 - PDT foram observadas colônias bacterianas cocoides aderidas à crosta. Na derme observamos necrose de anexos e glândulas bem como uma elevação do endotélio vascular, e o infiltrado inflamatório predominantemente neutrofílico apresentou-se mais discreto em todos os grupos quando comparado com o 3º dia (Figura 10).

No 14º dia foi possível observar a presença de evidente hiperplasia irregular da epiderme, e os grupos G1 - controle, G4 - LED e G5 - PDT apresentavam trechos de epiderme com crosta aderida. No grupo G4 - LED observou-se o processo de mitose dos queratinócitos basais. Ainda na epiderme, foi possível

observar em todos os grupos a presença de focos de calcificação distrófica. Na derme havia presença de neovascularização, bem como tecido de granulação frouxo e proliferação de fibroblastos (Figura10).

No 21º dia observamos a epiderme hiperplasiada, bem como os vasos perpendiculares a ela. Na derme o tecido de granulação e a matriz apresentaram-se mais organizados quando comparados ao 14º dia e havia maior deposição de colágeno (Figura 10).

Figura 10 - Fotomicrografias das lesões de queimaduras em pele de bezerros por cada grupo de tratamento durante os tempos preconizados (HE x 10)

Grupos	Dias			
	3	7	14	21
Controle				
LV				
IV				
LED				
PDT				

Fonte: (BARBOSA, 2016)

5.4 ANÁLISE DA CONTAGEM DE CÉLULAS INFLAMATÓRIAS

A análise morfométrica da contagem de células inflamatórias demonstrou que a média do número de células inflamatórias presentes nas lesões foram semelhantes nos diferentes tratamentos, não havendo correlação estatística significante entre os grupos (p>0,05), segundo o Gráfico 3 abaixo.

Figura 11 – Exemplo de campo de captura de imagem para contagem de células inflamatórias utilizando o software Image Pro-Plus (4.5)

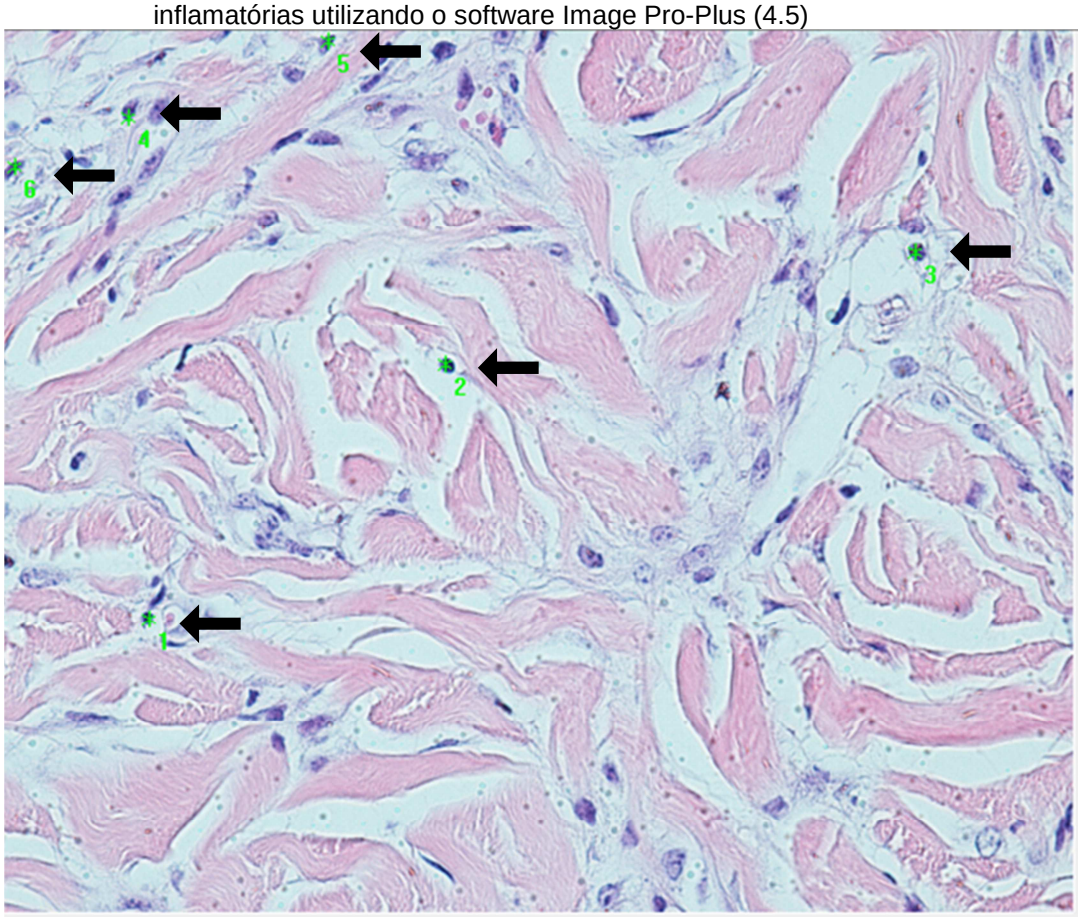

Fonte: (BARBOSA, 2016)
Legenda: seta indica célula inflamatória infiltrada no tecido e marcada em verde pelo software de acordo com a contagem.

Tabela 5 - Médias e desvios padrão (DP) da contagem de células inflamatórias de acordo com os tratamentos, no 7º dia após a descorna

7º dia	G1 Controle (n=5)		G2 LV (n=6)		G3 IV (n=6)		G4 LED (n=5)		G5 PDT (n=5)		*p*-valor
	Média[1]	DP	Média[1]	DP	Média[1]	DP	Média[1]	DP	Média[1]	DP	
	26,04	9,92	28,20	10,71	27,50	10,44	26,16	2,85	27,92	9,86	0,993

Fonte: (BARBOSA, 2016)
Nota: 1 – células/campo: média do número de células contadas em cinco campos; aumento: 40x
Teste ANOVA (p<0,05)

Gráfico 3 - Variação das médias e desvios padrão da contagem de células inflamatórias de acordo com os tratamentos no 7º dia após a descorna

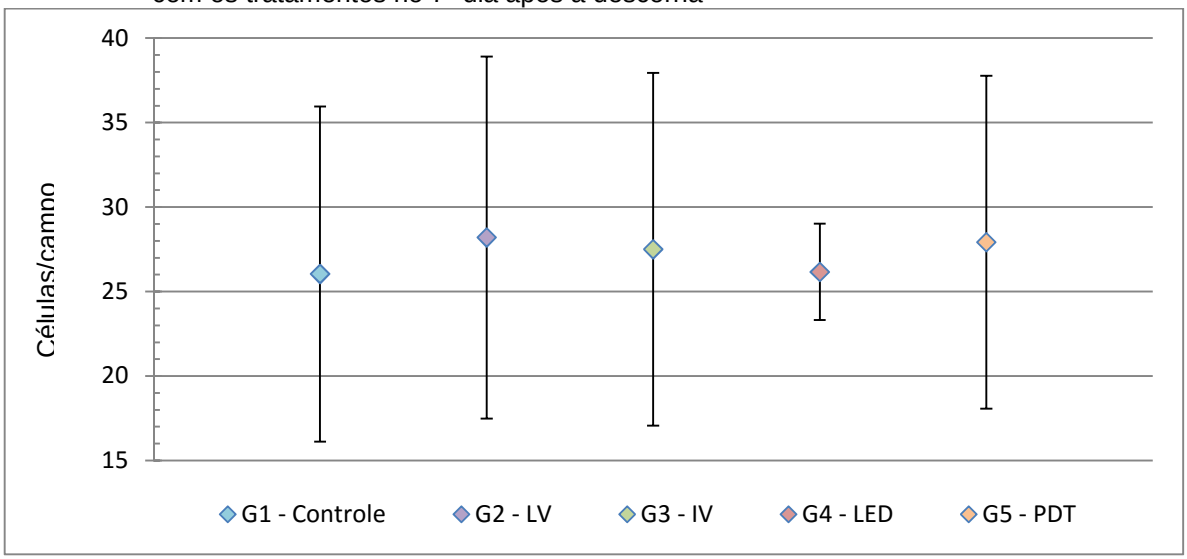

Fonte: (BARBOSA, 2016)
Teste ANOVA (p=0,993)

5.5 ANÁLISE DA DEPOSIÇÃO DE COLAGENO TIPO III

Nos dias 3 e 7 não foi possível observar formação de colágeno nos grupos tratamento e controle, porém, a partir do dia 14 começou-se a observar uma pequena deposição de colágeno tipo III em alguns grupos.

No 21º dia, quando foi possível avaliar em todos os grupos as áreas de deposição de colágeno tipo III, não houve diferença estatística entre as mesmas (p=0,262), porém foi possível observar que o grupo G2 - LV apresentou, numericamente, a maior média quando comparada com o G1 - controle e os outros tratamentos como mostra o Gráfico 4.

Figura 12 – Exemplo de campo de captura de imagem para quantificação da área de colágeno tipo III destacadas em vermelho pelo Software Image Pro-Plus (4.5)

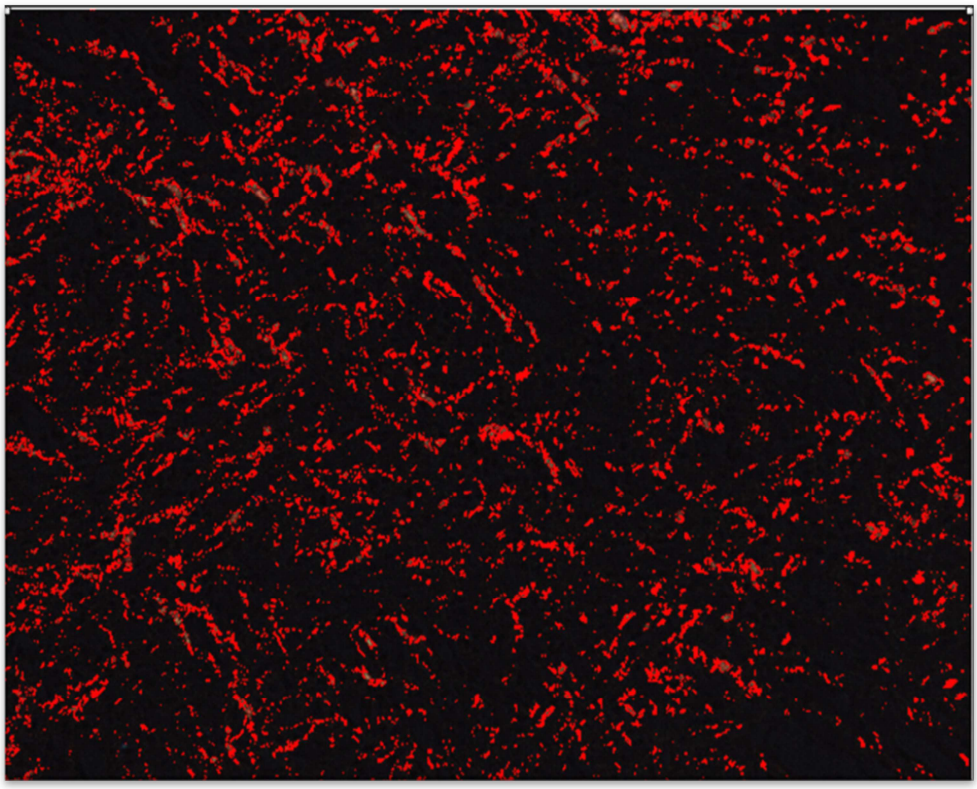

Fonte: (BARBOSA, 2016)

Tabela 6 - Médias e desvios padrão (DP) das áreas de colagenização (μm^2) de acordo com os tratamentos, no 21º dia após a descorna

21º dia	G1 Controle (n=6)		G2 LV (n=6)		G3 IV (n=7)		G4 LED (N=5)		G5 PDT (n=5)		*p*-valor
	Média (μm^2)	DP (μm^2)	Média (μm^2)	DP (μm^2)	Média (μm^2)	DP (μm^2)	Média (μm^2)	DP (μm^2)	Média (μm^2)	DP (μm^2)	
	5.268,45	4.849,35	10.903,65	9.874,25	7.625,41	6.902,35	4.335,80	2.877,43	10.641,10	4.390,14	0,262

Fonte: (BARBOSA, 2016)
Nota: Teste de Kruskal-Wallis ($p<0,05$)

Gráfico 4 - Médias e desvios padrão das áreas de colagenização (μm^2) de acordo com os tratamentos no 21º dia após a descorna

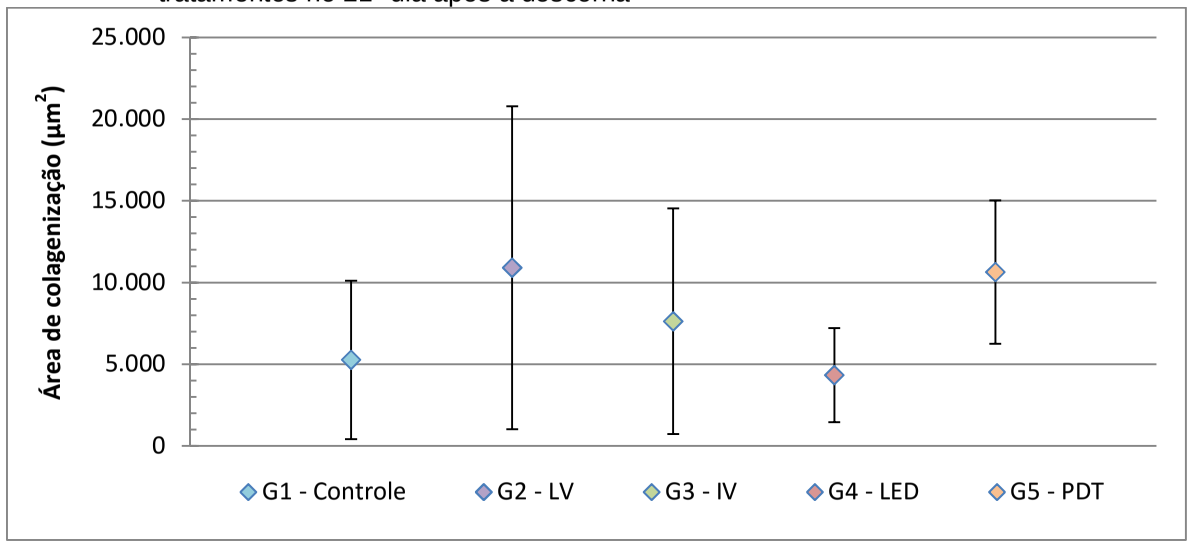

Fonte: (BARBOSA, 2016)
Nota: Teste de Kruskal-Wallis ($p=0,262$)

6 DISCUSSÃO

A promoção da recuperação de lesões de melhor forma e/ou em tempo mais rápido é, sem dúvida, diferencial que deve ser buscado nas terapias de cicatrização que são aplicadas em lesões criadas em função de manejo, tais como castrações, descornas ou caudectomias.

A descorna de bezerros é um tema amplamente discutido na atualidade devido ao impacto negativo causado diretamente no bem-estar de animais de produção. Os estudos demonstram que tal prática causa intensa dor ao animal, sendo necessário desta forma o emprego de drogas anestésicas e anti-inflamatórias durante e após o procedimento. Porém, dentre a literatura consultada, pesquisas que correlacionam a melhora no tempo de cicatrização das lesões de queimadura causadas por esta prática e o bem-estar animal são escassas, prevalecendo aquelas que objetivam avaliar parâmetros inflamatórios, hormonais e comportamentais.

Os bloqueios anestésicos regionais empregados no procedimento - anestesia regional do ramo cornual do nervo zigomático temporal associado à anestesia infiltrativa local ao redor do broto cornual - provaram-se adequados, promovendo analgesia e conforto aos animais e o sucesso da técnica, tal como descrito por Graf e Senn (1999).

As fototerapias e suas diferentes modalidades vêm, nos últimos anos, demonstrando eficácia na bioestimulação do processo cicatricial de feridas, em especial, nas lesões de queimaduras. Em vista disto, o presente estudo teve como principal objetivo avaliar os efeitos do emprego de diferentes fototerapias como tratamentos de lesões de queimadura provocadas pela descorna com ferro quente elétrico em bezerros.

No presente estudo optou-se pela utilização de uma única irradiação (laseres, LED e PDT) nos grupos de fototerapias em função de: 1) estudos anteriores (REZENDE et al., 2007; NÚÑEZ et al., 2012) terem demonstrado efeito significativo na cicatrização de feridas com uma única aplicação e 2) simular condição prática que pudesse ser replicada em propriedades rurais. Da mesma

forma, optou-se por uma única aplicação tópica do unguento à base de óxido de zinco no grupo controle, de forma a uniformizar o período em que as lesões foram influenciadas diretamente pelos tratamentos.

No que tange às dimensões das lesões no primeiro momento de avaliação das mesmas, é possível destacar que a padronização das lesões foi assegurada por meio do procedimento ter sido realizado sempre pela mesma pessoa. Tal fato pode ser comprovado por meio da ausência de diferença estatística entre os grupos, refletindo a pouca variação ocorrida no momento da queimadura.

Rezende et al (2007) e Núñez et al (2012), investigaram o efeito da laserterapia em uma única aplicação em doses distintas na cicatrização de lesões em ratos e demonstraram efeito positivo e significativo na cicatrização quando comparados ao grupo controle. Os resultados obtidos neste estudo não corroboram com as pesquisas descritas, uma vez que não foram encontradas diferenças estatísticas significantes entre os diferentes grupos de tratamentos e o grupo controle.

É possível sugerir que a diferença encontrada nos estudos citados tenha ocorrido, provavelmente, pelo fato de que nestes não houve emprego de nenhum tratamento nos grupos controles e no presente estudo utilizou-se unguento com princípios ativos tais como, óxido de zinco e o óleo de pinho, ambos descritos pela literatura terem efeitos cicatrizantes, repelentes e antimicrobianos (CLOET, 2003; LANSDOWN et al., 2007; OLIVEIRA, 2008). A decisão pela utilização do unguento com os referidos princípios ativos no grupo controle deu-se em função da necessidade do estudo em comparar as técnicas empregadas com um dos produtos mais rotineiramente utilizados nesta prática.

A análise histológica revelou que todas as amostras coletadas por meio de biopsia com *punch* correspondiam a lesões de queimaduras caracterizadas como de segundo grau. As mesmas foram retiradas das bordas das lesões, tal como ilustrado na Figura 8. Desta forma, os resultados desta caracterização estão de acordo com o descrito por Taschke e Fölsch (1997), os quais descreveram que a descorna por ferro quente causa queimaduras de primeiro e segundo graus NO o tecido que margeia a lesão, enquanto que a zona de contato direto com o instrumento cauterizador exibe queimaduras terceiro grau.

É descrito que lesões de segundo grau em seres humanos cicatrizam em intervalo aproximado de 21 dias, sem a produção de cicatriz (DESANTI, 2005). No entanto, as lesões dos bezerros encontravam-se ainda não cicatrizadas no 21º dia do estudo (Figura 9). É possível que variações interespécies determinem esta diferença e/ou que a realização das biopsias nas lesões, nos intervalos propostos tenham determinado o atraso na cicatrização, independentemente do tratamento empregado.

A cicatrização de lesões é um processo complexo, no qual várias respostas locais e sistêmicas são envolvidas e é regulada por diferentes fatores celulares e humorais. O processo de reparação tecidual é composto por três fases sobrepostas: fase inflamatória, fase de formação do tecido de granulação e fase de remodelamento (NÚÑEZ et al., 2012).

Na análise descritiva histológica foi possível observar que, qualitativamente, no 3º dia após a descorna, correspondendo, portanto ainda à fase inflamatória do processo de cicatrização de lesões por queimadura, o grupo G2 - LV demonstrou a presença de menor infiltrado inflamatório na lesão quando comparado aos outros grupos de fototerapias e o controle. Este dado está de acordo com os estudos de Fiório et al. (2014), no qual foi possível demonstrar o efeito positivo do laser vermelho (λ=660nm) em relação aos processos inflamatórios. Esta ação é descrita por meio do impedimento da transformação do ácido araquidônico em prostaglandina pela inibição da expressão da enzima ciclo-oxigenase 2 (COX2).

Da mesma forma, corroborando com os resultados encontrados na presente pesquisa, estudo realizado por Moraes et al. (2013), demonstrou variação da eficácia da aplicação do laser nas fases iniciais ou finais do processo de cicatrização, de acordo com a densidade de energia empregada. Quando comparado com o 3º dia, o 7º dia de avaliação apresentou infiltrado inflamatório mais discreto e sem diferença estatística em todos os grupos (p=0,993, Tabela 4), demonstrando que o tratamento com laser vermelho após a descorna com ferro quente elétrico, na densidade de energia proposta, possivelmente influenciou de forma qualitativa os períodos mais iniciais da cicatrização.

Portanto, apesar de não influenciar na velocidade de recuperação da lesão, uma vez que não houve diferença estatística nas dimensões das lesões entre os grupos neste período (p=0,141, Tabela 4), a ação do laser vermelho foi mais

efetiva no início, contribuindo qualitativamente para a melhor evolução da lesão quando comparada com os outros grupos de fototerapias e controle no mesmo período.

O emprego do analgésico não-esteroidal dipirona sódica no pós-operatório não influenciou os resultados obtidos durante o período de administração do mesmo, isto é, na fase inflamatória da lesão uma vez que este fármaco foi propositalmente escolhido com o objetivo de minimizar a interferência no experimento em função de suas características analgésicas e sem ação anti-inflamatória. Deste modo, foi possível preservar a acurácia da avaliação celular do infiltrado inflamatório sem comprometer o bem-estar dos mesmos, promovendo o necessário controle da dor após o procedimento.

Segundo a literatura, além de atuar na modulação do processo inflamatório as fototerapias também atuam na síntese de colágeno (SILVEIRA et al., 2011). A deposição de colágeno corresponde à fase III de cicatrização das lesões, isto é, aquela denominada como fase de remodelamento ou maturação. Durante este momento na recuperação das queimaduras, isto é, no 21º dia após a descorna, foi possível observar na presente pesquisa que, mesmo não apresentando diferença estatística entre os grupos tratados com fototerapias e o controle (p=0,262, Tabela 5), houve, numericamente, maior área de deposição de colágeno tipo III no grupo LV (10.903,65 μm^2, Tabela 5), seguido, com valores médios muito próximos, pelo grupo PDT 10.641,10 μm^2 (Tabela 5).

Garcia et al. (2010), ao compararem o uso de laserterapia e PDT na recuperação de queimaduras, não encontraram diferença estatística entre os grupos porém concluem que ambas as terapias são positivas para a recuperação das lesões e que os tratamentos devem ser empregados nos estágios iniciais da cicatrização. Os resultados destacados pelos autores coincidem com o encontrado no atual estudo, no qual, apesar de não existir diferença estatística, os resultados médios numericamente favorecem os grupos LV e PDT na colagenização da lesão, e coincidem metodologicamente uma vez que os tratamentos iniciaram-se imediatamente após o procedimento de descorna com o ferro quente elétrico, portanto, nos estágios iniciais.

Resultados encontrados por Fiório et al. (2014), e De Catão Vasconcelos (2015), demonstraram que o laser vermelho é uma radiação que atua na regulação

de citocinas. Estas citocinas são responsáveis pela proliferação dos fibroblastos e síntese de colágeno, melhorando, portanto, a deposição do mesmo (PEREIRA et. al., 2002).

Garcia et al. (2010), alegou que doses acima de 38 J/cm^2 tinham efeitos inibitórios na deposição de colágeno. À medida que a dose utilizada para os grupos PDT e LED encontrava-se dentro do limiar de estimulação proposto (10,8 J/cm^2), a dose empregada para os grupos LV e IV (70 J/cm^2) mostrou-se muito superior àquela. Desta forma, seria esperado menor deposição de colágeno para os últimos quando comparados com os primeiros. No entanto, foi possível observar que não houve diferença estatística entre os grupos no atinente às áreas de deposição de colágeno tipo III nas lesões e que, individualmente, o grupo LV apresentou a maior área média de colagenização, seguido pelos grupos PDT, IV, controle e LED.

Poder-se-ia, portanto, concluir que a dose utilizada no grupo LV e IV (70J/cm^2) não induziu efeito de biosupressão na produção de colágeno tipo III. As diferenças encontradas provavelmente ocorrem pela falta de padronização do comprimentos de onda, potência, frequência e densidade de energia utilizada nos trabalhos.

Diversos estudos comprovam os efeitos positivos das fototerapias no processo de reparação tecidual, porém vários parâmetros de irradiação são utilizados. Além da dose, outros parâmetros precisam ser levados em consideração no momento de realizar um tratamento utilizando fototerapias tais como comprimentos de onda adequados, irradiância, aplicação de contato ou não, tempo de exposição, tipo de tecido que será irradiado, condições fisiológicas bem como condições ópticas do tecido.

Este estudo demonstrou a possibilidade e a aplicabilidade prática de fototerapias no processo de reparação tecidual em queimaduras causadas pela descorna com ferro quente elétrico em bezerros. Todavia mais pesquisas são necessárias, com parâmetros e momentos de irradiação diferentes, para melhor elucidar os reais efeitos na reparação de queimaduras em bezerros.

7 CONCLUSÃO

De acordo com os resultados obtidos, foi possível concluir que:

- As fototerapias, utilizando laser vermelho, laser infravermelho, LED vermelho e PDT, nos parâmetros de irradiação propostos, mostraram-se tão eficazes quanto a aplicação de unguento na cicatrização de queimaduras em bezerros;
- A fototerapia com laser vermelho (λ=660nm), na densidade de energia de 70J/cm^2, diminuiu qualitativamente o infiltrado inflamatório nas fases iniciais de recuperação das lesões;
- A irradiação com laser vermelho (λ=660nm) e infravermelho (λ=810nm), na densidade de energia de 70J/cm^2, não induziu efeito de biosupressão na produção de colágeno tipo III;
- As fototerapias não apresentaram efeitos adversos nos animais e na recuperação das lesões, demonstrando ser uma alternativa potencialmente promissora na terapêutica relativa à cicatrização de queimaduras em bezerros;
- Mais estudos com parâmetros de irradiações diferentes são necessários para melhor entender a eficácia da utilização de fototerapias na cicatrização de queimaduras em bezerros;
- Este estudo é pioneiro ao demonstrar o emprego fototerapias na recuperação de lesões em bezerros, motivando o desenvolvimento de estudos subsequentes que busquem esclarecer, não somente os mecanismos envolvidos na recuperação tecidual das lesões, mas também bioquímicos, inflamatórios, hormonais e comportamentais, de maneira a elucidar o benefício do emprego destas no bem-estar animal.

REFERÊNCIAS

ALMEIDA-LOPES, L. **Análise in vitro da proliferação celular de fibroblastos de gengiva humana tratados com laser de baixa potência**. 2003. 189 p. Tese (Doutorado em Ciências e Engenharia de Materiais) - Ciência e Engenharia de Materiais, Universidade de São Paulo, São Carlos, 2003.

BAGNATO, V. **Uso de LEDs (Light Emitting Diode) para terapia bioestimuladora**. BR n. PI0200200-0, 23 jan. 2002, 14 out. 2003.

BALBINO, C. A.; PEREIRA, L. M.; CURI, R. Mechanisms involved in wound healing: a revision. **Revista Brasileira de Ciências Farmacêuticas**, v. 41, n. 1, 2005.

BATES, A. J.; EDER, P.; LAVEN, R. A. Effect of analgesia and anti-inflammatory treatment on weight gain and milk intake of dairy calves after disbudding. **New Zealand Veterinary Journal**, v. 63, n. 3, p. 153-157, 2015.

BENGTSSON, B.; MENZEL, A.; HOLTENIUS, P.; JACOBSSON, S.O. Cryosurgical dehorning of calves: a preliminary study**. Veterinary Record**, v. 138, n. 10, p. 234-237, 1996.

BROWN, S. Clinical antimicrobial photodynamic therapy: phase II studies in chronic wounds. **Journal of the National Comprehensive Cancer Network**, v. 10, n. 2, p. 80-83, 2012.

CAMPOS, A. C. L.; BORGES-BRANCO, A.; GROTH, A. K. Wound Healing. **Arquivos Brasileiros de Cirurgia Digestiva**, v. 20, n. 1, p. 51-58, 2007.

CANGUL, I. T.; NIHAL, Y. G.; TOPAL, A.; YILMAZ, R. Evaluation of the effects of topical tripeptide-copper complex and zinc oxide on open wound healing in rabbits. **European Society of Veterinary Dermatology,** v. 17, p. 417–423, 2006.

CARAY, D.; BOYER DES ROCHES, A.; FROUJA, S.; ANDANSON, S.; VEISSIER, I. Hot-iron disbudding: stress responses and behavior of 1- and 4-week-old calves receiving anti-inflammatory analgesia without or with sedation using xylazine. **Livestock Science**, n. 179, p. 22-28, 2015.

CATÃO, M. H. V.; COSTA, R. O.; NONAKA, C. F. W.; ALBUQUERQUE JUNIOR, R L. C.; COSTA, I. R. R. S. Green LED light has anti-inflammatory effects on burn in rats. **Buns**, v. 42, n. 2, p. 392-396, 2016.

CAVALCANTI, T. M.; CATÃO, M. H. C. V.; LINS, R. D. A. U.; ALMEIDA-BARROS, R. Q.; FEITOSA, A. P. A. Conhecimento das propriedades físicas e da interação do laser com os tecidos biológicos na odontologia. **Anais Brasileiros de Dermatologia**, v. 86, n. 5, p. 955-960, 2011.

CHABRIER-ROSELLÓ, Y.; GIESSELMAN, B. R.; DE JESUS-ANDINO, F. J.; FOSTER, T. H.; MITRA, S.; HAIDARIS, C. G. Inhibition of electron transport chain assembly and function promotes photodynamic killing of Candida. **Journal of**

Photochemistry and Photobiology, v. 99, n. 3, p. 117-120, 2010.

CHURCH, D.; ELSAYED, S.; REID, O.; WINSTON, B.; LINDSAY, R. Burn wound infections. **Clinical Microbiology Reviews**, v. 19, n. 2, p. 403-434, 2006.

CLOETE, T. E. Resistence mechanisms of bacteria to antimicrobial compounds. **International Biodeterioration and Biodegradation**, v. 52, n. 4, p. 277-282, 2003.
COELHO, C. O. M.; REZENDE, C .M. F.; TENÓRIO, A. P. M. Contração de feridas após cobertura com substitutos temporários de pele. **Ciência Rural**, v. 29, n. 2, p. 297-303, 1999.

CORAZZA, A. V. Fotobiomodulação comparativa entre o Laser o LED de baixa intensidade na angiogênese de feridas cutâneas de ratos. 2005. 89 p. Dissertação (Mestrado em Bioengenharia) - Instituto de Química de São Carlos, Universidade de São Paulo, São Carlos, 2005.

COZZI, G.; GOTTARDO, F.; BRSCIC, M.; CONTIERO, B.; IRRGANG, N.; KNIERIM, U.; PENTELESCU, O.; WINDING. J. J; MIRABITO, L.; KLING EVEILLARD, F.; DOCKES, A. C.; VEISSIER, I., VELARDE, A.; FUENTES, C., DALMAU, A.; WINCKLER, C. Dehorning of cattle in the EU Member Estates: A quantitative survey of the current practices**. Livestock Science**, v. 179, p. 4-11, 2015.

DE MORAES, J. D.; MENDONÇA, D. E. O.; MOURA, V. B. L.; OLIVEIRA, M. A. P.; AFONSO, C. L.; VINAUD, M. C.; BACHION, M. M.; DE SOUZA JR, L. R. Anti-inflammatory effect of low-intensity laser on the healing of third-degree burn wound in rats. **Laser and Medical Science**, v. 28, n. 4, p. 1169-1176, 2013.

DE VASCONCELOS CATÃO, M. H. C.; NONAKA, C. F. W.; DE ALBUQUERQUE JR, R. L. C.; BENTO, P. M.; COSTA, R. O. Effects of red laser, infrared, photodynamic therapy, and green LED on the healing process of third-degree burns: clinical and histological study in rats. **Laser and Medical Science**, v. 30, n. 1, p. 421-428, 2015.

DESANTI, L. Pathophysiology and current management of burn injury. **Advances in Skin and Wound Care**, v. 18, n. 6, p. 323-332, 2005.

DOHERTY, T. J.; KATTESH, H. G.; ADCOCK, R. J.; WELBORN, M. G.; SAXTON, A. M. Effects of a concentrated lidocaine solution on the acute phase stress response to dehorning in dairy calves. **Journal of Dairy Science**, v. 90, n. 9, p.4232-4239, 2007.

DONOHOE, C. Thermal Burns**. Veterinary Teaching Hospital**, 66 – 68, 2007.

DUFFIELD, T. **Current data on dehorning calves**. In: 41st Annual Conference of the American Association of Bovine Practitioners,25, 2008, Charlotte, Carolina do Norte.

EDWARDS, B. Regional anaesthesia techniques in cattle. **In Pratice**, v. 13 ,n. 1, p. 142-149, 2001.

ESPINOZA, C.; LOMAX, S.; WINDSOR, P. The effect of a topical anesthetic on the

sensitivity of calf dehorning wounds. **Journal of Dairy Science**, v. 96, n. 5, p. 2894-2902, 2013.

FAULKNER, P.M.; WEARY, D.M. Reducing pain after dehorning in dairy calves. **Journal of Dairy Science**, v. 83, n. 9, p. 2037-2041, 2000.

FERREIRA, M. C.; JÚNIOR, P. T.; CARVALHO, V. F.; KAMAMOTO, F. Complex wound. **Clinics,** v. 61, n. 3, p. 571-580, 2006.

FIERHELLER, E. E.; CAULKETT, N. A.; HALEY, D. B.; FLORENCE, D.; DOEPEL, L. Onset, duration and efficacy of four methods of local anesthesia of the horn bud in calves. **Veterinary Anaesthesia and Analgesia**, v. 39, n. 4, p. 431-435, 2012.

FIORIO, F. B.; ALBERTINI, R.; LEAL-JUNIOR, E. C. P.; DE CARVALHO, P. T. C. Effects of low-level laser therapy on types I and III collagen and inflammatory cells in rats with induced third-degree burns. **Laser and Medical Science**, v. 29, n. 1, p. 313-319, 2014.

FRACCARO, E.; COETZEE, J.F.; ODORE, R.; EDWARDS-CALLAWAY, L.N.; KUKANICH, B.; BADINO, P.; BERTOLOTTI, L.; GLYNN, H.; DOCKWEILER, J.; ALLEN, K.; BERGAMASCO, L. A study to compare circulating flunixin, meloxicam and gabapentin concentrations with prostaglandin E_2 levels in calves undergoing dehorning. **Research in Veterinary Science**, v. 95, n. 1, p. 204-211, 2013.

GARCEZ, A. S.; NUÑEZ, S. C.; HAMBLIN, M. R.; RIBEIRO, M. S. Antimicrobial effects of photodynamic therapy on patients with necrotic pulps and periapical lesion. **Journal of Endodontics**, v. 34, n. 2, p. 138-142, 2008.

GARCIA, V. G.; DE LIMA, M. A.; OKAMOTO, T.; MILANEZI, L. A.; GUALBERTO JR., E. C.; FERNANDES, L. A.; DE ALMEIDA, J. M.; THEODORO, L. H. Effect of photodynamic on the healing of cutaneous third-degree-burn: histological study in rats. **Laser and Medical Science**, v. 25, n. 2, p. 221-228, 2010.

GOTTARDO, F.; NALON, E.; CONTIERO, B.; NORMANDO, S.; DALVIT, P.; COZZI, G. The dehorning of dairy calves: Practices and opinions of 639 farmers. **Journal of Dairy Science,** v. 94, n. 11, p. 5724–5734, 2011.

GRAFF B.; SENN M. Behavioural and physiological responses of calves to dehorning by heat cauterization with or without local anesthesia. **Applied Animal Behaviour Science**, v. 62, n. 2-3, p. 153–171, 1999.

GRONDAHL-NIELSON C.; SIMONSEN, H. B.; DAMKJER LUND, J.; HESSELHOLT, H. Behavioural, endocrine and cardiac responses in young calves under- going dehorning without and with the use of sedation and analgesia. **The Veterinary Journal**, v. 158, n. 1, p. 14-20, 1999.

GROSS, T. L.; IHRKE, P. J.; WALDER, E. J.; AFFOLTER, V. K. **Skin diseases of the dog and cat**. Reino Unido: Blackwell Publishing, 2005. 932p.

HEIRICH, A.; DUFFIELD, T. F.; LISSEMOR, K. D.; MILLMAN, S. T. The effect of meloxicam on behavior and pain sensitivity of dairy calves following cautery dehorning with a local anesthetic. **Journal of Dairy Science**, v. 93, n. 6, p. 2450-

2457, 2010.

HONARI, S. Topical therapies and antimicrobials in the management of burn wounds. **Critical Care Nursing Clinics of North America**, v. 16, n. 1, p. 1-11, 2004.

HOPE C. K.; WILSON, M. Induction of lethal photosensitization in biofilms using a confocal scanning laser as the excitation source. **Journal of Antimicrobial Chemotherapy**, v. 57, n. 6, p. 1227-1230, 2006.

HUANG, Y.; HAMBLIN, M. R. Mecanismo da Terapia Laser de Baixa Intensidade. In: Laser de Baixa Potência: **Princípios básicos e aplicações clínicas na odontologia**. 2012. Cap. 3. p. 27-43.

HUANG, YY.; CHEN, A. C. H.; CARROLL, J. D. HAMBLIN, M. R. Biphasic dose response in low level light therapy. **Dose Response**, v. 7, n. 4, p. 358-383, 2009.

INSTITUTO BRASILEIRO DE GEOGRAFIA E ESTATÍSTICA (IBGE). 2011. Disponível em: <http://www.ibge.gov.br>. Acesso em: 18 jul 2016.

INSTITUTO BRASILEIRO DE GEOGRAFIA E ESTATÍSTICA (IBGE).**Censo Agropecuário 2006**. Rio de Janeiro: IBGE, 2006

JOHNSON, R. M.; RICHARD R. Partial-thickness burns: identification and management. **Advances in Skin and Wound Care**, v. 16, n. 4, p. 178-187, 2003.

JOHNSTON, D. E. 36. Pele. In: BOJRAB, M. J. **Técnicas atuais em cirurgia de pequenos animais.** 3. ed. São Paulo: Rocca, 1996. p. 464–470.

KIM, W. S.; CALDERHEAD, R. G. Is light -emitting diodo phototeraphy (LED-LLLT) really effective?. **Laser Therapy**, v. 20, n. 3, p. 205-215, 2009

KNIERIM, U.; IRRGANG, N.; ROTH, B. A. To be or not to be horned - Consequences in cattle**. Livestock Science**, n. 179, p. 29-37, 2015.
LAMBRECHTS, S. A.; DEMIDOVA, T. N.; AALDERS, M. C., HASAN, T. HAMBLIN, M. R. Photodynamic therapy for Staphylococcus aureus infected burn wound in mice. **Photochemical and Photobiological Sciences**, v. 4, n. 7, p. 503-509, 2005.

LANSDOWN, A. B. G.; MIRASTSCHIJSKI, U; STUBBS, N.; SCANLON, E.; AGREN, M. S. Zinc in wound healing: Theoretical, experimental and clinical aspects. **Wound Repair and Regeneration**, v. 15, n. 1, p. 2-16, 2007.

LEE, R. G.; VECCHIOTTI, M. A.; HEAPHY, J.; PANNEERSELVAM, A.; SCHLUCHTER, M. D.; OLEINICK, N. L.; LAVERTU, P.; ALAGRAMAM, K. N.; ARNOLD, J. E.; SPRECHER, R. C. Photodynamic therapy of cottontail rabbit papillomavirus-induced papillomas in a severe combined immunodeficient mouse xenograft system. **The Laryngoscope**, v. 12, n. 3, p. 618-624, 2010.

MANDELBAUM, S. H.; DISANTIS, E. P.; MANDELBAUM, M. H. S. Cicatrization: current concepts and auxiliary resources – part I. **Anais Brasileiros de Dermatologia**, v. 78, n. 4, p. 393-410, 2003.

MATEU, E.; MARTIN, M. Why is anti-microbial resistance a veterinary problem as well? **Journal of Veterinary Medicine Series B-Infectious Diseases and Veterinary Public Health**, v. 48, n. 8, p. 569-581, 2001

MEIRELES, G. C. S; SANTOS, J. N.; CHAGAS, P. O.; MOURA, A. P.; PINHEIROS, A. L. B. A comparative study of the effects of laser photobiomodulation on the healing of third-degree burns: A histological study in rats. **Photomedicine and Laser Surgery**, v. 26, n. 2, p. 159-166, 2008.

MEISCHKE, H. R. C.; RAMSAY, W. R.; SHAW, F. D. The effect of horns on bruising in cattle**. Australian Veterinary Journal**, v. 50, n. 10, p. 432-434, 1974.

NASCIMENTO, C. L.; RIBEIRO, M. S.; SELLERA, F. P.; DUTRA, G. H.; SIMÕES, A.; TEIXEIRA, C. R. Comparative study between photodynamic and antibiotic therapies for treatment of footpad dermatitis (bumblefoot) in Magellanic penguins (Spheniscus magellanicus). **Photodiagnosis and Photodynamic Therapy**, v. 12, n. 1, p. 36-44, 2015.

NÓBREGA, F. J. O. **Estudo histológico da ação do laser e da terapia fotodinâmica no processo de reparação de feridas cutâneas em ratos tratado com corticóide**. 2005. 194 p. Dissertação (Mestrado em Odontologia) - Faculdade de Odontologia de Araçatuba, Universidade Estadual Paulista, Araçatuba, 2005.

NUÑEZ, S. C.; FRANÇA, C. M.; SILVA, D. F. T.; NOGUEIRA, G. E. C.; PRATES, R. A.; RIBEIRO, M. S. The influence of red laser irradiation timeline on burn healing in rats**. Laser and Medical Science**, v. 28, n. 2, p. 633-641, 2013.

OLIVEIRA, F. F. **Caracterização físico-química de amostra de óleo de pinho e estudo da ação de sistemas tensoativos na atividade antimicrobina de ativos fenólicos**. 2008. 194 p. Tese (Doutorado em Química) - Instituto de Química, Universidade de São Paulo, São Paulo. 2008.

PALERMO-NETO, J.; ALMEIDA, R. T. Antimicrobianos como aditivos em animais de produção. In: SPINOZA, H. S.; GÓRNIAK, S. L.; BERNARDI, M. M. (Ed.). **Farmacologia aplicada à medicina veterinária**. Rio de Janeiro: Guanabara Koogan, 2006. p. 641-658.

PERLIN, M.; MAO, J. C. H.; OTIS, E. R.; SHIPKOWITZ, N. L.; DUFF, R. G. Photodynamic inactivation of influenza and herpes viruses by hematoporphyrin. **Antiviral Research,** v. 7, n. 1, p. 43-51, 1987.

POSTEN, W.; WRONW, D. A.; DOVER, J. S.; ARNDT, K. A.; SILAPUNT, S.; ALAM, M. Low-level laser therapy for wound healing: Mechanism and efficacy. **Dermatologic Surgery**, v. 31, n. 3, p. 334-340, 2005.

PRATES, R. A.; YAMADA JR, A. M.; SUZUKI, L. C.; EIKO HASHIMOTO, M. C.; CAI, S.; GOUW-SOARES, S.; GOMES, L.; RIBEIRO, M. S. Bactericidal effect of malachite green and red laser on Actinobacillus actinomycetemcomitans. **Journal of Photochemistry and Photobiology**, v. 86, n.1, p. 70-76, 2007.

RENNO, A. C. M.; IWAMA, A. M.; SHIMA, P.; FERNANDES, K. R.; CARVALHO, J. G.; OLIVEIRA, P.; RIBEIRO, D. A. Effect of low-level therapy (660 nm) on the

healing of second-degree skin burn in rats. J**ournal of Cosmetic and Laser Therapy**, v. 13, n. 1, p. 237-242, 2011.

REZENDE, B. S.; RIBEIRO, M. S.; NÚÑEZ, S. C; GARCIA, V. G.; MALDONADO, E. P. Effect of a single near-infrared laser treatment on cutaneous wound healing: Biometrical and histological study in rats. **Journal of Photochemistry and Photobiology**, v. 87, n. 3, p. 145-153, 2007.

RIBEIRO, M. A. G.; DE ALBUQUERQUE JR., R. L. C.; BARRETO, A. L. S.; OLIVEIRA, V. G. M.; SANTOS, T. B.; DANTAS, C. D. F. Morphological analysis of second-intention wound healing in rats submitted to 16 J/cm^2 λ 660-nm laser irradiation. **Indian Journal of Dental Research**, v. 20, n. 3, p. 343-350, 2009.

ROCHA JUNIOR, A. M.; OLIVEIRA, R. G.; FARIAS, R. E.; ANDRADE, L. C. F.; AARESTRUP, F. M. Modulation of fibroblast proliferation and inflammatory response by low-intensity laser therapy in tissue repair process. **Anais Brasileiros de Dermatologia,** v. 81, n. 2, p. 150-156, 2006.

ROWAN, M. P.; CANCIO, L. C.; ELSTER E. A.; BURMEISTER, D. M.; ROSE, L. F.; NATESAN, S.; CHAN R. K.; CHRISTY, R. J.; CHUNG, K. K. Burn wound healing and treatment: review and advancements. **Critical care**, v. 19, n. 243, p. 1-12, 2015.

SELLERA, F. P.; BARBOSA, B. S., GARGANO, R. G.; BENESI, F. J.; POGLIANI, F. C. Terapia fotodinâmica no tratamento de feridas causadas por miíase em vulva de caprino - relato de caso. **Acta Veterinaria Brasilica (UFERSA)**, v. 8, n. 1, p. 74-77, 2014.

SELLERA, F. P.; GARGANO, R. G.; AZEDO, M. R.; BENESI, F. J.; POGLIANI, F. C. Terapia fotodinámica en el tratamento de linfadenitis caseosa en ovinos. In: XVI CONGRESO LATINOAMERICANO DE BUIATRÍA, 16., 2013, Quito. **Memorias...** 2013b. p. 229-231

SELLERA, F. P.; SOUZA, A. S. L. E.; FERREIRA, V. G.; ALVES, M. B. R.; AZEDO, M. R.; BENESI, F. J.; POGLIANI, F. C. Photodynamic therapy in cattle hoof diseases. In: CONGRESSO MUNDIAL DE BUIATRIA, 27., 2012, Lisboa. 2012.

SELLERA, F. P.; AZEDO, M. R.; SILVA, L. C. B. A.; SEINO, C. H.; BATISTA, C. F.; LIBERA, A. M. M. P. D.; BENESI, F. J.; POGLIANI, F. C. Photodynamic therapy in the treatment of burn wounds (Bovine model). In: São Carlos: Advanced School on Modern Trents of Biophotonics for Diagnosis and Treatment of Cancer and Microbial Control, 2013a.

SELLERA, F. P; BARBOSA, B. S.; GARGANO, R. G.; SABINO, C. P.; RIBEIRO, M. S.; AZEDO, M. R.; BENESI, F. J.; POGLIANI, F. C. Cutaneous streptococcal abscess treated by photodynamic therapy. **African Journal of Tradicional, Complementary and Alternative Medicines**, v. 12, n. 2, p. 65-67, 2015.

SEVGI, M.; TOKLU, A.; VECCHIO, D.; HAMBLIN, M. Topical Antimicrobials of Burn Infections - An Update. **Recent Patents on Anti-Infective Drug Discovery**, v. 8, n. 3, p. 161-197, 2013.

SIBATA, C. H.; COLUSSI, V. C.; OLEINICK, N. L.; KINSELLA, T. J. Photodynamic therapy: a new concept in medical treatment. **Brazilian Journal of Medical and Biological Research**, v. 33, n. 8, p. 869-880, 2000.

SILVA, J. C. E.; LAVACA, Z. G. M.; KUCKELHAUS, S.; SILVA, L. P.; NETO, L. F. M.; SAURO, E. E.; TEDESCO, A. C. Evaluation of the use of low level laser and photosensitizer drugs in Healing. **Laser in Surgery and Medicine**, n. 37, v. 5, p.-451-457, 2004.

SILVEIRA, P. C.; SILVA, L. A.; FREITAS, T. P.; LATIN, A.; PINHO, R. A. Effects of low-power laser irradiation (LPLI) ar different wavelengths and doses on oxidative stress and fibrogenesis parameters in an animal model of wound healing. **Laser and Medical Science**, v. 26, n. 1, p. 125-131, 2011.

SINCLAIR, L.; MERCK, M.; LOCKWOOD, R. Forensic Investigation of Animal Cruelty: a guide for veterinary and law enforcement professionals**. The Canadian Veterinary Journal**, v. 48, n. 9, p. 941-942, 2007.

SOCIEDADE BRASILEIRA DE CIRURGIA PLÁSTICA. Queimaduras: diagnóstico e tratamento inicial. **Projeto Diretrizes - Associação Médica Brasileira e Conselho Federal de Medicina**. 2008. Disponível em: <http://diretrizes.amb.org.br/_ BibliotecaAntiga/queimaduras-diagnostico-e-tratamento-inicial.pdf>. Acesso em: 20 de julho.

STAFFORD, K. J.; MELLOR, D. J. Dehorning and Disbudding distress and its alleviation in calves. **The Veterinary Journal**, v. 169, n. 6, p.337-349, 2005.

STILWELL. G.; CARVALHO, R. C.; CAROLINO, N.; LIMA, M. S.; BROOM, D.M. Effect of hot-iron disbudding on behavior and plasma cortisol of calves sedated with xylasine. **Research in Veterinary Science**, v. 88, n. 1, p. 188-193, 2010.

STILWELL, G.; CARVALHO, R. C.; LIMA, M. S.; BROOM, D. M. Effect of caustic past disbudding, using local anaesthesia with and without analgesia, on behavior and cortisol of calves. **Applied Animal Behavior Science**, v. 116, n. 1, p. 35-44, 2009.

STILWELL, G.; LIMA, M .S ; CARVALHO, R. C.; BROOM, D. M. Effect of hot-iron disbudding, using regional anaesthesia with and without carprofen, on cortisol and behavior of calves. **Research in Veterinary Science**, v. 92, n. 2, p. 338-341, 2012.

STILWELL, G.; LIMA, M. S.; BROOM, D. M. Comparing plasma cortisol and behavior of calves dehorning with caustic paste after non-steroidal-anti-inflammatory analgesia. **Livestock Science**, v. 119, n. 1-3, p. 63-69, 2008.

STILWELL, G.; LIMA, M. S.; BROOM, D. M. Comparing the effect of three different disbudding methods on behavior and plasma cortisol of calves. **Revista Portuguesa de Ciências Veterinárias**, v. 102, p. 281-288, 2007.

SUÁREZ, C.; PEÑA, C.; TUBAU, F.; GAVALDÀ, L.; MANZUR, A.; DOMINGUEZ, M. A.; PUJOL, M.; GUDIOL, F.; ARIZA, J. Clinical impact of imipenem-resistant Pseudomonas aeruginosa bloodstream infections. **Journal of Infection**, v. 4, p.

285-90, 2009.

TASCHKE, A. C.; FÖLSCH, D. W. Ethological, physiological and histological aspects of pain and stress in cattle when being dehorned. **Tierärztliche Praxis**, v. 12, n. 1, p. 19-27, 1997.

TELLO, H. L. Burns as a veterinary emergency**.** In: CONGRESS OF THE WORLD SMALL ANIMAL VETERINARY ASSOCIATION, 33., 2008. Dublin, Ireland. **Proceedings.** 2008. p. 212–214, 2008.

TELLO, H. L. **Burns as small animal emergency**. In: CONGRESS OF THE WORLD SMALL ANIMAL VETERINARY ASSOCIATION, 29., 2004. Rhodes, Greece. **Proceedings.** 2004

TIWARI, V. K. Burn wound: How it differs from other wound?. Indian **Journal of Plastic Surgery**, v. 45, n. 2, p. 364-373, 2012.

VICKERS, K. J.; NIEL, L.; KIEHLBAUCH, L. M.; WEARY, D. M. Calf response to caustic paste and hot-iron dehorning using sedation with and without local anesthetic. **Journal of Dairy Science**, v. 88, n. 4, p. 1454-1459, 2005.

WATTS, A. M. I.; TYLER, M. P. H.; PERRY, M. E.; ROBERTS, A. H. N.; MCGROUTHER, D. A. Burn depth and its histological measurement. **Burn**, v. 27, n. 2, p. 154-160, 2001.

WHELAN, H. T.; SMITS JR., R. L.; BUCHMAN, E. V.; WHELAN, N. T.; TURNER, S. G.; MARGOLIS, D. A.; CEVENINI, V.; STINSON, H.; IGNATIUS, R.; MARTIN, T.; CWIKLINSKI, J.; PHILIPPI, A. F.; GRAF, W. R.; HODGSON, B.; GOULD, L.; KANE, M.; CHEN, G.; CAVINESS, J. Effect of NASA light-emitting diode irradiation on wound healing. **Journal of Clinical Laser and Medical Science**, v. 19, n. 6, p. 305-314, 2001.

WILSON, M.; DOBSON, J.; HARVEY, W. Sensitization of oral bacteria to killing by low-power laser radiation. **Current Microbiology**, v. 25, n. 2, p. 77-81, 1992.

ZEINA, B.; GREENMAN, J.; PURCELL, W. M.; DAS, B. Killing of cutaneous microbial species by photodynamic therapy. **British Journal of Dermatology**, v. 144, n. 2, p. 274-278, 2001.

ZEZEL, D. M. **Workshop**: utilização clínica do Laser. São Paulo: IPEN/FOUSP, 2004. 25 p.

ZOLFAGHARI, P. S.; PACKER, S.; SINGER. M.; NAIR, S. P.; BENNETT, J.; STREET, C.; WILSON, M. In vivo killing of Staphylococcus aureus using a light-activated antimicrobial agent. **BMC Microbiology**, v. 9, n. 27, p. 1-8, 2009.