BRUNO FERRANTE

Coleta percutânea de amostra tecidual associada a angiografia por tomografia computadorizada *post mortem*: efeitos histológicos em cães

São Paulo

2019

BRUNO FERRANTE

Coleta percutânea de amostra tecidual associada a angiografia por tomografia computadorizada *post mortem*: efeitos histológicos em cães

Tese apresentada ao Programa de Pós-Graduação em Clínica Cirúrgica Veterinária da Faculdade de Medicina Veterinária e Zootecnia da Universidade de São Paulo para obtenção do título de Doutor em Ciências

Departamento:
Departamento de Cirurgia

Área de concentração:
Clínica Cirúrgica Veterinária

Orientadora:
Prof[a]. Dra. Ana Carolina Brandão de Campos Fonseca Pinto

Co-orientador:
Prof. Dr. José Luiz Catão Dias

São Paulo

2019

Autorizo a reprodução parcial ou total desta obra, para fins acadêmicos, desde que citada a fonte.

DADOS INTERNACIONAIS DE CATALOGAÇÃO NA PUBLICAÇÃO

(Biblioteca Virginie Buff D'Ápice da Faculdade de Medicina Veterinária e Zootecnia da Universidade de São Paulo)

T. 3783
FMVZ

Ferrante, Bruno
Coleta percutânea de amostra tecidual associada a angiografia por tomografia computadorizada *post mortem*: efeitos histológicos em cães / Bruno Ferrante. – 2019.
97 p. : il.

Tese (Doutorado) – Universidade de São Paulo. Faculdade de Medicina Veterinária e Zootecnia. Departamento de Cirurgia, São Paulo, 2019.

Programa de Pós-Graduação: Clínica Cirúrgica Veterinária.

Área de concentração: Clínica Cirúrgica Veterinária.

Orientadora: Profa. Dra. Ana Carolina Brandão de Campos Fonseca Pinto.
Coorientador: Prof. Dr. José Luiz Catão Dias.

1. Diagnóstico por imagem *post mortem*. 2. Tomografia computadorizada. 3. Angiografia por tomografia computadorizada *post mortem*. I. Título.

Ficha catalográfica elaborada pela bibliotecária Maria Aparecida Laet, CRB 5673-8, da FMVZ/USP.

CERTIFICADO

Certificamos que a proposta intitulada "Necropsia virtual na medicina veterinária: padronização de protocolos em cães e gatos", protocolada sob o CEUA nº 8936101015 (ID 002033), sob a responsabilidade de **Ana Carolina Brandão de Campos Fonseca Pinto** *e equipe; Ana Carolina Fonseca Pinto/ Carina Outi Baroni; Carina Outi Baroni* - que envolve a produção, manutenção e/ou utilização de animais pertencentes ao filo Chordata, subfilo Vertebrata (exceto o homem), para fins de pesquisa científica ou ensino - está de acordo com os preceitos da Lei 11.794 de 8 de outubro de 2008, com o Decreto 6.899 de 15 de julho de 2009, bem como com as normas editadas pelo Conselho Nacional de Controle da Experimentação Animal (CONCEA), e foi **aprovada** pela Comissão de Ética no Uso de Animais da Faculdade de Medicina Veterinária e Zootecnia da Universidade de São Paulo (CEUA/FMVZ) na reunião de 11/02/2016.

We certify that the proposal "Virtual necropsy in veterinary medicine:establishment of protocols in dogs and cats", utilizing 36 Dogs (36 males), protocol number CEUA 8936101015 (ID 002033), under the responsibility of **Ana Carolina Brandão de Campos Fonseca Pinto** *and team; Ana Carolina Fonseca Pinto/ Carina Outi Baroni; Carina Outi Baroni* - which involves the production, maintenance and/or use of animals belonging to the phylum Chordata, subphylum Vertebrata (except human beings), for scientific research purposes or teaching - is in accordance with Law 11.794 of October 8, 2008, Decree 6899 of July 15, 2009, as well as with the rules issued by the National Council for Control of Animal Experimentation (CONCEA), and was **approved** by the Ethic Committee on Animal Use of the School of Veterinary Medicine and Animal Science (University of São Paulo) (CEUA/FMVZ) in the meeting of 02/11/2016.

Finalidade da Proposta: Pesquisa

Vigência da Proposta: de 11/2015 a 11/2019 Área: 0

Origem:	HOVET/FMVZ/USP						
Espécie:	Cães	sexo:	Machos	idade:	a	N:	36
Linhagem:	N/A			Peso:	a		

Local do experimento:

São Paulo, 02 de abril de 2019

Profa. Dra. Anneliese de Souza Traldi
Presidente da Comissão de Ética no Uso de Animais
Faculdade de Medicina Veterinária e Zootecnia da Universidade de São Paulo

Roseli da Costa Gomes
Secretária
Faculdade de Medicina Veterinária e Zootecnia da Universidade de São Paulo

São Paulo, 18 de maio de 2016
CEUA N 8936101015

Ilmo(a). Sr(a).
Responsável: Ana Carolina Brandão De Campos Fonseca Pinto
Área: 0

Título da proposta: "Necropsia virtual na medicina veterinária: padronização de protocolos em cães e gatos".

Parecer Consubstanciado da Comissão de Ética no Uso de Animais FMVZ (ID 000753)

A Comissão de Ética no Uso de Animais da Faculdade de Medicina Veterinária e Zootecnia da Universidade de São Paulo, no cumprimento das suas atribuições, analisou e **APROVOU** a Alteração do cadastro (versão de 19/abril/2016) da proposta acima referenciada.

Resumo apresentado pelo pesquisador: "Incluir mais um aluno de pós graduação, Bruno Ferrante, que desenvolverá em seu doutoramento, a parte deste projeto de pesquisa voltada à comparação das técnicas de biópsia e da qualidade de material obtido através dela.".

Comentário da CEUA: "".

Profa. Dra. Anneliese de Souza Traldi
Presidente da Comissão de Ética no Uso de Animais
Faculdade de Medicina Veterinária e Zootecnia da Universidade de São Paulo

Roseli da Costa Gomes
Secretária
Faculdade de Medicina Veterinária e Zootecnia da Universidade de São Paulo

FOLHA DE AVALIAÇÃO

Autor: FERRANTE, Bruno

Título: Coleta percutânea de amostra tecidual associada a angiografia por tomografia computadorizada *post mortem*: efeitos histológicos em cães

Tese apresentada no Programa de Pós-Graduação em Clínica Cirúrgica Veterinária da Faculdade de Medicina Veterinária e Zootecnia da Universidade de São Paulo para obtenção do título de Doutor em Ciências.

Data: _____/_____/_____

Banca Examinadora

Prof. Dr._____

Instituição:_____Julgamento:_____

Prof. Dr._____

Instituição:_____Julgamento:_____

Prof. Dr._____

Instituição:_____Julgamento:_____

Prof. Dr._____

Instituição:_____Julgamento:_____

Prof. Dr._____

Instituição:_____Julgamento:_____

Ao filho que está por vir, Caetano

Agradecimentos

Agradeço primeiramente à minha companheira, Tatiana Geraissate Gorenstein, que compartilha a vida e abre o caminho que revela quem sou.

À minha querida irmã, Giulia Ferrante, que manifesta coragem no descobrimento de si, e através do encanto da sensibilidade se revela livre.

Ao irmão, Renato Ferrante, que compartilha a criação e o vir ao mundo.

Aos Pais, Elisabeth Lugli e Vargas Ferrante Filho, que literalmente trouxeram vida e se dedicaram no caminho por vir.

Às avós, Eunice Scocato e Adair Vaccari por toda sensibilidade transmitida.

Aos Avôs, Valter Lugli e Vargas Ferrante, pelos primeiros passos.

À nova família, Heloisa Geraissate, Boris Gorenstein, Marcos Geraissate Gorenstein, Rafael Geraissate Gorenstein, e o recomeço.

Às companheiras de jornada Carina Outi Baroni e Caterina Muramoto.

À toda orientação e dedicação da orientadora Ana Carolina.

Ao apoio e cara contribuição do co-orientador José Luiz Catão Dias.

À Laila Massad Ribas, pelos ensinamentos que foram de fundamental importância para o desenvolvimento do projeto.

À família USP: Stefano Hagen, Carla Lorigados, Diego Modena, Igor de Almeida Santos, Luana Ferreira Fasanelo Gomes, Lívia Gimenes.

Aos amados companheiros animais: Francisca, Caquinha, Guinness e Bolinha; e em memória: Belinha, Rosa, Ted, Baby, Guapo, Vanderleia e Mônica.

O presente trabalho foi realizado com apoio da Coordenação de Aperfeiçoamento de Pessoal de Nível Superior - Brasil (CAPES) – Código de Financiamento 001;

E do Conselho Nacional de Desenvolvimento Científico e Tecnológico – Brasil (CNPq) – Código de Financiamento 141174/2017-0.

Somente quando as coisas podem ser vistas por muitas pessoas, em uma variedade de aspectos, sem mudar de identidade, de sorte que os que estão à sua volta sabem que veem identidade na mais completa diversidade, pode a realidade do mundo aparecer real e fidedignamente.

Hannah Arendt

Resumo

FERRANTE, B. **Coleta percutânea de amostra tecidual associada a angiografia por tomografia computadorizada *post mortem*:** efeitos histológicos em cães**.** [Percutaneous tissue sampling associated to *post mortem* computed tomography angiography: histologic effects in dogs] 2019. 97p. Dissertação (Doutorado em Ciências) – Faculdade de Medicina Veterinária e Zootecnia, Universidade de São Paulo, São Paulo, 2019.

As modalidades de diagnóstico por imagem vêm sendo estudadas para o uso em cadáveres a fim de auxiliar na determinação da causa de morte. Uma das técnicas utilizadas, a angiografia por tomografia computadorizada *post mortem* (ATCPM), faz uso de uma bomba injetora para injeção de uma solução de contraste que permite a avaliação das estruturas vasculares. Entretanto não se sabe se essa pode prejudicar a avaliação histopatológica de amostras coletadas posteriormente ao procedimento. O objetivo desta pesquisa foi verificar as alterações histológicas causadas pela injeção da solução de contraste para a realização da ATCPM. Para o estudo 11 ATCPM foram realizadas em cadáveres de cão, sendo coletadas amostras teciduais do pulmão, fígado e rim, antes e depois do procedimento. Em 2 deles, foi adicionado nanquim à dois tipos de diluentes usados no preparo da solução de contraste, a fim de se verificar as regiões histológicas que a solução de contraste alcança com a bomba de injeção. Nos outros 9 cadáveres as ATCPM foram realizadas com 3 tipos de solução de contraste diferentes para ser feita a comparação de amostras teciduais antes e depois da injeção intravascular do contraste. Foi detectada impregnação de nanquim em todas as amostras teciduais coletadas, evidenciando que a injeção de contraste intravascular alcança até as estruturas capilares menos calibrosas. Não foi encontrado nenhum artefato ou alteração histológica que pudesse ser associado à realização da ATCPM nas amostras coletadas, e a avaliação histopatológica não foi prejudicada com o uso das soluções utilizadas nesse estudo. A partir desse estudo podemos concluir que a solução de contraste alcança até as estruturas vasculares menos calibrosas e que amostras teciduais coletadas após a ATCPM não apresentaram prejuízos na avaliação histológica e pode ser uma ferramenta útil na complementação do diagnóstico *post mortem*.

Palavras-chave: Diagnóstico por imagem *post mortem.* Tomografia computadorizada. Angiografia por tomografia computadorizada *post mortem*.

Abstract

FERRANTE, B. **Percutaneous tissue sampling associated to *post mortem* computed tomography angiography:** histologic effects in dogs**.** [Coleta percutânea de amostra tecidual associada a angiografia por tomografia computadorizada *post mortem*: efeitos histológicos em cães] 2019. 97p. Dissertação (Doutorado em Ciências) – Faculdade de Medicina Veterinária e Zootecnia, Universidade de São Paulo, São Paulo, 2019.

The diagnostic imaging modalities have been studied for use in cadavers to assist in determining the cause of death. One of the techniques used, *post mortem* computed tomography angiography (PMCTA), use an injection pump for injection of a contrast solution that allows the evaluation of vascular structures. However, it is not known if this may damage the histopathological evaluation of samples collected after the procedure. The aim of this research was to verify the histological changes caused by the injection of the contrast solution for the PMCTA. For the study 11 PMCTA were performed on dog cadavers, and tissue samples were collected from the lung, liver and kidney, before and after the procedure. In 2 of them, nanquim ink was added to the two types of diluents used in the preparation of the contrast solution, in order to verify the histological regions that the contrast solution reaches with the injection pump. In the other 9 cadavers the ATCPM were performed with 3 different types of contrast solution to compare the tissue samples colected before and after intravascular contrast injection. Impregnation of nanquim ink was detected in all the tissue samples collected, showing that the injection of intravascular contrast reaches even the less calibrous capillary structures. No artifact or histological changes was found that could be associated to the PMCTA in the samples collected, and the histopathological evaluation was not damaged with the use of the solutions used in this study. From this study we can conclude that the contrast solution reaches even the less calibrous vascular structures and that tissue samples collected after the PMCTA did not present damages in the histological evaluation and can be a useful tool in the complementation of the post mortem diagnosis.

Keywords: *Post mortem* imaging diagnostic. Computed tomography. *Post mortem* computed tomography angiography.

Sumário

1 Introdução 19

2 Revisão de Literatura 23

2.1 Histórico do Uso das Modalidades de Imagem no Diagnóstico *Post Mortem* 25

2.2 Angiografia por tomografia computadorizada *post mortem* 27

Referências 29

3 Distribuição histológica de dois tipos de solução de contraste utilizadas na angiotomografia computadorizada *post mortem*: modelo com nanquim 37

3.1 Introdução 39

3.2 Materiais e Método 40

3.3 Resultados 40

3.4 Discussão 42

3.5 Conclusão 42

Referências 42

4 Análise dos efeitos histopatológicos causados pela injeção de solução de contraste para realização de angiografia por tomografia computadorizada *post mortem* em cães ... 47

4.1 Introdução 49

4.2 Material e Métodos 50

4.3 Resultados 55

4.4 Discussão 62

4.5 Conclusão 64

Referências 65

5 Considerações finais 71

6 Referências 75

7 Apêndice 83

7.1 Apêncide A – Incremento de atenuação por órgão 83

7.2 Apêndice B – Qualidade estimada por lâmina 84

7.3 Apêndice C – Alterações histopatológicas e grau de semelhança por cadáver 85

8 Anexo – Publicação de artigo científico complementar ao projeto de doutorado 97

Introdução

1 Introdução

O presente estudo e os capítulos que se seguem no decorrer desta tese fazem parte do desenvolvimento de doutoramento pelo Programa de Pós-graduação em Clínica Cirúrgica Veterinária pela Faculdade de Medicina Veterinária e Zootecnia. O estudo pretendeu se inserir nas discussões mais recentes acerca do uso das modalidades de imagem *post mortem*, por vezes denominada como necrópsia virtual.

Apesar do uso de técnicas imaginológicas em medicina legal ser relatado praticamente desde o advento do exame radiográfico, a área de estudo centrada nas características próprias da utilização do diagnóstico por imagem em cadáveres se configurou por meio dos primeiros artigos científicos publicados a partir do início do século XXI pelo grupo de estudo do Centro de Medicina Legal de Lausanne-Geneva, na Suíça. Após essa primeira configuração de um grupo de pesquisadores dedicados à essa área, outros centros de pesquisa e universidades seguiram publicando trabalhos científicos contribuindo para o desenvolvimento da pesquisa das modalidades de imagem *post mortem*, tanto na medicina quanto na medicina veterinária.

Os primeiros trabalhos tinham como objetivo principal estabelecer técnicas, principalmente por meio do uso da tomografia computadorizada e ressonância magnética, que possibilitassem a substituição da necrópsia convencional pelos métodos de imagem. Desenvolveram-se adicionalmente pesquisas que faziam uso de fluidos contrastantes para integrar uma avaliação das estruturas vasculares juntamente com a avaliação anatomo-morfológica fornecida pelas imagens sem contraste de TC, como a angiotomografia *post mortem*.

A angiografia por tomografia computadorizada *post mortem* (ATCPM) possibilita uma avaliação da integridade das estruturas vasculares, tendo como principal vantagem a rápida identificação de traumas vasculares ou processo hemorrágicos mesmo que intra-cavitários antes do acesso direto ao cadáver. As técnicas mais utilizadas se valem de uma bomba de injeção que fornece pressão suficiente para circular o fluido contrastante pelos vasos sanguíneos do cadáver, por vezes preenchidos de coágulos e desprovidos de circulação própria.

Com o desenrolar de pelo menos uma década de pesquisa, notou-se a partir de 2010 uma mudança significativa dos objetivos principais dos trabalhos da área, deixando o caráter de substituir as modalidades convencionais de necropsia para o uso das modalidades de imagem como auxiliares e complementares das avaliações *post mortem*. Nesse contexto,

técnicas minimamente invasivas de coleta de amostras teciduais foram implementadas às modalidades de imagem, buscando dar conta da principal limitação do diagnóstico por imagem, ineficiente para realização de um diagnóstico em nível tecidual.

Esse estudo procurou se inserir nessa discussão conforme a nova tendência de pesquisas, buscando entender como as modalidades de imagem podem ser auxiliares ao estabelecimento do diagnóstico *post mortem* e fornecer informações complementares que facilitem o trabalho do patologista. O tema central deste trabalho foi de esclarecer as consequências em nível histológico da aplicação da solução de contraste por meio de uma bomba injetora para a realização da angiografia por tomografia computadorizada *post mortem*. A questão principal foi acerca das possíveis alterações em nível tecidual que poderiam ser causadas pela solução de contraste aplicada sob pressão da bomba injetora, que poderiam prejudicar a avaliação histopatológica após a realização da ATCPM.

Cabe ainda ressaltar que os termos "necropsia virtual" e "biópsia *post mortem*", usualmente encontrados em literatura da área, foram considerados imprecisos para tais técnicas. Sendo assim optou-se por identificar no texto precisamente a modalidade de imagem em questão seguida por *post mortem*, categorizando o seu uso em cadáveres, como por exemplo tomografia computadorizada *post mortem,* em vez de um termo genérico do uso das técnicas de imagem em cadáveres como necrópsia virtual. Em relação ao termo "biópsia" houve o entendimento de é um procedimento corriqueiramente associado a pacientes vivos, sendo então preferível o uso de correspondentes similares que indiquem a obtenção de fragmentos de órgãos por meio de técnicas minimamente invasivas, como por exemplo "coleta de amostra/fragmentos teciduais".

Seguem a essa breve introdução do tema uma revisão de literatura que buscou introduzir o leitor no contexto acadêmico do uso das modalidades de imagem em cadáveres e os dois principais estudos conduzidos ao longo desse doutoramento em formato de artigos.

Revisão de Literatura

2 Revisão de Literatura

Resumo

O uso das modalidades de imagem para o estabelecimento do diagnóstico post mortem foi introduzido como área de estudo por volta dos anos 2000, na busca por uma alternativa minimamente invasiva para a necropsia convencional. Mesmo as técnicas mais comuns podem ser utilizadas, como o exame radiográfico e ultrassonográfico. Porém, foi com as modalidades de tomografia computadorizada e ressonância magnética que o campo de estudo tomou notoriedade. Esta revisão de literatura visa expor as discussões dos principais artigos e trabalhos científicos publicados a partir dos anos 2000 acerca desse tema, conduzido por uma abordagem histórica das modalidades implementadas, os principais resultados alcançados e os desafios encontrados. Além disso, levantou-se em literatura o desenvolvimento das técnicas de angiografia por tomografia computadorizada *post mortem* e os questionamentos frente ao uso dos diferentes tipos de fluidos contrastantes, bem como do uso dessas técnicas associadas à técnicas minimamente invasivas de coleta de amostras teciduais. O texto apresentado nessa revisão busca assim, inserir os principais debates acadêmicos realizados sobre o uso das modalidades de imagem *post mortem* e do uso de técnicas minimamente invasivas complementares, como a angiografia por tomografia computadorizada e a coleta de amostras teciduais.

Palavras-chave: Diagnóstico por imagem. Tomografia computadorizada. angiotomografia computadorizada *post mortem.*

2.1 Histórico do Uso das Modalidades de Imagem no Diagnóstico *Post Mortem*

O advento tecnológico das modalidades de diagnóstico por imagem favoreceu tanto a execução dos diagnósticos médicos na rotina clínica e hospitalar, como também a utilização das modalidades em cadáveres e na medicina forense. Historicamente o primeiro uso da radiologia para fins legais foi em 1895 no Canadá, em um caso que envolvia um suposto ferimento por arma de fogo. Um exame radiográfico foi utilizado para identificação do projétil balístico, comprovando a utilização de uma arma de fogo na causa da lesão (BROGDON; LICHTENSTEIN, 2010).

Apesar de o uso das modalidades de imagem em casos de medicina legal e forense ser relatado desde antes da virada do século, foi apenas no ano 2000 que um grupo de pesquisadores da Suíça começou a se dedicar no estudo específico dos métodos de diagnóstico por imagem na complementação da ciência forense e no uso em cadáveres. O termo virtopsia® foi cunhado por esse grupo para designar essa nova área de estudo (THALI, 2019). Além desse grupo de pesquisadores suíços que propuseram essa abordagem do uso dos métodos de imagem, a partir da virada do século outras instituições e grupos de pesquisa começaram a publicar estudos e relatos científicos para compreender melhor o uso das modalidades de imagem em cadáveres (THALI et al., 2002; THALI et al., 2003; JACKOWSKI et al., 2005; THALI; DIRNHOFER; VOCK, 2011).

Os estudos iniciais tinham como objetivo determinar se os métodos de imagem poderiam em algum momento ser comparado ou até mesmo substituir a necropsia convencional. Hoje, com quase duas décadas de estudos específicos nessa área, há a percepção de como as técnicas de imagens são complementares aos métodos convencionais, e como o uso das técnicas seccionais modernas em conjunto com a necropsia convencional aumentam a qualidade do diagnóstico *post mortem* (LE BLANC-LOUVRY et al., 2013; CHEVALLIER et al., 2013; WICHMANN et al., 2014; GRABHERR et al., 2018).

O uso das modalidades de imagem *post mortem* podem auxiliar o diagnóstico com a vantagem de serem minimamente invasivas, ou seja, não há o comprometimento de nenhum componente tecidual, sendo viável qualquer outra avaliação posterior às de imagem (THALI; DIRNHOFER; VOCK, 2011), e ainda permite a redução de contato do patologista com os órgãos e fluidos corporais, diminuindo assim o risco de exposição do profissional e do ambiente, principalmente em casos de doenças infectocontagiosas (THALI et al. 2003; FRYER et al., 2013).

O exame radiográfico tem a vantagem de ser um exame barato e acessível, sendo utilizado principalmente para identificação de lesões traumáticas, fraturas, projéteis balísticos e corpo estranho em órgãos e cavidades (KAHANA; HISS, 1999; RAINIO et al., 2001; BROGDON; LICHTENSTEIN, 2010; MIZIARA, 2014).

A ultrassonografia também demonstra auxílio na determinação de lesões *post mortem* como a hipertrofia cardíaca, esteatose hepática, aneurisma de aorta e metástases hepáticas citadas no estudo de Uchigasaki et al. (2004). Porém apresenta limitação de estudo pela formação de artefatos por gás produzidos nos estágios de decomposição dos tecidos (FARIÑA et al., 2002; UCHIGASAKI et al., 2004).

Entretanto foi apenas com o desenvolvimento das técnicas de diagnóstico por imagem seccionais modernas (tomografia computadorizada e a ressonância magnética) que o campo da radiologia forense atingiu notoriedade, sendo estas as modalidades mais utilizadas atualmente (THALI et al., 2002; THALI et al., 2003; JACKOWSKI et al., 2005).

A tomografia computadorizada é a modalidade mais utilizada e apresenta bons resultados para avaliação de fraturas, traumas, e regiões ou alterações relacionadas com componentes gasosos, como embolia gasosa, pneumotórax e pneumoperitôneo por exemplo (SHIOTANI et al., 2004; DIRNHOFER et al., 2006; HOEY et al., 2007, FLACH et al., 2010; LE BLANC-LOUVRY et al., 2013). E ainda é citada a vantagem de ser uma técnica relativamente rápida e com possibilidade de processamento pós aquisição das imagens (DIRNHOFER et al., 2006), e a avaliação do sistema vascular por meio da injeção intravenosa de contraste iodado – angiotomografia (JACKOWSKI et al., 2005; GRABHERR et al., 2006; ROSS et al, 2014).

Já a ressonância magnética mostra-se mais efetiva na avaliação das injúrias de tecidos moles, de lesões em sistema nervoso, alterações não traumáticas e hemorrágicas (DIRNHOFER et al., 2006; CHRISTE et al., 2010; ROSS et al., 2012; RUDER; THALI; HATCH, 2014). Ademais, ambas técnicas (TC e MRI), podem fornecer informações para criação de modelos anatômicos tridimensionais de ossos, vasos e estruturas cardíacas (EBERT; THALI; ROSS, 2011).

Em medicina veterinária o uso das modalidades de imagem *post mortem* também tem sido foco de pesquisas, apesar de ainda ser pouco utilizada na rotina clínica (GRABHER et al., 2006; GRABHERR et al., 2007; IBRAHIM; ZUKI; NOORDIN, 2012).

Estudos demonstram quais as principais alterações *post mortem* são identificadas em um período de até 24 horas após o óbito por meio do exame radiográfico, principalmente devido ao acúmulo de gás em cavidades e lúmen de vasos. Essa documentação é relevante

para poder se diferenciar as alterações que podem ter levado a morte das alterações causadas naturalmente pela putrefação dos tecidos orgânicos (HENG et al., 2009a; HENG et al., 2009b). Além disso, as técnicas implementadas em medicina estão sendo testadas em animais domésticos e tem demonstrado resultados similares (GRABHERR et al., 2006; GRABHERR et al., 2007; THALI et al., 2007; IBRAHIM; ZUKI; NOORDIN, 2012; HOSTETTLER et al., 2015; MARTINEZ et al., 2015).

E ainda, em literatura recente, é possível encontrar relatos do uso das técnicas de tomografia e angiotomografia computadorizada *post mortem* em animais domésticos, e em animais silvestres ou de zoológico (LEE et al., 2011; CUDDY et al., 2013; FRANCKENBERG et al., 2015; MARTINEZ et al., 2015; PINTO et al, 2016a; PINTO et al, 2016b; RIBAS et al., 2016; FERRANTE et al., 2017).

Podemos perceber nesse caso que já há em literatura internacional um bom repertório dessa área de estudo na medicina veterinária e, portanto, ainda um amplo espaço de novas pesquisas e aperfeiçoamento do uso das técnicas de imagens *post mortem* em animais.

2.2 Angiografia por tomografia computadorizada *post mortem*

A angiotomografia ou angiografia por tomografia computadorizada *post mortem* (ATCPM) é uma técnica que permite a avaliação das estruturas vasculares por meio da injeção intravascular de uma solução de contraste. Por conta da ausência de uma circulação própria após o óbito de um paciente, o procedimento sempre evolve algum tipo de bomba injetora de alta pressão capaz de fazer com que a solução de contraste chegue mesmo nos vasos menos calibrosos (JACKOWSKI et al., 2005; GRABHERR et al., 2006; MORGAN et al., 2014; ROSS et al, 2014).

Várias técnicas de ATCPM foram desenvolvidas e testadas a fim de estabelecer o protocolo mais eficiente para aquisição das imagens e da avaliação vascular. As principais diferenças entre os protocolos incluem a via de acesso para a injeção da solução de contraste, sendo as mais utilizadas por via femoral ou cervical (GRABHER et al., 2006; GRABHERR et al., 2007; ROSS et al., 2014), e os componentes utilizados como solução de contraste (GRABHER et al., 2006; JACKOWSKI et al., 2006; GRABHERR et al., 2007; ROSS et al., 2008; ROSS et al., 2014;). Os tipos soluções de contraste utilizadas na ATCPM podem ser categorizados em: preparações corpusculares em gel ou ágar, preparações corpusculares em soluções aquosas, preparações hidrossolúveis, óleos e variados; sendo que os mais utilizados

são preparados com soluções hidrossolúveis ou oleosas (JACKOWSKI et al., 2006; GRABHERR et al., 2007; ROSS et al., 2014).

A ATCPM é um procedimento que permite facilitar e aumentar a identificação de lesões e alterações de um paciente, principalmente as relacionadas ao sistema cardiocirculatório, e ainda fornecer importante documentação em casos forenses. É uma técnica que permite a identificação de áreas de hemorragia ou de lesões vasculares, que podem ser perdidas na dissecação normal do procedimento de necropsia, mesmo associadas ao parênquima de órgãos como baço, fígado e pulmão; inclui a avaliação de áreas de difícil acesso a necropsia convencional como a intracraniana e intra-pélvica; e ainda auxilia na diagnóstico das doenças crônicas, degenerativas e anatomo-morfológicas associadas aos grandes vasos e às carótidas (FLACH et al., 2010; SAUNDERS et al., 2011; ROSS et al., 2014).

Avanços nos estudos relacionados às técnicas de ATCPM buscam auxiliar no reconhecimento de possíveis artefatos e erros de interpretação, bem como ampliar as possibilidades de identificação de lesões a partir da ATCPM, como no auxílio ao diagnóstico de tromboembolismo pulmonar (BRUGUIER et al., 2013; POMARA et al., 2014).

É reconhecida a importância da complementação da avaliação histológica no diagnóstico *post mortem* e, portanto, na medicina forense. A coleta de tecidos para análise histológica complementa as informações obtidas macroscopicamente, exclui suspeitas diagnósticas e fornece subsídios para o diagnóstico diferencial (DETTMEYER, 2014). Uma abordagem minimamente invasiva que tem se mostrado satisfatória para a realização de diagnósticos *post mortem* é a realização da ATCPM associada a coleta de amostras teciduais percutâneas por agulha grossa, com o objetivo de complementar com um diagnóstico histológico a avaliação realizada pela tomografia computadorizada (AGHAYEV et al., 2007; BOLLIGER et al., 2010; FILOGRANA et al., 2010; HOSTETTLER et al., 2015).

Amostras teciduais de diversos órgãos (cérebro, coração, pulmões, fígado, baço, rins, tecido muscular e ósseo) coletadas por meio de agulhas de calibre grosso (18G a 14G) e guiadas pela tomografia computadorizada foram efetivas e conclusivas em relação ao diagnóstico histológico, complementando os achados encontrados pelas modalidades de imagem *post mortem* (CHARBONEAU, READING, WELCH, 1990; AGHAYEV et al., 2007; HOSTETTLER et al., 2015).

A abordagem dos métodos de imagem *post mortem* em conjunto com a coleta de amostras teciduais tem buscado demonstrar uma alternativa minimamente invasivas de diagnóstico *post mortem* que inclua uma complementação em nível histológico das alterações

identificadas pelas modalidades imaginológicas (CHARBONEAU, READING, WELCH, 1990; FOROUDI; CHEUNG; DUFLOU, 1995; AGHAYEV et al., 2007; BREEZE, et al., 2008; HOSTETTLER et al., 2015; HYODOH et al., 2015).

Grabherr et al. (2014), questionam ainda se a injeção intravenosa de solução de contraste iodado utilizada na ATCPM pode alterar a composição química e histológica dos tecidos após a angiotomografia (GRABHERR et al., 2014). Referente a essa questão, trabalhos posteriores puderam identificar artefatos e alterações histológicas presentes em amostras de tecido coletadas após a realização de ATCPM, sendo relatados a presença de vacúolos de espaço vazio juntamente com o sangue no interior de vasos em tecidos pulmonar, moderada congestão intersticial no parênquima pulmonar, espaços vazios e dilatação de sinusóides hepáticos e colapso glomerular (CAPUANI et al., 2014; WITTIG et al., 2016).

Nesses estudos a solução de contraste utilizada para a realização da angiotomografia *post mortem* foi de Angiofil misturado com óleo de parafina (GRABHERR et al., 2011). Entretanto, ainda não existem estudos sobre a viabilidade do diagnóstico histológico após a realização da angiotomografia *post morte*m com a utilização de outras soluções de contraste que são comumente utilizados para diluição do contraste iodado, como por exemplo o polietilenoglicol – PEG (GRABHERR et al., 2014). Especificadamente sobre o PEG foi demonstrado que esse fluido diminui o extravasamento de fluido para o interstício (edema intersticial) após a injeção intravenosa da solução de contraste devido à sua alta viscosidade e osmolaridade, pois tendem a absorver líquido extravascular em direção ao meio intravascular (JACKOWSKI et al., 2006; GRABHERR et al., 2007).

Pode-se notar que nessas quase duas décadas de estudos sobre uso das modalidades de imagem para o diagnóstico *post mortem* conceitos, protocolos, vantagens e desvantagens puderam ser estabelecidos tanto na medicina quanto na veterinária. Porém fica demonstrado como ainda há muito campo para ser desenvolvido e aperfeiçoado para o uso dos métodos de imagem no auxílio ao diagnóstico *post mortem*.

Referências

AGHAYEV, E.; THALI, M.J.; SONNENSCHEIN, M.; JACKOWSKI, C.; DIRNHOFER, R.; VOCK, P. Post-mortem tissue sampling using computed tomography guidance. **Forensic Science International**, v. 166, n. 2, p. 199-203, 2007.

BOLLIGER, S.A.; FILOGRANA, L.; SPENDLOVE, D.; THALI, M.J.; DIRNHOFER, S.; ROSS, S. Postmortem imaging-guided biopsy as an adjuvant to minimally invasive autopsy

with CT and postmortem angiography: a feasibility study. **American Journal of Roentgenology**, v. 195, n. 5, p. 1051-1056, 2010.

BREEZE, A.C.G.; JESSOP, F.A.; WHITEHEAD, A.L.; SET, P.A.K.; BERMAN, L.; HACKETT, G.A.; LESS, C.C. Feasibility of percutaneous organ biopsy as part of a minimally invasive perinatal autopsy. **Virchows Archiv**, v. 452, n. 2, p. 201-207, 2008.

BROGDON, B.G.; LICHTENSTEIN, J.E. Forensic Radiology in Historical Perspective. In: THALI, M.J.; VINER, M.D.; BRONGDON, B.G. **Forensic Radiology.** 2. ed., New York:CRC Press, 2010. p. 9-24.

BRUGUIER, C.; MOSIMANN, P.J.; VAUCHER, P.; USKÉ, A.; DOENZ, F.; JACKOWSKI, C.; MANGIN, P.; GRABHERR, S. Multi-phase postmortem CT angiography: recognizing technique-related artefacts and pitfalls. **International journal of legal medicine**, v. 127, n. 3, p. 639-652, 2013.

CAPUANI, C.; GUILBEAU-FRUGIER, C.; MOKRANE, F.Z.; DELISLE, M.B.; MARCHEIX, B.; ROUSSEAU, H.; TELMON, N.; ROUGÉ, D.; DEDOUIT, F. Tissue microscopic changes and artifacts in multi-phase post-mortem computed tomography angiography in a hospital setting: a fatal case of systemic vasculitis. **Forensic science international**, v. 242, p. e12-e17, 2014.

CHARBONEAU, J.W.; READING, C.C.; WELCH, T.J. CT and sonographically guided needle biopsy: current techniques and new innovations. **American Journal of Roentgenology**, v. 154, n. 1, p. 1-10, 1990.

CHEVALLIER, C.; DOENZ, F.; VAUCHER, P.; PALMIERE, C.; DOMINGUEZ, A.; BINAGHI, S. Postmortem computed tomography angiography vs. conventional autopsy: advantages and inconveniences of each method. **International journal of legal medicine**, v. 127, n. 5, p. 981-989, 2013.

CHRISTE, A.; FLACH, P.; ROSS, S.; SPENDLOVE, D.; BOLLIGER, S.; VOCK, P.; THALI, M.J. Clinical radiology and postmortem imaging (Virtopsy) are not the same: specific and unspecific postmortem signs. **Legal Medicine,** v. 12, n. 5, p. 215-222, 2010.

CUDDY, L.C.; MAISENBACHER, H.W.; VIGANI, A.; BERRY, C. Computed tomography angiography of coarctation of the aorta in a dog. **Journal of veterinary cardiology**, v. 15, n. 4, p. 277-281, 2013.

DETTMEYER, R.B. The role of histopathology in forensic practice: an overview. **Forensic science, medicine, and pathology**, v. 10, n. 3, p. 401-412, 2014.

DIRNHOFER, R.; JACKOWSKI, C.; VOCK, P.; POTTER, K.; THALI, J. VIRTOPSY: minimally invasive, imaging-guided virtual autopsy. **Radiographics**, v. 26, n. 5, p. 1305-1333, 2006.

EBERT, L.C.; THALI, M.J.; ROSS, S. Getting in touch-3D printing in Forensic Imaging. **Forensic Science International,** v. 211, p. e1-e6, 2011.

FARIÑA, J.; MILLANA, C.; FDEZ-ACEÑERO, J.M.; FURIÓ, V.; ARAGONCILLO, P.; MARTÍN, V.G.; BUENCUERPO, J. Ultrasonographic autopsy (echopsy): a new autopsy technique. **Virchows Archiv**, v. 440, n. 6, p. 635-639, 2002.

FERRANTE, B.; BARONI, C.O.; MURAMOTO, C.; SANTOS, I.A.; HENG, G.H.; PINTO, A.C.B.F. Post Mortem Ultrasound and Computed Tomography Findings of an Extraluminal Urinary Bladder Leiomyoma in a Dog. **Acta Scientiae Veterinariae**, v. 45, p. 1-4, 2017.

FILOGRANA, L.; BOLLIGER, S.A.; SPENDLOVE, D.; SCHÖN, C.; FLACH, P.M.; THALI, M.J. Diagnosis of fatal pulmonary fat embolism with minimally invasive virtual autopsy and post-mortem biopsy. **Legal medicine**, v. 12, n. 5, p. 233-237, 2010.

FLACH, P.; ROSS, S.A.; PREISS, U.S.; THALI, M.J.; SPENDLOVE, D. Postmortem whole-body computed tomography angiography visualizing vascular rupture in a case of fatal car crash. **Archives of pathology & laboratory medicine**, v. 134, n. 1, p. 115-119, 2010.

FOROUDI, F.; CHEUNG, K.; DUFLOU, J. A comparison of the needle biopsy post mortem with the conventional autopsy. **Pathology**, v. 27, n. 1, p. 79-82, 1995.

FRANCKENBERG, S.; KERN, F.; VOGT, M.; THALI, M.J.; FLACH, P.M. Fatal gunshot to a fox: the Virtopsy approach in a forensic veterinary case. **Journal of Forensic Radiology and Imaging,** v. 3, n. 1, p. 72–75, 2015.

FRYER, E.P.; TRAIL, Z.C.; BENAMORE, R.E.; ROBERTS, I.S.D. High risk medicolegal autopsies: is a full postmortem examination necessary? **Journal of Clinical Pathology**, v. 66, n. 1, p. 1-7, 2013.

GRABHERR, S.; DJONOV, V.; FRIESS, A.; THALI, M.J.; RANNER, G.; VOCK, P.; DIRNHOFER, R. Postmortem angiography after vascular perfusion with diesel oil and a lipophilic contrast Agent. **American Journal of Roentgenology,** v. 187, p. 515-523, 2006.

GRABHERR, S.; DJONOV, V.; YEN, K.; THALI, M.J.; DIRNHOFER, R. Postmortem angiography: Review of former and current methods. **American Journal of Roentgenology,** v. 188, p. 832-838, 2007.

GRABHERR, S.; DOENZ, F.; STEGER, B.; DIRHOFER, R.; DOMINGUEZ, A.; SOLLBERGER, B.; GYGAX, E.; RIZZO, E.; CHEVALIER, C.; MEULI, R.; MANGIN, P. Multi-phase post-mortem CT angiography: development of a standardized protocol. **International journal of legal medicine**, v. 125, n. 6, p. 791-802, 2011.

GRABHERR, S.; GRIMM, J.; DOMINGUEZ, A.; VANHAEBOST, J.; MANGIN P. Advances in post-mortem CT-angiography. **The British journal of radiology**, v. 87, n. 1036, p. 20130488, 2014.

GRABHERR, S.; HEINEMANN, A.; VOGEL, H.; RUTTY, G.; MORGAN, B.; WOZNIAK, K.; DEDOUIT, F.; FISCHER, F.; LOCHNER, S.; WITTIG, H.; GUGLIELMI, G.; EPLINIUS, F.; MICHAUD, K.; PALMIERE, C.; CHEVALIER, C.; MANGIN, P.; GRIMM, J.M. Postmortem CT angiography compared with autopsy: a forensic multicenter study. **Radiology**, v. 288, n. 1, p. 270-276, 2018.

HENG, H.G.; SELVARAJAH, G.T.; LIM, H.T.; ONG, J.S.; LIM, J.; OOI, J.T. Serial postmortem abdominal radiographic findings in canine cadavers. **Forensic Science International,** v. 192, n. 1-3, p. 43–47, 2009a.

HENG, H.G.; SELVARAJAH, G.T.; LIM, H.T.; ONG, J.S.; LIM, J.; OOI, J.T. Serial postmortem thoracic radiographic findings in canine cadavers. **Forensic Science International,** v. 188, n. 1-3, p. 119–124, 2009b.

HOEY, B.A.; CIPOLLA, J.; GROSSMAN, M.D.; MCQUAY, N.; SHUKLA, P.R.; STAWICKI, S.P.; STEHLY, C.B.S.; HOFF, W.S. Postmortem computed tomography, "CATopsy", predicts cause of death in trauma patients. **The Journal of Trauma**, v. 63, n. 5, p. 979-985, 2007.

HOSTETTLER, F.C.; WIENER, D.J.; WELLE, M.M.; POSTHAUS, H.; GEISSBÜNHLER, U. Post mortem computed tomography and core needle biopsy in comparison to autopsy in eleven bernese mountain dogs with histiocytic sarcoma. **BMC Veterinary Research**, v. 11, n. 1, p. 1, 2015.

HYODOH, H.; SHIMIZU, J.; MIZUO, K.; OKAZAKI, S.; WATANABE, S.; INOUE, H. CT-guided percutaneous needle placement in forensic medicine. **Legal medicine**, v. 17, n. 2, p. 79-81, 2015.

IBRAHIM, A.O.; ZUKI, A.B.M.; NOORDIN, M.M. Applicability of virtopsy in veterinary practice: a short review. **Pertanika Journal Tropical Agriculture Science**, v. 35, n. 1, p. 1-8, 2012.

JACKOWSKI, C.; BOLLIGER, S.; AGHAYEV, E.; CHRISTE, A.; KILCHOER, T.; AEBI, B.; PÉRINAT, T.; DIRNHOFER, R.; THALI, M. Reduction of Postmortem Angiography-Induced Tissue Edema by Using Polyethylene Glycol as a Contrast Agent Dissolver. **Journal of forensic sciences**, v. 51, n. 5, p. 1134-1137, 2006.

JACKOWSKI, C.; SONNENSCHEIN, M.; THALI, M.J.; AGHAYEV, E.; ALLMEN, G.; YEN, K.; DIRNHOFER, R.; VOCK, P. Virtopsy: postmortem minimally invasive angiography using cross section techniques—implementation and preliminary results. **Journal of Forensic Science**, v. 50, n. 5, p. 1175-1186, 2005.

KAHANA, T.; HISS, J. Forensic radiology. **The British Journal of Radiology**, v. 72, n. 854, p. 129-133, 1999.

LE BLANC-LOUVRY, L.; THUREAU, S.; DUVAL, C.; PAPIN-LEFEBVRE, F.; THIEBOT, J.; DACHER, J.N.; GRICOURT, C.; TOURÉ, E.; PROUST, B. Post-mortem computed tomography compared to forensic autopsy findings: a French experience. **European radiology**, v. 23, n. 7, p. 1829-1835, 2013.

LEE, K.; SASAKI, M.; MIYAUCHI, A.; KISHIMOTO, M.; SHIMIZU, J.; IWASAKI, T.; MIYAKE, Y.; YAMADA, K. Virtopsy in a red kangaroo with oral osteomyelitis. **Journal of Zoo and Wildlife Medicine**, v. 42, n. 1, p. 128-130, 2011.

MARTINEZ, R.M.; HETZEL, U.; THALI, M.J.; SCHWEITZER, W. Cat CAT-scan: Postmortem imaging and autopsy of two cats. **Journal of Forensic Radiology and Imaging**, v. 3, n. 1, p. 80-86, 2015.

MIZIARA, I.D. **Manual prático de medicina legal**. São Paulo: Atheneu, 2014.

MORGAN, B.; SAKAMOTO, N.; SHIOTANI, S.; GRABHERR, S. Postmortem computed tomography (PMCT) scanning with angiography (PMCTA): a description of three distinct methods. In: **Essentials of autopsy practice**. Springer, London, 2014. p. 1-21.

PINTO, A.C.; MASSAD, M.R.R.M.; RIBAS, L.M.R.; BARONI, C.O.B.; TREMORI, T.M.T.; REIS, S.T.J.R.; ROCHA, N.S.R. Complete cardiac and bronchial avulsion in a dog: post-mortem computed tomography and forensic necropsy analysis. **In: 5º Congress of the International Society of Forensic Radiology and Imaging (ISFRI),** Academic Medical Center Amsterdam, Holanda, 2016a.

PINTO, A.C.; MASSAD, M.R.R.M.; RIBAS, L.M.R.; BARONI, C.O.B.; TREMORI, T.M.T.; REIS, S.T.J.R.; ROCHA, N.S.R. Post-mortem computed tomography angiography and forensic necropsy of a brown howler monkey: case report. **In: 5º Congress of the International Society of Forensic Radiology and Imaging (ISFRI),** Academic Medical Center Amsterdam, Holanda, 2016b.

POMARA, C.; BELLO, S.; GRILLI, G.; GUGLIELMI, G.; TURILLAZZI, E. Multi-phase postmortem CT angiography (MPMCTA): a new axillary approach suitable in fatal thromboembolism. **La radiologia medica**, v. 120, n. 7, p. 670-673, 2015.

RAINIO, J.; LALU, K.; RANTA, H.; PENTTILÃ, A. Radiology in forensic expert team operations. **Legal medicine**, v. 3, n. 1, p. 34-43, 2001.

RIBAS, L.M.; MASSAD, M.R.R.; TREMORI, T.M.; REIS, S.T.J.; EISING, T.; ROCHA N.S. Postmortem Analysis of Injuries by Roadkill of a White-eared Opossum (Didelphis Albiventis) by Radiographs and Forensic Necropsy-A Virtopsy Case Report. **Journal of Veterinary Science & Technology**, v. 7, n. 282, p. 2, 2016.

ROSS, S.; EBNER, L.; FLACH, P.; BRODHAGE, R.; BOLLIGER, S.A.; CHRISTE, A.; THALI, M.J. Postmortem whole-body MRI in traumatic causes of death. **American Journal of Roentgenology,** v. 199, p. 1186-1192, 2012.

ROSS, S.; SPENDLOVE, D.; BOLLIGER, S; CHRISTE, A.; OESTERHELWEG, L.; GRABHERR, S.; THALI, M.J.; GYGAX, E. Postmortem whole-body CT angiography: evaluation of two contrast media solutions. **American Journal of Roentgenology**, v. 190, n. 5, p. 1380-1389, 2008.

ROSS, S.G.; BOLLIGER, S.A.; AMPANOZI, G.; OESTERHELWEG, L.; THALI, M.J.; FLACH, P.M. Postmortem CT Angiography: Capabilities and Limitations in Traumatic and Natural Causes of Death. **Radiographics**, v. 34, n. 3, p. 830-846, 2014.

RUDER, T.D.; THALI, M.J.; HATCH, G.M. Essentials of forensic post-mortem MR imaging in adults. **The British journal of radiology**, v. 87, n. 1036, p. 20130567, 2014.

SAUNDERS, S.L.; MORGAN, B.; RAJ, V.; RUTTY, G.N. Post-mortem computed tomography angiography: past, present and future. **Forensic science, medicine, and pathology**, v. 7, n. 3, p. 271-277, 2011.

SHIOTANI, S.; KOHNO, M.; OHASHI, N.; YAMAZAKI, K.; NAKAYAMA, H.; WATANABE, K.; OYAKE, Y.; ITAI, Y. Non-traumatic postmortem computed tomographic (PMCT) findings of the lung. **Forensic science international**, v. 139, n. 1, p. 39-48, 2004.

THALI, M.J. **Virtopsy.** Disponível em: <http://virtopsy.com>. Acesso em: 02 abr. de 2019.

THALI, M.J.; BROGDON, B.G.; VINER, M.D. **Brogdon's forensic radiology**. CRC Press, 2010.

THALI, M.J.; DIRNHOFER, R.; VOCK, P. **The Virtopsy Approach.** Boca Raton: CRC, 2011.

THALI, M.J.; KNEUBUEHL, B.P.; BOLLIGER, S.A.; CHRISTE, A.; KOENIGSDORFER, U. Forensic veterinary radiology: ballistic-radiological 3D computertomographic reconstruction of an illegal lynx shooting in Switzerland. **Forensic science international**, v. 171, n. 1, p. 63-66, 2007.

THALI, M.J.; YEN, K.; PLATTNER, T.; SCHWEITZER, W.; VOCK, P.; OZDOBA, C.; DIRNHOFER, R. Charred body: virtual autopsy with multi-slice computed tomography and magnetic resonance imaging. **Journal of forensic sciences**, v. 47, n. 6, p. 1326-1331, 2002.

THALI, M.J.; YENM K.; SCHWEITZER, W.; VOCK, P.; BOESCH, C.; OZDOBA, C.; SCHROTH, G.; ITH, M.; SONNENSCHEIN, M.; DOERNHOEFER, T.; SCHEURER, E.; PLATTNER, T.; DIRNHOFER, R. Virtopsy, a new imaging horizon in forensic pathology: virtual autopsy by postmortem multislice computed tomography (MSCT) and magnetic resonance imaging (MRI)-a feasibility study. **Journal of Forensic Sciences**, v. 48, n. 2, p. 386-403, 2003.

UCHIGASAKI, S.; OESTERHELWEG, L.; GEHL, A.; SPERHAKE, J.P.; PÜSCHEL, K.; OSHIDA, S.; NEMOTO, N. Application of compact ultrasound imaging device to postmortem diagnosis. **Forensic science international**, v. 140, n. 1, p. 33-41, 2004.

WICHMANN, D.; HEINEMANN, A.; WEINBERG, C.; VOGEL, H.; HOEPKER, W.W.; GRABHERR, S.; PUESCHEL, K.; KLUGE, S. Virtual autopsy with multiphase postmortem computed tomographic angiography versus traditional medical autopsy to investigate unexpected deaths of hospitalized patients: a cohort study. **Annals of internal medicine**, v. 160, n. 8, p. 534-541, 2014.

WITTIG, H.; STUMM, C.; EPLINIUS, F.; HECHT, L. Histology After Postmortem Angiography. In: GRABHERR, S.; GRIMM, J.; HEINEMANN, A. **Atlas of Postmortem Angiography. Springer**. Cham, 2016

Distribuição histológica de dois tipos de solução de contraste utilizadas na angiotomografia computadorizada *post mortem*: modelo com nanquim

3 Distribuição histológica de dois tipos de solução de contraste utilizadas na angiotomografia computadorizada *post mortem*: modelo com nanquim

Resumo

A angiotomografia computadorizada post mortem (ATCPM) é uma modalidade de imagem que usa diferentes tipos de solução de contraste para ressaltar as vias vasculares em cadáveres. Essa técnica demonstra resultados similares quando comparada a necropsia convencional, especialmente para lesões traumáticas e vasculares. Entretanto, ainda não se sabe se há preservação da composição química e histológica dos tecidos após a injeção intravascular da solução de contraste. O objetivo desse estudo foi de estabelecer até quais regiões histológicas a solução de contraste consegue chegar por via vascular após a injeção para a realização da ATCPM. Um modelo com tinta nanquim foi utilizado em dois cadáveres de cão, com duas diferentes soluções de contraste, e feita a subsequente avaliação histológica do pulmão, fígado e rim. A impregnação da tinta nanquim foi observada em todas as amostras coletadas depois da injeção da solução de contraste, evidenciando a tinta dentro do lúmen de capilares. Não foi encontrado nenhum artefato histológico bem como nenhuma alteração da arquitetura histológica nas amostras colhidas.

Palavras-chave: Angiografia por tomografia computadorizada. Diagnóstico por imagem *post mortem*. Cães.

3.1 Introdução

A angiotomografia computadorizada *post mortem* (ATCPM) é uma modalidade de imagem utilizada para a avaliação das estruturas vasculares após a morte. Podem ser utilizadas diferentes soluções de contraste a fim de realçar as vias vasculares (GRABHERR et al., 2006; GRABHERR et al., 2007). O contraste iodado adicionado a fluidos hidrossolúveis, como o polietilenoglicol (PEG), ou lipofílicos, como diesel ou óleo de parafina, são os preparados mais comumente utilizados nas técnicas descritas de ATCPM (JACKOWSKI et al., 2005; GRABHERR et al., 2006; JACKOWSKI et al., 2006; GRABHERR et al., 2007; CAPUANI et al., 2014).

As vantagens dessa técnica já foram relatadas, demonstrando resultados similares se comparados com a necropsia convencional, especialmente para alterações vasculares e traumáticas (CHEVALLIER et al., 2013). Mostrou-se útil na identificação post mortem de hemorragias, rupturas e traumas vasculares, lesões traumáticas de órgãos parenquimatosos, e ainda é estudada para o diagnóstico de alterações cardíacas e coronarianas (KENNEDY et al., 2010; PALMIERE et al., 2012; MICHAUD et al., 2012; PALMIERE et al., 2013).

Técnicas complementares de coleta de material por agulha fina ou de calibre grosso estão sendo implementadas associadamente com as modalidades de imagem post mortem, com o objetivo de realizar uma abordagem minimamente invasiva capaz de executar um diagnóstico histológico (AGHAYEV et al., 2007; HOSTETTLER et al., 2015). Entretanto, ainda não se sabe se a composição química e histológica dos tecidos permanece preservada após a injeção intravascular da solução de contraste para a realização da ATCPM (GRABHERR et al., 2014).

Ainda não se conhece como ocorre a distribuição histológica da solução de contraste após a ATCPM. Portanto, para determinar se a coleta de uma amostra de tecido após a ATCPM é viável, é necessário conhecer melhor a distribuição da solução de contraste nos tecidos. O objetivo desse estudo foi estabelecer até quais regiões histológicas a solução de contraste é capaz de chegar por meio da injeção intravascular para a realização da ATCPM, e ainda verificar a preservação das estruturas histológicas avaliadas no estudo. Um modelo com tinta nanquim foi utilizado, substituindo o contraste iodado pelo pigmento na mistura usada na realização da ATCPM, e uma avaliação histológica de tecido pulmonar, hepático e renal foi realizada.

3.2 Materiais e Método

O critério de inclusão para o estudo foi de cadáveres de cães com peso de até 10 quilos, e escore de condição corporal entre 4 e 6, de uma escala de 1 a 9. Dois cadáveres de cão foram submetidos a um procedimento como o uma de injeção intravascular de solução de contraste para a realização de uma ATCPM, entretanto, sendo substituído o contraste iodado pela tinta naquim nas soluções utilizadas. Em um dos cadáveres o pigmento foi misturado com PEG, e no outro, com óleo vegetal. Nos dois casos as soluções foram injetadas com o auxílio de uma bomba injetora em duas fases (arterial e venosa), por via femoral, em uma taxa de 2ml/s e pressão máxima de 150 psi. Amostras teciduais do pulmão, fígado e rim foram coletadas amostras teciduais guiada por ultrassom, antes e depois da injeção das soluções com o nanquim. Para as coletas foi utilizada uma agulha semiautomática de 14G, e as amostras foram coletadas do lobo caudal esquerdo do pulmão, do lobo medial esquerdo do fígado e do polo cranial do rim esquerdo. As amostras foram processadas de acordo com os procedimentos histológicos de rotina, e coradas por hematoxilina e eosina.

As lâminas histológicas foram avaliadas por um patologista treinado, que observou em quais houve impregnação do nanquim e em quais regiões histológicas o pigmento foi identificado. Adicionalmente as amostras teciduais coletadas antes e depois do procedimento foram comparadas, a fim de identificar alguma alteração das estruturas histológicas que pudessem ter sido resultado da injeção intravascular.

3.3 Resultados

O procedimento usando PEG na solução foi realizado em um cadáver de uma fêmea, SRD, de 12 anos, pesando 9,5 kg, e com escore de condição corporal de 5/9, já o que foi utilizado óleo na preparação da solução foi realizado em uma fêmea, poodle, de 15 anos, pesando 5 kg e com escore de condição corporal de 4/9.

Impregnação da tinta nanquim foi observada em todas as amostras teciduais coletadas após a injeção intravascular. Em ambos os casos foi identificado a presença de tinta nanquim no lúmen de vasos sanguíneos. Pode ser notado que as partículas do pigmento tiveram uma distribuição mais difusa nas lâminas histológicas do cadáver que teve a solução preparada com PEG, enquanto no outro caso (da solução preparada com óleo vegetal), a distribuição da

impregnação de tinta foi mais focal. A figura 1 ilustra os principais achados nas lâminas histológicas dos dois cadáveres do estudo.

Figura 1 – Impregnação de pigmento nas amostras histológicas

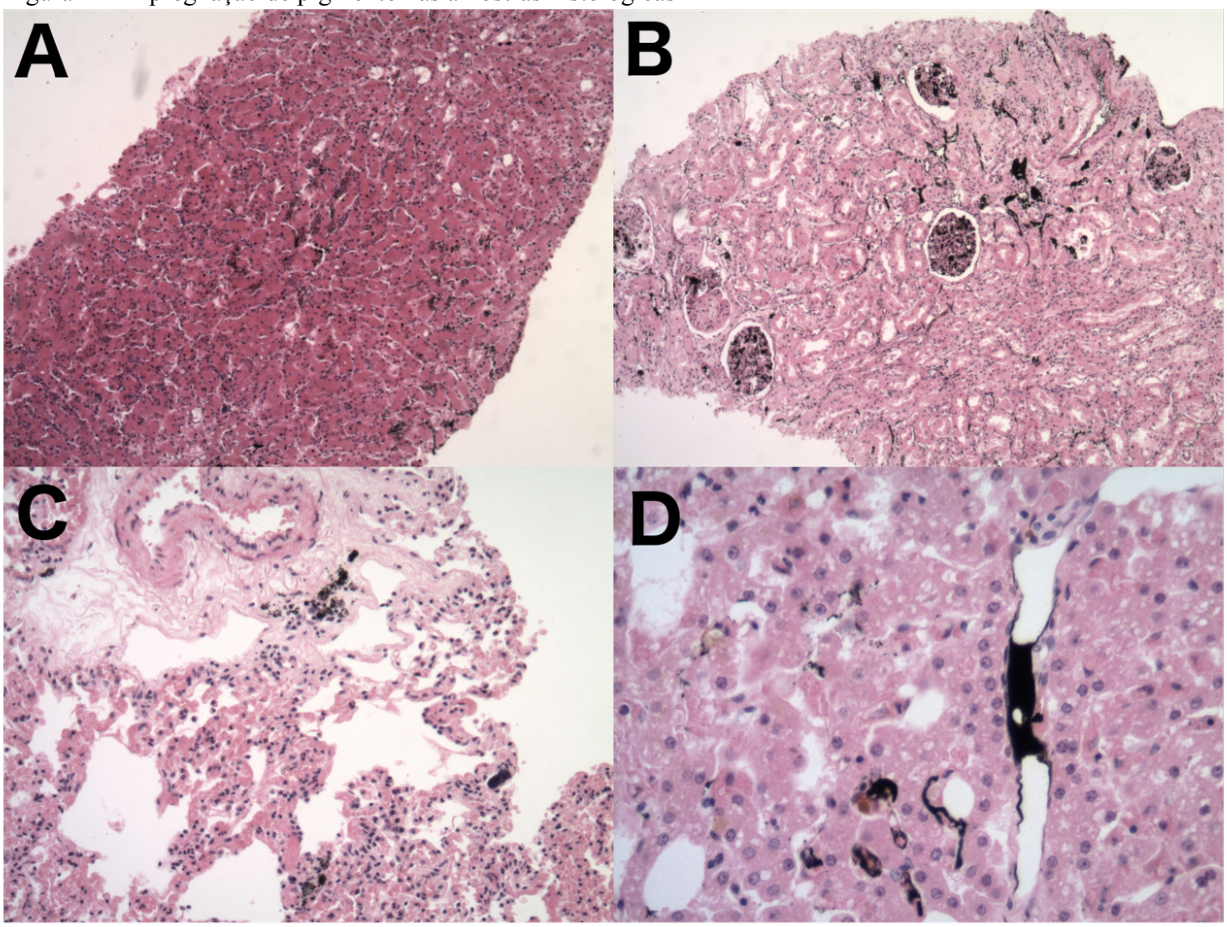

Fonte: (FERRANTE, B., 2019)
Legenda: A – Impregnação de tinta nos capilares hepáticos (solução com PEG, H&E, 4x); B – Impregnação de tinta nos capilares renais e arteríolas glomerulares (solução com PEG, H&E, 4x); C – Impregnação de tinta nos capilares do parênquima pulmonar (solução com óleo vegetal, H&E, 10x); D Impregnação de tinta nos capilares hepáticos (solução com óleo vegetal, H&E, 20x).

Também se evidenciou que a impregnação do nanquim foi mais proeminente no rim, se comparada com a dos outros dois órgãos do estudo (pulmão e fígado) – Figura 2.

Figura 2 – Comparação por órgão da impregnação pelo nanquim

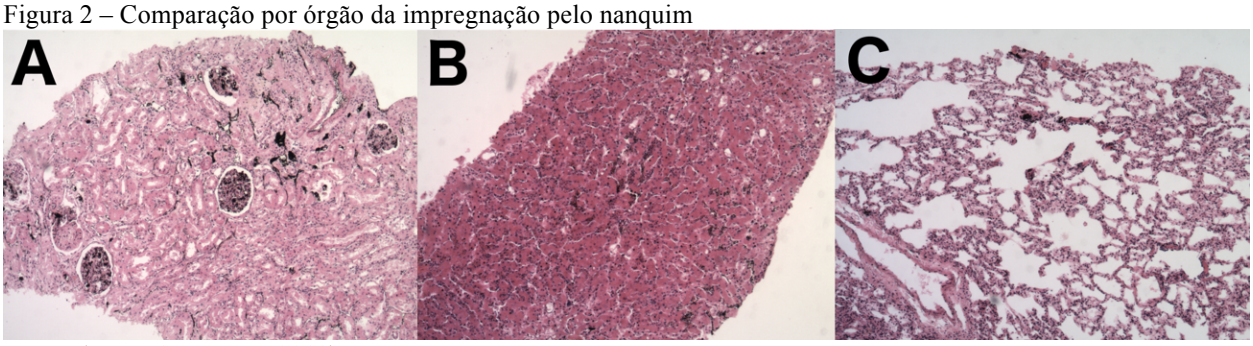

Fonte: (FERRANTE, B., 2019)
Legenda: A – Rim, H&E, 4x; B – Fígado, H&E, 4x; C – Pulmão, H&E, 4x.

Nenhum artefato histológico ou danos a arquitetura histológica foram encontrados nas amostras teciduais avaliadas.

3.4 Discussão

Os resultados obtidos demostraram que tanto o PEG quanto o óleo vegetal utilizado nas soluções de contraste para realização de ATCPM conseguem alcançar até as menores estruturas vasculares sem causar danos teciduais dos órgãos avaliados. Além disso, através da injeção intravascular, o PEG permitiu uma melhor distribuição da solução se comparado com o óleo vegetal.

A distribuição mais proeminente do nanquim nas amostras de tecido renal pode estar relacionada com o acesso vascular utilizado para a injeção. Sendo aplicada pelas artéria e veia femorais, a solução preenche primeiramente e com maior intensidade os rins, se comparado com o fígado e principalmente com o pulmão.

Nenhum dos artefatos relatados no estudo de Capuani et al (2014). Foi encontrado nas amostras teciduais desse estudo. E ainda, nenhum dano às estruturas histológicas foi observado nas amostras coletadas. Apesar de outros estudos serem necessários para o melhor entendimento dos efeitos teciduais da injeção intravascular da solução de contraste na realização da ATCPM, esse estudo parece indicar que não houve alteração das estruturas histológicas com os fluidos utilizados nas soluções desse estudo, como questionado por Grabherr et al (2014).

3.5 Conclusão

Esse estudo demonstrou que a distribuição das soluções, seja com PEG ou com óleo vegetal, chegou até as menores estruturas vasculares dos órgãos avaliados, e mais homogeneamente no caso da solução preparada com PEG. Adicionalmente, nenhum artefato ou alteração da arquitetura histológica foi encontrado nas amostras em estudo.

Referências

AGHAYEV, E.; THALI, M.J.; SONNENSCHEIN, M.; JACKOWSKI, C.; DIRNHOFER, R.; VOCK, P. AGHAYEV, Emin et al. Post-mortem tissue sampling using computed tomography guidance. **Forensic science international**, v. 166, n. 2-3, p. 199-203, 2007.

CAPUANI, C.; GUILBEAU-FRUGIER, C.; MOKRANE, F.Z.; DELISLE, M.B.; MARCHEIX, B.; ROUSSEAU, H.; TELMON, N.; ROUGÉ, D.; DEDOUIT, F. Tissue microscopic changes and artifacts in multi-phase post-mortem computed tomography angiography in a hospital setting: a fatal case of systemic vasculitis. **Forensic science international**, v. 242, p. e12-e17, 2014.

CHEVALLIER, C.; DOENZ, F.; VAUCHER, P.; PALMIERE, C.; DOMINGUEZ, A.; BINAGHI, S. Postmortem computed tomography angiography vs. conventional autopsy: advantages and inconveniences of each method. **International journal of legal medicine**, v. 127, n. 5, p. 981-989, 2013.

GRABHERR, S.; DJONOV, V.; FRIESS, A.; THALI, M.J.; RANNER, G.; VOCK, P.; DIRNHOFER, R. Postmortem angiography after vascular perfusion with diesel oil and a lipophilic contrast Agent. **American Journal of Roentgenology,** v. 187, p. 515-523, 2006.

GRABHERR, S.; GRIMM, J.; DOMINGUEZ, A.; VANHAEBOST, J.; MANGIN P. Advances in post-mortem CT-angiography. **The British journal of radiology**, v. 87, n. 1036, p. 20130488, 2014.

HOSTETTLER, F.C.; WIENER, D.J.; WELLE, M.M.; POSTHAUS, H.; GEISSBÜNHLER, U. Post mortem computed tomography and core needle biopsy in comparison to autopsy in eleven bernese mountain dogs with histiocytic sarcoma. **BMC Veterinary Research**, v. 11, n. 1, p. 1, 2015.

JACKOWSKI, C.; BOLLIGER, S.; AGHAYEV, E.; CHRISTE, A.; KILCHOER, T.; AEBI, B.; PÉRINAT, T.; DIRNHOFER, R.; THALI, M. Reduction of Postmortem Angiography-Induced Tissue Edema by Using Polyethylene Glycol as a Contrast Agent Dissolver. **Journal of forensic sciences**, v. 51, n. 5, p. 1134-1137, 2006.

JACKOWSKI, C.; SONNENSCHEIN, M.; THALI, M.J.; AGHAYEV, E.; ALLMEN, G.; YEN, K.; DIRNHOFER, R.; VOCK, P. Virtopsy: postmortem minimally invasive angiography using cross section techniques—implementation and preliminary results. **Journal of Forensic Science**, v. 50, n. 5, p. 1175-1186, 2005.

KENNEDY, D.W.; LAING, C.; TSENG, L.H.; ROSENBLUM, D.I.; TAMARKIN, S. KENNEDY, Daniel W. et al. Detection of active gastrointestinal hemorrhage with CT angiography: a 4½-year retrospective review. **Journal of Vascular and Interventional Radiology**, v. 21, n. 6, p. 848-855, 2010.

MICHAUD, K.; GRABHERR, S.; DOENZ, F.; MANGIN, P. (2012) Evaluation of postmortem MDCT and MDCT-angiography for the investigation of sudden cardiac death related to atherosclerotic coronary artery disease. **The international journal of cardiovascular imaging**, v. 28, n. 7, p. 1807-1822, 2012.

PALMIERE, C.; BINAGHI, S.; DOENZ, F.; BIZE, P.; CHEVALLIER, C.; MANGIN, P.; GRABHERR, S. Detection of hemorrhage source: the diagnostic value of post-mortem CT-angiography. **Forensic science international**, v. 222, n. 1-3, p. 33-39, 2012.

PALMIERE, C.; LOBRINUS, J.A.; MANGIN, P.; GRABHERR, S. PALMIERE, Cristian et al. Detection of coronary thrombosis after multi-phase postmortem CT-angiography. **Legal Medicine**, v. 15, n. 1, p. 12-18, 2013.

Análise dos efeitos histopatológicos causados pela injeção de solução de contraste para realização de angiotomografia *post mortem* em cães

4 Análise dos efeitos histopatológicos causados pela injeção de solução de contraste para realização de angiografia por tomografia computadorizada *post mortem* em cães

Resumo

A angiografia por tomografia computadorizada *post mortem* (ATCPM) é uma técnica que faz uso de uma solução de contraste a fim de se avaliar a integridade das estruturas vasculares em cadáveres. Questiona-se se a realização da ATCPM pode causar prejuízos em uma avaliação histopatológica subsequente. O objetivo deste estudo é de verificar a qualidade de amostras teciduais coletadas de cadáveres de cães submetidos a ATCPM e a possibilidade de presença de artefatos nas mesmas. O procedimento foi realizado em 9 cães, divididos em 3 grupos. O volume da solução de contraste aplicada foi de 23% da volemia estimada nos grupos 1 e 2, e de 46% no grupo 3, o contraste iodado foi misturado com polietileno glycol no grupo 1 e 3, e com óleo vegetal no grupo 2. Amostras teciduais do pulmão, fígado e rim foram coletadas antes e depois da ATCPM, e coradas com hematoxilina e eosina. A perfusão da solução de contraste foi aferida nas imagens de TC a partir do incremento de atenuação em unidades Hounsfield (UH) obtido nos órgãos alvo de coleta. As amostras teciduais foram avaliadas quanto correspondência ao órgão alvo de coleta, a qualidade, a presença de artefatos histológicos e em relação às alterações histopatológicas observadas. Para a qualidade das lâminas histológicas foi atribuído um escore onde: 0- inadequadas, 1- parcialmente adequadas e 2- adequadas. Os achados histopatológicos foram comparados entre os pares de amostras coletadas antes e depois da ATCPM, estimando um grau de semelhança a partir dos achados concomitantes entre o par e os achados totais. A média de incremento de atenuação foi de 53, 31 e 157 UH para os grupos 1, 2 e 3 respectivamente. Apenas 1 lâmina histológica não continha amostra correspondente ao órgão alvo de coleta. Respectivamente para os grupos 1, 2 e 3 a média do escore de qualidade das lâminas histológicas foi de 1,6, 1,9 e 1,5, e a média do grau de semelhança foi de 67%, 62% e 56%. Não foi encontrado nenhum artefato histológico nas amostras teciduais coletadas após a injeção das soluções de contraste utilizadas nesse estudo, e não foi observado nenhum prejuízo na avaliação histológica das amostras coletadas após a ATCPM. Pode-se concluir que a coleta de amostras teciduais após a realização do procedimento de ACTPM podem ser utilizadas na complementação diagnóstica com o uso das soluções de contraste preparadas com PEG ou óleo vegetal.

Palavras-chave: Angiotomografia *post mortem*. Diagnóstico por imagem *post mortem*. Biópsia *post mortem.* Cães.

4.1 Introdução

A utilização das modalidades de diagnóstico por imagem em cadáveres vem sendo estudadas para o auxílio na determinação da *causa mortis* (WÜLLENWEBER; SCHNEIDER; GRUMME, 1977; THALI et al., 2003; BOLLIGER et al., 2008; FLACH et al., 2014). Em medicina já se relata uso dessas técnicas nas rotinas hospitalares e complementares às necropsias convencionais (THALI et al., 2002; THALI et al., 2003; JACKOWSKI et al., 2005). Na medicina veterinária o foco é em pesquisas, sendo ainda tímido seu uso na rotina clínica e patológica (IBRAHIM; ZUKI; NOORDIN, 2012). Exames radiográficos podem ser utilizados para a realização de um diagnóstico *post mortem* (HENG et al., 2009a; HENG et al., 2009b; RIBAS et al., 2016), mas as técnicas seccionais - tomografia computadorizada e ressonância magnética – são as que apresentam melhores resultados quando comparadas com a necropsia convencional (SEBIRE, 2006; FRANCKENBERG et al., 2015; PINTO et al., 2016a; PINTO et al., 2016b). Outra técnica imaginológica utilizada em cadáveres é a angiografia por tomografia computadorizada, ou angiotomografia computadorizada, que permite a avaliação da arquitetura vascular com uso de injeção de contraste intravascular por meio de uma bomba injetora (JACKOWSKI et al., 2005; GRABHER et al., 2006; GRABHERR et al., 2007; JACKOWSKI; PERSSON; THALI, 2008; ROSS, et al., 2008; MORGAN et al., 2013; ROSS et al., 2014).

As técnicas de angiotomografia mais utilizadas podem variar quanto ao tipo de solução de contraste utilizando componentes lipossolúveis (GRABHERR et al., 2006; GRABHERR et al., 2011; CHEVALLIER et al., 2013; PALMIERE; GRABHERR; AUGSBURGER, 2015) ou hidrossolúveis (ROSS et al., 2008; JACKOWSKI et al., 2008; FLACH et al., 2010; ROSS et al., 2014; GRABHERR et al., 2014). O polietileno glicol (PEG) é um dos fluidos hidrossolúveis utilizados nas soluções de contraste que, por suas características físico-químicas de viscosidade e osmolaridade, evita o extravasamento de fluído intravascular para o meio extravacular (JACKOWSKI et al.; 2006; GRABHERR et al., 2007).

As imagens seccionais fornecem subsídios para uma avaliação anatômica, porém não permitem uma adequada avaliação tecidual em nível histológico (SEBIRE, 2006). A utilização de técnicas minimamente invasivas, como coletas de amostras teciduais por agulha fina ou grossa, é recomendada para a complementação diagnóstica pelos métodos de imagem (AGHAYEV et al., 2007; HOSTETTLER et al., 2015), e ainda se relata que as técnicas de

coleta de tecidos por agulhas são mais rápidas e mais acessíveis se comparadas com a coleta na necropsia convencional (AGHAYEV et al., 2007; HOSTETTLER et al., 2015).

Estudos na área de medicina buscam verificar a viabilidade do diagnóstico baseado apenas pela coleta de amostras teciduais (CHARBONEAU, READING, WELCH, 1990; FOROUDI; CHEUNG; DUFLOU, 1995; AGHAYEV et al., 2007; BREEZE, et al., 2008; HOSTETTLER et al., 2015; HYODOH et al., 2015). Na medicina veterinária não há estudos definitivos sobre o uso de técnicas minimamente invasivas na complementação diagnóstica das modalidades de imagem *post mortem*, contudo, a utilização do ultrassom como guia para coleta de material para exame de citologia e histopatologia já está bem estabelecida e amplamente utilizada na rotina veterinária (CRYSTAL et al., 1993; BARR, 1995).

Entretanto, Grabherr et al. 2014, questionam em seu estudo se a injeção da solução de contraste para realização da ATCPM altera a composição química e histológica dos tecidos após o procedimento (GRABHERR, 2014). Trabalhos posteriores têm demonstrado o aparecimento de artefatos e alterações histológicas em amostras de tecido coletadas após a ATCPM, sendo relatados a presença de dilatações de espaço vazio juntamente com o sangue no interior de vasos em tecidos pulmonar, moderada congestão no parênquima pulmonar, espaços vazios e dilatação de sinusóides hepáticos e colapso glomerular. Nesses estudos a solução de contraste utilizada foi preparada a partir de componentes lipossolúveis, em uma mistura de Angiofil® e óleo de parafina (CAPUANI et al., 2014; WITTIG et al., 2016).

O presente estudo tem como objetivo verificar se há comprometimento tecidual caracterizado por alteração das estruturas histológicas de órgãos parenquimatosos torácicos e abdominais após a injeção de contraste para a realização da angiotomografia computadorizada *post mortem* em cadáveres de cão.

4.2 Material e Métodos

Nove cadáveres de cães foram selecionados para a realização desse estudo, obtidos da rotina de um hospital veterinário escola, que vieram a óbito por causas naturais ou após realização de eutanásia. Foram incluídos tanto machos quanto fêmeas, com peso máximo de 10 quilos e que exibiam escore de condição corporal entre 4 e 6 de uma escala de 9 gradações. Foram excluídos aqueles que morreram por causas traumáticas, por doenças infectocontagiosas ou neoplásicas. O intervalo máximo estipulado entre a hora do óbito e a realização da pesquisa foi de até 6 horas.

Cada cadáver foi primeiramente encaminhado para coleta de amostras teciduais do pulmão, fígado e rim, por meio de uma agulha *tru-cut* semiautomática de calibre grosso (14G), guiadas por ultrassom. O equipamento de ultrassonografia utilizado como guia das coletas foi o MyLabTM40VET - Esaote Healthcare do Brasil - munido de três transdutores eletrônicos multifrequências de banda larga: microconvexo com frequência de 5-8 MHz, convexo de 2.5-6.6 MHz e linear de 3-11 MHz.

Foram coletadas amostras sempre da mesma região de cada órgão, sendo do lobo caudal esquerdo do pulmão, da porção cranial do lobo medial esquerdo do fígado e do polo cranial do rim esquerdo. O local de coleta das amostras teciduais do fígado pode ter sofrido pequena variação do local de coleta devido a presença de dilatação gasosa do estômago em alguns cadáveres, assim a introdução da agulha *tru-cut* eventualmente variou no plano dorso-ventral. As coletas foram guiadas em tempo real pelo ultrassom assegurando a melhor janela para a realização do procedimento. O material coletado foi fixado em formol 10% por 24 horas e posteriormente armazenado em álcool 70% até o momento do preparo das lâminas para avaliação histológica.

Após essa primeira coleta de amostras teciduais foi realizada a ATCPM em cada um dos nove cadáveres, em um protocolo adaptado de Ross (2014). As imagens de tomografia computadorizada foram adquiridas com os animais posicionados em decúbito dorsal em um equipamento Phillips, modelo IDT 8000, de 16 canais com aquisição helicoidal. Foram adquiridas imagens do corpo inteiro de cada cadáver antes e depois da injeção da solução de contraste, em filtro com algoritmo de avaliação de tecidos moles, com 120 kVp, 250 mAs, em cortes de 3,0 mm com incremento de 1,5 mm, e reconstruções em janelamento no filtro de pulmão/osso.

Após a aquisição sem contraste das imagens de TC foi realizado o acesso vascular pela região inguinal da artéria e veia femorais, sendo realizada a aplicação da solução de contraste com o auxílio de uma bomba injetora, configurada para uma velocidade de injeção de 2ml/s e uma pressão máxima de 150 psi em duas fases, primeiramente arterial e posteriormente a venosa. As aquisições das fases arterial e venosa consideraram a mesma configuração de técnica da fase pré-contraste.

Os cadáveres foram divididos em 3 grupos, de acordo com o volume e o diluente usado no preparo da solução de contraste para o procedimento de ATCPM, sendo distribuídos entre os grupos de acordo com a ordem de execução. Assim, os 3 primeiros cadáveres utilizaram a solução de contraste do grupo 1, outros três na sequência utilizaram a solução de contraste do grupo 2, e os últimos 3 cadáveres do estudo ficaram com a solução do grupo 3.

A solução de contraste foi preparada com contraste iodado de 300 mg I/ml (Iohexol) diluído em PEG ou óleo vegetal, na proporção de 1:20, em um volume correspondente a 23% ou 46% da volemia estimada de cada animal, estimada em 60ml/kg (KÖNIG; RUBERTE; LIEBICH; 2004). A tabela 1 a seguir resume as especificações da solução de contraste de cada grupo.

Tabela 1 – Diluente e volume da solução de contraste intravascular por grupo

Grupo	Animal	Diluente	Volume
1	1,2 e 3	PEG	23%
2	4, 5 e 6	Óleo	23%
3	7, 8 e 9	PEG	46%

Fonte: (FERRANTE, B., 2019)

Após a última aquisição de imagens por tomografia computadorizada foram realizadas novas coletas de amostras teciduais, repetindo o mesmo método utilizado antes da injeção intravascular do contraste iodado.

A fim de se verificar a perfusão alcançada pela ATCPM foi avaliado o incremento de valores de atenuação antes e depois da injeção do contraste em unidades Hounsfield (HU) dos órgãos alvo após a injeção do contraste. Os valores de atenuação de cada órgão foram aferidos por um mesmo radiologista. Para o estudo foi utilizada a média obtida entre três aferições de cada medida, em cada órgão para cada um dos cadáveres participantes da pesquisa.

No pulmão foi aferido o valor de atenuação da área do lobo pulmonar caudal esquerdo, a partir de uma reconstrução multiplanar (MPR), alinhando-se os planos sagital e dorsal ao eixo da coluna vertebral, e o plano transversal tangenciando a margem mais cranial do diafragma. Uma região de interesse (ROI) em seleção livre foi estabelecida a partir do contorno do campo pulmonar visível ao corte adquirido (figura 1), e assim obtido o valor de atenuação médio em HU da área.

Figura 1 – Aferição da atenuação do lobo pulmonar esquerdo

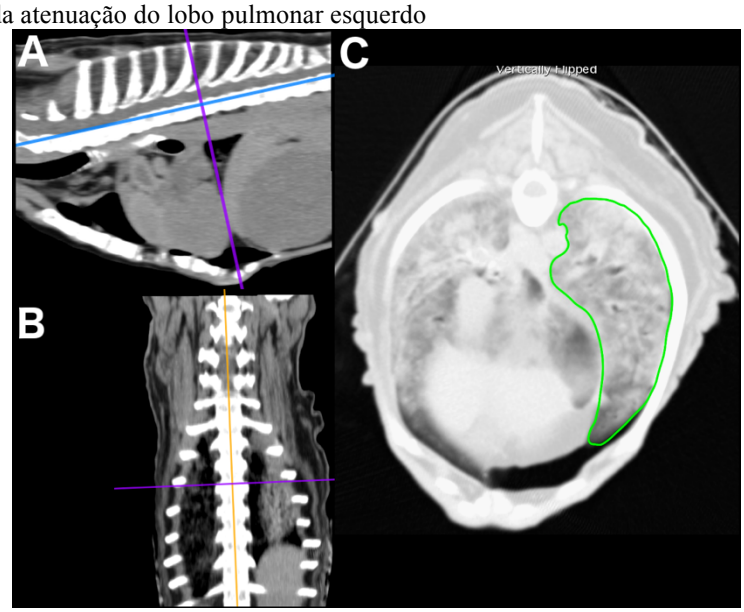

Fonte: (FERRANTE, B., 2019)
Legenda: Imagens seccionais em corte sagital (A), dorsal (B) e transversal (C) de lobo pulmonar esquerdo, em filtro para pulmão, exibindo ROI em seleção livre

No fígado o incremento foi estimado na região dorsocranial lateral esquerda, na topografia do lobo lateral esquerdo, feita a partir de uma MPR alinhando-se os planos sagital e dorsal ao eixo da coluna vertebral, e o plano transversal na altura da nona vértebra torácica. A atenuação de cada aferição foi obtida a partir da média de três ROI circulares com área aproximada de 30 mm^2, sendo duas delas localizadas perifericamente ao parênquima hepático e a terceira mais hilar, a aproximadamente 1,5 cm de profundidade (figura 2). Evitou-se contemplar áreas que continham vasos calibrosos a fim de não superestimar o incremento.

Figura 2 – Aferição da atenuação de lobo hepático lateral esquerdo

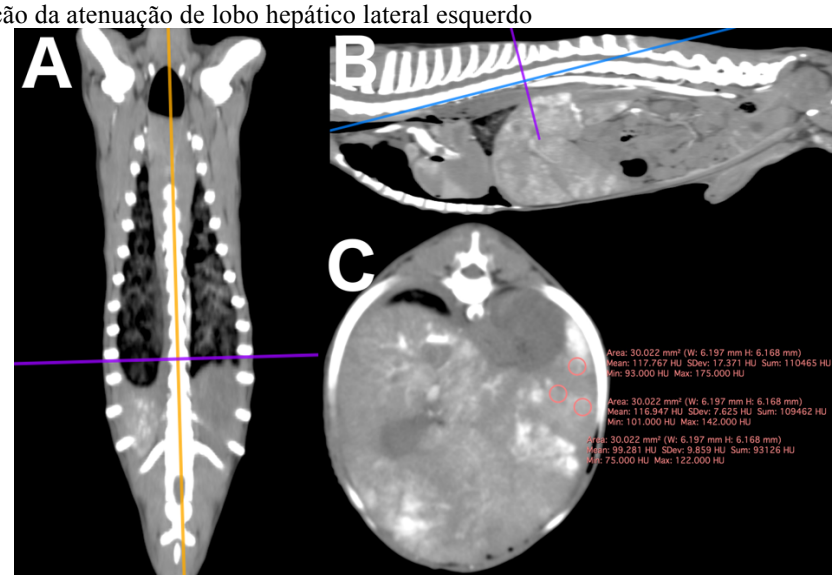

Fonte: (FERRANTE, B., 2019)
Legenda: Imagens seccionais em corte dorsal (A), sagital (B) e transversal (C) do fígado, em filtro para tecidos moles, exibindo as seleções ROI de 30 mm^2 em lobo hepático lateral esquerdo

No rim esquerdo o incremento de atenuação foi aferido na região do polo cranial, usando MPR inseriram-se ROIs circulares de 5 mm^2 em cada um dos cortes longitudinal e transversal do rim nos planos transversal, sagital e dorsal. As ROI foram posicionadas em região cortical do rim, sendo utilizada uma ROI nos planos sagital e dorsal, e três ROI no plano transversal (figura 3).

Figura 3 - Aferição da atenuação do polo cranial do rim esquerdo

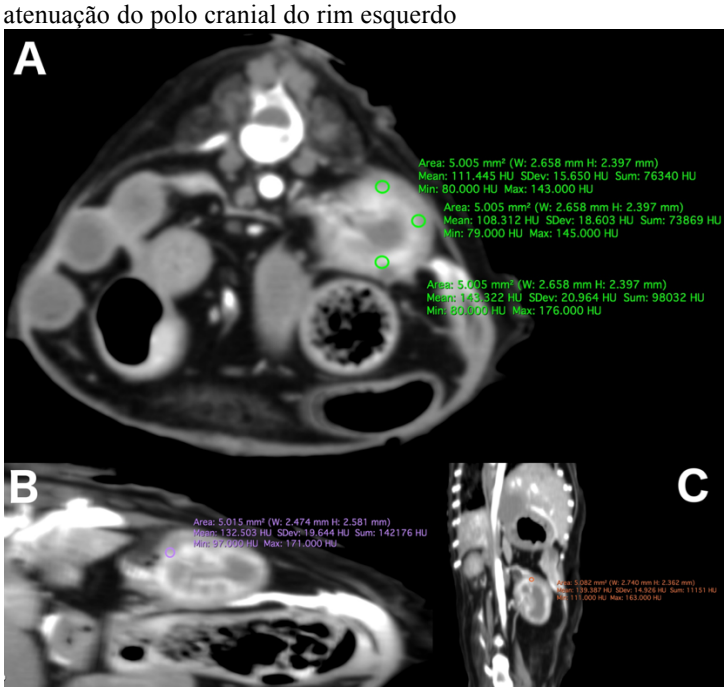

Fonte: (FERRANTE, B., 2019)
Legenda: Imagens seccionais em corte transversal (A), corte longitudinal no plano sagital oblíquo (B) e corte longitudinal no plano dorsal (C) do rim esquerdo, em filtro para tecidos moles, exibindo as seleções ROI de 5 mm^2 no polo cranial do rim

As amostras teciduais preservadas foram processadas seguindo os procedimentos histológicos de rotina, e coradas por hematoxilina e eosina. As lâminas foram então avaliadas por dois patologistas em um estudo cego, onde cada observador avaliou em cada lâmina: 1- se o material correspondia ao órgão alvo da coleta, 2- a estimativa da qualidade da amostra em análise, 3- se havia algum artefato histológico que poderia estar relacionado com a injeção intravascular da solução ou mistura de contraste, e 4- descrição de alterações histológicas encontradas.

A estimativa de qualidade do material estudado foi classificada qualitativamente por meio da preservação da arquitetura histológica e da área tecidual representativa de cada lâmina, sendo classificadas em 3 categorias, estipulando-se valores para cada grau categorizado: 0- para as amostras classificadas como inadequadas para análise; 1- para as amostras classificadas como parcialmente adequadas para análise; e 2- para as adequadas para

análise. De cada lâmina foi calculado o valor médio do escore obtido por cada um dos observadores para se obter um escore de qualidade de cada amostra histológica.

Em relação ao contraste o patologista identificou se haviam indícios da injeção da solução de contraste ou não, baseado apenas na opinião do observador que procurou por artefatos semelhantes aos descritos em literatura e atribuídos à injeção de contraste para a realização da ATCPM, bem como por alterações nos vasos, capilares, e nos espaços perivasculares.

As principais alterações histológicas encontradas em cada lâmina, foram comparadas entre o material coletado antes (controle) e depois da injeção da solução de contraste. Para o estudo histológico de cada órgão (pré e pós contraste) foi atribuída um grau de semelhança, valor em porcentagem obtido a partir do número das alterações histológicas que foram encontradas concomitantemente nas amostras antes e depois da injeção do contraste, em razão do número total de alterações encontradas.

4.3 Resultados

A amostra de animais participantes do estudo apresentou as seguintes características quanto a raça, idade, sexo, peso e ECC respectivamente: 5 poodles, 1 maltês, 1 cão sem raça definida (SRD) e 2 dachshund; idade média de 11 anos; 4 fêmeas e 5 machos; peso médio de 5,0 kg; e escore de condição corporal médio de 4,5/9. Em sua maioria (5/9), os cadáveres que compuserem esta amostra vieram a óbito por complicações de doenças crônicas. Em dois deles (animal 1 e 2) foram realizados procedimentos de eutanásia, e em três casos (animal 4, 5 e 8) a causa de morte não foi determinada. O resumo das características de cada cadáver de cão participante do estudo esta apresentado no quadro 1:

Quadro 1 – Resumo de dados dos animais participantes do estudo

Animal	Grupo	Sexo	Raça	Idade (anos)	Peso (kg)	ECC	Causa de Óbito
1	1	Fêmea	Poodle	16	4	4	Complicações por doença renal crônica
2	1	Macho	Poodle	7	5	4	Complicações por doença renal crônica
3	1	Fêmea	Poodle	17	4	4	Cardiopatia congestiva
4	2	Macho	Poodle	3	6	5	Indeterminada
5	2	Macho	Poodle	18	5	6	Indeterminada
6	2	Fêmea	Maltês	6	5,5	6	Pancreatite
7	3	Macho	SRD	14	6,5	5	Cardiopatia congestiva
8	3	Macho	Dachshund	10	5,5	4	Indeterminada
9	3	Fêmea	Dachshund	15	4	4	Cardiopatia congestiva

Fonte: (FERRANTE, B., 2019)

Todos os órgãos alvo de coleta obtiveram incremento da atenuação de acordo com a avaliação utilizada. A média de incremento por grupo foi de 53, 31 e 157 para os grupos 1, 2 e 3 respectivamente. Observa-se que o grupo 3 apresentou os maiores valores de incremento de atenuação em todos os órgãos, e o grupo 2 os menores valores de incremento. O incremento médio de atenuação estimado por órgão e por grupo está apresentado na tabela 2.

Tabela 2 – Média de incremento por órgão por grupo

Grupo	Órgão	Incremento médio
1	Pulmão	59
	Figado	46
	Rim	54
2	Pulmão	25
	Figado	44
	Rim	26
3	Pulmão	267
	Figado	91
	Rim	114

Fonte: (FERRANTE, B., 2019)

Das 54 lâminas histológicas preparadas com os fragmentos teciduais obtido apenas uma (1/54-1,8%) não correspondeu ao órgão alvo da coleta, sendo esta uma lâmina que

corresponderia a uma amostra de pulmão após a injeção do contraste referente ao animal 2, e portanto, foi desconsiderada para o cálculo do grau de semelhança. Em algumas amostras, a lâmina histológica continha fragmentos de outro órgão além do órgão alvo da coleta. Isso ocorreu em 6 das 54 amostras (11%), sendo que todos esses casos foram amostras de tecido pulmonar que apresentaram juntamente na lâmina histológica fragmentos de fígado. Essas lâminas correspondiam à coleta antes da ATCPM dos animais 1 e 2 do grupo 1, 5 e 6 do grupo 2 e 7 do grupo 3, e ainda uma amostra coletada após a realização da ATCPM do animal 8 do grupo 3.

A figura 4 ilustra as amostras teciduais do pulmão obtidas antes e depois da ATCPM, e a ocorrência comum de representação de tecido hepático juntamente com a amostra de tecido pulmonar.

Figura 4 – Amostra tecidual de pulmão evidenciando fragmento hepático na lâmina

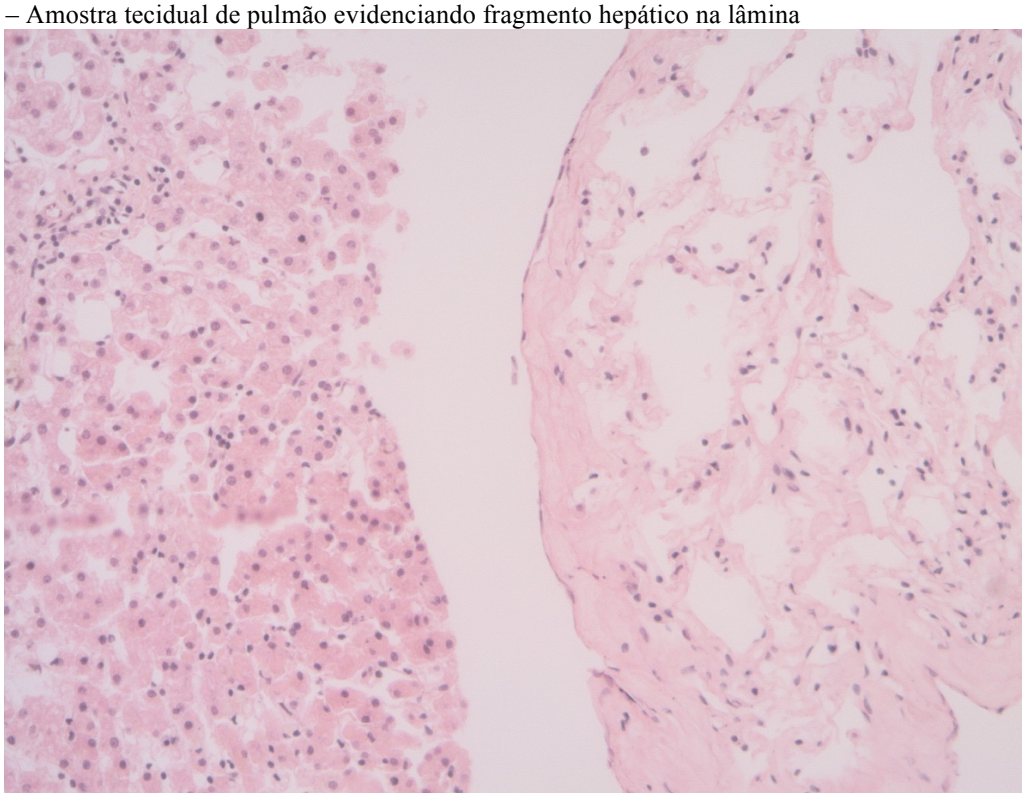

Fonte: (FERRANTE, B., 2019)

Não houve nenhuma lâmina que foi qualificada como inadequada para avaliação por nenhum dos observadores. A média do escore de qualidade por grupo foi de 1,6, 1,9 e 1,5 respectivamente para os grupos 1, 2 e 3. A média geral do escore de qualidade das amostras foi de 1,7 (±0,3). O escore de qualidade estimada em cada lâmina histológica, separadas entre as amostras colhidas antes e depois da injeção da solução de contraste e variação do escore de qualidade estão apresentadas nas tabelas 3 e 4.

Tabela 3 – Média da qualidade estimada das lâminas histopatológicas por grupo

Grupo	Fase da coleta	Órgão	Média
		Pulmão	1,3
1	Pré-contraste	Fígado	1,3
		Rim	2
		Pulmão	1,5
1	Pós-contraste	Fígado	1,6
		Rim	1,5
		Pulmão	1,6
2	Pré-contraste	Fígado	2
		Rim	2
		Pulmão	1,8
2	Pós-contraste	Fígado	2
		Rim	2
		Pulmão	1,8
3	Pré-contraste	Fígado	1,5
		Rim	1,6
		Pulmão	1,5
3	Pós-contraste	Fígado	1,5
		Rim	1,3

Fonte: (FERRANTE, B., 2019)

Tabela 4: Média da estimativa de qualidade das lâminas histológicas de pulmão, fígado e rim por grupo

	Pulmão	**Fígado**	**Rim**
Grupo 1	1,5	1,6	1,7
Grupo 2	1,7	2	2
Grupo 3	1,6	1,5	1,5

Fonte: (FERRANTE, B., 2019)

Não houve nenhum achado histológico que pudesse indicar aos patologistas se a amostra foi coletada antes ou depois da injeção de contraste, assim como não foram encontrados nenhum dos artefatos citados em literatura e atribuídos a realização de ATCPM. As figuras de 5 a 7 ilustram amostras teciduais obtidas do pulmão, fígado e do rim,

evidenciando a ausência de alterações histológicas que poderiam ser relacionadas a injeção intravascular da solução de contraste.

Figura 5 - Amostras teciduais de pulmão coletadas antes e de depois da ATCPM

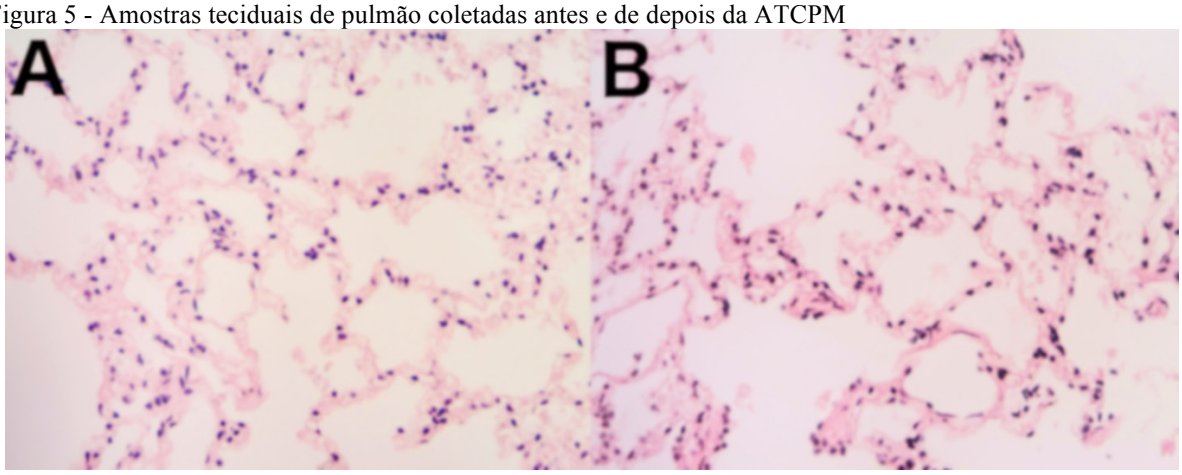

Fonte: (FERRANTE, B., 2019)
Legenda: Amostras teciduais de pulmão em corte histológico (H&E, 200x) coletadas antes (A) e depois (B) da injeção intravascular da solução de contraste.

Figura 6 - Amostras teciduais de fígado coletadas antes de depois da ATCPM

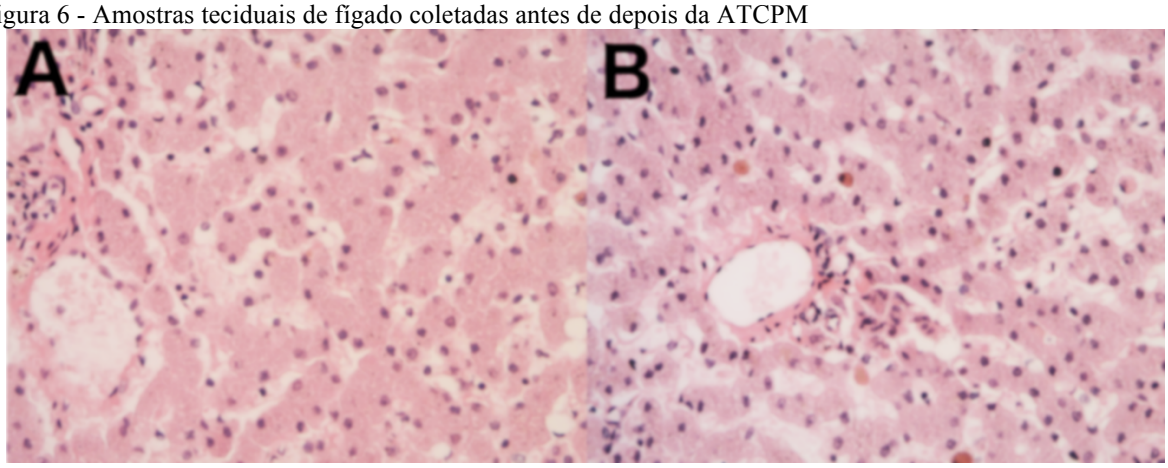

Fonte: (FERRANTE, B., 2019)
Legenda: Amostras teciduais de fígado em corte histológico (H&E, 200x) coletadas antes (A) e depois (B) da injeção intravascular da solução de contraste.

Figura 7 - Amostras teciduais de rim coletadas antes de depois da ATCPM do cadáver 3

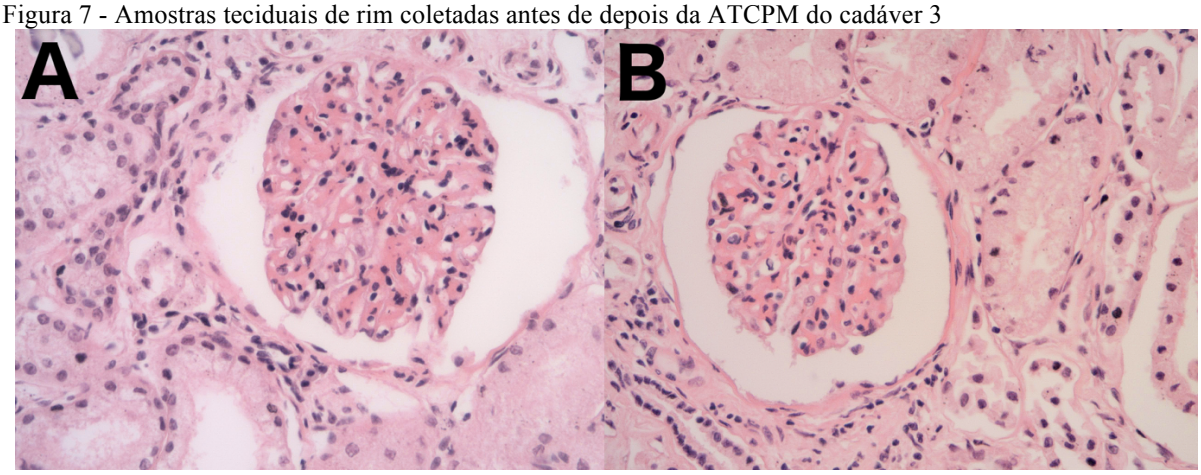

Fonte: (FERRANTE, B., 2019)

Legenda: Amostras teciduais de rim em corte histológico (H&E, 200x) coletadas antes (A) e depois (B) da injeção intravascular da solução de contraste.

O resumo das alterações histológicas encontradas nas lâminas avaliadas por esse estudo é apresentado no quadro 2. As médias do grau de semelhança obtida por grupo foram de 67%, 62% e 56% respectivamente para os grupos 1, 2 e 3. A média do grau de semelhança obtido por órgão está apesentada na tabela 5:

Quadro 2: Resumo dos achados histológicos e grau de semelhança por pares de lâmina

Grupo	Animal	Órgão	Achados pré	Achados pós	Achados concomitantes	Achados totais	Grau de semelhança (%)
1	1	Pulmão	4	4	4	4	100
		Fígado	3	2	2	3	65
		Rim	8	8	6	10	60
	2	Pulmão*	-	-	-	-	-
		Fígado	6	5	4	7	60
		Rim	9	4	4	9	45
	3	Pulmão	3	3	2	4	50
		Fígado	2	2	2	2	100
		Rim	8	6	5	9	55
2	4	Pulmão	2	3	2	3	65
		Fígado	4	4	4	4	100
		Rim	2	3	2	3	65
	5	Pulmão	4	3	3	4	75
		Fígado	3	4	3	4	75
		Rim	6	5	3	8	40
	6	Pulmão	5	6	5	6	85
		Fígado	5	5	4	6	65
		Rim	1	4	1	4	25
3	7	Pulmão	4	3	3	4	75
		Fígado	4	3	2	5	40
		Rim	3	3	2	4	50
	8	Pulmão	3	3	2	4	50
		Fígado	3	2	2	3	66
		Rim	4	3	2	5	40
	9	Pulmão	4	5	3	6	50
		Fígado	4	4	2	6	33
		Rim	5	5	5	5	100

Fonte: (FERRANTE, B., 2019)

Tabela 5: Média do grau de semelhança obtido nas amostras de pulmão, fígado e rim por grupo

	Pulmão	Fígado	Rim
Grupo 1	75	75	53
Grupo 2	75	68	43
Grupo 3	58	46	66

Fonte: (FERRANTE, B., 2019)

4.4 Discussão

O incremento de HU obtido pelas imagens de TC demonstra que houve perfusão da solução de contraste em todas as regiões de coleta de material para análise histopatológica. Cabe ainda ressaltar que o incremento obtido no grupo 3 foi maior do que se comparado com os grupos 1 e 2, exibindo uma relação direta do volume da solução de contraste com o incremento de atenuação obtido nas imagens de TC. Entretanto, mesmo que apresentando um maior valor de incremento de HU, a utilização do volume de solução de contraste utilizado no grupo 3 para a realização da ATCPM mostrou algumas desvantagens discutidas a seguir.

O volume da solução de contraste utilizado no grupo 3 representava quase metade da volemia estimada do animal em estudo (46%). Dessa forma, uma complicação comum aos 3 cadáveres do grupo 3 foi o extravasamento de fluido sanguinolento pelas narinas e pela boca. Além disso, as imagens de TC adquiridas após a aplicação do contraste exibiram um realce tão acentuado que dificultou avaliação das fases pós-contraste.

Outra complicação recorrente aos animais do grupo 3 foi a maior dificuldade de coleta de amostras teciduais. Isso ocorreu por dois fatores evidenciados durante o estudo. Primeiramente o volume de contraste utilizado produziu artefatos nas imagens ultrassonográficas, dificultando a determinação dos locais alvo de coleta. Notou-se ainda, que as amostras teciduais dos cadáveres desse grupo apresentaram consistência mais friável e aspecto mais úmido se comparada com as amostras dos outros grupos ou antes da injeção intravascular da solução de contraste.

Ainda em relação ao incremento de atenuação, podemos relacionar os menores valores obtidos pelo grupo 2 com o tipo de solução de contraste utilizada. Nesse grupo o contraste iodado foi misturado com óleo vegetal, constituindo com o iohexol (de característica hidrossolúvel) uma mistura em 2 fases. Dessa forma, a distribuição do contraste iodado não foi homogênea se comparada as soluções preparadas com PEG, evidenciando áreas hipoatenuantes no lúmen dos vasos que podem representar parte da fase oleosa da mistura.

Esse fato pode explicar o porquê de os valores de incremento de atenuação do grupo 2 tenham sido inferiores aos dos grupos 1 e 3.

Como ficou demonstrado e em concordância com os estudos de Ross (2014), Grabherr (2014) e Jackowski (2006), a solução de contraste preparada com PEG para a realização da ATCPM permite um contraste das estruturas vasculares mais homogêneo e adequado para a avaliação se comparado com o uso de fluidos oleosos na composição da solução de contraste usados nesse estudo. Cabe ressaltar que os estudos de Grabherr (2011), Christine (2013) e Palmiere (2015) obtiveram um realce homogêneo das estruturas vasculares após ATCPM com o uso de fluidos lipossolúveis, entretanto, utilizando a solução de angiofil® com óleo de parafina.

O uso do ultrassom como guia para a coleta de amostras teciduais se demonstrou eficiente na coleta de tecidos hepático e renal, que corresponderam 100% ao órgão alvo de coleta. Entretanto, há de se destacar que a coleta de tecido pulmonar não obteve o mesmo resultado. Em uma das coletas de pulmão a amostra tecidual não correspondia ao órgão alvo, e ainda em 33% (6/18) das amostras pulmonares foram encontrados fragmentos hepáticos juntamente com a amostra tecidual do pulmão. Nesse estudo, portanto, o uso da ultrassonografia como guia para as coletas de fragmentos teciduais *post mortem* foi mais eficaz nos órgãos abdominais do que no pulmão. É possível considerar ainda que o aperfeiçoamento da técnica de coleta pelo profissional pode elevar esses resultados para valores mais próximos dos que foram alcançados nos outros órgãos (fígado e rim), ou se valendo da tomografia computadorizada como guia para as coletas, já que o pulmão terá pela imagem de TC uma melhor definição se comparada as imagens de ultrassonografia.

A estimativa de qualidade das lâminas histológicas obteve em média um resultado de qualidade próximo ao melhor escore (1,7 de uns escore de 0 a 2). Mesmo as lâminas que tiveram os menores valores (1,3) ainda ficaram acima do valor médio consideradas como parcialmente adequadas para análise histológica. As amostras que foram coletadas após a injeção da solução de contraste obtiveram valores muito semelhantes de estimativa de qualidade se comparado com as amostras prévias a ATCPM. Nesse estudo demonstrou-se que a realização da ATCPM não interferiu na qualidade das amostras teciduais coletadas, apesar de ter dificultado a coleta no caso do grupo 3. Pode-se inferir que a qualidade da amostra histológica pode estar mais relacionada com a própria técnica de coleta do que com a aplicação do contraste. Nas amostras coletadas não foi observado nenhum dos artefatos descritos em literatura ou qualquer outro achado histológico que pudesse estar relacionado com a injeção do contraste. Pode-se considerar, portanto, que tanto a solução de contraste

diluída em PEG ou mistura com o óleo vegetal não causaram artefatos ou alterações na avaliação histológica após a ATCPM no volume utilizado nesse estudo, diferentemente do que foi observado no método utilizado em Capuani *et al*. (2014) e de Wittig (2016), que utilizaram solução de contraste preparada com Angiofil e óleo de parafina.

Atesta-se por esse estudo que a utilização do PEG, mesmo em um volume superestimado como no caso do grupo 3, é mais adequado para a realização da ATCPM por não causar os artefatos histológicos relatados com o uso do Angiofil + parafina, e ainda apresentar uma melhor distribuição e preenchimento dos vasos sanguíneos se comparado com a solução preparada com óleo vegetal.

Comparando-se os achados de cada lâmina antes da injeção da solução de contraste com a sua correspondente após o contraste se observou que o grau de semelhança obtido foi em média de 62%. O maior e menor valor médio do grau de semelhança por grupo foi do grupo 1 (67%) e do grupo 3 (56%) respectivamente, e por órgão foi de pulmão (70%) e de rim (54%) respectivamente. Pode-se notar que, o grau de semelhança variou pouco em relação aos grupos ou aos órgãos alvo de coleta, e que no geral, achados histológicos discrepantes, ou seja, aqueles encontrados em apenas 1 das lâminas do par, foram encontradas tanto nas amostras antes quanto depois da injeção da solução de contraste. Dessa forma, a realização da ATCPM parece não prejudicar diretamente a avaliação histológica das amostras teciduais. A discrepância obtida entre as amostras coletadas antes ou depois da ATCPM se mostram mais relacionadas ao próprio método da coleta e a dificuldade do acesso de cada órgão.

4.5 Conclusão

O estudo pôde demonstrar que a injeção da solução de contraste para realização da angiografia por tomografia computadorizada *post mortem*, seja utilizando PEG ou óleo vegetal em sua diluição, não alterou ou prejudicou a avaliação histológica dos tecidos. Sendo no preparo da solução de contraste o uso do PEG em um volume que representa 23% da volemia considerado mais adequado para a avaliação das imagens da ATCPM. A técnica minimamente invasiva de coleta de amostras teciduais guiada pelo ultrassom se mostrou eficiente para a complementação diagnóstica em nível histológico do pulmão, fígado e rim na ATCPM em cães. Cabe ainda ressaltar que o estudo contemplou apenas a coloração histológica por H-E, dessa forma futuros estudos devem ser realizados para estabelecer a viabilidade da avaliação histológicas utilizando-se de outras colorações específicas.

Referências

AGHAYEV, E.; THALI, M.J.; SONNENSCHEIN, M.; JACKOWSKI, C.; DIRNHOFER, R.; VOCK, P. Post-mortem tissue sampling using computed tomography guidance. **Forensic Science International**, v. 166, n. 2, p. 199-203, 2007.

BARR, F. Percutaneous biopsy of abdominal organs under ultrasound guidance. **Journal of Small Animal Practice**, v. 36, n. 3, p. 105-113, 1995.

BOLLIGER, S.A.; THALI, M.J.; ROSS, S.; BUCK, U.; NAETHER, S.; VOCK P. Virtual autopsy using imaging: bridging radiologic and forensic sciences. A review of the Virtopsy and similar projects. **European Radiology**, v. 18, n. 2, p. 273-282, 2008.

BREEZE, A.C.G.; JESSOP, F.A.; WHITEHEAD, A.L.; SET, P.A.K.; BERMAN, L.; HACKETT, G.A.; LESS, C.C. Feasibility of percutaneous organ biopsy as part of a minimally invasive perinatal autopsy. **Virchows Archiv**, v. 452, n. 2, p. 201-207, 2008.

CAPUANI, C.; GUILBEAU-FRUGIER, C.; MOKRANE, F.Z.; DELISLE, M.B.; MARCHEIX, B.; ROUSSEAU, H.; TELMON, N.; ROUGÉ, D.; DEDOUIT, F. Tissue microscopic changes and artifacts in multi-phase post-mortem computed tomography angiography in a hospital setting: a fatal case of systemic vasculitis. **Forensic science international**, v. 242, p. e12-e17, 2014.

CHARBONEAU, J.W.; READING, C.C.; WELCH, T.J. CT and sonographically guided needle biopsy: current techniques and new innovations. **American Journal of Roentgenology**, v. 154, n. 1, p. 1-10, 1990.

CHEVALLIER, C.; DOENZ, F.; VAUCHER, P.; PALMIERE, C.; DOMINGUEZ, A.; BINAGHI, S. Postmortem computed tomography angiography vs. conventional autopsy: advantages and inconveniences of each method. **International journal of legal medicine**, v. 127, n. 5, p. 981-989, 2013.

CRYSTAL, M.; PENNINCK, D.G.; MATZ, M.E.; PEARSON, S.H.; FREDEN, G.O.; JAKOWSKI, R.M. Use of ultrasound-guided fine-needle aspiration biopsy and automated core biopsy for the diagnosis of gastrointestinal diseases in small animals. **Veterinary Radiology & Ultrasound**, v. 34, n. 6, p. 438-444, 1993.

FLACH, P.; ROSS, S.A.; PREISS, U.S.; THALI, M.J.; SPENDLOVE, D. Postmortem whole-body computed tomography angiography visualizing vascular rupture in a case of fatal car crash. **Archives of pathology & laboratory medicine**, v. 134, n. 1, p. 115-119, 2010.

FLACH, P.M.; GASCHO, D.; SCHWEITZER, W.; RUDER, T.D.; BERGER, N.; ROSS S.G.; THALI, M.J.; AMPANOZI, G. Imaging in forensic radiology: an illustrated guide for postmortem computed tomography technique and protocols. **Forensic Scientific Medicine Pathology.** v. 10, n. 4, p. 583-606, 2014.

FOROUDI, F.; CHEUNG, K.; DUFLOU, J. A comparison of the needle biopsy post mortem with the conventional autopsy. **Pathology**, v. 27, n. 1, p. 79-82, 1995.

FRANCKENBERG, S.; KERN, F.; VOGT, M.; THALI, M.J.; FLACH, P.M. Fatal gunshot to a fox: the Virtopsy approach in a forensic veterinary case. **Journal of Forensic Radiology and Imaging,** v. 3, n. 1, p. 72–75, mar. 2015.

GRABHERR, S.; DJONOV, V.; FRIESS, A.; THALI, M.J.; RANNER, G.; VOCK, P.; DIRNHOFER, R. Postmortem angiography after vascular perfusion with diesel oil and a lipophilic contrast Agent. **American Journal of Roentgenology,** v. 187, p. 515-523, 2006.

GRABHERR, S.; DJONOV, V.; YEN, K.; THALI, M.J.; DIRNHOFER, R. Postmortem angiography: Review of former and current methods. **American Journal of Roentgenology,** v. 188, p. 832-838, 2007.

GRABHERR, S.; DOENZ, F.; STEGER, B.; DIRNHOFER, R.; DOMINGUEZ, A.; SOLLBERGER, B; GYGAX, E.; RIZZO, E.; CHEVALLIER, C.; MEULI, R.; MANGIN. Multi-phase post-mortem CT angiography: development of a standardized protocol. **International journal of legal medicine**, v. 125, n. 6, p. 791-802, 2011.

GRABHERR, S.; GRIMM, J.; DOMINGUEZ, A.; VANHAEBOST, J.; MANGIN P. Advances in post-mortem CT-angiography. **The British journal of radiology**, v. 87, n. 1036, p. 20130488, 2014.

HENG, H.G.; SELVARAJAH, G.T.; LIM, H.T.; ONG, J.S.; LIM, J.; OOI, J.T. Serial postmortem abdominal radiographic findings in canine cadavers. **Forensic Science International,** v. 192, n. 1-3, p. 43–47, 2009a.

HENG, H.G.; SELVARAJAH, G.T.; LIM, H.T.; ONG, J.S.; LIM, J.; OOI, J.T. Serial postmortem thoracic radiographic findings in canine cadavers. **Forensic Science International,** v. 188, n. 1-3, p. 119–124, 2009b.

HOSTETTLER, F.C.; WIENER, D.J.; WELLE, M.M.; POSTHAUS, H.; GEISSBÜNHLER, U. Post mortem computed tomography and core needle biopsy in comparison to autopsy in eleven bernese mountain dogs with histiocytic sarcoma. **BMC Veterinary Research**, v. 11, n. 1, p. 1, 2015.

HYODOH, H.; SHIMIZU, J.; MIZUO, K.; OKAZAKI, S.; WATANABE, S.; INOUE, H. CT-guided percutaneous needle placement in forensic medicine. **Legal medicine**, v. 17, n. 2, p. 79-81, 2015.

IBRAHIM, A.O.; ZUKI, A.B. M.; NOORDIN, M.M. Applicability of Virtopsy in veterinary practice: a short review. **Pertanika Journal of Tropical Agricultural Science,** v. 35, n. 1, p. 1–8, 2012.

JACKOWSKI, C.; BOLLIGER, S.; AGHAYEV, E.; CHRISTE, A.; KILCHOER, T.; AEBI, B.; PÉRINAT, T.; DIRNHOFER, R.; THALI, M. Reduction of Postmortem Angiography-Induced Tissue Edema by Using Polyethylene Glycol as a Contrast Agent Dissolver. **Journal of forensic sciences**, v. 51, n. 5, p. 1134-1137, 2006.

JACKOWSKI, C.; PERSSON, A.; THALI, M.J. Whole body postmortem angiography with a high viscosity contrast agent solution using poly ethylene glycol as contrast agent dissolver. **Journal of forensic sciences**, v. 53, n. 2, p. 465-468, 2008.

JACKOWSKI, C.; SONNENSCHEIN, M.; THALI, M.J.; AGHAYEV, E.; ALLMEN, G.; YEN, K.; DIRNHOFER, R.; VOCK, P. Virtopsy: postmortem minimally invasive angiography using cross section techniques—implementation and preliminary results. **Journal of Forensic Science**, v. 50, n. 5, p. 1175-1186, 2005.

KÖNIG, H.E.; RUBERTE, J.; LIEBICH, H.G. Órgãos do sistema vascular. In: KÖNIG, H.E.; LIEBICH, H.G. **Anatomia dos Animais Domésticos.** 4 ed. Porto Alegre: Artmed, 2004.

MORGAN, B.; SAKAMOTO, N.; SHIOTANI, S.; GRABHERR, S. Postmortem computed tomography (PMCT) scanning with angiography (PMCTA): a description of three distinct methods. In: **Essentials of autopsy practice**. Springer, London, 2014. p. 1-21.

PALMIERE, C.; GRABHERR, S.; AUGSBURGER, M. Postmortem computed tomography angiography, contrast medium administration and toxicological analyses in urine. **Legal Medicine**, v. 17, n. 3, p. 157-162, 2015.

PINTO, A.C.; MASSAD, M.R.R.M.; RIBAS, L.M.R.; BARONI, C.O.B.; TREMORI, T.M.T.; REIS, S.T.J.R.; ROCHA, N.S.R. Complete cardiac and bronchial avulsion in a dog: post-mortem computed tomography and forensic necropsy analysis. **In: 5º Congress of the International Society of Forensic Radiology and Imaging (ISFRI),** Academic Medical Center Amsterdam, Holanda, 2016a.

PINTO, A.C.; MASSAD, M.R.R.M.; RIBAS, L.M.R.; BARONI, C.O.B.; TREMORI, T.M.T.; REIS, S.T.J.R.; ROCHA, N.S.R. Post-mortem computed tomography angiography and forensic necropsy of a brown howler monkey: case report. **In: 5º Congress of the International Society of Forensic Radiology and Imaging (ISFRI),** Academic Medical Center Amsterdam, Holanda, 2016b.

RIBAS, L.M.; MASSAD, M.R.R.; TREMORI, T.M.; REIS, S.T.J.; EISING, T.; ROCHA N.S. Postmortem Analysis of Injuries by Roadkill of a White-eared Opossum (Didelphis Albiventis) by Radiographs and Forensic Necropsy-A Virtopsy Case Report. **Journal of Veterinary Science & Technology**, v. 7, n. 282, p. 2, 2016.

ROSS, S.; SPENDLOVE, D.; BOLLIGER, S.; CHRISTE, A.; OESTERHELWEG, L.; GRABHERR, S. THALI, M.J.; GYGAX, E. Postmortem whole-body CT angiography: evaluation of two contrast media solutions. **American Journal of Roentgenology**, v. 190, n. 5, p. 1380-1389, 2008.

ROSS, S.G.; BOLLIGER, S.A.; AMPANOZI, G.; OESTERHELWEG, L.; THALI, M.J.; FLACH, P.M. Postmortem CT Angiography: Capabilities and Limitations in Traumatic and Natural Causes of Death. **Radiographics**, v. 34, n. 3, p. 830-846, 2014.

SEBIRE, N.J. Towards the minimally invasive autopsy?. **Ultrasound in Obstetrics & Gynecology**, v. 28, n. 7, p. 865-867, 2006.

THALI, M.J.; YEN, K.; PLATTNER, T.; SCHWEITZER, W.; VOCK, P.; OZDOBA, C.; DIRNHOFER, R. Charred body: virtual autopsy with multi-slice computed tomography and magnetic resonance imaging. **Journal of forensic sciences**, v. 47, n. 6, p. 1326-1331, 2002.

THALI, M.J.; YENM K.; SCHWEITZER, W.; VOCK, P.; BOESCH, C.; OZDOBA, C.; SCHROTH, G.; ITH, M.; SONNENSCHEIN, M.; DOERNHOEFER, T.; SCHEURER, E.; PLATTNER, T.; DIRNHOFER, R. Virtopsy, a new imaging horizon in forensic pathology:

virtual autopsy by postmortem multislice computed tomography (MSCT) and magnetic resonance imaging (MRI)-a feasibility study. **Journal of Forensic Sciences**, v. 48, n. 2, p. 386-403, 2003.

WITTIG, H.; STUMM, C.; EPLINIUS, F.; HECHT, L. Histology After Postmortem Angiography. In: GRABHERR, S.; GRIMM, J.; HEINEMANN, A. **Atlas of Postmortem Angiography. Springer**. Cham, 2016

WÜLLENWEBER, R.; SCHNEIDER, V.; GRUMME, T. A computer-tomographical examination of cranial bullet wounds (author's transl). **Zeitschrift fur Rechtsmedizin. Journal of legal medicine**, v. 80, n. 3, p. 227-246, 1977.

Considerações finais

5 Considerações finais

Ao longo do desenvolvimento deste projeto ficou claro o quanto que as modalidades de imagem podem contribuir para o estabelecimento do diagnóstico *post mortem*, sendo fundamental a percepção de que o diagnóstico por imagem é mais uma das ferramentas disponíveis para o estabelecimento da causa de morte de um paciente. Esse projeto buscou se posicionar juntamente com as pesquisas mais recentes da área e produzir resultados que complementem a medicina legal e a patologia.

A implementação de técnicas minimamente invasivas, seja a angiografia por tomografia computadorizada ou a coleta de amostras teciduais, trazem vantagens na abordagem *post mortem* de um paciente. Ficou evidente que mesmo após a realização da ATCPM, amostras teciduais podem ser coletadas a fim de complementar os achados adquiridos pela tomografia computadorizada.

Finalmente, as conclusões obtidas por esse projeto de pesquisa não esgotam as questões levantadas por essas quase duas décadas do estudo do uso das modalidades de imagem em cadáveres, ao contrário, deixam claro que esse campo é vasto e encorajam pesquisas futuras que contribuam com a melhoria do diagnóstico *post mortem*.

Referências

6 Referências

AGHAYEV, E.; THALI, M.J.; SONNENSCHEIN, M.; JACKOWSKI, C.; DIRNHOFER, R.; VOCK, P. Post-mortem tissue sampling using computed tomography guidance. **Forensic Science International**, v. 166, n. 2, p. 199-203, 2007.

BARR, F. Percutaneous biopsy of abdominal organs under ultrasound guidance. **Journal of Small Animal Practice**, v. 36, n. 3, p. 105-113, 1995.

BOLLIGER, S.A.; FILOGRANA, L.; SPENDLOVE, D.; THALI, M.J.; DIRNHOFER, S.; ROSS, S. Postmortem imaging-guided biopsy as an adjuvant to minimally invasive autopsy with CT and postmortem angiography: a feasibility study. **American Journal of Roentgenology**, v. 195, n. 5, p. 1051-1056, 2010.

BOLLIGER, S.A.; THALI, M.J.; ROSS, S.; BUCK, U.; NAETHER, S.; VOCK P. Virtual autopsy using imaging: bridging radiologic and forensic sciences. A review of the Virtopsy and similar projects. **European Radiology**, v. 18, n. 2, p. 273-282, 2008.

BREEZE, A.C.G.; JESSOP, F.A.; WHITEHEAD, A.L.; SET, P.A.K.; BERMAN, L.; HACKETT, G.A.; LESS, C.C. Feasibility of percutaneous organ biopsy as part of a minimally invasive perinatal autopsy. **Virchows Archiv**, v. 452, n. 2, p. 201-207, 2008.

BROGDON, B.G.; LICHTENSTEIN, J.E. Forensic Radiology in Historical Perspective. In: THALI, M.J.; VINER, M.D.; BRONGDON, B.G. **Forensic Radiology.** 2. ed., New York:CRC Press, 2010. p. 9-24.

BRUGUIER, C.; MOSIMANN, P.J.; VAUCHER, P.; USKÉ, A.; DOENZ, F.; JACKOWSKI, C.; MANGIN, P.; GRABHERR, S. Multi-phase postmortem CT angiography: recognizing technique-related artefacts and pitfalls. **International journal of legal medicine**, v. 127, n. 3, p. 639-652, 2013.

CAPUANI, C.; GUILBEAU-FRUGIER, C.; MOKRANE, F.Z.; DELISLE, M.B.; MARCHEIX, B.; ROUSSEAU, H.; TELMON, N.; ROUGÉ, D.; DEDOUIT, F. Tissue microscopic changes and artifacts in multi-phase post-mortem computed tomography angiography in a hospital setting: a fatal case of systemic vasculitis. **Forensic science international**, v. 242, p. e12-e17, 2014.

CHARBONEAU, J.W.; READING, C.C.; WELCH, T.J. CT and sonographically guided needle biopsy: current techniques and new innovations. **American Journal of Roentgenology**, v. 154, n. 1, p. 1-10, 1990.

CHEVALLIER, C.; DOENZ, F.; VAUCHER, P.; PALMIERE, C.; DOMINGUEZ, A.; BINAGHI, S. Postmortem computed tomography angiography vs. conventional autopsy: advantages and inconveniences of each method. **International journal of legal medicine**, v. 127, n. 5, p. 981-989, 2013.

CHRISTE, A.; FLACH, P.; ROSS, S.; SPENDLOVE, D.; BOLLIGER, S.; VOCK, P.; THALI, M.J. Clinical radiology and postmortem imaging (Virtopsy) are not the same: specific and unspecific postmortem signs. **Legal Medicine,** v. 12, n. 5, p. 215-222, 2010.

CRYSTAL, M.; PENNINCK, D.G.; MATZ, M.E.; PEARSON, S.H.; FREDEN, G.O.; JAKOWSKI, R.M. Use of ultrasound-guided fine-needle aspiration biopsy and automated core biopsy for the diagnosis of gastrointestinal diseases in small animals. **Veterinary Radiology & Ultrasound**, v. 34, n. 6, p. 438-444, 1993.

CUDDY, L.C.; MAISENBACHER, H.W.; VIGANI, A.; BERRY, C. Computed tomography angiography of coarctation of the aorta in a dog. **Journal of veterinary cardiology**, v. 15, n. 4, p. 277-281, 2013.

DETTMEYER, R.B. The role of histopathology in forensic practice: an overview. **Forensic science, medicine, and pathology**, v. 10, n. 3, p. 401-412, 2014.

DIRNHOFER, R.; JACKOWSKI, C.; VOCK, P.; POTTER, K.; THALI, J. VIRTOPSY: minimally invasive, imaging-guided virtual autopsy. **Radiographics**, v. 26, n. 5, p. 1305-1333, 2006.

EBERT, L.C.; THALI, M.J.; ROSS, S. Getting in touch-3D printing in Forensic Imaging. **Forensic Science International,** v. 211, p. e1-e6, 2011.

FARIÑA, J.; MILLANA, C.; FDEZ-ACEÑERO, J.M.; FURIÓ, V.; ARAGONCILLO, P.; MARTÍN, V.G.; BUENCUERPO, J. Ultrasonographic autopsy (echopsy): a new autopsy technique. **Virchows Archiv**, v. 440, n. 6, p. 635-639, 2002.

FERRANTE, B.; BARONI, C.O.; MURAMOTO, C.; SANTOS, I.A.; HENG, G.H.; PINTO, A.C.B.F. Post Mortem Ultrasound and Computed Tomography Findings of an Extraluminal Urinary Bladder Leiomyoma in a Dog. **Acta Scientiae Veterinariae**, v. 45, p. 1-4, 2017.

FILOGRANA, L.; BOLLIGER, S.A.; SPENDLOVE, D.; SCHÖN, C.; FLACH, P.M.; THALI, M.J. Diagnosis of fatal pulmonary fat embolism with minimally invasive virtual autopsy and post-mortem biopsy. **Legal medicine**, v. 12, n. 5, p. 233-237, 2010.

FLACH, P.; ROSS, S.A.; PREISS, U.S.; THALI, M.J.; SPENDLOVE, D. Postmortem whole-body computed tomography angiography visualizing vascular rupture in a case of fatal car crash. **Archives of pathology & laboratory medicine**, v. 134, n. 1, p. 115-119, 2010.

FLACH, P.M.; GASCHO, D.; SCHWEITZER, W.; RUDER, T.D.; BERGER, N.; ROSS S.G.; THALI, M.J.; AMPANOZI, G. Imaging in forensic radiology: an illustrated guide for postmortem computed tomography technique and protocols. **Forensic Scientific Medicine Pathology.** v. 10, n. 4, p. 583-606, 2014.

FOROUDI, F.; CHEUNG, K.; DUFLOU, J. A comparison of the needle biopsy post mortem with the conventional autopsy. **Pathology**, v. 27, n. 1, p. 79-82, 1995.

FRANCKENBERG, S.; KERN, F.; VOGT, M.; THALI, M.J.; FLACH, P.M. Fatal gunshot to a fox: the Virtopsy approach in a forensic veterinary case. **Journal of Forensic Radiology and Imaging,** v. 3, n. 1, p. 72–75, mar. 2015.

FRYER, E.P.; TRAIL, Z.C.; BENAMORE, R.E.; ROBERTS, I.S.D. High risk medicolegal autopsies: is a full postmortem examination necessary? **Journal of Clinical Pathology**, v. 66, n. 1, p. 1-7, 2013.

GRABHERR, S.; DJONOV, V.; FRIESS, A.; THALI, M.J.; RANNER, G.; VOCK, P.; DIRNHOFER, R. Postmortem angiography after vascular perfusion with diesel oil and a lipophilic contrast Agent. **American Journal of Roentgenology,** v. 187, p. 515-523, 2006.

GRABHERR, S.; DJONOV, V.; YEN, K.; THALI, M.J.; DIRNHOFER, R. Postmortem angiography: Review of former and current methods. **American Journal of Roentgenology,** v. 188, p. 832-838, 2007.

GRABHERR, S.; DOENZ, F.; STEGER, B.; DIRHOFER, R.; DOMINGUEZ, A.; SOLLBERGER, B.; GYGAX, E.; RIZZO, E.; CHEVALIER, C.; MEULI, R.; MANGIN, P. Multi-phase post-mortem CT angiography: development of a standardized protocol. **International journal of legal medicine**, v. 125, n. 6, p. 791-802, 2011.

GRABHERR, S.; GRIMM, J.; DOMINGUEZ, A.; VANHAEBOST, J.; MANGIN P. Advances in post-mortem CT-angiography. **The British journal of radiology**, v. 87, n. 1036, p. 20130488, 2014.

GRABHERR, S.; HEINEMANN, A.; VOGEL, H.; RUTTY, G.; MORGAN, B.; WOZNIAK, K.; DEDOUIT, F.; FISCHER, F.; LOCHNER, S.; WITTIG, H.; GUGLIELMI, G.; EPLINIUS, F.; MICHAUD, K.; PALMIERE, C.; CHEVALIER, C.; MANGIN, P.; GRIMM, J.M. Postmortem CT angiography compared with autopsy: a forensic multicenter study. **Radiology**, v. 288, n. 1, p. 270-276, 2018.

HENG, H.G.; SELVARAJAH, G.T.; LIM, H.T.; ONG, J.S.; LIM, J.; OOI, J.T. Serial postmortem abdominal radiographic findings in canine cadavers. **Forensic Science International,** v. 192, n. 1-3, p. 43–47, 2009a.

HENG, H.G.; SELVARAJAH, G.T.; LIM, H.T.; ONG, J.S.; LIM, J.; OOI, J.T. Serial postmortem thoracic radiographic findings in canine cadavers. **Forensic Science International,** v. 188, n. 1-3, p. 119–124, 2009b.

HOEY, B.A.; CIPOLLA, J.; GROSSMAN, M.D.; MCQUAY, N.; SHUKLA, P.R.; STAWICKI, S.P.; STEHLY, C.B.S.; HOFF, W.S. Postmortem computed tomography, "CATopsy", predicts cause of death in trauma patients. **The Journal of Trauma**, v. 63, n. 5, p. 979-985, 2007.

HOSTETTLER, F.C.; WIENER, D.J.; WELLE, M.M.; POSTHAUS, H.; GEISSBÜNHLER, U. Post mortem computed tomography and core needle biopsy in comparison to autopsy in eleven bernese mountain dogs with histiocytic sarcoma. **BMC Veterinary Research**, v. 11, n. 1, p. 1, 2015.

HYODOH, H.; SHIMIZU, J.; MIZUO, K.; OKAZAKI, S.; WATANABE, S.; INOUE, H. CT-guided percutaneous needle placement in forensic medicine. **Legal medicine**, v. 17, n. 2, p. 79-81, 2015.

IBRAHIM, A.O.; ZUKI, A.B.M.; NOORDIN, M.M. Applicability of virtopsy in veterinary practice: a short review. **Pertanika Journal Tropical Agriculture Science**, v. 35, n. 1, p. 1-8, 2012.

JACKOWSKI, C.; BOLLIGER, S.; AGHAYEV, E.; CHRISTE, A.; KILCHOER, T.; AEBI, B.; PÉRINAT, T.; DIRNHOFER, R.; THALI, M. Reduction of Postmortem Angiography-

Induced Tissue Edema by Using Polyethylene Glycol as a Contrast Agent Dissolver. **Journal of forensic sciences**, v. 51, n. 5, p. 1134-1137, 2006.

JACKOWSKI, C.; PERSSON, A.; THALI, M.J. Whole body postmortem angiography with a high viscosity contrast agent solution using poly ethylene glycol as contrast agent dissolver. **Journal of forensic sciences**, v. 53, n. 2, p. 465-468, 2008.

JACKOWSKI, C.; SONNENSCHEIN, M.; THALI, M.J.; AGHAYEV, E.; ALLMEN, G.; YEN, K.; DIRNHOFER, R.; VOCK, P. Virtopsy: postmortem minimally invasive angiography using cross section techniques—implementation and preliminary results. **Journal of Forensic Science**, v. 50, n. 5, p. 1175-1186, 2005.

KAHANA, T.; HISS, J. Forensic radiology. **The British Journal of Radiology**, v. 72, n. 854, p. 129-133, 1999.

KENNEDY, D.W.; LAING, C.; TSENG, L.H.; ROSENBLUM, D.I.; TAMARKIN, S. KENNEDY, Daniel W. Detection of active gastrointestinal hemorrhage with CT angiography: a 4½-year retrospective review. **Journal of Vascular and Interventional Radiology**, v. 21, n. 6, p. 848-855, 2010.

KÖNIG, H.E.; RUBERTE, J.; LIEBICH, H.G. Órgãos do sistema vascular. In: KÖNIG, H.E.; LIEBICH, H.G. **Anatomia dos Animais Domésticos.** 4 ed. Porto Alegre: Artmed, 2004.

LE BLANC-LOUVRY, L.; THUREAU, S.; DUVAL, C.; PAPIN-LEFEBVRE, F.; THIEBOT, J.; DACHER, J.N.; GRICOURT, C.; TOURÉ, E.; PROUST, B. Post-mortem computed tomography compared to forensic autopsy findings: a French experience. **European radiology**, v. 23, n. 7, p. 1829-1835, 2013.

LEE, K.; SASAKI, M.; MIYAUCHI, A.; KISHIMOTO, M.; SHIMIZU, J.; IWASAKI, T.; MIYAKE, Y.; YAMADA, K. Virtopsy in a red kangaroo with oral osteomyelitis. **Journal of Zoo and Wildlife Medicine**, v. 42, n. 1, p. 128-130, 2011.

MARTINEZ, R.M.; HETZEL, U.; THALI, M.J.; SCHWEITZER, W. Cat CAT-scan: Postmortem imaging and autopsy of two cats. **Journal of Forensic Radiology and Imaging**, v. 3, n. 1, p. 80-86, 2015.

MICHAUD, K.; GRABHERR, S.; DOENZ, F.; MANGIN, P. (2012) Evaluation of postmortem MDCT and MDCT-angiography for the investigation of sudden cardiac death related to atherosclerotic coronary artery disease. **The international journal of cardiovascular imaging**, v. 28, n. 7, p. 1807-1822, 2012.

MIZIARA, I.D. **Manual prático de medicina legal**. São Paulo: Atheneu, 2014.

MORGAN, B.; SAKAMOTO, N.; SHIOTANI, S.; GRABHERR, S. Postmortem computed tomography (PMCT) scanning with angiography (PMCTA): a description of three distinct methods. In: **Essentials of autopsy practice**. Springer, London, 2014. p. 1-21.

PALMIERE, C.; BINAGHI, S.; DOENZ, F.; BIZE, P.; CHEVALLIER, C.; MANGIN, P.; GRABHERR, S. Detection of hemorrhage source: the diagnostic value of post-mortem CT-angiography. **Forensic science international**, v. 222, n. 1-3, p. 33-39, 2012.

PALMIERE, C.; GRABHERR, S.; AUGSBURGER, M. Postmortem computed tomography angiography, contrast medium administration and toxicological analyses in urine. **Legal Medicine**, v. 17, n. 3, p. 157-162, 2015.

PALMIERE, C.; LOBRINUS, J.A.; MANGIN, P.; GRABHERR, S. PALMIERE, Cristian et al. Detection of coronary thrombosis after multi-phase postmortem CT-angiography. **Legal Medicine**, v. 15, n. 1, p. 12-18, 2013.

PINTO, A.C.; MASSAD, M.R.R.M.; RIBAS, L.M.R.; BARONI, C.O.B.; TREMORI, T.M.T.; REIS, S.T.J.R.; ROCHA, N.S.R. Complete cardiac and bronchial avulsion in a dog: post-mortem computed tomography and forensic necropsy analysis. **In: 5º Congress of the International Society of Forensic Radiology and Imaging (ISFRI),** Academic Medical Center Amsterdam, Holanda, 2016a.

PINTO, A.C.; MASSAD, M.R.R.M.; RIBAS, L.M.R.; BARONI, C.O.B.; TREMORI, T.M.T.; REIS, S.T.J.R.; ROCHA, N.S.R. Post-mortem computed tomography angiography and forensic necropsy of a brown howler monkey: case report. **In: 5º Congress of the International Society of Forensic Radiology and Imaging (ISFRI),** Academic Medical Center Amsterdam, Holanda, 2016b.

POMARA, C.; BELLO, S.; GRILLI, G.; GUGLIELMI, G.; TURILLAZZI, E. Multi-phase postmortem CT angiography (MPMCTA): a new axillary approach suitable in fatal thromboembolism. **La radiologia medica**, v. 120, n. 7, p. 670-673, 2015.

RAINIO, J.; LALU, K.; RANTA, H.; PENTTILÃ, A. Radiology in forensic expert team operations. **Legal medicine**, v. 3, n. 1, p. 34-43, 2001.

RIBAS, L.M.; MASSAD, M.R.R.; TREMORI, T.M.; REIS, S.T.J.; EISING, T.; ROCHA N.S. Postmortem Analysis of Injuries by Roadkill of a White-eared Opossum (Didelphis Albiventis) by Radiographs and Forensic Necropsy-A Virtopsy Case Report. **Journal of Veterinary Science & Technology**, v. 7, n. 282, p. 2, 2016.

ROSS, S.; EBNER, L.; FLACH, P.; BRODHAGE, R.; BOLLIGER, S.A.; CHRISTE, A.; THALI, M.J. Postmortem whole-body MRI in traumatic causes of death. **American Journal of Roentgenology,** v. 199, p. 1186-1192, 2012.

ROSS, S.; SPENDLOVE, D.; BOLLIGER, S; CHRISTE, A.; OESTERHELWEG, L.; GRABHERR, S.; THALI, M.J.; GYGAX, E. Postmortem whole-body CT angiography: evaluation of two contrast media solutions. **American Journal of Roentgenology**, v. 190, n. 5, p. 1380-1389, 2008.

ROSS, S.G.; BOLLIGER, S.A.; AMPANOZI, G.; OESTERHELWEG, L.; THALI, M.J.; FLACH, P.M. Postmortem CT Angiography: Capabilities and Limitations in Traumatic and Natural Causes of Death. **Radiographics**, v. 34, n. 3, p. 830-846, 2014.

RUDER, T.D.; THALI, M.J.; HATCH, G.M. Essentials of forensic post-mortem MR imaging in adults. **The British journal of radiology**, v. 87, n. 1036, p. 20130567, 2014.

SAUNDERS, S.L.; MORGAN, B.; RAJ, V.; RUTTY, G.N. Post-mortem computed tomography angiography: past, present and future. **Forensic science, medicine, and pathology**, v. 7, n. 3, p. 271-277, 2011.

SEBIRE, N.J. Towards the minimally invasive autopsy?. **Ultrasound in Obstetrics & Gynecology**, v. 28, n. 7, p. 865-867, 2006.

SHIOTANI, S.; KOHNO, M.; OHASHI, N.; YAMAZAKI, K.; NAKAYAMA, H.; WATANABE, K.; OYAKE, Y.; ITAI, Y. Non-traumatic postmortem computed tomographic (PMCT) findings of the lung. **Forensic science international**, v. 139, n. 1, p. 39-48, 2004.

THALI, M.J. **Virtopsy.** Disponível em: <http://virtopsy.com>. Acesso em: 02 abr. de 2019.

THALI, M.J.; BROGDON, B.G.; VINER, M.D. **Brogdon's forensic radiology**. CRC Press, 2010.

THALI, M.J.; DIRNHOFER, R.; VOCK, P. **The Virtopsy Approach.** Boca Raton: CRC, 2011.

THALI, M.J.; KNEUBUEHL, B.P.; BOLLIGER, S.A.; CHRISTE, A.; KOENIGSDORFER, U. Forensic veterinary radiology: ballistic-radiological 3D computertomographic reconstruction of an illegal lynx shooting in Switzerland. **Forensic science international**, v. 171, n. 1, p. 63-66, 2007.

THALI, M.J.; YEN, K.; PLATTNER, T.; SCHWEITZER, W.; VOCK, P.; OZDOBA, C.; DIRNHOFER, R. Charred body: virtual autopsy with multi-slice computed tomography and magnetic resonance imaging. **Journal of forensic sciences**, v. 47, n. 6, p. 1326-1331, 2002.

THALI, M.J.; YENM K.; SCHWEITZER, W.; VOCK, P.; BOESCH, C.; OZDOBA, C.; SCHROTH, G.; ITH, M.; SONNENSCHEIN, M.; DOERNHOEFER, T.; SCHEURER, E.; PLATTNER, T.; DIRNHOFER, R. Virtopsy, a new imaging horizon in forensic pathology: virtual autopsy by postmortem multislice computed tomography (MSCT) and magnetic resonance imaging (MRI)-a feasibility study. **Journal of Forensic Sciences**, v. 48, n. 2, p. 386-403, 2003.

UCHIGASAKI, S.; OESTERHELWEG, L.; GEHL, A.; SPERHAKE, J.P.; PÜSCHEL, K.; OSHIDA, S.; NEMOTO, N. Application of compact ultrasound imaging device to postmortem diagnosis. **Forensic science international**, v. 140, n. 1, p. 33-41, 2004.

WICHMANN, D.; HEINEMANN, A.; WEINBERG, C.; VOGEL, H.; HOEPKER, W.W.; GRABHERR, S.; PUESCHEL, K.; KLUGE, S. Virtual autopsy with multiphase postmortem computed tomographic angiography versus traditional medical autopsy to investigate unexpected deaths of hospitalized patients: a cohort study. **Annals of internal medicine**, v. 160, n. 8, p. 534-541, 2014.

WITTIG, H.; STUMM, C.; EPLINIUS, F.; HECHT, L. Histology After Postmortem Angiography. In: GRABHERR, S.; GRIMM, J.; HEINEMANN, A. **Atlas of Postmortem Angiography. Springer**. Cham, 2016

WÜLLENWEBER, R.; SCHNEIDER, V.; GRUMME, T. A computer-tomographical examination of cranial bullet wounds (author's transl). **Zeitschrift fur Rechtsmedizin. Journal of legal medicine**, v. 80, n. 3, p. 227-246, 1977.

Apêndices

7 Apêndice

7.1 Apêncide A – Incremento de atenuação por órgão

Tabela 1 – Incremento de atenuação estimado por órgão

Cadáver	Órgão	Valor pré-contraste (HU)	Valor pós-contraste (HU)	Incremento
1	Pulmão	-137	-104	33
	Fígado	77	131	54
	Rim	45	135	90
2	Pulmão	-173	-53	120
	Fígado	60	111	51
	Rim	51	66	15
3	Pulmão	-283	-257	26
	Fígado	65	98	33
	Rim	55	114	59
4	Pulmão	-16	-8	8
	Fígado	63	122	59
	Rim	41	64	23
5	Pulmão	-228	-174	54
	Fígado	55	92	37
	Rim	49	73	24
6	Pulmão	-161	-146	15
	Fígado	34	71	37
	Rim	39	70	31
7	Pulmão	-658	-227	431
	Fígado	61	193	132
	Rim	46	162	116
8	Pulmão	-392	-109	283
	Fígado	62	165	103
	Rim	47	184	137
9	Pulmão	-320	-232	88
	Fígado	79	119	40
	Rim	51	142	91

7.2 Apêndice B – Qualidade estimada por lâmina

Tabela 1 - Qualidade estimada por lâmina

Cadáver	Órgão	Qualidade estimada
1 – pré-contraste	Pulmão	1,5
	Fígado	1,5
	Rim	2
1 – pós-contraste	Pulmão	1,5
	Fígado	2
	Rim	2
2 – pré-contraste	Pulmão	1,5
	Fígado	1
	Rim	2
2 – pós-contraste	Pulmão	2
	Fígado	2
	Rim	1,5
3 – pré-contraste	Pulmão	1
	Fígado	1,5
	Rim	2
3 – pós-contraste	Pulmão	1,5
	Fígado	1,5
	Rim	1
4 – pré-contraste	Pulmão	1,5
	Fígado	2
	Rim	2
4 – pós-contraste	Pulmão	1,5
	Fígado	2
	Rim	2
5 – pré-contraste	Pulmão	2
	Fígado	2
	Rim	2
5 – pós-contraste	Pulmão	2
	Fígado	2
	Rim	2
6 – pré-contraste	Pulmão	1,5
	Fígado	2
	Rim	2
6 – pós-contraste	Pulmão	2
	Fígado	2
	Rim	2
7 – pré-contraste	Pulmão	2
	Fígado	2
	Rim	1,5
7 – pós-contraste	Pulmão	1
	Fígado	2
	Rim	1
8 – pré-contraste	Pulmão	2
	Fígado	1,5
	Rim	1,5
8 – pós-contraste	Pulmão	2
	Fígado	1
	Rim	1,5
9 – pré-contraste	Pulmão	1,5
	Fígado	1
	Rim	2
9 – pós-contraste	Pulmão	1,5
	Fígado	1,5
	Rim	1,5

7.3 Apêndice C – Alterações histopatológicas e grau de semelhança por cadáver

Quadro 1 – Alterações histopatológicas e grau de semelhança das amostras coletadas do cadáver 1

Órgão	**Pré-contraste**	**Pós - contraste**	**Grau de semelhança**
Pulmão	Mineralização de septos alveolares	Mineralização de septos alveolares	4/4 – 100%
	Hiperplasia de pneumócitos tipo 2	Hiperplasia de pneumócitos tipo 2	
	Presença de macrófagos pulmonares	Presença de macrófagos pulmonares	
	Presença de fibrina em lúmen alveolar	Presença de fibrina em lúmen alveolar	
Fígado	Focos de discreta atrofia de hepatócitos	Focos de discreta atrofia de hepatócitos	2/3 – 65%
	Presença de granulomas pigmentares	Presença de granulomas pigmentares	
	Degeneração microgoticular difusa	-	
Rim	Dilatação do espaço urinário	Dilatação do espaço urinário	6/10 – 60%
	Focos de atrofia glomerular	Focos de atrofia glomerular	
	Dicreto infiltrado intersticial linfoplasmocítico	Moderado infiltrado intersticial linfoplasmocítico	
	Discreta proteinúria	Discreta proteinúria	
	Cristalúria	Cristalúria	
	Focos de mineralização tubular	Focos de mineralização tubular	
	Focos de regeneração tubular	-	
	Fibrose medular	-	
	-	Glomeruloesclerose	
	-	Discreto espessamento da parede das arteríolas	

Quadro 2 –Alterações histopatológicas e grau de semelhança das amostras coletadas do cadáver 2

Órgão	Pré contraste	Pós contraste	Grau de semelhança
Pulmão	Discreta histiocitose alveolar	-*	-*
	Presença de fibrina	-*	
	Presença de microtrombos	-*	
Fígado	Atrofia de hepatócitos próximo a veia centrolobular	Focos de discreta atrofia de hepatócitos	4/7 – 60%
	Presença de granulomas pigmentares	Presença de granulomas pigmentares	
	Leucócitos circulantes em sinusóides	-	
	Vasculite neutrofílica	Vasculite neutrofílica	
	Necrose vascular fibrinóide	Necrose vascular fibrinóide	
	Focos de necrose lítica	-	
	-	Formação de microtrombos	
Rim	Dilatação do espaço urinário	-	4/9 – 45%
	Espessamento da membrana basal glomerular	-	
	Moderado-acentuado infiltrado intersticial linfoplasmocítico	Moderado-acentuado infiltrado intersticial linfoplasmocítico	
	Proteinúria	Proteinúria	
	Cristalúria	Cristalúria	
	Focos de degeneração e regeneração tubular	Focos de degeneração e regeneração tubular	
	Atrofia tubular	-	
	Atrofia glomerular	-	
	Focos de dilatação cística tubular	-	

* Lâmina foi desconsiderada pois o material não correspondia ao órgão alvo da coleta

Quadro 3 – Alterações histopatológicas e grau de semelhança das amostras coletadas do cadáver 3

Órgão	**Pré-contraste**	**Pós-contraste**	**Grau de semelhança**
Pulmão	Antracose	Antracose	2/4 – 50%
	Histiocitose	-	
	Infiltrado leucocitário	Infiltrado leucocitário	
	-	Espessamento dos septos alveolares	
Fígado	Pigmento granular acastanhado no citoplasma de hepatócitos	Pigmento granular acastanhado no citoplasma de hepatócitos	2/2 – 100%
	Celula de Kupffer em sinusóides com hemossiderina	Celula de Kupffer em sinusóides com hemossiderina	
Rim	Espessamento da membrana basal glomerular	Espessamento da membrana basal glomerular	5/9 – 55%
	Focos de atrofia glomerular	-	
	Degeneração tubular – nefrose	-	
	Mineralização tubular	Mineralização tubular	
	Infiltrado intersticial linfoplasmocítico	Infiltrado intersticial linfoplasmocítico	
	Fibrose medular intersticial	-	
	Proteinúria	Proteinúria	
	Cristalúria	Cristalúria	
	-	Dilatação do espaço urinário	

Quadro 4 – Alterações histopatológicas e grau de semelhança das amostras coletadas do cadáver 4

Órgão	**Pré-contraste**	**Pós-contraste**	**Grau de semelhança**
Pulmão	Discreta leucocitose	Discreta leucocitose	2/3 – 65%
	Congestão	Congestão	
	-	Discreta histiocitose alveolar	
Fígado	Discreta atrofia de hepatócitos	Discreta atrofia de hepatócitos	4/4 – 100%
	Segmentação da veia hepática terminal	Segmentação da veia hepática terminal	
	Discreta quantidade de granulócitos em sinusóides	Discreta quantidade de granulócitos em sinusóides	
	Degeneração balonosa	Degeneração balonosa	
Rim	Degenereção tubular - nefrose	Degenereção tubular - nefrose	2/3 – 65%
	Discretos focos de necrose tubular	Discretos focos de necrose tubular	
	-	Mineralização tubular	

Quadro 5 – Alterações histopatológicas e grau de semelhança das amostras coletadas do cadáver 5

Órgãos	**Pré-contraste**	**Pós-contraste**	**Grau de semelhança**
Pulmão	Espessamento do septo alveolar	Espessamento do septo alveolar	3/4 – 75%
	Infiltrado alveolar linfohistiocítico	Infiltrado alveolar linfohistiocítico	
	Focos de hiperplasia de pneumócitos tipo 2	-	
	Focos de exudato fibrinoso	Focos de exudato fibrinoso	
Fígado	Acentuada congestão em região centrolobular	Acentuada congestão em região centrolobular	3/4 – 75%
	Degeneração vacuolar microgoticular	Degeneração vacuolar microgoticular	
	Hemossiderose e granulomas pigmentares	Hemossiderose e granulomas pigmentares	
	-	Degeneração balonosa	
Rim	Discreto espessamento da membrana basal glomerular	-	3/8 – 40%
	Rara atrofia glomerular	-	
	Discreta congestão	Discreta congestão	
	Focos de necrose tubular	Focos de necrose tubular	
	Focos de regeneração tubular	Focos de regeneração tubular	
	Proteinúria	-	
	-	Cilindrúria	
	-	Mineralização tubular	

Quadro 6 – Alterações histopatológicas e grau de semelhança das amostras coletadas do cadáver 6

Órgão	**Pré-contraste**	**Pós-contraste**	**Grau de semelhança**
Pulmão	Leucocitos polimorfos em capilares alveolares	Leucocitos polimorfos em capilares alveolares	5/6 – 85%
	Discreta histiocitose alveolar	Discreta histiocitose alveolar	
	Antracose	Antracose	
	Focos com exudado fibrinoso	Focos com exudado fibrinoso	
	Congestão	Congestão	
	-	Presença de megacariocitos	
Fígado	Focos de atrofia de hepatócitos	Focos de atrofia de hepatócitos	4/6 – 65%
	Focos de degeneração vacuolar microgoticular	Focos de degeneração vacuolar microgoticular	
	Focos de vasculite e perivasculite linfohistiocítica e neutrofílica	Focos de vasculite e perivasculite linfohistiocítica e neutrofílica	
	Presença de megacariócitos e granulócitos em sinusóides	Presença de megacariócitos e granulócitos em sinusóides	
	Degeneração vacuolar macrogoticular	-	
	-	Colestase	
Rim	Discreta dilatação do espaço urinário	Discreta dilatação do espaço urinário	1/4 – 25%
	-	Espessamento da membrana basal glomerular	
	-	Focos de infiltrado inflamatório linfohistiocítico	
	-	Proteinúria	

Quadro 7 – Alterações histopatológicas e grau de semelhança das amostras coletadas do cadáver 7

Órgão	**Pré-contraste**	**Pós-contraste**	**Grau de semelhaça**
Pulmão	Antracose	Antracose	3/4 – 75%
	Colabamento alveolar focal	-	
	Espessamento de septos alveolares	Espessamento de septos alveolares	
	Infiltrado neutrofílico	Infiltrado neutrofílico	
Fígado	Hemosiderose	Hemosiderose	2/5 – 40%
	Granuloma pigmentar	Granuloma pigmentar	
	Atrofia hepatocitária	-	
	Colestase	-	
	-	Degeneração vacuolar	
Rim	Infiltrado linfoplasmocistico intersticial	Infiltrado linfoplasmocistico intersticial	2/4 – 50%
	Degeneração tubular	-	
	Dilatação de espaço urinário	Dilatação do espaço urinário	
	-	Cilindrúria	

Quadro 8 – Alterações histopatológicas e grau de semelhança das amostras coletadas do cadáver 8

Órgão	**Pré-contraste**	**Pós-contraste**	**Grau de semelhaça**
Pulmão	Antracose	Antracose	2/4 – 50%
	Presença de macrófagos alveolares	Presença de macrófagos alveolares	
	Espessamento de septos alveolares	-	
	-	Congestão	
Fígado	Hemosiderose	Hemosiderose	2/3 – 66%
	Degeneração vacuolar	Degeneração vacuolar	
	Atrofia hepatocitária	-	
Rim	Infiltrado linfoplasmocistico intersticial	Infiltrado linfoplasmocistico intersticial	2/5 – 40%
	Congestão	-	
	Espessamento de cápsula glomerular	Espessamento de cápsula glomerular	
	Atrofia glomerular	-	
	-	Núcleos picnóticos em região de túbulo renal	

Quadro 9 – Alterações histopatológicas e grau de semelhança das amostras coletadas do cadáver 9

Órgão	**Pré-contraste**	**Pós-contraste**	**Grau de semelhaça**
Pulmão	Antracose	Antracose	3/6 – 50%
	Presença de macrófago alveolar	Presença de macrófago alveolar	
	Presença de megacariócito	Presença de megacariócito	
	Presença de fibrina em espaço alveolar	-	
	-	Presença de pneumócitos tipo 2 em septos alveolares	
	-	Espessamento de septos alveolares	
Fígado	Congestão	-	2/6 – 33%
	Degeneração balonosa	Degeneração balonosa	
	Hiperplasia	-	
	Colestase	Colestase	
	-	Atrofia de hepatócitos	
	-	Presença de cilindros biliares	
Rim	Infiltrado neutrofílico	Infiltrado neutrofílico	5/5 – 100%
	Congestão	Congestão	
	Espessamento de cápsula glomerular	Espessamento de cápsula glomerular	
	Degeneração de túbulos renais	Degeneração de túbulos renais	
	Cilindrúria	Cilindrúria	

Anexo

8 Anexo – Publicação de artigo científico complementar ao projeto de doutorado

Acta Scientiae Veterinariae, 2017. 45(Suppl 1): 237.

CASE REPORT
Pub. 237

ISSN 1679-9216

Post Mortem Ultrasound and Computed Tomography Findings of an Extraluminal Urinary Bladder Leiomyoma in a Dog

Bruno Ferrante[1], Carina Outi Baroni[1], Caterina Muramoto[1], Igor Almeida dos Santos[1], Hock Gan Heng[2] & Ana Carolina Brandão de Campos Fonseca Pinto[1]

ABSTRACT

***Background*:** Neoplasia of the urinary bladder is common in dogs, accounting approximately 0.5 to 1.0 percent of all neoplasms. Most of the neoplasia of the urinary bladder is epithelial in origin and only 10% of urinary bladder neoplasms in dogs are from mesenchymal origin, of which the most frequent types are leiomyoma / leiomyosarcoma, and hemangioma / hemangiosarcoma. Virtual autopsy refers to the postmortem use of radiology, ultrasound and cross-sectional imaging prior to conventional necropsy. This paper reports the detection of a rare extra-luminal urinary bladder mass diagnosed as leiomyoma with a virtual autopsy techniques.

***Case*:** A 16-year-old male Schnauzer had previous history of seizure and no complains related to the urinary system. The animal was treated symptomatically to the neurological signs and responded to medical treatment. Nine weeks later from the first visit to the hospital the dog was found dead at home. Then postmortem ultrasound and computed tomography of the abdomen were performed. Postmortem ultrasound revealed a homogenously hypoechoic, rounded and slightly irregularly marginated mass located externally but adjacent to the left cranial wall of the urinary bladder and appears to extend from its serosal margins. Postmortem computed tomography was performed after postmortem ultrasound. A pedunculated homogenous soft tissue attenuating mass was located at the left lateral aspect of the urinary bladder and extended cranially. It had a stalk that connected to the left lateral wall of the urinary bladder. A partial necropsy of the abdomen was done just to examine the mass. A round extraluminal, pedunculated mass was observed at the left lateral aspect of the urinary bladder wall. It was pale pink on the outside and white inside, with a soft to firm consistency. The lumen and mucosal surface of the urinary bladder was smooth and regular. The histology of the mass revealed a densely cellular neoplastic proliferation, expansive, composed of spindle-shaped cells with moderate to large eosinophilic cytoplasm, sometimes wavy and with indistinct edges. The nuclei were large, oval to flattened, with dense chromatin and inconspicuous nucleoli. Anisocytosis and anisokariosis were discrete and no mitotic figures were observed. The arrangement consisted of dense, irregular and multidirectional bundles and the stroma was scarce. The mass was histologically confirmed as leiomyoma.

***Discussion*:** In this case, we performed postmortem ultrasound and computed tomography as part of a virtual necropsy study and in both modalities the urinary bladder mass was able to be identified, followed by a partial necropsy to further investigate the nature of the mass and to collect a sample to obtain the histological diagnosis. A few of the disadvantages of the postmortem ultrasound and computed tomography specially in this case were the lack of color Doppler investigation on ultrasound and the lack of evaluation of the patter of contrast enhancement on computed tomography. These techniques could have added important information related to the vascularity characteristics of the mass in a live patient. This is the first case report in veterinary medicine that describes an extra-luminal pedunculated urinary bladder leiomyoma in a canine patient, and it is emphasized the approach by postmortem ultrasound, postmortem computed tomography and conventional necropsy findings to reach the definitive diagnosis.

Keywords: virtual necropsy, urinary neoplasm, post mortem imaging diagnosis.

Received: 25 May 2017 Accepted: 14 October 2017 Published: 6 November 2017

[1]Departamento de Cirurgia (VCI), Faculdade de Medicina Veterinária e Zootecnia (FMVZ), Universidade de São Paulo (USP), São Paulo, SP, Brazil. [2]College of Veterinary Medicine, Purdue University, West Lafayette, IN, USA. CORRESPONDENCE: B. Ferrante [bruno.ferrante@usp.br - Tel.: +55 (11) 98751-4266]. Faculdade de Medicina Veterinária e Zootecnia - USP. Av. Prof. Dr. Orlando Marques de Paiva n. 87. Cidade Universitária. CEP 05508-270 São Paulo, SP, Brazil.