MARCELO SIROLLI FERREIRA

Influência do método de osteotomia para preparação do leito na reparação óssea ao redor de implantes de titânio: comparação histológica entre instrumento rotatório e ultrassom cirúrgico piezoelétrico

São Paulo

2013

MARCELO SIROLLI FERREIRA

Influência do método de osteotomia para preparação do leito na reparação óssea ao redor de implantes de titânio: comparação histológica entre instrumento rotatório e ultrassom cirúrgico piezoelétrico

Versão Original

Dissertação apresentada à Faculdade de Odontologia da Universidade de São Paulo, para obter o título de Mestre, pelo Programa de Pós-Graduação em Ciências Odontológicas.

Área de Concentração: Periodontia

Orientador: Prof. Dr. João Batista César Neto

São Paulo

2013

Autorizo a reprodução e divulgação total ou parcial deste trabalho, por qualquer meio convencional ou eletrônico, para fins de estudo e pesquisa, desde que citada a fonte.

Catalogação da Publicação
Serviço de Documentação Odontológica
Faculdade de Odontologia da Universidade de São Paulo

Ferreira, Marcelo Sirolli.
Influência do método de osteotomia para preparação do leito na reparação óssea ao redor de implantes de titânio: comparação histológica entre instrumento rotatório e ultrassom cirúrgico piezoelétrico / Marcelo Sirolli Ferreira; orientador João Batista Cesar Neto. -- São Paulo, 2013.

54 p.: il.: fig. ; 30 cm.

Dissertação (Mestrado) -- Programa de Pós-Graduação em Ciências Odontológicas. Área de Concentração: Periodontia. -- Faculdade de Odontologia da Universidade de São Paulo.

Versão original.

1. Implante dentário - Titânio. 2. Implantes dentários endoósseos. 3. Osseointegração. 4. Osteotomia. 5. Instrumentos cirúrgicos odontológicos. I. Cesar Neto, João Batista. II. Título.

Ferreira MS. Influência do método de osteotomia para preparação do leito na reparação óssea ao redor de implantes de titânio: comparação histológica entre instrumento rotatório e ultrassom cirúrgico piezoelétrico. Dissertação apresentada à Faculdade de Odontologia da Universidade de São Paulo para obtenção do título de Mestre em Ciências Odontológicas.

Aprovado em: / /2013

Banca Examinadora

Prof(a). Dr(a)._____

Instituição: _____Julgamento: _____

Prof(a). Dr(a)._____

Instituição: _____Julgamento: _____

Prof(a). Dr(a)._____

Instituição: _____Julgamento: _____

Aos meus pais, ***Antonio Eustaquio e Maria Aparecida***, por todo o incentivo e suporte, pelo amor e carinho com que tratam a mim e a meu irmão, nunca medindo esforços para nossa felicidade e busca pelo sucesso profissional e pessoal.

Ao meu irmão, ***Anderson***, pelo exemplo de profissional, espelho para mim, e por ter dado o passo inicial em minha família na área acadêmica.

À minha tia, ***Elisabete***, professora de ensino fundamental, exemplo a ser seguido como tutora e pelo carinho.

À minha avó, ***Vó Cida***, e avós falecidos, ***Vô Toninho, Vó Rosires e Vô Antonio,*** exemplos de superação, pelo carinho, educação de toda a família e toda história que se deve graças a eles.

À minha companheira, namorada, amiga e confidente, ***Cláudia***, por todo o amor, preocupação e ajuda.

Aos meus amigos-irmãos, ***Daniel, Xiba, Celo, Anely, Carol, Carlinha, Bruno e Sandro,*** pela compreensão de minha ausência em certos momentos e pela amizade sem fronteiras, que sempre me motiva a crescer como pessoa e profissional.

AGRADECIMENTOS

Ao meu orientador, ***Prof. Dr. João Batista César Neto***, pelos ensinamentos científicos, clínicos, acadêmicos e pessoais. Por todo o incentivo constante, amizade criada e confiança depositada.

Ao ***Prof. Dr. Marco Antonio Paupério Georgetti***, grande exemplo de profissional e motivo pelo meu interesse em periodontia. Por todos os ensinamentos desde a época de graduação ao lado dos professores ***Verônica Carvalho, Daniele Salami, Selma Tera e Raphael de Tarso***.

Aos professores da Disciplina de Periodontia da FOUSP, ***Prof. Titular Giuseppe Alexandre Romito, Prof. Dr. Giorgio De Micheli, Prof. Dr. Francisco Emilio Pustiglioni, Prof. Dr. Claudio Mendes Pannuti, Profa. Dra. Marina Conde, Profa. Dra. Luciana Saraiva e Profa. Dra. Marinella Holzhausen, Prof. Dr. Luiz Antonio Pugliesi Alves de Lima***, por me aceitaram no curso de pós-graduação, por todos os ensinamentos acadêmicos e científicos, pelo exemplo de postura profissional e contribuição para meu aprendizado.

À todos os colegas que contribuíram diretamente para que esse trabalho fosse possível, ***Carlos Eduardo Secco Mafra, Rodrigo Santos***, ***Chicão***, ***Beth e Priscilla***.

À todos os amigos de meu ano do curso de Mestrado da Disciplina de Periodontia, ***Henrique Bueno, Mariana Guglielmetti, Mariana Rabelo, Priscila e Michelle***, pela amizade, companheirismo, compartilhar os momentos nos seminários e obrigações diárias e tornarem mais fácil o dia-a-dia na pós-graduação.

Ao ***Prof. Dr. Victor Elias Arana Chavez***, por disponibilizar o Laboratório de Biologia Oral da FOUSP (LBO-FOUSP) para que fosse possível a realização desse trabalho e pelo constante apoio e orientação. E por todos do laboratório que ajudaram e dividiram as salas com todos os orientados do Prof. João, ***Dra. Vivian Bradaschia, Dra. Luana Campos, Lorraine, Mariana Moreira, Érika, Giovanna, Juliana e Edi***.

À todos os colegas e amigos discentes da Disciplina de Periodontia, ***Cissa, Van, Gi, Elaine, Rodrigo Nahás, Ricardo Takiy, Dida, Livia Tolentino, Caio Cremonini, Flavia Sukekava, Hilana, Ana, Stefania, Ieda, Dani, Vanessa Tubero, Debora, Henrique Fukushima, Isa, Valéria, Sassá,*** pelo companheirismo e aprendizado constante.

Às secretárias do Departamento de Estomatologia, ***Nina, Ciça, Regina***, e da Periodontia, ***Márcia e Marília***, por toda a prontidão e profissionalismo.

À ***Profa. Dra. Maria Aparecida Borsatti e Profa. Dra. Silvia de Campos Boldrini*** (*in memorian*), por terem me iniciado na área científica, quando ainda era aluno de graduação.

À ***Driller***, que cedeu os aparelhos cirúrgicos utilizados em nosso estudo.

À ***INP***, que desenvolveu e cedeu os implantes utilizados em nosso estudo.

Aos técnicos do laboratório do ICB-USP, ***Marta Righetti e Sebastião Boleta***, pelo auxílio com a parte histológica deste trabalho.

À ***CAPES***, pela bolsa de estudos.

À ***Faculdade de Odontologia da Universidade de São Paulo***, que faz parte de toda a minha carreira profissional até então, desde 2005.

"(...)Retrovisor é passado.

É de vez em quando do meu lado.

Nunca é na frente.

É o segundo mais tarde, próximo, seguinte.

É o que passou e muitas vezes ninguém viu.

Retrovisor nos mostra o que ficou; o que partiu.

O que agora só ficou no pensamento.

Retrovisor é mesmice em dia de trânsito lento.

Retrovisor mostra meus olhos com lembranças mal resolvidas.

Mostra as ruas que escolhi, calçadas e avenidas.

Deixa explícito que se vou pra frente, coisas ficam para trás.

A gente só nunca sabe que coisas são essas".

-Fernando Anitelli-

RESUMO

Ferreira MS. Influência do método de osteotomia para preparação do leito na reparação óssea ao redor de implantes de titânio: comparação histológica entre instrumento rotatório e ultrassom cirúrgico piezoelétrico [dissertação]. São Paulo: Universidade de São Paulo, Faculdade de Odontologia; 2013. Versão Original.

O objetivo deste estudo foi avaliar histomorfometricamente a influência da piezocirurgia (PZ) sobre a reparação óssea ao redor de implantes de titânio. Foram utilizados 15 ratos machos Wistar, com aproximadamente 300g, nos quais em uma das patas o leito para instalação de um implante de titânio foi realizado com um motor rotatório convencional (Grupo Controle) e na outra com ultrassom cirúrgico piezoelétrico (Grupo Piezo). Após 30 dias, os animais foram sacrificados para obtenção do material para análise histológica. Foram avaliados os seguintes parâmetros histomorfométricos (em porcentagem), separadamente, para a região cortical e medular: a proporção de tecido mineralizado (PTM) na região adjacente ao implante (500µm adjacentes); área de tecido mineralizado (AO) dentro dos limites das roscas do implante; e a extensão de tecido ósseo em contato direto (CD) com a superfície do implante. Os resultados deste estudo mostraram que não foram observadas diferenças para CD na região medular ($p>0,05$) e para PTM na região cortical ($p>0,05$). Por outro lado, um maior preenchimento das roscas foi observado quando utilizou-se a PZ tanto na região cortical (71,50 $\pm$ 6,91 e 78,28 $\pm$ 4,38; média $\pm$ dp para os grupos Controle e Piezo; respectivamente – $p<0,05$) quanto na região medular (9,62 $\pm$ 4,06 e 19,94 $\pm$ 14,18; média $\pm$ dp para os grupos Controle e Piezo; respectivamente – $p<0,05$). Resultados semelhantes foram observados para o parâmetro PTM na região medular (9,35 $\pm$ 5,54 e 18,72 $\pm$ 13,21; média $\pm$ dp para os grupos Controle e Piezo; respectivamente – $p<0,05$). Já a técnica convencional foi superior à PZ em relação a CD na região cortical (80,42 $\pm$ 10,88 e 70,25 $\pm$ 16,93; média $\pm$ dp para os grupos Controle e Piezo; respectivamente – $p<0,05$). Dentro dos limites do presente estudo, pode-se concluir que a piezocirurgia apresenta-se como uma alternativa viável no preparo de leito para instalação de implantes de titânio.

Palavras-chave: Implante dentário. Osseointegração. Osteotomia. Piezocirurgia.

ABSTRACT

Ferreira MS. Piezosurgery influence in bone healing around titanium dental implants: histological study in rats [dissertation]. São Paulo: Universidade de São Paulo, Faculdade de Odontologia; 2013. Versão Original

The aim of this study was to investigate the influence of two techniques of dental implant site preparation on bone healing around titanium dental implants. Fifteen male Wistar rats (± 300g) were used in the study. In each rat tibiae was randomly assigned to receive the implant site preparation with a conventional drilling technique (Control) or with piezoelectric device (Piezo). After thirty days the animals were sacrificed and then the following histomorphometric parameters were evaluated (in percentage) separately to cortical and cancellous regions: Proportion of mineralized tissue (PMT) adjacent to implant threads (500um adjacent); bone area within the threads (BA); and bone-implant contact (BIC). The results demonstrated that there were no differences between the two groups for cancellous BIC ($p>0.05$) and cortical PTM ($p>0.05$). Meanwhile, a higher percentage of BA was observed in PIEZO group in the cortical (71,50 ± 6,91 and 78,28 ± 4,38; mean ± stdev for groups Control and Piezo; respectively – $p<0.05$) and cancellous regions (9,62 ± 4,06 and 19,94 ± 14,18; mean ± stdev for groups Control and Piezo; respectively – $p<0.05$). The piezosurgery also showed higher PTM values in the cancellous zone (9,35 ± 5,54 and 18,72 ± 13,21; mean ± stdev for groups Control and Piezo; respectively – $p<0.05$). However, Control presented better results for BIC in cortical region (80,42 ± 10,88 and 70,25 ± 16,93; mean ± stdev for groups CTRL and PIEZO; respectively – $p<0.05$). Within the limits of the present study, it can be concluded that piezosurgery is a feasible alternative in implant site preparation.

Keywords: Dental Implants. Osseointegration. Osteotomy. Piezosurgery.

LISTA DE ABREVIATURAS E SIGLAS

AAP	Academia Americana de Periodontia
ALP	fosfatase alcalina
AO	área óssea
BMP	proteína morfogenética óssea
CEUA	Comitê de Ética no Uso de Animais
CD	contato direto
FGF	fator de crescimento fibroblástico
g	gramas
kg	quilograma
kHz	quilohertz
mg	miligrama
ml	mililitro
mm	milímetro
MO	modulação
Ncm	Newton(s)centímetro
OPG	osteoprotegerina
PDGF	fator de crescimento derivado de plaquetas
PTH	paratormônio
PTM	proporção de tecido mineralizado
PZ	piezocirurgia
RANK	receptor ativador de fator nuclear kappa- β
RANK-L	receptor ativador de fator nuclear kappa- β ligante
rpm	rotações por minuto
TC	técnica convencional
TGF	fator de crescimento transformante
TM	tecido mineralizado
TNF	fator de necrose tumoral
TNM	tecido não-mineralizado
US	ultrassom
µm	micrômetro

VEGF	fator de crescimento endotelial vascular
W	Watt

SUMÁRIO

1 INTRODUÇÃO 12
2 REVISÃO DA LITERATURA 14
2.1 Biologia do reparo ósseo e osseointegração..... 14
2.2 Princípios físicos e biológicos da piezocirurgia 17
2.3 Comparação entre piezocirurgia e técnica convencional 20
3 PROPOSIÇÃO 24
4 MATERIAL E MÉTODOS 25
4.1 Característica da amostra 25
4.2 Delineamento experimental..... 25
4.3 Procedimento cirúrgico..... 26
4.4 Processamento histológico..... 27
4.5 Análise histomorfométrica 28
4.6 Análise estatística 33
5 RESULTADOS..... 34
6 DISCUSSÃO 38
7 CONCLUSÕES 44
REFERÊNCIAS..... 45
ANEXOS 54

1 INTRODUÇÃO

O uso do ultrassom (US) já está sedimentado dentro da periodontia e tem demonstrado bons resultados para a descontaminação das superfícies radiculares, principalmente devido a sua eficiência em remoção de cálculo (Tunkel et al., 2002). A ideia de se utilizar um equipamento ultrassônico em cirurgia começou a ser demonstrada com maior profundidade por Horton et al. (1975, 1981), apresentando boa resposta na reparação óssea em comparação com brocas equipadas em motores rotatórios. Entretanto, o uso deste equipamento apresentava limitações como aquecimento e velocidade de corte. Recentemente, um novo tipo de aparelho ultrassônico, proposto por Vercellotti (2004) (desenvolvido pela Mectron Medical Technology), conhecida como piezocirurgia ampliou as possibilidades clínicas de utilização do US em cirurgias ósseas. A piezocirurgia, em odontologia, é empregada em cirurgias de aumento de coroa clínica, técnicas de extração dentária, preparo de sítios para implantes, levantamento de seio maxilar, expansão horizontal do osso mandibular e coleta de bloco ósseo para enxerto autógeno (Vercellotti, 2000; Danza et al., 2009; Dong-Seok et al., 2009; Happe, 2007; Pereira et al., 2012). Atualmente, a piezocirurgia é utilizada em outros campos da medicina, como a cirurgia óssea maxilo-facial, craniana, espinhal e ortopédica (em mãos e pés), devido a suas excelentes propriedades de corte (Labanca et al., 2008).

A maior utilização e indicação da piezocirurgia baseia-se em suas vantagens clínicas, como a micro precisão (obtida devido a frequência das vibrações da ponta) e o corte seletivo, pelo fato dessas vibrações de baixa frequência não serem capazes de cortar tecidos moles, como nervos, membrana sinusal e dura-máter (Eggers et al., 2004; Stubinger et al., 2005). Além disso, podemos destacar uma excelente visibilidade durante os procedimentos, uma vez que a nebulização da solução salina utilizada como irrigação no motor e a pressão hidropneumática causam um estancamento do sangramento temporário, tanto do tecido duro quanto do tecido mole (Vercellotti et al., 2006; Preti et al., 2007; Crosetti et al., 2009; Stelzle et al., 2012).

Embora diversas vantagens clínicas sejam apresentadas pelos fabricantes dos equipamentos e por diversos estudos, esta tecnologia é bastante recente e

poucas pesquisas abordaram de maneira sistemática este tema. Alguns estudos demonstraram que não há diferença dentre as técnicas cirúrgicas em relação à osteointegração de implantes (Stubinger et al., 2010; Bengazi et al., 2012) e viabilidade e diferenciação celular em enxertos autógenos (Chiriac et al., 2005). Entretanto, o número de estudos ainda é bastante limitado para se confirmar tais resultados. Além disso, existem poucas evidências avaliando aspectos importantes para direcionar a utilização clínica racional desta ferramenta, como a pressão utilizada e o calor produzido, os quais só tem sido discutidos recentemente (Rashad et al., 2011; Stelzle et al., 2012). Assim, mais estudos são necessários para se determinar as indicações precisas da piezocirurgia, comparando suas vantagens e desvantagens frente aos métodos convencionais, em diferentes situações e em diferentes tipos ósseos. Em vista disso, o presente estudo tem como objetivo avaliar o padrão de reparo ósseo ao redor de implantes inseridos em leitos preparados através da piezocirurgia e por instrumentos rotatórios convencionais, além disso, avaliar comparativamente a resposta na região de osso cortical e medular.

2 REVISÃO DA LITERATURA

2.1 Biologia do reparo ósseo e osseointegração

Os ossos que compõem o esqueleto humano possuem função estrutural e funcional. A integridade óssea deve-se à constante regulação entre reabsorção e deposição óssea, remodelando-o (Lerner, 2004; Eriksen, 2010). Após uma ferida ser causada no tecido ósseo, há o recrutamento de leucócitos provenientes de regiões adjacentes à esse sítio e a formação de um coágulo de fibrina. Esse coágulo gradualmente é reabsorvido e substituído por fibroblastos, vasos sanguíneos neoformados e tecido de granulação. Esse tecido de granulação é substituído, por sua vez, por um tecido osteóide. Então inicia-se uma contínua remodelação óssea, com ação de osteoclastos e osteoblastos, com um completo preenchimento da ferida óssea criada após 30 dias, com eventos de maturação óssea ainda ocorrendo para total substituição do osso imaturo por um osso cortical e medular (Smith, 1974; Guglielmotti; Cabrini, 1985; Araújo; Lindhe, 2005; Wellik; Capecchi, 2003). Essa sequência de cicatrização é semelhante entre todos os mamíferos, com diferenças apenas no tempo em que demora para cada espécie. Em ratos, por exemplo, acontece em períodos mais curtos do que para humanos, com neoformação óssea já presente de 7 a 14 dias após a ferida cirúrgica ou extração dentária (Pietrokovski; Massler, 1967; Green et al., 1969; Bodner et al., 1993).

Trombelli et al. (2008) avaliaram o reparo de alvéolos após extração em humanos por seis meses. Realizaram biópsias representativas de três fases: inicial (2-4 semanas), intermediária (6-8 semanas) e final (12-24 semanas). Os autores observaram que na fase inicial há maior quantidade de tecido de granulação e macrófagos, que passa a ser substituído por tecido osteóide e ocorre um pico de osteoblastos na fase intermediária. Ainda notaram que há a presença constante de osteoclastos durante todas as fases, mesmo que em pequena quantidade. De acordo com Everts et al. (2002), ao final da formação óssea (2-3 meses em humanos), a maioria dos osteoblastos morre por apoptose, poucos permanecem

como células osteogênicas na superfície quiescente do osso e alguns permanecem aprisionados na matriz óssea como osteoblastos diferenciados (osteócitos).

Ao redor de implantes, Berglundh et al. (2003) e Abrahamsson et al. (2004) descreveram as etapas de formação óssea e osseointegração utilizando modelos experimentais em cães e acompanhamento de 2 horas até 12 semanas. Observaram que 2 horas após a instalação de implantes, o osso cortical está em contato com invaginações criadas pela broca no preparo do leito receptor. Nesse estágio inicial há preenchimento das roscas com um coágulo formado por rede de fibrina, neutrófilos, macrófagos e hemácias. No período de 4 dias, o coágulo é substituído por tecido de granulação, com angiogênese abundante, e algumas células mesenquimais e componentes da matriz (fibroplasia). Após 1 semana, há a presença de mais células mesenquimais e um tecido ósseo com células imaturas, em algumas regiões em contato direto com o implante de titânio, além de menor presença de células inflamatórias. 2 semanas após, há maior formação de tecido ósseo imaturo em todos os compartimentos ao redor do implante. Na 4ª semana de acompanhamento já era possível observar-se osso neoformado mineralizado da superfície óssea até a região entre as roscas do implante. Nas semanas seguintes observaram constante remodelação e maturação do tecido ósseo. Os autores também confirmaram achados de Davies (1998, 2003), indicando que há uma neoformação óssea tanto proveniente da parede lateral do leito cirúrgico confeccionado em sentido ao implante (osteogênese à distância) quanto há a migração de células para a superfície do implante que se diferenciam em osteoblastos, resultando em uma matriz mineral com formação óssea da proximidade do implante em direção ao osso pré-existente (osteogênese de contato).

Esse contato direto entre tecido ósseo e implante em nível microscópico é denominado osseointegração (American Academy of Periodontology, 1992), que começou a ser definida por Branemark et al. (1969, 1977) e foi confirmado por Adell et al. (1981; 1990), demonstrando sucesso de implantes de titânio a longo prazo. Falhas na osseointegração podem estar relacionados à experiência do operador (Morris et al., 1997; Lambert et al., 1997). O trauma ocasionado no momento do preparo do leito pode produzir uma zona de osso necrótico ao redor de implantes, necessitando de uma reabsorção do tecido não-vital previamente a uma neoformação. Essa injúria pode levar a um menor contato direto entre osso e

implante na região cortical (Eriksson et al., 1982; Iyer et al., 1997), que é importante principalmente para o travamento inicial do implante.

Diversos fatores de crescimento participam ativamente nas diferentes fases de cicatrização de feridas cirúrgicas em tecido ósseo. Caso haja um grande trauma tecidual, não permitindo uma correta reparação óssea, haverá a formação de um tecido fibroso ao invés de um tecido mineralizado (Le et al., 2005), o que comprometeria a osseointegração de implantes. Os fatores de crescimento induzem vias de sinalização intracelulares, modulando atividades celulares (Anusaksathien; Giannobile, 2002), sendo que cada um deles apresenta funções diversificadas em cada fase de reparação óssea (Schilephake, 2002). Na fase de inflamação inicial da cicatrização óssea, fatores de crescimento originados de plaquetas, leucócitos e fibroblastos, atuam aumentando o recrutamento de neutrófilos e monócitos (PDGF e TGF-β), permitindo maior permeabilidade vascular (VEGF) e liberando outras citocinas, como PDGF e TNFα (TGF-β) (Blair et al., 2002; Hughes et al., 2006; Kaigler et al., 2006).

Na fase proliferativa, ocorre um aumento na produção de fibroblastos, síntese de matriz orgânica extracelular e proliferação e migração epitelial, principalmente devido a TGF-β, PDGF, FGF e VEGF (Friedenstein, 1973; Kaigler et al., 2006; Sykaras; Opperman, 2003). Já as proteínas ósseas morfogenéticas (BMPs), que fazem parte da família do TGF-β, possuem papel chave na diferenciação de células mesenquimais em osteoblastos, com atividade osteoindutora para que ocorram as fases de remodelação óssea. Dentre essas proteínas, as BMPs-2, -4, -6, -7 e -9 possuem mais notavelmente essa função (Cheng et al., 2003; Hughes et al., 2006; Tsuji et al., 2006), sendo que uma sinalização deficiente desses fatores de crescimento estão associadas à redução de densidade e volumes ósseos, como ocorre na osteoporose (Chen et al., 2004).

A regulação da remodelação e reparo ósseo é feita através do mecanismo OPG-RANK-RANKL. O RANKL é produzido e expresso na superfície de células de linhagem osteoblásticas, células do ligamento periodontal e linfócitos T. O complexo RANKL e RANK induzem a osteoclasteogênese, através da ativação de osteoclastos maduros. A atividade dessa molécula é controlada pela osteoprotegerina (OPG), que ao ligar-se a RANKL, inibe a união com RANK e não permite a diferenciação e

ativação de osteoclastos (Suda et al., 1999; Simonet et al., 1997; Teitelbaum, 2000; Lerner, 2004). Uma deficiência em OPG pode causar uma osteoporose. (Mizuno et al., 1998). A osteopetrose, excesso de condensação óssea, ocorre quando há uma expressão maior deste mesmo receptor (Li et al., 2006).

Diversas outras moléculas também atuam na regulação do metabolismo ósseo. Alguns hormônios, como o paratormônio (PTH), atuam na manutenção da homeostase do tecido ósseo, através do controle dos níveis de cálcio no sangue. (Kim et al., 2003). A enzima fosfatase alcalina (ALP), é um marcador de células osteoblásticas diferenciadas, indicando formação óssea (Shibata et al., 1994; McCauley; Nohutcu, 2002; Tanaka et al., 2006). As Wnts, uma família de proteínas secretadas ricas em cisteína. como a Wnt1, 3a, 4, 5, 10b e 13, também tem um papel significante na osteogênese (Liu et al., 2008), estimulando a proliferação de osteoblastos, regulando níveis de RANKL e sinalizando função osteo e condroprogenitoras à células osteoblásticas (Kloen et al., 2003).

2.2 Princípios físicos e biológicos da piezocirurgia

O princípio piezoelétrico foi descoberto em 1880 pelos irmão Pierre e Jacques Curie, na França. Trata-se de uma corrente elétrica interna gerada por cristais naturais quando estes são submetidos a pressão mecânica. Contudo, não previram o efeito piezoelétrico inverso, deduzido matematicamente por Gabriel Lippmann e confirmado pelos irmãos Curie em 1881, no qual os cristais sofrem deformação mecânica, contraindo e expandindo, quando uma corrente elétrica é aplicada, produzindo ondas ultrassônicas sem perda de energia na geração de calor, o que acontece em metais especiais com o efeito magnetoestritivo, descoberto por James Joules em 1847 (Leclercq et al., 2008; Manbachi; Cobbold, 2011).

Os primeiros estudos visando adaptar a fonte ultrassônica em cirurgia foram realizados na década de 60 e 70 (McFall et al., 1961; Horton et al., 1975), com aparelhos que utilizavam a fonte magnetoestritiva. Vercellotti propôs um novo método cirúrgico ósseo através de um aparelho piezoelétrico, desenvolvido pela

Mectron Piezosurgery® (Mectron Medical Technology, Carasco, Italy) em 1988 e aprovado para uso comercial em 2002. Trata-se de um aparato ultrassônico com frequência de 29kHz, gerando micro vibrações entre 60 e 200 µm, para corte seletivo de estruturas ósseas. Já tecidos moles, como membranas sinusais, nervos e artérias conseguem sem cortadas com esse equipamento apenas em frequências mais altas do que 50kHz (Vercellotti, 2003; Eggers et al., 2004; Vercellotti, 2004; Stubinger et al., 2005).

Os efeitos de diferentes técnicas de cirurgia óssea na estrutura óssea e viabilidade celular é fundamental para sucesso em técnicas regenerativas. Muitos estudos avaliaram a viabilidade de osteócitos e osteoblastos após a coleta do bloco ósseo com a piezocirurgia (Berengo et al., 2006; Chiriac et al., 2005; Vercellotti et al., 2005). Os autores verificaram que com a piezocirurgia consegue-se estruturas ósseas com predominância de células importantes no processo de formação óssea e com menos região de osso necrótico não-vital, em comparação às técnicas utilizando brocas em motores de alta e baixa rotação.

Preti et al. (2007) analisaram os efeitos da piezocirurgia na osteointegração de implantes utilizando um modelo experimental em tíbias de minipigs. Verificaram que este tipo de cirurgia induziu um aumento precoce de BMPs e TGF-β2, assim como a redução de citocinas pró-inflamatórias. O controle no processo inflamatório, segundo os autores, foi benéfico para estimular a remodelação óssea em um estágio mais breve do que o método convencional.

Um estudo realizado por Hollstein et al. (2012), analisou o tempo cirúrgico e a regularidade da superfície de osteotomias realizadas com cinco diferentes equipamentos (Piezosurgery® 3 com ponta OT7; Piezosurgery® Medical com ponta MT1-10; Piezon Master Surgery® com ponta SL1; VarioSurg® com ponta SG1; e Piezotome 2 com ponta BS1 II), com variações em relação a ponta utilizada e a potência, em crânio de coelhos. Os autores verificaram que a qualidade dos cortes e o tempo cirúrgico depende desses dois fatores, apresentando maior aspereza nos cortes utilizando o aparelho Piezosurgery Medical® e respectiva ponta em relação ao Piezosurgery® 3 e ao Piezon Master Surgery®. Contudo, o aparelho e a ponta que apresentaram maiores irregularidades nos cortes, também apresentaram menor

tempo transcirúrgico. Sendo assim, não se sabe exatamente qual o impacto nos resultados clínicos que essas diferenças de parâmetro apresentariam.

Rashad et al. (2012) observaram uma preservação da microarquitetura óssea em osteotomias realizadas com a piezocirurgia, o que também foi demonstrado em um estudo piloto conduzido por Reside et al. (2013) analisando inclusive regiões mais distantes, adjacentes ao defeito criado. Contudo, os autores levantaram uma questão importante ao demonstrarem que houve maior desgaste da ponta utilizada em comparação com instrumentos rotatórios, liberando partículas de metais, que poderiam causar reações inflamatórias e alérgicas severas.

O tempo da cirurgia e a temperatura gerada no sítio cirúrgico também podem afetar a cicatrização e sucesso em remodelação óssea, principalmente ao redor de implantes. Alguns estudos demonstraram que a piezocirurgia, apesar de suas melhores propriedades de corte, apresentaram um aumento significativo na temperatura gerada na preparação de leitos para implantes, além de ter um tempo de osteotomia significante estatisticamente maior do que com a técnica convencional (Rashad et al., 2011; Stelzle et al., 2012). Contudo essas dificuldades podem ser contornadas com a utilização de pontas adequadas e irrigação suficiente com solução salina (Hollstein et al., 2012; Rashad et al., 2011).

A força aplicada na ponta também pode alterar as propriedades de corte da piezocirurgia. Com maiores cargas aplicadas, a ponta oscila menos do que deveria, perdendo seu poder de corte e aumentando a temperatura gerada no tecido ósseo (Parmar et al., 2011; Claire et al., 2013). Clinicamente, em um osso mais compacto, a exemplo do osso cortical, precisamos de maior força para corte do que para o osso medular. Portanto, em regiões com maior espessura de osso cortical, a piezocirurgia deve ser utilizada com cautela (Vercellotti, 2004; Eggers et al., 2004).

2.3 Comparação entre piezocirurgia e técnica convencional

Relatos comparando as técnicas cirúrgicas que utilizam fonte de energia vibracional com técnicas utilizando fresas rotatórias começaram a surgir na literatura na década de setenta. Horton et al. (1975) realizaram um dos primeiros estudos visando comparar o uso de equipamentos ultrassônicos para cirurgia óssea com técnicas convencionais (cinzel e fresas rotatórias). Os autores realizaram uma comparação histológica em cães de tamanho e características físicas semelhantes, nos quais foram realizados defeitos padronizados na região vestibular do osso alveolar mandibular direito, utilizando cinzel número 1 de Stout, ultrassom com ponta P3 e broca carbide número 557 em um motor de baixa rotação (12.500 rpm), sob constante irrigação. Realizaram também cirurgia placebo com duração semelhante no lado esquerdo. Os animais foram sacrificados em 8 tempos distintos: imediatamente, 3, 7, 14, 28, 56 ou 90 dias após a cirurgia. Os autores verificaram que para o defeito padronizado (3x3x2 mm) o tempo cirúrgico para todos os instrumentos foi semelhante, e o ultrassom promoveu uma boa resposta de reparação nas margens da osteotomia, superior à broca em baixa rotação e inferior aos cinzéis.

Contudo, a fonte utilizada para essas cirurgias não foi a mesma que utilizamos atualmente. O aparelho ultrassônico utilizado nessa época era magnetoestritivo, aonde a eletricidade cria vibrações e consequentemente produz um calor intenso. Baseando-se em estudos antigos e nas dificuldades que esses estudos encontraram, principalmente no componente ósseo cortical, Vercellotti (2003) desenvolveu um equipamento que visava aperfeiçoar essa técnica. Foi então que surgiu a piezocirurgia dos moldes atuais, onde objetiva-se um corte mais preciso e seletivo de estruturas mineralizadas sem causar remoção óssea em excesso e com preservação de estruturas nobres. Além de tentar minimizar uma das principais deficiências que a técnica convencional de osteotomia, utilizando fresas rotatórias, apresenta que é o aquecimento dos tecidos (Kerawala et al., 1999; Albrektsson; Eriksson, 1985).

Com o objetivo de melhor investigar as vantagens e limitações da piezocirurgia em relação ao método convencional, Chiriac et al. (2005) realizaram

um estudo in vitro com o intuito de comparar a viabilidade, morfologia e diferenciação celular após coleta de osso autógeno com a piezocirurgia e com fresas rotatórias. Foi verificada a diferenciação de osteoblastos através da atividade de fosfatase alcalina e marcação imunoistoquímica para osteocalcina. Além disso, analisaram morfometricamente o tamanho e espessura dos blocos ósseos. Com esse estudo, os autores concluíram que as duas técnicas promoveram resultados semelhantes quanto a viabilidade e preservação celular. Contudo, conseguiram obter partículas ósseas mais volumosas com a piezocirurgia.

Preti et al. (2007) investigaram em nível histológico e de biologia molecular a osseointegração de implantes em tíbias de minipigs utilizando a técnica piezoelétrica e a convencional. Os autores verificaram que a piezocirurgia pareceu ser mais eficaz durante as primeiras fases do reparo ósseo, induzindo um aumento em proteínas morfogênicas ósseas (BMPs), controlando de maneira melhor o processo inflamatório e estimulando a remodelação óssea antes do que a técnica cirúrgica convencional.

Analisando as dinâmicas de cicatrização óssea, Esteves et al. (2013) compararam as duas técnicas (PZ e TC) avaliando em 5 tempos operatórios diferentes (3, 7, 14, 30 e 60 dias após a cirurgia). Foram avaliados parâmetros histomorfométricos, histológicos, imunoistoquímicos e moleculares em defeitos criados em tíbias de ratos. Os autores verificaram que houve maior quantidade de osso neoformado após 30 dias, favorecendo o grupo da piezocirurgia. Contudo, ambas as técnicas apresentaram expressão similar de proteínas (Fator de crescimento vascular endotelial, caspase-3, osteoprotegerina, receptor ativador de fator nuclear kappa-β ligante e osteocalcina) quanto de genes relacionados a via de sinalização de proteínas morfogênicas ósseas, via de sinalização de Wnt, vias inflamatórias, osteogênicas e apoptóticas.

Di Alberti et al. (2010) realizaram um estudo clínico para comparar a densidade óssea ao redor de implantes instalados com a técnica convencional e piezocirurgia em 40 pacientes. Utilizando radiografias periapicais e um software para análise de imagens, realizou-se mensurações logo após a cirurgia, 30, 60 e 90 dias após a instalação dos implantes. Os autores verificaram que a piezocirurgia promoveu sítios com maior densidade óssea e osteogênese, demonstrando que a

piezocirurgia pode ser previsível, obtendo 100% de índice de sucesso no período do estudo.

Outro estudo com animais foi realizado por Stubinger et al. (2010). Os autores utilizaram 6 ovelhas, cada uma recebeu 18 implantes na região pélvica, sendo que 6 sítios para os implantes foram preparados através da piezocirurgia, 6 através do método convencional e os outros seis implantes através de um laser de alta intensidade (Er:YAG). Os animais foram sacrificados após 4, 6 e 8 semanas para análise histológica e testes biomecânicos de torque de remoção. Os autores demonstraram que tanto a piezocirurgia quanto a osteotomia com laser obtiveram bons resultados referentes ao contato entre osso e implante e torque de remoção. Contudo, apenas o laser apresentou diferença estatisticamente significativa comparada a técnica convencional com relação ao torque de remoção. Com isso afirmaram que o laser e a piezocirurgia podem ser ao menos comparáveis à técnica cirúrgica convencional de inserção de implantes.

Baker et al. (2012), realizaram um estudo *ex vivo* em costela bovina, para verificar a estabilidade primária de implantes instalados em sítios realizados através da PZ ou TC. Foram instalados cinco implantes em cada uma das quatro costelas utilizadas para o estudo (n=20). Os autores realizaram torque reverso, inicialmente de 35Ncm aumentando de 5 em 5 Ncm até atingir 50Ncm, e análise de frequência de ressonância através do Ostell Mentor®. Os autores encontraram semelhantes estabilidade primária nos implantes instalados em sítios realizados com ambas as técnicas.

Stacchi et al. (2013), realizaram um estudo piloto clínico controlado randomizado cego com intuito de monitorar a estabilidade de implantes inseridos utilizando tanto a técnica convencional quanto a piezoelétrica. Utilizando vinte pacientes que receberiam dois implantes idênticos em região adjacente de pré-molar superior, os autores avaliaram a estabilidade através da análise de frequência de ressonância realizados por um operador cego aos grupos imediatamente após as cirurgias e 7, 14, 21, 28, 42, 56 e 90 dias após a instalação dos implantes. Os pesquisadores observaram que os implantes inseridos através de ambas as técnicas apresentavam um sucesso clínico a curto-prazo semelhante, sendo que a piezocirurgia alterou o padrão de estabilidade primária de decrescente para

crescente mais brevemente (vigésimo primeiro dia) do que a técnica convencional (vigésimo oitavo dia).

Visando comparar o reparo ósseo ao redor de implantes, Bengazi et al. (2012) realizaram um estudo utilizando seis cães da raça beagle, os quais receberam implantes na região da mandíbula, de diferentes superfícies, os quais os sítios foram realizados utilizando tanto a técnica convencional quanto a técnica com ultrassom piezoelétrico cirúrgico. Os autores verificaram após 3 meses da instalação dos implantes que a porcentagem de osso em contato com implantes foi semelhante estatisticamente para as duas técnicas, mesmo a piezocirurgia possuindo um tempo operatório muito superior ao método convencional (327 $\pm$ 114 segundos e 69 $\pm$ 23 segundos, respectivamente – média $\pm$ desvio padrão). Com isso, os autores demonstraram que os implantes orais possuem osseointegração semelhante para as duas técnicas de preparo do leito.

Kfouri et al. (2013), compararam através de histomorfometria a interface entre osso e implantes instalados em tíbias de coelhos, realizando ambas as técnicas de preparo de leito. Utilizaram vinte e quatro coelhos, divididos em três grupos de acordo com a data de acompanhamento e seguinte eutanásia de 7, 14 e 28 dias. Os autores analisaram tanto a espessura, número e separação trabecular óssea quanto o volume e área ósseos ao redor de implantes, observando que ambas as técnicas foram semelhantes e não causaram necrose óssea, indicando que a piezocirurgia pode ser uma alternativa viável para implantodontia.

3 PROPOSIÇÃO

Avaliar histometricamente, de maneira comparativa, o padrão de reparo ósseo ao redor de implantes inseridos em leitos preparados através da piezocirurgia ou por instrumentos rotatórios convencionais, utilizando um modelo experimental em ratos Wistar.

4 MATERIAL E MÉTODOS

4.1 Características da amostra

Foram utilizados 15 ratos adultos machos Wistar, pesando entre 300 e 400g. Os animais foram mantidos em gaiolas plásticas com acesso a comida e água *ad libitum* durante todo o período experimental. Um ciclo de iluminação claro/escuro de 12 em 12 horas foi adotado com umidade e temperatura ambiente controladas. Todos os protocolos foram aprovados pela Comissão de Ética no Uso de Animais (CEUA) da Faculdade de Odontologia da Universidade de São Paulo (Protocolo nº 005/2013) (Anexo A).

4.2 Delineamento experimental

Cada animal recebeu dois implantes de titânio (um em cada tíbia), e o tipo de metodologia utilizada para a preparação dos leitos cirúrgicos foi aleatoriamente decidido após o acesso à superfície óssea das tíbias. Todas as osteotomias foram realizadas pelo mesmo operador, previamente treinado. Assim, dois grupos experimentais foram formados:

Grupo Controle - (n=15) implantes instalados em leitos realizados pela técnica convencional (TC), com fresas rotatórias.

Grupo Piezo - (n=15) implantes instalados em leitos preparados através da piezocirurgia (PZ).

4.3 Procedimento cirúrgico

Todos os animais utilizados no estudo receberam um implante do tipo osseointegrável, rosqueável, de titânio comercialmente puro com 4,5 mm de comprimento e 2,2 mm de diâmetro (INP Biomedical®, São Paulo, Brazil). Os animais foram pesados e anestesiados com uma injeção intramuscular de uma associação de ketamina com cloridrato de xilazina (50 mg/kg e 10 mg/kg) (respectivamente, Francotar® e Virbaxil®; Virbac do Brasil Indústria e Comércio LTDA, Roseira, São Paulo, Brasil). Após anestesiados, os sítios cirúrgicos foram tricotomizados e desinfectados com uma solução de álcool iodado. Foi realizada uma incisão de 1,5 cm com uma lâmina de bisturi número 15, e todos os tecidos foram afastados, proporcionando acesso à face medial de cada tíbia do animal. Leitos bi-corticais semelhantes foram preparados em ambos os lados sob irrigação constante de uma solução salina fisiológica estéril para remoção de fragmentos que possam prejudicar a adaptação do implante e controlar a temperatura gerada no tecido ósseo, de acordo com os protocolos especificados para preparo do leito com instrumentos rotatórios (Grupo Controle) e com ultrassom cirúrgico piezoelétrico (Grupo Piezo).

Para o Grupo Controle, foi utilizado um motor elétrico (BLM 500, VK Driller, São Paulo, Brasil), com um contra-ângulo redutor 16:1 com velocidade da broca de 800 rpm. Inicialmente utilizou-se uma fresa lança para a perfuração, complementando com uma fresa de 2 mm para perfuração final, assim obtendo um leito bi-cortical com dimensão final de 2 mm de diâmetro para colocação dos implantes.

Um leito semelhante foi confeccionado para o Grupo Piezo, entretanto este foi preparado utilizando um ultrassom cirúrgico piezoelétrico (Piezosonic, VK Driller, São Paulo, Brasil) com potencia de 35W e modulação de 80MO, de acordo com recomendações do fabricante. Uma ponta lança foi utilizada para a primeira osteotomia, que foi finalizada com uma ponta diamantada de 2 mm de diâmetro.

Os implantes foram colocados manualmente e rosqueados até uma estabilização final em ambas as corticais ósseas.

O tecido muscular foi reposicionado e suturado em massa com fio 5.0 absorvível Vicryl® (Johnson & Johnson, São José dos Campos, Brasil). O tecido superficial foi suturado com fio 5.0 de mononylon (Ethicon®, Johnson & Johnson, São José dos Campos, Brasil).

Uma solução de álcool iodado foi novamente aplicada sobre a área operada e os animais receberam uma única dose de antibiótico via intramuscular (1 ml/kg).

Não houve nenhuma restrição de movimentação ou alimentação aos animais após a cirurgias, sendo mantidos em gaiolas durante todo o período experimental.

Trinta dias após a colocação dos implantes, os animais foram sacrificados através de uma overdose de associação de cloridrato de ketamina/xilazina (respectivamente, 148 mg/kg e 30 mg/kg, intramuscular) e os tecidos experimentais foram removidos para processamento histológico.

4.4 Processamento histológico

Após o sacrifício dos animais, as tíbias foram removidos em blocos (implante + osso circundante) e colocados em formalina neutra tamponada a 4% por 48 horas. Subsequentemente, foram desidratadas em escala ascendente de concentrações alcoólicas (60-100%) sob constante agitação. Finalmente, infiltrados com soluções crescentes de resina metacrilato (Fluka Chemie, Ag, Buchs, Suíça), inicialmente com 50/50 até 100%. Cortes longitudinais foram obtidos com um micrótomo (Exakt Saw 300 CP band system, Exakt Technologies, Oklahoma City, OK, E.U.A.) equipado com uma lâmina de tungstênio.

Em seguida, as secções foram coladas em lâminas de vidro, e desgastadas e polidas com uma politriz (Knuth-Rotor-3, Struers, Copenhagen, Dinamarca) até uma espessura aproximada de 70-80 µm e coradas com uma solução de *Stevenel's blue* e vermelho de Alizarina S (Maniatopoulos et al., 1986), que permitem uma boa visualização e diferenciação entre tecido mineralizado (TM) (corado pelo vermelho

de Alizarina S), não-mineralizado (TNM) (corado em tons de azul pelo *Stevenel's blue*) e a superfície do implante (I) (Figura 4.1).

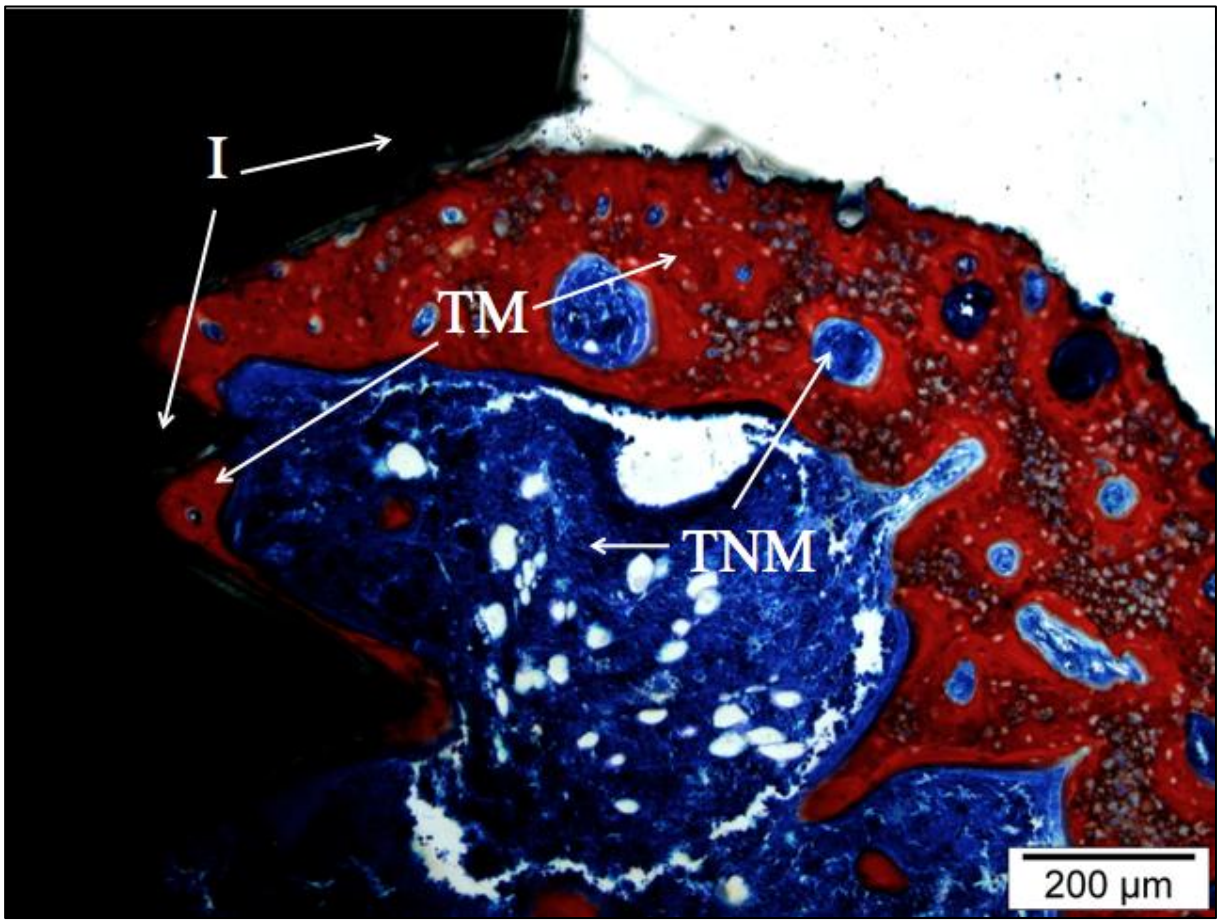

Figura 4.1 – Fotomicrografia representativa do grupo controle. Observa-se a fácil distinção entre o implante (I), tecido mineralizado (TM) e tecido não-mineralizado (TNM). Coloração de *Stevenel's blue* e vermelho Alizarina S. Aumento de 100X

4.5 Análise histomorfométrica

Secções centrais de cada peça foram utilizados para a análise histométrica. As imagens digitais foram adquiridas utilizando um microscópio de luz (Olympus BX60 optical microscope, Olympus, Tóquio, Japão), acoplado a uma câmera digital (Olympus DP72 Camera, Olympus, Tóquio, Japão) e conectados a um microcomputador com *software* para análise de imagens (Cell F, Olympus, Tóquio, Japão) (Figura 4.2). As lâminas e imagens digitalizadas foram codificadas, tornando

o examinador cego em relação ao tipo de osteotomia. A análise histomorfométrica foi realizada por um único examinador através de um programa para análise de imagens (ImageJ®, Media Cybernetics, Silver Spring, MD, E.U.A.).

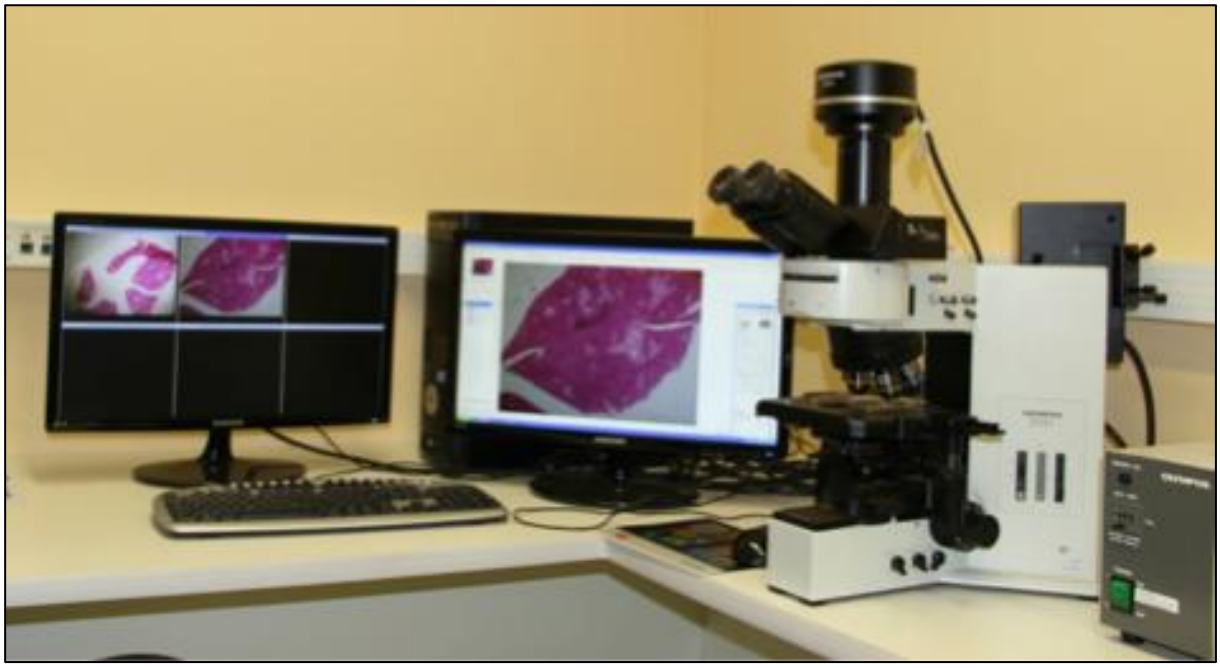

Figura 4.2 – Sistema para obtenção das imagens dos cortes histológicos através do microscópio de luz acoplado a uma câmera digital e conectado a um microcomputador

Os seguintes parâmetros foram avaliados (em porcentagem):

1- Proporção de tecido mineralizado **(PTM)**, na região fora das roscas, adjacente ao implante (500 µm lateralmente à superfície do implante) (Figura 4.3);
2- Área de tecido mineralizado dentro dos limites das roscas de cada implante **(AO)** (Figura 4.4);
3- Extensão de tecido ósseo em contato direto com a superfície do implante **(CD)** (Figura 4.4).

Os resultados foram obtidos separadamente para a região cortical (A) e medular (B) (Figura 4.3).

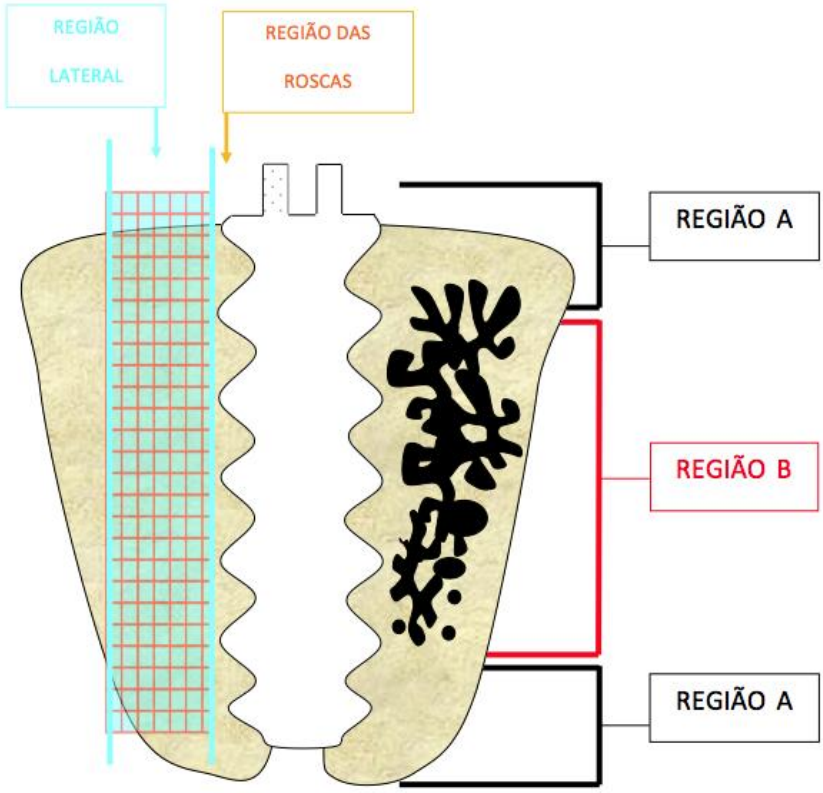

Figura 4.3 – Esquema das diferentes regiões avaliadas (Região A – cortical; Região B – medular) histomorfometricamente e do parâmetro proporção de tecido mineralizado **(PTM)** na região adjacente ao implante

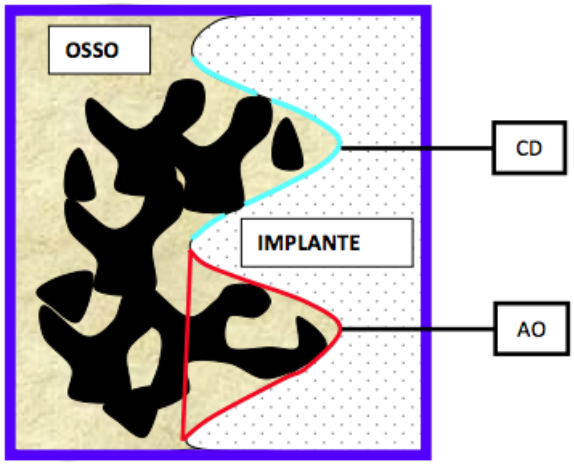

Figura 4.4 – Esquema das medidas de contato direto com o implante **(CD)** e área dentro dos limites das roscas **(AO)**

As porcentagens dos parâmetros PTM e AO foram obtidos através da técnica de contagem de pontos, utilizando uma grade e marcando as intersecções com cores diferentes para estrutura mineralizada e não-mineralizada (Figura 4.5).

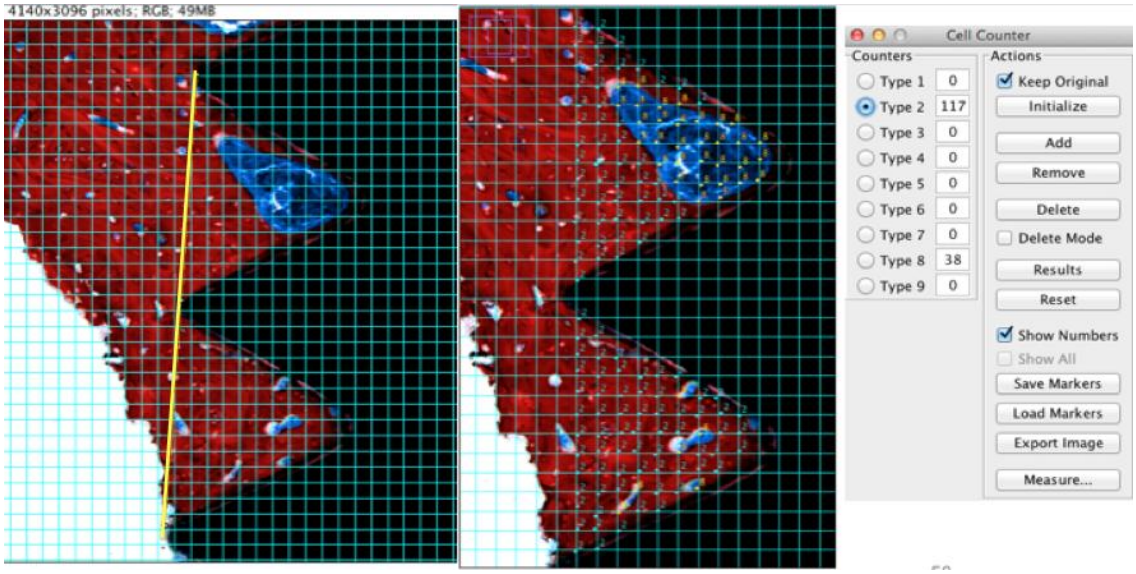

Figura 4.5 – Imagem do programa ImageJ exemplificando a técnica de contagem de pontos para obtenção do resultado de uma das regiões corticais de uma amostra para o parâmetro AO. Do lado esquerdo, pode-se observar uma linha amarela que delimita a região que foi avaliada. Coloração de *Stevenel's blue* e vermelho Alizarina S. Aumento de 100X

As porcentagens para o parâmetro CD foram obtidas através de medidas lineares em toda região em contato com o implante, após calibração segundo uma escala inserida na imagem obtida através da técnica previamente descrita (Figuras 4.6 a 4.8).

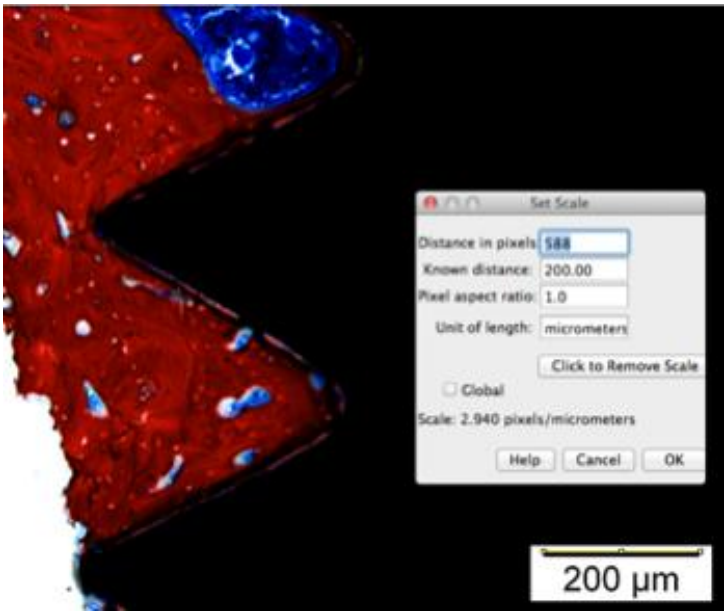

Figura 4.6 – Imagem do programa ImageJ exemplificando a calibração do programa para uma medida conhecida. Coloração de *Stevenel's blue* e vermelho Alizarina S. Aumento de 100X



Figura 4.7 – Imagem do programa ImageJ exemplificando a medida linear de toda a extensão (em amarelo) em contato com o implante para obtenção do resultado de uma das regiões corticais de uma amostra para o parâmetro CD. Coloração de *Stevenel's blue* e vermelho Alizarina S. Aumento 100X

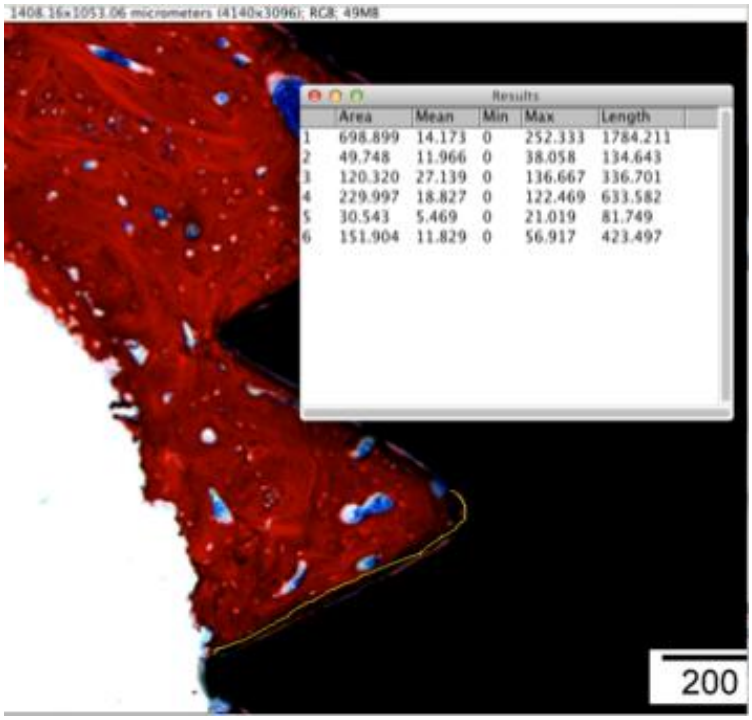

Figura 4.8 – Imagem do programa ImageJ exemplificando a medida linear de uma das regiões de tecido mineralizado em contato com o implante (em amarelo) para obtenção do resultado de uma das regiões corticais de uma amostra para o parâmetro CD. Coloração de Stevenel's blue e vermelho Alizarina. S Aumento 100X

4.6 Análise estatística

Uma vez obtidas as porcentagens de cada uma das amostras, foram calculados valores médios para cada parâmetro e região avaliados nos cortes histológicos, para cada um dos grupos (Controle e Piezo).

A normalidade das variáveis intragrupos foi verificada pelo teste de Kolmogorov-Smirnov e a homogeneidade das variâncias pelo teste de Levene. Verificando uma distribuição normal e homogênea para todos os parâmetros avaliados em ambos os grupos, foram utilizados testes paramétricos. Sendo assim, utilizou-se o teste t de Student, com intuito de verificar se havia diferença estatisticamente significativa intergrupos (p-valor < 0,05).

Todos dados coletados foram registrados em um banco de dados elaborado em programa Microsoft Excel versão 2011 e a análise estatística foi realizada no programa BIOSTAT versão 5.0 para Windows Vista. Foi utilizado um nível de significância α de 5% em todos os testes estatísticos.

5 RESULTADOS

Do ponto de vista clínico, não houve morte de animais e nem foi observado infeção no sítio ou deiscência de sutura.

Para o parâmetro PTM na região medular, a PZ apresentou melhores resultados quando comparado à TC (9,35 ± 5,54 e 18,72 ± 13,21; média ± desvio padrão para os grupos Controle e Piezo; respectivamente – $p<0,05$) (teste t de Student, $\alpha = 5\%$) (Gráfico 5.1). Por outro lado, na região cortical não foram observadas diferenças entre os grupos ($p > 0,05$) (Gráfico 5.2).

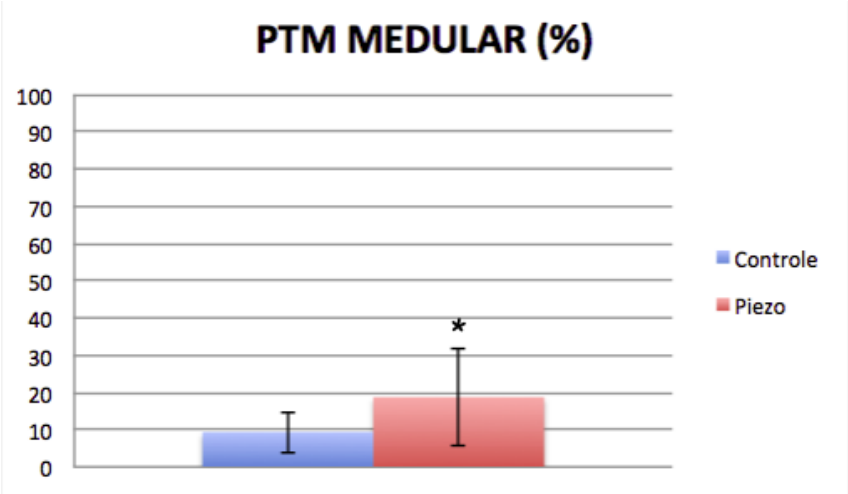

Gráfico 5.1 – Média e desvio padrão do parâmetro PTM na região medular, para os grupos Controle e Piezo (* indica diferença estatisticamente significativa; análise intergrupos por teste t de Student; valor-p < 0,05)

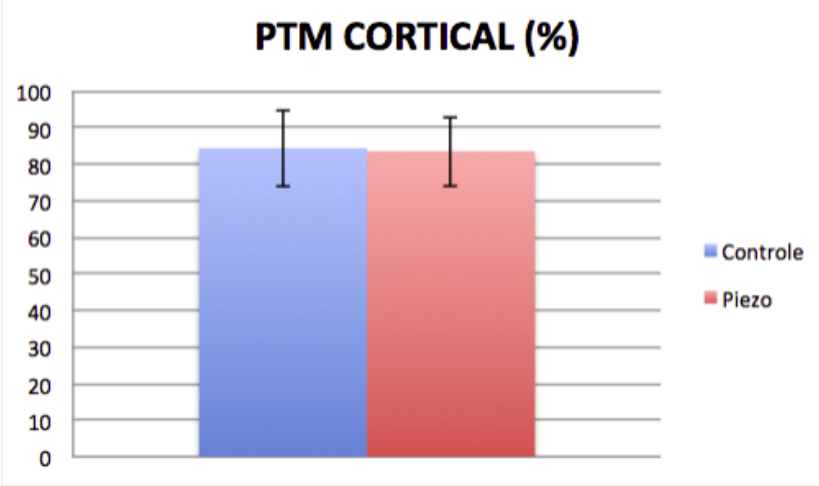

Gráfico 5.2 - Média e desvio padrão do parâmetro PTM na região cortical, para os grupos Controle e Piezo ($p > 0,05$)

Para o parâmetro histomorfométrico AO, foi observado um maior preenchimento das roscas quando utilizou-se a PZ, tanto na região medular (9,62 ± 4,06 e 19,94 ± 14,18; média ± desvio padrão para os grupos Controle e Piezo; respectivamente – p<0,05) (teste t de Student, α = 5%) (Gráfico 5.3) quanto na região cortical (71,50 ± 6,91 e 78,28 ± 4,38; média ± desvio padrão para os grupos Controle e Piezo; respectivamente – p<0,05) (teste t de Student, α = 5%) (Gráfico 5.4).

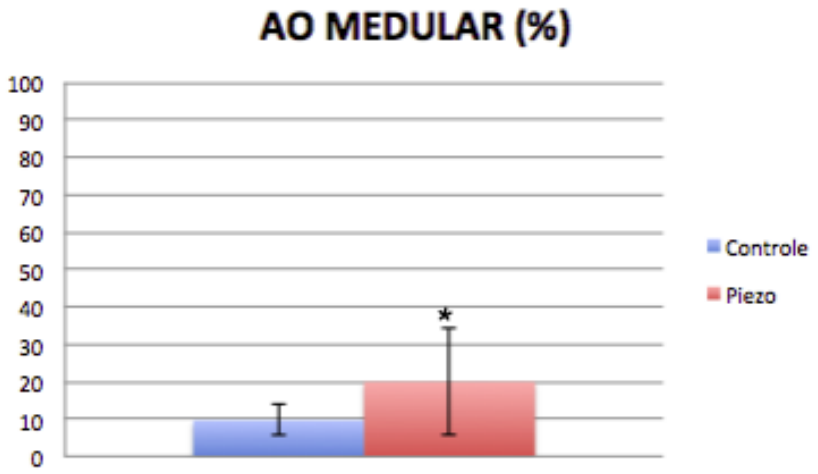

Gráfico 5.3 - Média e desvio padrão do parâmetro AO na região medular, para os grupos Controle e Piezo (* indica diferença estatisticamente significativa; análise intergrupos por teste t de Student; valor-p < 0,05)

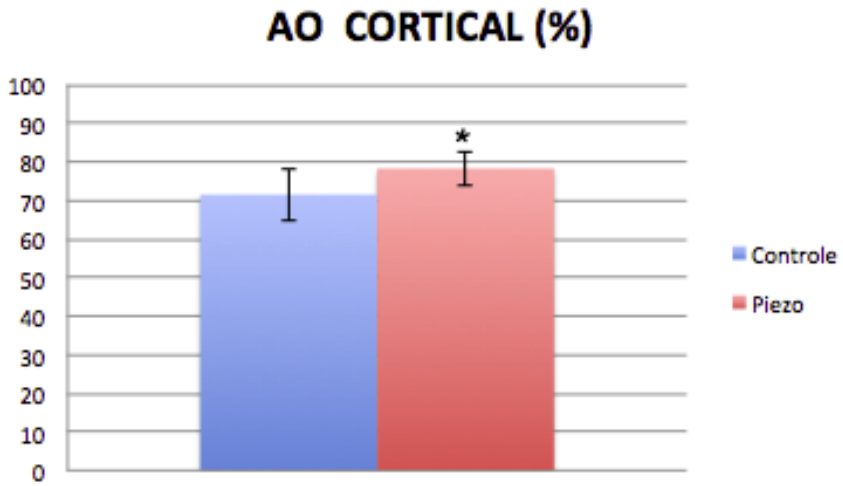

Gráfico 5.4 - Média e desvio padrão do parâmetro AO na região cortical, para os grupos Controle e Piezo (* indica diferença estatisticamente significativa; análise intergrupos por teste t de Student; valor-p < 0,05)

No parâmetro CD não houve diferença entre as técnicas na região medular ($p > 0,05$) (Gráfico 5.5). Entretanto, a cirurgia convencional foi superior à PZ na região cortical (80,42 ± 10,88 e 70,25 ± 16,93; média ± desvio padrão para os grupos Controle e Piezo; respectivamente – $p<0,05$) (teste t de Student, $\alpha = 5\%$) (Gráfico 5.6).

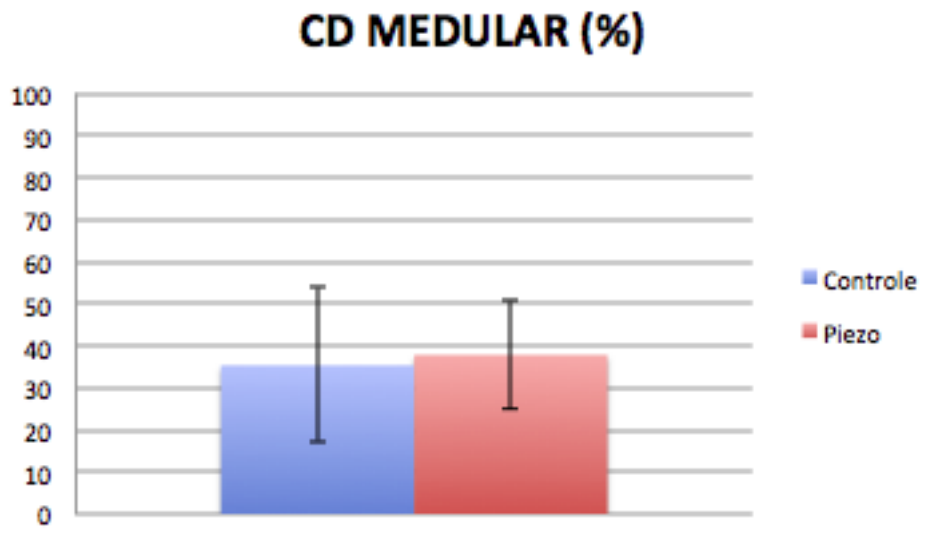

Gráfico 5.5 - Média e desvio padrão do parâmetro CD na região medular, para os grupos Controle e Piezo

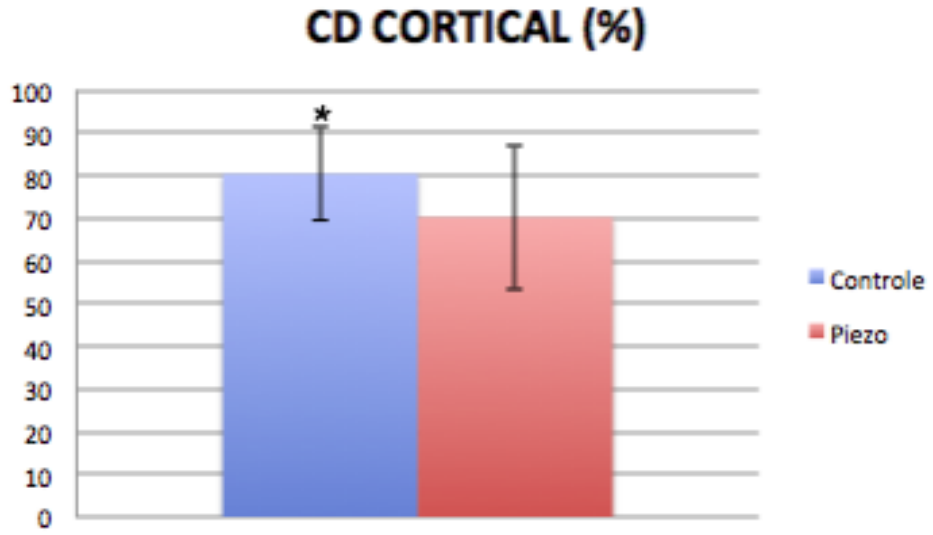

Gráfico 5.6 - Média e desvio padrão do parâmetro CD na região cortical, para os grupos Controle e Piezo. (* indica diferença estatisticamente significativa; análise intergrupos por teste t de Student; valor-p < 0,05)

Todos os resultados histomorfométricos do presente estudo podem ser observados na Tabela 5.1.

Tabela 5.1 – Resultados histomorfométricos do presente estudo (média ± desvio padrão). As diferenças estatisticamente significativas devem ser consideradas por colunas (*valor-p < 0,05; teste t de Student)

	Região Cortical			**Região Medular**		
Grupos	**CD**	**AO**	**PTM**	**CD**	**AO**	**PTM**
Controle	80,42* ± 10,88	71,50 ± 6,91	84,33 ± 10,42	35,32 ± 18,47	9,62 ± 4,06	9,35 ± 5,54
Piezo	70,25 ± 16,93	78,28* ± 4,38	83,41 ± 9,51	37,81 ± 12,82	19,94* ± 14,18	18,72* ± 13,21

CD, extensão de tecido ósseo em contato direto com a superfície do implante; **AO**, área de tecido mineralizado dentro dos limites das roscas de cada implante; **PTM**, proporção de tecido mineralizado na região adjacente ao implante (500 µm lateralmente à superfície do implante)

6 DISCUSSÃO

O presente estudo avaliou o efeito da piezocirurgia no reparo ósseo ao redor de implantes de titânio quando comparado com a técnica convencional utilizando motor rotatório. Os resultados demonstraram que ambas as técnicas possibilitaram o preparo de leitos para a instalação de implantes, permitindo uma resposta óssea favorável, confirmada pelas secções histológicas obtidas. Contudo, padrões de reparo ósseo ligeiramente diferentes foram observados para cada uma das técnicas, de acordo com a região óssea (cortical e medular). De maneira geral, a PZ apresentou melhores resultados do que a TC na região medular, evidenciado pelos parâmetros AO e PTM. Já para a região cortical, a técnica convencional favoreceu o contato direto osso-implante enquanto a PZ apresentou um maior preenchimento das roscas dos implantes. Esses achados podem ser interpretados de maneira a sugerir possíveis utilizações clínicas para cada uma das técnicas. Pode-se inferir que em regiões com importante componente cortical (i.e. osso tipo I e II), melhores resultados podem ser atingidos com a técnica convencional, a qual favoreceu um maior CD nesse tipo ósseo.

Este pior resultado da PZ na região cortical pode estar relacionado a pressão e aquecimento das pontas, pois o osso de maior dureza favorece o travamento das vibrações das pontas gerando um importante aumento de calor (Stelzle et al., 2012) que pode atingir níveis citotóxicos (Eriksson et al., 1982; Eriksson; Alberktsson, 1983). Alguns estudos demonstraram que o calor produzido durante o preparo do sítio para o implante pode causar danos ao tecido ósseo, como necrose, não apresentando uma boa indicação para componente ósseo cortical (Vercellotti , 2004; Eggers et al., 2004). Parmar et al. (2011) mostraram que para o componente cortical, uma maior carga aplicada interfere na vibração da ponta. Com cargas de até no máximo 100g sendo permitidas para que não interferisse nas propriedades físicas da oscilação piezoelétrica, e consequentemente obtendo uma menor transformação de energia de corte em calor. Outros autores também demonstraram a técnica cirúrgica piezoelétrica apresentou maior temperatura transcirúrgica do que a o método convencional (Ueki et al., 2007; Stelzle et al., 2012).

Já no componente medular, essa evidência não foi encontrada, encontrando inclusive oscilações maiores e maiores potências de corte conforme o aumento da carga aplicada (Parmar et al., 2011). Uma outra inferência seria a de que melhores resultados clínicos possam ser obtidos com o uso da PZ em regiões ósseas com importante componente medular (i.e. osso tipo III e IV). Vale ressaltar que essas inferências devem ser interpretadas com cautela pois, dependendo da quantidade de tecido mineralizado que preenche as espiras ou que está presente na região adjacente ao implante, o parâmetro CD pode ter uma importância distinta. E o inverso também pode ser verdadeiro, ou seja, o benefício de um alto CD pode ser limitado frente a um AO ou PTM muito baixos.

Os resultados do presente estudo estão de acordo com os achados de Di Alberti et al. (2010), que encontrou maiores valores médios de densidade óssea ao redor de implantes após o preparo do leito com a piezocirurgia do que com a técnica convencional, em um estudo com humanos. Embora a metodologia do estudo de Di Alberti seja um pouco questionável, pois avalia radiograficamente esta correlação, ele serve como um indício inicial para uma extrapolação clínica dos presentes resultados. Esses achados podem ser justificados devido a alta precisão de corte do ultrassom piezoelétrico, preservando a integridade de tecidos duros (Maurer et al., 2008).

Outro fator importante é o tempo operatório, que possui influência clínica no conforto ao paciente e melhores condições pós-operatórias. Alguns estudos observaram um maior tempo transcirúrgico quando se realizou a osteotomia com ultrassom piezoelétrico (Stelzle et al., 2012; Rashad et al., 2011; Maurer et al., 2008). Os leitos preparados para implantes em tíbias de ratos em nosso estudo, porém, foram menores (aproximadamente 4,0 mm de profundidade) do que os realizados nestes outros estudos (respectivamente, 6,0 mm, 8,5 mm e 6,0 mm), o que provavelmente não interferiu no tempo cirúrgico tanto quanto as osteotomias realizadas por esses autores.

Apesar dessas observações baseadas no aumento de temperatura e tempo transcirúrgico, Chiriac et al. (2005) demonstraram em um estudo *in vitro* que amostras de osso cortical coletadas utilizando a PZ apresentavam viabilidade celular, com marcação positiva para fosfatase alcalina, detectando atividade osteoblástica.

Maurer et al. (2008) também demonstraram a presença de osteoblastos vitais e intactos próximos às regiões das osteotomias realizadas com PZ e TC. Esteves et al. (2013) através de um estudo comparativo mostraram que a dinâmica de reparo ósseo após a PZ foi semelhante à TC, com discreta, porém significativa estatisticamente, neoformação óssea aos 30 dias superior para defeitos criados utilizando-se o ultrassom piezoelétrico. Além disso, Kim et al. (2010) mostraram que, quando refrigeradas corretamente, fresas utilizadas para perfuração apresentaram aumento de temperatura abaixo de 47ºC, o que previne a possibilidade de se causar uma necrose óssea. Contudo, não foram feitos estudos para testar se a irrigação tem o mesmo efeito para as pontas utilizadas na PZ. Baker et al. (2012) também concluíram que em ambas as técnicas apresentavam semelhante estabilidade primária do implante, um parâmetro importante para a prática clínica.

A escolha de ratos Wistar como modelo animal experimental em nosso estudo ocorreu devido a baixa variação genéticas encontrada entre os animais, através da possibilidade de se utilizar linhagens consanguíneas. Outra vantagem deve-se ao fato de que os resultados podem ser obtidos após períodos curtos de observação quando comparados com mamíferos de maior porte, sendo um excelente modelo para uma rápida avaliação da viabilidade de técnicas *in vivo*, uma vez que não é necessário esperar o amadurecimento ósseo do animal pois em roedores há um contínuo crescimento ósseo. O uso de modelo experimental com animais também permite a avaliação de amostras múltiplas em um mesmo animal, proporcionando melhor controle e menor variação. Com isso, diminuímos o número de animais necessários e despesas para a realização da pesquisa (Histing et al., 2011; Muschler et al., 2010).

Nosso estudo utilizou informações de pesquisadores da área médica para determinar o tempo para a eutanásia dos animais (30 dias). Estudos de modelo de fratura de tíbia em ratos para avaliar o reparo ósseo concluíram que após 4 semanas há a presença de calos ósseos compostos de tecido mole, cartilagem e osso trabecular neoformado, com constante remodelação e substituição dos tecidos moles por tecido duro em períodos mais tardios de acompanhamento (Schmidmaier et al. 2004)

Reside et al. (2013) utilizaram um modelo experimental com ratos para verificar o reparo ósseo após a instrumentação com PZ e TC, em um período considerado precoce (1 e 3 semanas após osteotomias), antes da completa formação óssea dos animais (5 a 6 semanas após osteotomias), demonstrando que houve maior preservação do osso na região adjacente às osteotomias utilizando dois aparelhos piezoelétricos (Piezotome® e Piezotome 2®) do que a TC. Esses achados condizem com os resultados de nosso estudo, em que verificamos que realmente houve maior formação óssea ao redor dos implantes inseridos em sítios preparados com a PZ, principalmente na região medular.

A maioria dos autores que realizam análise histomorfométrica ao redor de implantes comparando ambas as técnicas que foram realizadas no presente estudo empregam o método de descalcificação óssea para preparo das lâminas (Maurer et al., 2008; Stubinger et al., 2010), com exceção de Kfouri et al. (2013). A descalcificação pode prejudicar a interface entre implante e contato ósseo, tornando as medidas menos confiáveis nessa região. Devido à essas diferenças de metodologia, o único estudo que favorece uma comparação direta é o de Kfouri et al. (2013), entretanto o modelo animal é diferente (coelhos). Além disso, em nosso estudo utilizamos a coloração de *Stevenel's blue* (Maniatopoulos et al., 1986) para o preparo histológico, o que permitiu uma melhor diferenciação entre tecido mineralizado, não mineralizado e superfície do implante, facilitando a histomorfometria.

Para determinação da metodologia para as cirurgias com o ultrassom piezoelétrico a serem utilizadas em nosso estudo, realizamos um estudo piloto prévio, adequando a PZ à técnica cirúrgica convencional. Utilizamos apenas 2 fresas para a TC (fresa lança e fresa de 2,0 mm) e 2 pontas para a PZ (uma ponta fina, de espessura semelhante à fresa lança e uma ponta diamantada de 2,0 mm). O uso de apenas 2 fresas ou pontas ao invés de múltiplas, favorece um maior controle da temperatura, evitando possíveis injúrias ao tecido ósseo (Jochum; Reichart, 2000). Muitos autores utilizaram semelhante número de pontas para PZ e brocas para a TC (Baker et al., 2012; Rashad et al., 2012; Kfouri et al., 2013). Os autores verificaram que as técnicas se equipararam com essa metodologia, com resultados sem diferença significativa. Já Preti et al. (2007) verificou que a cirurgia piezoelétrica

apresentou menor número de citocinas pró-inflamatórias e uma remodelação óssea mais precoce, porém utilizou menos pontas para PZ do que brocas para a TC.

A área de contato da ponta do PZ com o osso também influencia a produção de calor (Cardoni et al., 2006; Hollstein et al., 2012), sendo de suma importância para definir um protocolo correto para o uso dessa tecnologia no preparo de sítios para implantes. Stelzle et al. (2012) encontraram piores resultados para a PZ em comparação com a TC quanto ao tempo cirúrgico e a produção de calor. No entanto, os autores utilizaram uma única ponta ou broca, sendo a ponta de 3mm de diâmetro. Esse dado não foi levado em consideração pelos autores, tendo influência direta na capacidade de corte do ultrassom piezoelétrico.

Outro fator importante é a correta determinação da potência a ser utilizada e frequência da ponta. Em nosso estudo foi utilizado potência de 35W e uma ponta com frequência de 30kHz, além de modulação do aparelho em 80MO. Hollstein et al. (2012) verificaram que diferentes potências e frequências são observados em aparelhos ultrassônicos piezoelétricos, influenciando tanto na temperatura que é gerada no tecido ósseo quanto no tempo cirúrgico e na rugosidade criada. Logo, a escolha de um correto equipamento e ponta influenciam diretamente nas qualidades do corte obtido e na preservação de tecido adjacente às osteotomias. Poucos estudos que comparam as técnicas realizadas em nosso estudo (PZ e TC) e realizaram inserção de implantes se atentam em especificar esses detalhes, sendo essas informações bem explicadas apenas nos estudos de Kfouri et al. (2013), com potência de 50W e frequência de 30kHz e de Bengazi et al. (2012), com potência de 25W e 27 a 30 kHz de frequência. Ambos os estudos equipararam as técnicas com relação ao reparo ósseo. Os dados de modulação não foram apresentados por nenhum dos estudos.

Apesar de seu extenso uso clínico, o método cirúrgico com ultrassom piezoelétrico ainda precisa ser melhor elucidado quanto à fatores celulares e moleculares de reparo ósseo envolvidos com seu uso em osteotomias. Além disso, poucos estudos em humanos abordaram essa tecnologia de maneira comparativa à técnica convencional, e não há evidência sistemática sobre o assunto. Entretanto, podemos observar que ocorreu reparo ósseo em todas as amostras de nosso estudo. Dentro dos limites da presente metodologia, podemos concluir que a piezocirurgia

não influencia de maneira negativa o reparo ósseo e até parece favorecer em algumas situações. Porém, mais estudos são necessários para se definir as indicações precisas. Atualmente, devido ao custo do aparelho e velocidade diminuída na cirurgia, a piezocirurgia justifica-se em situações limites nas quais as propriedades de precisão e ausência de injúrias aos tecidos moles são indispensáveis para a realização dos casos.

7 CONCLUSÃO

Dentro dos limites do presente estudo, podemos concluir que a piezocirurgia apresentou-se como uma alternativa viável ao método convencional no preparo de leito para instalação de implantes de titânio.

REFERÊNCIAS[1]

Abrahamsson I, Berglundh T, Linder E, Lang NP, Lindhe J. Early bone formation adjacent to rough and turned endosseous implant surfaces. An experimental study in the dog. Clin Oral Implants Res. 2004;15:381:92.

Albrektsson T, Eriksson A. Thermally induced bone necrosis in rabbits: relation to implant failure in humans. Clin Ortop Rel Res. 1985;195:311-2.

Adell R, Lekholm U, Rockler B, Branemark. A 15-year study of osseointegrated implants in the treatment of the edentulous jaw. Int J Oral Surg. 1981;10(6):387-416.

Adell R, Eriksson B, Lekholm U, Branemark PI, Jemt T. Long-term follow-up study of osseointegrated implants in the treatment of totally edentulous jaws. Int J Oral Maxillofac Implants. 1990;5:537-59.

American Academy of Periodontology. Glossary of periodontal terms third edition. Chicago: American Academy of Periodontology; 1992.

Anusaksathien O, Giannobile WV. Growth factor delivery to re-engineer periodontal tissues. Curr Pharm Biotechnol. 2002;3:129-39.

Araújo MG, Lindhe J. Dimensional ridge alterations following tooth extraction. An experimental study in the dog. J Clin Periodontol. 2005;32:212-8.

Baker JA, Vora S, Bairam L, Kim H, Davis EL, Andreana S. Piezoelectric vs. conventional implant site preparation: *ex vivo* implant primary stability. Clin Oral Impl Res. 2012;23:433-7.

Bengazi F, Lang NP, Canciani E, Vigano P, Velez JU, Botticelli D. Osseointegration of implants with dendrimers surface characteristics installed conventionally or with Piezosurgery. A comparative study in the dog. Clin Oral Impl Res. 2012;00:1-6.

Berengo M, Bacci C, Sartori M, Perini A, Della Barbera M, Valente M. Histomorphometric evaluation of bone grafts harvested by different methods. Minerva Stomatol. 2006;55(4):189-98.

[1] De acordo com Estilo Vancouver.

Berglundh T, Abrahamsson I, Lang NP, Lindhe J. De novo alveolar bone formation adjacent to endosseous implants. Clin Oral Implants Res. 2003;14:251-62.

Blair HC, Zaidi M, Schlesinger PH. Mechanisms balancing skeletal matrix synthesis and degradation. Biochem Journ. 2002;364:329-41.

Bodner L, Kaffe I, Cohen Z, Dayan D. Long term effect of desalivation on extraction wound healing: a densitometric study in rats. Dentomaxillofac Radiol. 1993;22:195-8.

Branemark PI, Adell R, Breine U, Hansson BO, Lindstrom J, Ohlsson A. Intra-osseous anchorage of dental prostheses. I-experimental studies. Scand J Plast Reconstr Surg. 1969;3(2):81-100.

Branemark PI, Hansson BO, Adell R, Breine U, Lindstrom J, Hallen O, Ohman A. Osseointegrated implants in the treatment of edentulous jaw. Experience from a 10-year period. Scand J Plast Reconstr Surg Suppl. 1977;16:1-132.

Cardoni A, MacBeath A, Lucas M. Methods for reducing cutting temperature in ultrasonic cutting of bone. Ultrasonics. 2006;44:37-42.

Chen D, Zhao M, Mundy GR. Bone morphogenetic proteins. Growth Factors. 2004;22:233-41.

Cheng H, Jiang W, Philips FM, et al. Osteogenic activity of the fourteen types of human morphogenetic proteins (BMPs). J Bone Joint Surg. American Volume. 2003:85-A:1544-52.

Chiriac G, Herten M, Schwarz F, Rothamel D, Becker J. Autogenous bone chips: influence of a new piezoelectric device (Piezosurgery) on chip morphology, cell viability and differentiation. Clin Periodontol. 2005;32(9):994-9.

Claire S, Lea SC, Walmsley D. Characterisation of bone following ultrasonic cutting. Clin Oral Invest. 2013;17(3)905-12.

Crosetti E, Batiston B, Succo G. Piezosurgery in head and neck oncological and reconstructive surgery: personal experience on 127 cases. Acta Otorhinolaryngol Ital. 2009;29(1):1-9.

Danza M, Giudi R, Carinci F. Comparison between implants inserted into piezo split and unsplit alveolar crests. J Oral Maxillofac Surg. 2009;67:2460-5.

Davies JE. Mechanisms of endosseous integration. Int Journ Prosthod.1998;11:391-401.

Davies JE. Understanding peri-implant endosseous healing. J Dent Educ. 2003;67(8):932-49.

Di Alberti L, Donnini F, Di Alberti C, Camerino M. A comparative study of bone densitometry during osseointegration: piezoelectric surgery versus rotary protocols. Quintessence International. 2010;41:639-44.

Dong-Seok S, Ji-Soo L, Kyung-Mi A, Byung-Ju C. Piezoelectric internal sinus elevation (PISE) technique: a new method for internal sinus elevation. Implant Dent. 2009;18:458-63.

Eggers G, Klein J, Blank J, Hassfeld S. Piezosurgery: an ultrasound device for cutting bone and its use and limitations in maxillofacial surgery. Br J Oral Maxillofac Surg. 2004;42:451-3.

Eriksen EF. Cellular mechanisms of bone remodeling. Rev Endocr Metab Disord. 2010;11:219–27.

Eriksson AR, Albrektsson T, Grane B, McQueen D. Thermal injury to bone: a vital-microscopic description of heat effects. Int J Oral Surg. 1982;11(2):115-21.

Eriksson R, Alberktsson T. Temperature threshold levels for heat-induced bone tissue injury: a vital-microscopic study in the rabbit. J Prosthet Dent. 1983;50:101-7.

Esteves JC, Marcantonio Jr E, Faloni APS, Rocha FRG, Marcantonio RA, Wilk K, Intini G. Dynamics of bone healing after osteotomy with piezosurgery or conventional drilling – histomorphometrical, immunohistochemical, and molecular analysis. J Translat Med. 2013;11:221-33.

Everts V, Delaissé JM, Korper W, Jansen DC, et al. The bone lining cell: its role in cleaning Howship’s lacunae and initiating bone formation. J Bone Miner Res. 2002;17(1)77-90.

Friedenstein AG. Determined and inducible osteogenic precursor cells. Em: Hand Tissue Growth Repair and Remineralization. Aba Found Symp. 1973;11:169-81.

Green LJ, Gong JK, Neiders ME. Relationship between Sr85 uptake and histological changes during healing in dental extraction wound in rats. Arch Oral Biol. 1969;14:865-872.

Guglielmotti MB, Cabrini RL. Alveolar wound healing and ridge remodeling after tooth extraction in the rat: a histologic, radiographic, and histometric stufy. J Oral Maxillofac Surg. 1985;43(5):359-64.

Happe A. Use of a piezoelectrir surgical device to harvest bone grafts from the mandibular ramus: report of 40 cases. Int J Periodontics Rest Dent. 2007;27:241-9.

Histing T, Garcia P, Holstein JH, Klein M, Matthys R, Nuetzi R, et al. Small animal bone healing models: standards, tips, and pitfalls results of a consensus meeting. Bone. 2011;49:591-9.

Hollstein S, Hoffmann E, Vogel J, Heyroth F, Prochnow N, Maurer P. Micromorphometrical analyses of five different ultrasonic osteotomy devices at the rabbit skull. Clin Oral Impl Res. 2012;23(6):713-8.

Horton JE, Tarpley TM, Wood LD. The healing of surgical defects in alveolar bone produced with ultrasonic instrumentation, chisel and rotary bur. Oral Surg Oral Med Oral Pathol. 1975;39:536-46.

Horton JE, Tarpley TM, Jacoway JR. Clinical applications of ultrasonic instrumentation in the surgery removal of bone. Oral Surg Oral Med Oral Pathol. 1981;51:236-42.

Hughes FJ, Turner W, Blibasakis G, Martuscelli G. Effects of growth factors and cytokines on osteoblast differentiation. Periodontol 2000. 2006;41:48-72.

Iyer S, Weiss C, Mehta A. Effects of drill speed on heat production and quality of bone formation in dental implant osteotomies. Part II: relationship between drill speed and healing. Int J Prosthodont. 1997;10(6):536-40.

Jochum RM, Reichart PA. Influence of multiple use Timedur-titanium cannon drills: thermal response and scanning electron microscopic findings. Clin Oral Imp Res. 2000;11:139-43.

Kaigler D, Cirelli JA, Giannobile WV. Growth factor delivery for oral and periodontal tissue engineering. Expert Opin Drug Deliv. 2006;3:647-62.

Kerawala CJ, Martin IC, Allan W, Ceng MIEE, Williams ED. The effects of operator technique and bur design on temperature during osseous preparation for osteosynthesis self-tapping screws. Oral Surg Oral Med Oral Pathol Oral Radiol Endod. 1999;88:145-40.

Kfouri FA, Duailibi MT, Bretos JLG, Carvalho AB, Pallos D, Duailibi SE. Piezoelectric osteotomy for the placement of titanium implants in rabbits: histomorphometry study. Clin Oral Impl Res. 2013 Jul 8. [Epub ahead of print]

Kim CH, Takai E, Zhou H, von Stechow D, Muller R, Dempster DW, Guo XE.Trabecular bone response to mechanical and parathyroid hormone stimulation: the role of mechanical microenvironment. J. Bone Miner. Res. 2003;18:2116–25.

Kim SJ, Yoo J, Kim YS, Shin SW. Temperature change in pig rib bone during implant site preparation by low-speed drilling. J Appl Oral Sci. 2010;18(5):522-7.

Kloen P, Di Paola M, Borens O, Richmond J, Perino G, Helfet DL, Goumans MJ. BMP signaling components are expressed in human fracture callus. Bone. 2003;33:362–71

Labanca M, Azzola F, Vinci R, Rodella LF. Piezoelectric surgery: twenty years of use. Br J Oral Maxillofac Surg. 2008;46(4):265-9.

Lambert PM, Morris HF, Ochi S. Positive effect of surgical experience with implants on second-stage implant survival. J Oral Maxillofac Surg. 1997;55:12-8.

Le AD, Basi KL, Abubaker AO. Wound healing: findings of the 2005 AAOMS research summit. J Oral Maxillofac Surg. 2005;63(10):1426-35.

Leclercq P, Zenati C, Dohan DM. Ultrasonic bone cut part 1: state-of-the-art technologies and common applications. J Oral Maxillofac Surg. 2008;66(1):177-82.

Lerner UH. New molecules in the tumor necrosis factor ligand and receptor superfamilies with importance for physiological and pathological bone resorption. Crit Rev Oral Biol Med. 2004;15(2):64-81.

Li Z, Kong K, Qi W. Osteoclast and its roles in calcium metabolism and bone development and remodeling. Biochem Biophys Res Commun. 2006;343:345-50.

Liu F, Kohlmeier S, Wang Cun-Yu. Wnt signaling and skeletal development. Cell Signal. 2008;20:999-1009.

Manbachi A, Cobbold RSC. Development and application of piezoelectric materials for ultrasound generation and detection. Ultrasound. 2011;19(4):187-96.

Maniatopoulos C, Rodriguez A, Deporter DA, Melcher AH. An improved method for preparing histological sections of metallic implants. Int J Oral Maxillofac Implants. 1986;1(1):31-7.

Maurer P, Kriwalsky MS, Veras RB, Vogel J, Syrowatka F, Heiss C. Micromorphometrical analysis of conventional osteotomy techniques and ultrasonic osteotomy at the rabbit skull. Clin Oral Impl Res. 2008;19:570-5.

McCauley LK, Nohutcu RM. Mediators of periodontal osseous destruction and remodeling: principles and implications for diagnosis and therapy. J Periodontol. 2002;73:1377-91.

McFall TA, Yamane GM, Burnett GW. Comparison of the cutting effect on bone of an ultrasonic cutting device and rotary burs. J Oral Surg Anesth Hosp Dent Serv. 1961;19:200-9.

Mizuno A, Amizuka N, Irie K, Murakami A, Fujise N, Kanno T. Severe osteoporosis in mice lacking osteoclastogenesis inhibitory factor osteoprotegerina. Biochem Biophys Res Commun. 1998;247:610-5.

Morris HF, Manz MC, Tarolli JK. Success of multiple endosseous dental implant designs to second-stage surgery across study sites. J Oral Maxillofac Surg. 1997;55(5):76-82.

Muschler GD, Raut VP, Patterson TE, Wenke JC, Hollinger JO. The design and use of animal models for translational research in bone tissue engineering and regenerative medicine. Tissue Eng. 2010;16(1):123-45.

Parmar D, Mann M, Walmsley AD, Lea SC. Cutting characteristics of ultrasonic surgical instruments. Clin Oral Impl Res. 2011;22:1385-90.

Pereira CC, Gealh WC, Nogueira LM, Garcia Junior IR, Okamoto R. Piezosurgery applied to implant dentistry: clinical and biological aspects. J Oral Implantol. 2012 Jun 4. [Epub ahead of print]

Pietrokovski J, Massler M. Alveolar ridge resorption following tooth extraction. J Prothet Dent. 1967;17:21.

Preti G, Martinasso G, Peirone B, Navone R, Manzella C, Muzio G, Russo C, Canuto RA, Schierano G. Cytokines and growth factors involved in the osseointegration of oral titanium implants positioned using piezoelectric bone surgery versus a drill technique: a pilot study in minipigs. J Periodontol. 2007;78(4):716-22.

Rashad A, Kaiser A, Prochnow N, Schmitz I, Hoffmann E, Maurer P. Heat production during different ultrasonic and conventional osteotomy preparations for dental implants. Clin Oral Impl Res. 2011;22:1361-5.

Rashad A, Sadr-Eshkevari P, Weuster M, Schmitz I, Prochnow N, Maurer P. Material attrition and bone micromorphology after conventional and ultrasonic implant site preparation. Clin Oral Impl Res. 2012;00:1-5.

Reside J, Everett, Padilla R, Arce R, Miguez P, Brodala N, De Kok I, Nares S. In vivo assessment of bone healing following Piezotome ultrasonic instrumentation. Clin Implant Dent Relat Res. 2013 Jun 13. [Epub ahead of print]

Schilephake H. Bone growth factors in maxillofacial skeletal reconstruction. Int J Oral Maxillofac Surg. 2002;31:469-84.

Schmidmaier G, Wildemann R, Melis B, Krummrey G, Einhorn TA, Haas NP, Raschke M. Development and characterization of a standard closed tibial fracture model in the rat. Eur J Trauma. 2004;30:35-42.

Shibata Y, Yamashita Y, Miyazaki H, Ueno S, Takehara T. Effective method for discriminating between oral bacterial and human alkaline phosphatase activity. Oral Microbiol Immunol 1994;9:35-9.

Simonet WS, Lacey DL, Dunstan CR, Kelley M, Chang MS, Lüthi R, et al. Osteoprotegerin: a novel secreted protein involved in the regulation of bone density. Cell. 1997;89:309-19.

Smith N. A comparative histological and radiographic study of extraction socket healing in the rat. Aust Dent J. 1974;19:250.

Stacchi C, Vercellotti T, Torelli L, Furlan F, Di Lenarda R. Changes in implant stability using different site preparation techniques: twist drills versus piezosurgery. A single-

blinded, randomized, controlled clinical trial. Clin Implant Dent and Rel Res. 2013;13(2):180-97.

Stelzle F, Frenkel C, Riemann M, Knipfer C, Stockmann P, Nkenke E. The effect of load on heat production thermal effects and expenditure of time during implant site preparation – an experimental *ex* vivo comparison between piezosurgery and conventional drilling. Clin Oral Impl Res. 2012 Nov 27. [Epub ahead of print]

Stubinger S, Kuttenberger J, Filippi A, Sader R, Zeilbofer HF. Intraoral piezosurgery: preliminary results of a new technique. J Oral Maxillofac Surg. 2005;63(9):1283-7.

Stubinger S, Biermeier K, Bachi B, Ferguson SJ, Sader R, von Rechenberg B. Comparison of Er:YAG laser, piezoelectric and drill osteotomy for dental implant site preparation: a biomechanical and histological analysis in sheep. Lasers Surg Med. 2010;42(7)652-61.

Suda T, Takahashi N, Udagawa N, et al. Modulation of osteoclast differentiation and function by the new members of the tumor necrosis factor receptor and ligand families. Endocr Rev 1999;20:345-57.

Sykaras N, Opperman LA. Bone morphogenetic proteins (BMPs): how do they function and what can they offer the clinician? J Oral Sci. 2003;45:57-73.

Tanaka H, Tanabe N, Shoji M, Suzuki N, Katono T. Nicotine and lipopolysaccharide stimulate the formation of osteoclast-like cells by increasing macrophage colony-stimulating factor and prostaglandin E2 production by osteoblasts. Life Sciences. 2006;78:1733-40.

Teitelbaum SL. Bone resorption by osteoclasts. Science. 2000;289:1504-8.

Trombelli L, Farina R, Marzola A, Bozzi L, Lijenberg B, Lindhe J. Modelling and remodeling of human extraction sockets. J Clin Periodontol. 2008;35(7):630-9.

Tsuji K, Bandyopadhyay A, Harfe BD, Cox K, Kakar S. BMP2 activity, although dispensable for bone formation, is required for the initiation of fracture healing. Nature Genetics. 2006;38(12):1424-9.

Tunkel J, Heinecke A, Flemming TF. A systematic review of efficacy of machine-driven and manual subgengival debridment in the treatment of chronic periodontitis. J Clin Periodontol. 2002;29(3)72-81.

Ueki K, Nakagawa K, Murakawa K, Shimada M, Yamamoto E. Use of the Sonopet ultrasonic curettage device in intraoral vertical ramus osteotomy. Int J Oral Maxillofac Surg. 2007;36(8):745-7.

Vercellotti T. Piezoelectric surgery in implantology: a case report – a new piezoelectric ridge expansion technique. Int J Periodontics Rest Dent. 2000;20(4):358-65.

Vercellotti T. La Chirurgia Ossea Piezoelettrica. Il Dentista Moderno. 2003;5:21-55

Vercellotti T. Technological characteristics and clinical indications of piezoelectric bone surgery. Minerva Stomatol. 2004;53:207-14.

Vercellotti T, Nevins ML, Kim DM, Wada K, Schenk RK, Fiorellini JP. Osseous response following resective therapy with Piezosurgery. Int J Periodontics Rest Dent. 2005;25(6):543-49.

Vercellotti T, Nevins ML, Jensen Ole T. Piezoelectric bone surgery for sinus bone grafting. Quintessence. 2006;(23):273- 9.

Wellik, DM & Capecchi MR. Hox 10 and Hox 11 genes are required to lobally pattern the mammalian skeleton. Science. 2003;301:363-7.

ANEXO A – CERTIFICADO

Universidade de São Paulo
Faculdade de Odontologia
Comissão de Ética no Uso de Animais - CEUA

Certificado

Certificamos que o protocolo registrado sob nº **005/2013** para uso de animais em experimentação, sob a responsabilidade do Prof(a) Dr(a). **João Batista César Neto** Coordenador(a) da Linha de Pesquisa "**Influência do método de osteotomia para preparação do leito na reparação óssea ao redor de implantes de titânio,comparação histológica entre instrumento rotatório e ultrassom cirúrgico piezoelétrico**" do qual participam o(s) pesquisador(es) **Marcelo Sirolli Ferreira,** está de acordo com os Princípios Éticos de Experimentação Animal adotado pela Sociedade Brasileira de Ciência de Animais de Laboratório (SBCAL) e foi aprovado pela *COMISSÃO DE ÉTICA NO USO DE ANIMAIS* (CEUA) em **30/04/2013**, com validade de **03 (três)** anos.

São Paulo, 30 de abril de 2013

Prof. Dr. João Gualberto de Cerqueira Luz
Coordenador do CEUA-FOUSP

Av. Prof. Lineu Prestes, 2227 - Cidade Universitária "Armando de Salles Oliveira",
São Paulo - SP - CEP 05508-000 - FAX (0XX11) 3091-7879 -
Tels. Chefia (0XX11) 3091-7863 - Secretaria do Depto. (0XX11) 3091-7887.