UNIVERSIDADE DE SÃO PAULO

FACULDADE DE ODONTOLOGIA DE BAURU

BIANCA ZEPONI FERNANDES DE MELLO

Avaliação da reposta do complexo dentino-pulpar de dentes decíduos após procedimentos clínicos conservadores

BAURU

2015

BIANCA ZEPONI FERNANDES DE MELLO

Avaliação da reposta do complexo dentino-pulpar de dentes decíduos após procedimentos clínicos conservadores

Dissertação apresentada a Faculdade de Odontologia de Bauru da Universidade de São Paulo para obtenção do título de Mestre em Ciências no Programa de Ciências Odontológicas Aplicadas, na área de concentração de Odontopediatria.

Orientadora: Profa. Dra. Thais Marchini de Oliveira

BAURU

2015

M489
a

Mello, Bianca Zeponi Fernandes
Avaliação da reposta do complexo dentino-pulpar de dentes decíduos após procedimentos clínicos conservadores/ Bianca Zeponi Fernandes de Mello. – Bauru, 2015.
114p. : il. ; 30cm.

Dissertação (Mestrado) – Faculdade de Odontologia de Bauru. Universidade de São Paulo

Orientadora: Profa. Dra. Thais Marchini de Oliveira

Autorizo, exclusivamente para fins acadêmicos e científicos, a reprodução total ou parcial desta dissertação, por processos fotocopiadores e outros meios eletrônicos.

Assinatura:

Data:

Comitê de Ética da FOB-USP
Protocolo nº: 20816913.5.0000.5417
Data: 10/02/2014

DADOS CURRICULARES

BIANCA ZEPONI FERNANDES DE MELLO

Nascimento	19 de março de 1991
Naturalidade	Ibitinga – SP
Filiação	José Marcos Fernandes de Mello Mariza Zeponi Fernandes de Mello
2009 - 2012	Curso de Graduação em Odontologia pela Universidade de São Paulo – FOB-USP
2013 - 2015	Curso de Pós-Graduação em Odontologia, nível de Mestrado, Área de Odontopediatria, pela Faculdade de Odontologia de Bauru – Universidade de São Paulo

“A desfeita é muitas vezes

um estado temporário.

O desistir é que a torna permanente.”

Marilyn Vos Savant

DEDICATÓRIA

Dedico minha dissertação de mestrado e tudo que conquisto à minha família:

Aos meus pais, **Mariza** e **José Marcos** por todos os momentos de dedicação, apoio e amor incondicional, por me proporcionarem uma formação admirável, e principalmente por me incentivarem a continuar no caminho do conhecimento, sem desistir nos momentos de dificuldade. Vocês são os verdadeiros vencedores. Aprendi com vocês que podemos perder tudo na vida, mas o conhecimento adquirido é um bem que ninguém pode nos tirar.

Aos meus queridos irmãos, **Bruno**, **Simone** e **Tamara** pelo carinho, companheirismo, pelos ensinamentos e experiências compartilhadas. Vocês foram fundamentais para essa conquista, sempre unidos me ajudaram a superar os obstáculos e tornaram a caminhada mais bela e suave. Muito obrigada!

"Se eu vi mais longe,
foi por estar sobre ombros de gigantes."
Isaac Newton

AGRADECIMENTO ESPECIAL

À minha querida amiga e orientadora **Profa. Dra. Thais Marchini de Oliveira**, por todos os momentos de dedicação, ensinamentos, pela vontade de me ensinar cada dia algo novo, com paciência e amor em cada palavra e gesto. Por todo o carinho durante esses anos de amizade, confiança depositada, pelo tempo tão precioso disponibilizado e por todo apoio me incentivando a não desistir e lutar pelos meus ideais. É muito fácil trabalhar e aprender com você, sempre há uma solução, sempre, por mais que eu custasse a acreditar. Você é uma pessoa maravilhosa, batalhadora e competente que tive o privilégio de trabalhar e de compartilhar essa amizade que com certeza continuará para sempre independente do lugar que estivermos. Obrigada por fazer parte dessa conquista e por me ensinar a superar situações da vida de uma forma leve e prazerosa. Você foi fundamental na minha formação profissional e pessoal.

Muito obrigada!

"O sábio não exibe, e por isso brilha

Ele não se faz notar, e por isso é notado

Ele não se elogia, e por isso tem mérito

E porque não está competindo,

ninguém no mundo pode competir com ele."

Lao-Tsé

AGRADECIMENTOS

E aqui deixo os meus mais sinceros agradecimentos a todos aqueles que de alguma forma foram responsáveis por me ajudarem a chegar ao fim dessa etapa

Primeiramente agradeço a **Deus** pelo que conquistei até agora, mas peço a Ele que me dê sabedoria e fé para conquistar muito mais.

Aos meus avós, **Alice** "*em memória",* **João**, **Maria de Lourdes** e **Stein** "em memória", por todo o carinho e incentivo, pelo amor e proteção. Pelas orações da minha querida avó Alice, que faz muita falta nessa conquista tão importante na minha vida, aprendi com você a trabalhar com amor, a sorrir em todos os momentos da vida, por mais tortuosos que fosse, e amar tudo que fazemos. Pelo apoio do meu querido avô Stein, que mesmo sendo um avô de coração esteve ao meu lado em todos os momentos. Sei que estão aplaudindo orgulhosos de onde estiverem. Pela grandiosa experiência de vida compartilhada pelo meu querido vô João, tento todos os dias aprender com você a ter paciência e calma em tudo na vida. E pelo incentivo, dedicação e carinho da minha querida vó Lourdes, que sempre está ao meu lado dando conselhos e me incentivando a batalhar pelos meus sonhos.

Aos meus **tios**, **tias**, **primos** e **primas**, pela união, gratidão, amizade, carinho e incentivo. Sem vocês a vida não teria sentido algum, uma família unida que me ensinou os melhores princípios, vocês são meu alicerce, obrigada por me apoiarem em todos os momentos e por permitirem compartilhar todas as minhas conquistas de uma forma tão prazerosa. Obrigada por tudo! Amo vocês!

Aos meus amados **pais**, pelo exemplo de vida, de esforço, de superação, por todos os ensinamentos que levarei para toda a minha vida, pelos aprendizados nunca mais esquecidos, por se doarem inteiros e renunciarem aos seus sonhos, pelo amor, pelo carinho, pela dedicação, pela amizade, obrigada por me darem a vida e me ensinarem a vivê-la dignamente.É na educação dos filhos que se revelam as virtudes dos pais.

À minha amada irmã **Tamara**, por todos esses anos de companheirismo e amor, pelos momentos incríveis que passamos juntas, e que faz muita falta, e por essa convivência maravilhosa que me fez e me faz crescer a cada dia. Pela demonstração diária de amizade, obrigada por tornar meus dias mais fáceis e bons de serem vividos, mesmo longe agradeço à Deus todos os dias pelo sua existência, como todas as outras essa conquista é nossa.

Aos meus amados irmãos, **Bruno** e **Simone**, por despertarem em mim a vontade de crescer na vida, sempre me guiando pelo melhor caminho, desde criança segurando na minha mão e me apoiando em todos os momentos, ruins ou bons, sei que posso contar com vocês, sempre! Me orgulho de ter vocês como irmãos. Obrigada por existirem, me espelho em vocês todos os dias.

Ao **William** e **Rodrigo**, os agregados da família, obrigada por entrarem em nossa casa trazendo alegria, amor e paz. O incentivo e o apoio de vocês foram essenciais nessa jornada. Considero vocês como grandes irmãos.

À **Du**, minha babá, por me educar e ensinar tudo nos momentos em que meus pais estiveram ausentes trabalhando, você faz parte dessa conquista, obrigada pelo carinho, amor e dedicação, serei eternamente grata pela educação que me deu. Te amo.

"Enquanto houver vocês do outro lado,

aqui do outro eu consigo

me orientar."

Teatro Mágico

Ao amor da minha vida, **Bruno (Nico)**, pelo amor, carinho, atenção, dedicação, e por todos os dias que convivemos juntos. Adimiro seu senso crítico, sua racionalidade e sua capacidade de resolver os problemas com calma e tranquilidade. Sem você o caminho seria muito mais difícil, seu apoio foi fundamental nessa conquista, agradeço à Deus por ter te conhecido, você torna minha vida mais leve e bonita, essa conquista não seria a mesma se eu não pudesse compartilhar com você. Obrigada por tudo! Te amo.

"Fundamental é mesmo o amor

É impossível ser feliz sozinho."

Tom Jobim

À família do Bruno (Nico), **Fran**, **Lô**, **Renata**, **Chico**, **Juju** e **Bibi** (Minhas lindas sobrinhas), **Lúcio**, **Suely** e **Arthur**, vocês são incríveis, obrigada por serem minha segunda família. Agradeço em especial aos Nicoliellos de Bauru, **Tia Cacama**, **Tio Vicente**, **Dudu**, **Bru**, **Marininha**, **Vivi** e **Sérgio** por todos os momentos maravilhosos nos almoços e por cuidarem do Bruno e de mim como filhos. Amo vocês.

Aos queridos amigos e às minhas amigas de sempre

As amigas e amigos de Ibitinga que sempre me apoiaram e me incentivaram para atingir o meu objetivo. Obrigada **Camila**, **Bru Ballini**, **Jacque**,e **Léo Sampaio.**

Marina, **Fernanda**,e **Bárbara** pela grande amizade cultivada nos quatro anos de gradução e que continua mesmo estando distantes, vocês fazem parte dessa conquista queridas amigas, obrigada pela convivência e por todos os dias incríveis que pude compartilhar com vocês.

Mari, pela parceria, amizade, paciência, carinho e pelas conversas em dias que a maior vontade que eu tinha era de desistir, mas você sempre esteve ao meu lado me apoiando.

À todos os amigos da **XLVIII**, turma inesquecível que me proporcionaram momentos incríveis.

Elys, professora de inglês e amiga, obrigada por me socorrer nos momentos de desespero com a língua inglesa, e pela grande amizade.

À **Carol**, **Bru**, **Otts**, e **Mônica** pelos ensinamentos compartilhados durante a gradução e pós e pela amizade, grandes profissionais que me espelho.

Às amigas de profissão e da vida, **Dra Marli** e **Dra Eliana**, pelos conhecimentos compartilhados, pelo apoio e amizade. Me sinto honrada de poder compartilhar com vocês todos os momentos da profissão e da vida. Vocês são exemplos de grandes profissionais.

"Amigo é aquele irmão que
não cabia mais na família, mas que Deus conseguiu
um jeito
de nos fazer encontrar nessa vida."
Autor desconhecido

Aos queridos companheiros de mestrado, **Fernanda**, **Guida**, **Janaína**, **Ana**, **Mari Calderan**, **André Boro**, **Aloísio**, **Mari** e **Luciano**. Agradeço por estarem comigo nesse momento, pela convivência e desejo o maior sucesso do mundo à todos vocês.

Aos parceiros orientados da Profª Thais, **Lu**, **Dri**, **Karine**, **Paulinha**, **Natal**, **Aninha**, **Nádia**, e **Fer**, obrigado pela experiência que vocês compartilharam, pelos ensinamentos, pela paciência, pelos conhecimentos clínicos que dividiram comigo. Aprendi com vocês a importância de um trabalho em equipe. Em especial à **Lu** por ter me ajudado com as referências.

Aos amigos da turma L, **Giovanni** e **Maiara**, pela amizade, carinho e divertimento durante os trabalhos. Maiara, cacauzinha, você é uma pessoa maravilhosa que tive o prazer de conhecer, aprendi muito com você, menina batalhadora, e com um coração enorme. Giovanni, querido parceiro, você é grandioso em tudo que faz, aprendi muito trabalhando com você. O sucesso para vocês é inevitável.

Às queridas **Annelyze**, **Flávia** e **Maisa**, “meninas da pós” que me fizeram despertar um olhar diferente para a Odontopediatria, obrigada pela atenção e apoio.

Tati, minha querida parceira, aprendo com vocês todos os dias, sua calma e paciência me ajudam nos momentos mais difíceis, exemplo de profissional e pessoa.

Aos **professores da Disciplina de Odontopediatria da FOB – USP**. Agradeço muito por tudo que me ensinaram.

Profa. Dra. Maria Aparecida de Andrade Moreira Machado, pelo tempo disponibilizado sempre visando nos ensinar algo novo e inovador. Não tenho palavras para descrever minha admiração por você, sua dedicação ao ensino e à busca pelo conhecimento é incomparável. Professora, aprendo com você todos os dias, com broncas ou sem, sempre tem algo para nos dar. Trabalhar com você é incrível, o estímulo é constante e sou muito grata por compartilhar toda essa vontade de saber.

Profa. Dra. Daniela Rios, pela dedicação durante esses anos de amizade, desde a graduação me ensinando acima de tudo a ser uma excelente profissional, você é uma professora incrível, com uma vontade imensa de ensinar e compartilhar todos os conhecimentos. Serei eternamente grata pela sua confiança e amizade. Te admiro muito como profissional e pessoa, só posso dizer que levarei as melhores lembranças da nossa convivência.

Profa. Dra. Salete Moura Bonifácio da Silva, pelos ensinamentos clínicos, pela dedicação e por todo o conhecimento compartilhado, uma professora de grande admiração pela sua vasta experiência e competência.

Prof. Dr. Thiago Cruvinel da Silva, pela atenção, pelos ensinamentos, pela confiança depositada e pelo tempo disponibilizado.

Aos funcionários do Departamento de Odontopediatria, **D. Lia**, **Lilian**, **Estela**, **Cléo**, **Lo**, **Alexandre** e **Evandro**, obrigada pela paciência, compreensão e cuidado durante esses anos de mestrado. Vocês foram fundamentais para a realização deste trabalho, sem ajuda de vocês nada seria realizado. Obrigada pela amizade e carinho.

A todos os companheiros e parceiros da **IOPG,**

Prof. Dr. Fabrício Pinelli Valarelli, pela confiança depositada, por todo conhecimento transmitido, e por ser esse professor incrível. Sempre disposto a ensinar aos seus alunos o melhor, me sinto honrada de ser sua aluna e trabalhar com você, poder compartilhar de todo seu conhecimento é gratificante. Obrigada pela paciência e por desejar sempre o melhor para a minha carreira. Te admiro muito como pessoa e profissional.

Drª Cláudia, pelos ensinamentos, pela paciência e pela parceria durante esses anos, sou muito grata por você acreditar em mim e confiar no meu trabalho.

À **Laura**, grande amiga, companheira pra todas as horas, que sempre me ajuda nos momentos de desespero e está do meu lado me apoiando. Trabalhar com você torna o dia mais leve e tranquilo.

Às meninas da especialização, **Lica**, **Laura**, **Alice**, **Fabi**, **Paty**, e **Gabi**, obrigada pela amizade e apoio, adoro vocês.

À todos Dentistas e profissionais da equipe **IOPG** que me apoiaram e de alguma forma torceram por essa conquista. Uma equipe unida onde o objetivo maior é o bem-estar dos pacientes, uma grande família. Amo trabalhar com vocês.

Aos professores **Bella**, **Serginho**, **Linda**, **Carol** e **Teresa**, obrigada por todos os ensinamentos, amizade e dedicação, sou eternamente grata pelo apoio e incentivo de vocês. Vocês foram fundamentais na minha formação, admiro vocês como profissionais e pessoas. Muito obrigada.

Aos **Funcionários da Biblioteca** e do **Serviço de Documentação da FOB – USP**, pelo auxílio e atenção durante esses anos.

Aos **Funcionários da Pós-Graduação FOB – USP**, pelo auxílio nos problemas e assuntos burocráticos.

Aos **pacientes** dessa pesquisa pela participação e colaboração, sem os quais a concretização desse projeto não seria possível

Ao **CNPQ**, pelo auxílio financeiro durante essa pesquisa.

AGRADECIMENTOS INSTITUCIONAIS

À Faculdade de Odontologia de Bauru, Universidade de São Paulo, FOB-USP, representada pela diretora **Profª. Drª. Maria Aparecida de Andrade Moreira Machado**, e vice-diretor **Prof. Dr. Carlos Ferreira dos Santos**.

À comissão de Pós-Graduação da Faculdade de Odontologia de Bauru, Universidade de São Paulo, FOB – USP, representada pelo presidente **Prof. Dr. Guilherme dos Reis Pereira Janson**.

“Feliz aquele que transfere o que sabe e aprende o que ensina.”

Cora Coralina

RESUMO

O objetivo do presente estudo foi avaliar por meio de observações clínicas e radiográficas a resposta *in vivo* do complexo dentino-pulpar de dentes decíduos humanos após a realização da remoção parcial e total do tecido cariado. Quarenta e nove molares decíduos de crianças com idades entre 5 a 9 anos foram criteriosamente selecionados. Os dentes foram divididos em dois grupos: Grupo I – remoção parcial do tecido cariado; Grupo II – remoção total do tecido cariado. As avaliações clínicas e radiográficas foram realizadas nos períodos de 4 a 6 meses do pós-operatório. A reprodutibilidade intra-examinador foi determinada pelo teste Kappa. O teste exato de Fisher foi utilizado para determinar a diferença estatística entre os grupos. Todos os dentes apresentaram sucesso clínico no período de avaliação de 4 a 6 meses. A avaliação radiográfica mostrou 94,2% e 89,6% de sucesso no Grupo I e no Grupo II, respectivamente. Os resultados radiográficos não mostraram diferença estatisticamente significativa nos grupos estudados em nenhum dos critérios avaliados ($p>0,05$). Com base nos resultados obtidos para amostra estudada, e de acordo com a metodologia aplicada, a remoção parcial do tecido cariado exibiu resultados clínicos e radiográficos satisfatórios, sugerindo que a abordagem minimamente invasiva para remoção de cárie dentária pode substituir a remoção total do tecido cariado quando indicada corretamente.

Palavras-chave: Capeamento da polpa dentária; Cárie dentária; Dente decíduo.

ABSTRACT

Response evaluation of dentin pulp complex of primary teeth after conservative procedures

The aim of this study was to evaluate through clinical and radiographic observation the *in vivo* response of the dentin pulp complex of human deciduous teeth after the partial and total removal of the caries. Forty-nine deciduous molars in children with the age between 5 and 9 years old were carefully selected. The teeth were divided in two groups: Group I – partial removal of caries; Group II – total removal of caries. Clinical and radiographic evaluations were performed during the period of 4 to 6 months after procedure. The intra-examiner reproducibility was determined by the Kappa test. The exact fisher test was used to determine the statistical difference between the groups. All teeth showed clinical success in the evaluation period of 4 to 6 months. The radiographic evaluation showed 94,2% and 89,6% of success rate in Group I and in Group II, respectively. Radiographic results did not show statistically significant differences between the studied groups ($p>0,05$). Based on the obtained results to this sample, and according to the applied methodology, the partial removal of the caries showed satisfactory clinical and radiographic results, suggesting that the minimally invasive approach to the removal of dental caries might substitute the total removal of the caries when correctly indicated.

Key-words: Dental Pulp Capping; Dental Caries; Tooth, Deciduous.

LISTA DE ILUSTRAÇÕES

Figura 1 - Remoção da dentina cariada das paredes laterais da cavidade com brocas em baixa rotação..... **71**

Figura 2 - Aspecto da cavidade após o término da remoção parcial do tecido cariado..... **71**

Figura 3 - Fluxograma dos dentes tratados com remoção parcial ou total do tecido cariado..... **77**

Figura 4 - Remoção parcial do tecido cariado no dente 74. A – Radiografia inicial; B – Radiografia pós-operatória no período de acompanhamento..... **78**

Figura 5 - Remoção total do tecido cariado no dente 75. A – Radiografia inicial; B – Radiografia pós-operatória no período de acompanhamento..... **79**

LISTA DE TABELAS

Tabela 1 - Análise radiográfica – Sucesso (S) e falha (F) para Remoção parcial e total do tecido cariado no período de acompanhamento..... **80**

LISTA DE ABREVIATURAS E SIGLAS

%	Porcentagem
$Ca(OH)_2$	Hidróxido de Cálcio
CIV	Cimento de Ionômero de Vidro
CIVmr	Cimento de Ionômero de Vidro modificado por resina
HC	Hidróxido de Cálcio
In vitro	Em Laboratório
In vivo	No Ser humano
mm	Milímetros
MTA	Agregado Trióxido Mineral
nº	Número
p	Nível de Significância
RX	Raios – X
ART	Tratamento restaurador atraumático

SUMÁRIO

1. INTRODUÇÃO **45**

2. REVISÃO DE LITERATURA **49**

3. PROPOSIÇÃO **63**

4. MATERIAL E MÉTODOS **67**

4.1 COMITÊ DE ÉTICA **69**

4.2 SELEÇÃO DA AMOSTRA **69**

4.3 CÁLCULO DA AMOSTRA **69**

4.4 DETERMINAÇÃO DOS GRUPOS **70**

4.5 PROCEDIMENTOS CLÍNICOS **70**

4.6 ANÁLISE CLÍNICA E RADIOGRÁFICA **72**

4.7 ANÁLISE ESTATÍSTICA **72**

5. RESULTADOS **75**

6. DISCUSSÃO **81**

7. CONCLUSÃO **91**

REFERÊNCIAS **95**

ANEXOS **103**

1 INTRODUÇÃO

1 INTRODUÇÃO

A cárie dentária persiste como a maior questão de saúde pública na maioria das comunidades mundiais (RICKETTS et al., 2013), e continua a ter grande impacto em escala global (SELWITZ; ISMAIL; PITTS, 2007; EDITORIAL, 2009). As abordagens em relação ao tratamento das lesões de cárie dentária tem se tornado mais conservadora e menos invasiva, podendo ser aplicadas para adiar a progressão da cárie dentária. Uma lesão de cárie dentária inicial tratada em tempo hábil pode ser inativada, e possivelmente será remineralizada. A intervenção operatória deve ser evitada, sempre que possível, adotando-se uma abordagem preventiva e menos invasiva (PITTS, 2012). Quando o cirurgião-dentista opta por realizar a restauração de um dente é necessário escolher além do tratamento adequado, o material que deve ser utilizado na restauração, e o preparo que alcançará boa retenção e preservação da estrutura do dente (PITTS, 2012). A partir do desenvolvimento de novos materiais adesivos e de abordagens mais conservadoras, iniciou-se uma nova era da odontologia, a era dos procedimentos minimamente invasivos (RICKETTS; PITTS, 2009).

O conceito de remoção parcial do tecido cariado tem sido introduzido na clínica odontológica. A realização destes procedimentos se baseia no princípio de que evitando a remoção total do tecido cariado impede-se um maior dano físico ao dente diminuindo a possibilidade de exposição pulpar (RICKETTS et al., 2013). A remoção total de cárie em lesões profundas pode resultar na exposição do tecido pulpar, necessitando de tratamentos mais invasivos (ARAUJO et al., 2010). A remoção parcial do tecido cariado se fundamenta na modificação do microambiente da dentina contaminada que permanece sob a restauração, partindo do princípio de que o processo cariogênico sob a restauração preserva a estrutura dentária e a vitalidade pulpar (DALPIAN et al., 2014). A remoção parcial do tecido cariado envolve a remoção da dentina infectada e preserva a dentina afetada, que uma vez selada pelo material restaurador pode se remineralizar devido à ausência de substrato (MALTZ et al., 2011; MALTZ; ALVES, 2013; FRANZON et al., 2014). Entretanto, os estudos que investigam a mínima remoção do tecido cariado são relativamente limitados e há necessidade de mais pesquisas nessa área (PITTS, 2012). A literatura mostra que o limite para remoção da dentina cariada e as características da dentina residual ainda geram discussões (BANERJEE; WATSON;

KIDD, 2000; RICKETTS et al., 2006; THOMPSON et al., 2008; SANTAMARIA; INNES, 2014).

Há poucas evidências científicas *in vivo* mostrando que a remoção parcial do tecido cariado pode evitar maior dano ao dente, sem prejuízos em longo prazo. Deste modo, justifica-se a realização de estudos clínicos utilizando esta técnica de remoção do tecido cariado comparando com técnicas tradicionais. As estratégias atuais de manejo do tecido cariado vêm mostrando bons resultados gerando maior interesse no entendimento destas técnicas. Assim, esta pesquisa foi proposta comparando uma técnica comprovada na literatura com uma técnica alternativa de manejo do tecido cariado, visando obter informações que possibilitem um melhor entendimento do processo de reparo do dente frente a uma agressão.

2 REVISÃO DE LITERATURA

2. REVISÃO DE LITERATURA

Os avanços tecnológicos permitem diferentes alternativas em odontologia, a fim de encontrar uma opção que proporcione melhor eficácia clínica sem efeitos secundários. Neste contexto, a odontologia tem se voltado para os tratamentos minimamente invasivos, que evitam procedimentos mais complexos, que demandam muito tempo, e muitas vezes facilitam o atendimento principalmente na odontopediatria, evitando causar transtornos tanto para os pacientes quanto para o cirurgião-dentista.

Em 2006, Pinto et al., realizaram um estudo para avaliar os efeitos do cimento de hidróxido de cálcio utilizado no capeamento pulpar indireto de lesões de cárie em dentes decíduos. A amostra foi composta de 42 dentes de 20 crianças com idade de 4 a 7 anos. Foi realizada a remoção parcial da dentina cariada, e os dentes foram divididos em dois grupos, um aplicou o cimento de hidróxido de cálcio, e no outro a guta percha. Em seguida, o dente foi restaurado com resina composta. Após 4-7 meses as cavidades foram reabertas e avaliadas clinicamente quanto à cor e consistência. Na sequência a dentina foi coletada e avaliada microbiologicamente. A consistência final observada foi de couro, dura e a coloração final foi marrom escuro. Todas as amostras mostraram uma diminuição do crescimento bacteriano. Os autores concluíram que a dentina cariada remanescente estava mais endurecida, e não havia sinais de lesões de cárie em progressão.

Um estudo realizado por Orhan et al., em 2008, comparou por meio de avaliação clínica e microbiológica, a remoção parcial do tecido cariado em 1 ou 2 etapas, com remoção total do tecido cariado em dentes decíduos e permanentes jovens com lesões de cárie profunda. Foram incluídos na amostra 135 dentes divididos em 3 grupos. No grupo de 2 etapas, a segunda etapa foi realizada após 3 meses. Foram obtidas amostras de dentina de todos os dentes e analisadas microbiologicamente pelo número total de unidades de colônias formadas, *Streptococcus mutans* e *Lactobacillus.* Em relação ao crescimento bacteriano os resultados mostraram 63,8% nas amostras de dentina do grupo com 1 etapa, enquanto no grupo com 2 etapas o crescimento bacteriano foi observado em 100% das amostras. Quando as cavidades foram reabertas no grupo de 2 etapas, o número de crescimento havia diminuído significativamente (44,4%), chegando a 2,2% após a segunda etapa. No grupo de remoção total, 25,6% das amostras revelaram crescimento bacteriano. Em termos de resultados microbiológicos não

houve diferenças estatisticamente significantes entre os grupos. Os autores concluíram que embora nenhum tratamento eliminou completamente as bactérias durante a remoção do tecido cariado, foi observado uma redução no crescimento bacteriano durante a remoção parcial em 2 etapas.

Lula et al., em 2009, por meio de um estudo clínico randomizado examinaram a microflora de dentes decíduos tratados com remoção total e remoção parcial do tecido cariado. As amostras de dentina foram obtidas com curetas de dentina esterilizadas após a remoção do tecido cariado. A proteção com cimento de hidróxido de cálcio e restauração com resina composta foi realizada entre 3-6 meses após o procedimento inicial. *Streptococcus spp., Streptococcus mutans e Lactobacillus spp.* foram enumerados. Antes de realizar a restauração um grande número de microorganismos foi detectado em dentes submetidos à remoção parcial comparado com grupo de remoção total do tecido cariado, no entanto após a restauração o número de colonização foi similar entre os dois grupos. Os autores concluíram que a persistência bacteriana não deve ser vista como um motivo para realizar a reabertura da cavidade após a remoção parcial do tecido cariado.

Em 2009, Kleina et al., realizaram uma revisão de literatura com as aplicações da remoção parcial da dentina cariada. Uma das vantagens da remoção parcial do tecido cariado parece ser a paralisação do processo carioso seguido do selamento da cavidade. Diante do exposto, pode-se dizer que quando a exposição pulpar está eminente, a remoção parcial teria indicação, pois evita infecção imediata da polpa. No entanto, quanto à paralisação do processo de lesão de cárie, os pesquisadores ainda acreditam que a remoção total do tecido cariado traria maior tranquilidade aos profissionais. Contudo, um maior número de estudos será necessário para comprovar a eficiência desse método em longo prazo.

Orhan, Oz e Orhan, em 2010, propuseram avaliar a melhor opção de tratamento para remoção parcial do tecido cariado em 1 ou 2 etapas, e determinar se o operador pode decidir com segurança quando pode parar de remover cárie sem expor a polpa. A amostra foi composta de 154 dentes, incluindo dentes permanentes e decíduos, com lesão de cárie profunda, e sem sinais e sintomas de pulpite irreversível. Os dentes selecionados foram tratados com remoção parcial do tecido cariado em 1 ou 2 etapas, e remoção total da cárie. No grupo com remoção total da cárie, 12 dentes apresentaram a polpa exposta, enquanto que no grupo de remoção parcial foram 7 dentes com exposição pulpar, sendo 3 tratados em 1 etapa e 4

tratados em 2 etapas. Houve diferença estatisticamente significativa entre o grupo de remoção parcial e remoção total em relação à exposição pulpar. Os autores concluíram que a remoção parcial do tecido cariado pode ser usada com segurança tanto em dentes decíduos como em dentes permanentes jovens em 1 ou 2 etapas.

Em 2010, Bjørndal et. al compararam a remoção parcial com remoção total do tecido cariado. O critério de inclusão da amostra para os dentes permanentes foi 75% de tecido com cárie dentária. Os resultados mostraram que a exposição pulpar foi menor no grupo onde o procedimento realizado foi a remoção parcial do tecido cariado em comparação com a remoção total do tecido cariado. Após um ano de acompanhamento houve um alto índice de sucesso com diferença estatisticamente significante no grupo da remoção parcial. O estudo mostrou que a remoção parcial diminui o risco de exposição pulpar comparada com a remoção total, e devido ao mau prognóstico de tratamento da polpa vital, a remoção parcial é uma abordagem recomendada para o tratamento de lesões de cárie profunda.

Em 2011, Maltz et al., propuseram realizar um acompanhamento de 10 anos de dentes com lesões de cárie profunda submetidos à remoção parcial. Trinta e dois dentes permanentes posteriores com lesões de cárie profunda fizeram parte da amostra. Os critérios de inclusão do estudo foram: risco de exposição pulpar durante a escavação, resposta positiva para o teste de sensibilidade, ausência de dor espontânea ou sensibilidade à percussão, e ausência de lesões periapicais. Foi realizada a remoção total da dentina cariada presente nas paredes circundantes e remoção parcial da parede pulpar, proteção com cimento de hidróxido de cálcio e restauração com cimento de óxido de zinco e eugenol. Após 6-7 meses, a restauração temporária foi removida. Não foi realizada escavação e o dente foi protegido com cimento de hidróxido de cálcio e restauração com resina composta. Após 10 anos, 1 dente foi excluído da amostra (exposição pulpar durante o tratamento), 5 dentes foram perdidos no retorno, 10 tiveram falha no tratamento (5 dentes apresentaram fraturas e 4 necrose necessitando de tratamento endodôntico, e 1 extração) e 18 dentes tiveram sucesso no tratamento. Não houve diferença estatisticamente significante entre dentes com 1 ou 2 superfícies restauradoras. Com base nos resultados apresentados, o presente estudo mostrou que a remoção parcial do tecido cariado realizada em lesões de cárie profundas foi capaz de manter o processo de cárie paralisado em longo prazo, preveniu a exposição pulpar e preservou a vitalidade do dente.

Phonghanyudh et al., em 2012, avaliaram por meio de um estudo clínico randomizado a performance clínica e radiográfica de restaurações de ionômero de vidro em molares decíduos utilizando três técnicas de remoção do tecido cariado. Um total de 276 crianças, com idade entre 6 e 11 anos compuseram a amostra. Os dentes deveriam apresentar lesões de cárie em dentina estendendo até pelo menos 1/3 da dentina, sem sinais e sintomas de pulpite irreversível. As três técnicas utilizadas foram: remoção parcial do tecido cariado amolecido com colher de dentina; remoção total do tecido cariado amolecido com colher de dentina e remoção convencional do tecido cariado com brocas de aço. Todas as cavidades foram restauradas com cimento de ionômero de vidro. As avaliações foram realizadas em 6 e 12 meses após o procedimento. Não houve diferença estatisticamente significante entre os grupos. Com base nos resultados foi possível concluir que a remoção parcial do tecido cariado seguida da restauração com cimento de ionômero de vidro foi comparável ao Tratamento Restaurador Atraumático (ART) e abordagens convencionais.

Outro estudo de Maltz et al., em 2012, avaliaram a efetividade de 2 tratamentos para lesões de cárie profunda; remoção parcial do tecido cariado e escavação por etapa, em relação aos resultados de vitalidade pulpar por um período de 3 anos. Os critérios de inclusão foram pacientes com molares permanentes apresentando lesões de cárie profundas (lesões afetando mais ou igual a ½ da dentina no exame radiográfico), resposta positiva para o teste de sensibilidade, ausência de lesões periapicais, ausência de dor espontânea e sensibilidade negativa à percussão. No grupo de remoção parcial foi realizada a remoção parcial do tecido cariado e restauração em uma única sessão. Duzentos e noventa e nove dentes foram tratados e no final do período de 3 anos, 213 dentes foram analisados. Os resultados mostraram 91% de sucesso para remoção parcial e 69% para escavação por etapas. Com esses resultados os autores concluíram que não há necessidade de reabrir a cavidade e realizar uma segunda escavação para preservar a vitalidade pulpar.

Ribeiro et al., em 2012, publicou um artigo com objetivo de revisar os estudos que avaliaram o efeito da remoção parcial como tratamento provisório ou definitivo. Os resultados mostraram que é mais vantajoso realizar a remoção parcial em uma única etapa do que em duas, além deste procedimento permitir a inativação da lesão de cárie e reduzir os microrganismos cariogênicos, reduz o risco de exposição

pulpar causada pela reabertura da cavidade e a escavação da dentina cariada remanescente. O autor concluiu que a remoção parcial em uma única sessão é indicada como tratamento restaurador alternativo definitivo para a dentes decíduos.

Ferreira et al., em 2012, realizaram uma revisão sistemática com o objetivo de mostrar qual o limite ideal de remoção do tecido cariado para tratar da doença cárie. Foram selecionados estudos que realizaram remoção total, parcial e a não remoção mecânica do tecido cariado. De 151 estudos analisados, apenas três foram considerados potencialmente relevantes a esta avaliação. Os autores concluíram que procedimentos minimamente invasivos do tecido dentário são escolhas viáveis para inativar as lesões de cárie. A remoção parcial e a não remoção do tecido cariado possibilita que as lesões de cárie mantenham-se inativadas sob a restauração.

Em 2013, Petrou et al., realizaram um estudo prospectivo *in vivo* com a finalidade de comparar os resultados clínicos e microbiológicos do agregado de trióxido mineral (MTA), do cimento portland e do hidróxido de cálcio sobre o complexo dentino-pulpar de dentes permanentes e decíduos tratados com proteção pulpar indireta realizada em duas etapas. O número da amostra foi de 86 pacientes. Em todos os casos foi realizada a remoção parcial do tecido cariado. Em seguida foi selecionado o material de capeamento de acordo com os 3 grupos. Foi possível observar que a proteção pulpar indireta obteve alto índice de sucesso independente do material que foi utilizado. O estudo mostrou que a terapia pulpar indireta é indicada para lesões de cárie profunda, e de preferência com materiais como MTA e cimento portland.

Schwendicke, Dorfer e Paris, em 2013, por meio de uma revisão sistemática de estudos clínicos randomizados comparou a remoção parcial da cárie em uma ou duas etapas com a remoção total do tecido cariado. Os resultados investigados foram exposição pulpar, sintomatologia da polpa durante o pós-operatório e progressão da cárie. A meta-análise mostrou que para os dentes tratados com remoção parcial da cárie o risco de exposição pulpar e sintomatologia da polpa foram menores, o risco de falha mostrou-se semelhante tanto para a remoção total quanto para a remoção parcial, entretanto, os estudos avaliados nesta revisão sistemática não permitiram resultados conclusivos. Baseado nos estudos revistos o autor afirmou que a remoção parcial do tecido cariado parece ser vantajosa em relação à remoção total principalmente quando a lesão está próxima da polpa,

entretanto as evidências atuais são insuficientes para conclusões definitivas devido aos vieses dos estudos analisados.

Tuculinã et al. em 2013, realizaram um estudo com o objetivo de avaliar as mudanças histológicas e as respostas imuno-histoquímicas da polpa dentária de dentes permanentes após ter sido submetida à terapia pulpar indireta com Dycal. Foi utilizado técnicas histológicas seguidas por coloração clássica ou por reação imuno-histoquímica com a finalidade de avaliar a resposta vascular e odontoblástica. Os autores concluíram que a associação de um biomaterial intermediário que protege e estimula as funções vitais da polpa, com um adesivo dentinário pode aumentar a taxa de sucesso em relação à reparação fisiológica do complexo dentino-pulpar.

Em 2013 Ricketts et al., publicaram uma revisão onde buscou na literatura estudos clínicos randomizados com grupos paralelos e Split-mouth em que comparavam a remoção parcial do tecido cariado em etapas, a remoção parcial do tecido cariado em uma única etapa e a remoção total do tecido cariado. A partir desses estudos os autores concluíram que tanto a remoção parcial da cárie por etapas quanto a remoção em uma única etapa se mostraram mais vantajosos do que a remoção total do tecido cariado, reduzindo a incidência de exposição pulpar em dentes assintomáticos e vitais, tanto decíduos quanto permanentes. A revisão não encontrou nenhuma diferença entre a remoção parcial por etapas e a remoção em uma única etapa.

Manton, em 2013, publicou uma revisão atualizada sobre o artigo de Ricketts de 2006, incluindo quatro estudos adicionais. Comparou remoção de cárie dentária por etapas, parcial e não remoção de cárie, com remoção total do tecido cariado. Oito estudos foram incluídos, com 934 participantes e 1372 dentes. Quatro ensaios clínicos observaram dentes decíduos, e dentes permanentes. Foi possível observar uma redução da exposição pulpar nos grupos de remoção por etapas e remoção parcial quando comparados com remoção total, mas não houve diferença estatística em relação aos resultados pulpares quando comparado a remoção por etapas e a remoção total. Para o autor esta avaliação mostra a falta de evidências científicas relevantes para prática clínica. Provavelmente, pesquisas clínicas bem delineadas e conduzidas de maneira adequada poderiam fornecer dados necessários para solucionar as dúvidas que afetam a prática clínica e os resultados para os pacientes.

Em 2013, Maltz e Alves, realizaram uma meta-análise de estudos clínicos randomizados que compararam a remoção parcial do tecido cariado em 1 ou 2

etapas com a remoção total do tecido cariado em dentes decíduos e permanentes. Nos trabalhos o fator mais importante foi a quantidade de dentina cariada removida antes da restauração definitiva. O tecido necrótico e desorganizado foi removido, e uma camada de tecido cariado amolecido foi deixado na parede pulpar. A cavidade foi restaurada temporariamente no grupo com 2 etapas, e definitivamente no grupo com 1 etapa. No grupo com 2 etapas a cavidade foi reaberta, a dentina desmineralizada removida, e a restauração definitiva realizada. Risco de exposição pulpar, sintomas pulpares pós-operatórios (Dor; Pulpite irreversível; Perda de vitalidade), falhas nas restaurações e progressão de cárie foram investigados. Trezentos e sessenta e quatro artigos foram selecionados, nesses estudos a amostra foi de 30 a 314 participantes, com 1628 dentes incluídos na análise. Apesar do alto risco de viés observado nos estudos, os autores concluíram que a remoção parcial do tecido cariado reduz significativamente o risco de exposição pulpar e sintomas pulpares pós-operatórios.

Em 2013, Mota, Leite e Targino, realizaram uma revisão crítica da literatura, a respeito da remoção parcial da dentina cariada em cavidades profundas. Por meio de bases de dados realizaram um levantamento bibliográfico utilizando os descritores “dental caries”, “carious dentin removal”, “deep caries lesion”,“dental cavity preparation”, “dentin caries”, “dental pulp capping”, e “dental cavity lining”. Selecionaram artigos, dissertações/teses, sendo os critérios de inclusão, língua inglesa e/ou portuguesa e ter sido publicado nos últimos 20 anos. Para os autores a remoção total da dentina cariada em cavidades profundas não é necessária, evitando a manipulação do tecido pulpar e todas as consequências que esse procedimento pode trazer. Devido a fácil execução e o grande alcance social, as técnicas de remoção parcial do tecido cariado devem ser estimuladas.

Bressani et al., em 2013, por meio de um estudo clínico randomizado compararam a efetividade da remoção parcial do tecido cariado e do capeamento pulpar indireto utilizando como material protetor o cimento de hidróxido de cálcio e cera. Coloração, consistência e contaminação da dentina remanescente em molares decíduos foram observadas. A amostra foi composta por 30 crianças que apresentavam um molar decíduo com lesões de cárie profunda. Após a remoção parcial do tecido cariado os dentes foram protegidos com cimento de hidróxido de cálcio ou cera, posteriormente todos foram restaurados com resina composta, as amostras de dentina foram coletadas para análise da contaminação utilizando

microscopia eletrônica de varredura. Após 3 meses as restaurações foram removidas e os três parâmetros foram avaliados. Houve diferença estatisticamente significativa em relação à coloração da dentina, no grupo com cimento de hidróxido de cálcio não se observou nenhuma alteração de cor, no grupo com cera 33,3% da amostra mostrou alteração de cor. Quanto ao estímulo do processo de mineralização da dentina o cimento de hidróxido de cálcio obteve maior número de casos. Em relação à contaminação não houve diferença estatística entre os grupos. Os autores concluíram que o cimento de hidróxido de cálcio e a cera mantiveram estável o processo de cárie na dentina remanescente após o capeamento pulpar indireto, mas o cimento de hidróxido de cálcio mostrou superioridade em relação à coloração e consistência da dentina após 3 meses.

Em 2014, Santamaria et al., apresentaram os resultados da eficácia clínica após um ano da realização de três opções de manejo do tecido cariado para lesões de cavidades ocluso-proximais de dentes decíduos. Uma amostra composta de 169 crianças, com idade entre 3 a 8 anos foram selecionadas para o estudo. Os autores avaliaram, após um mínimo de 11 meses, restauração convencional (remoção total do tecido cariado e restauração com compômero), técnica de Hall (não remoção do tecido cariado e vedação com coroa de aço), e o tratamento não reparador da cárie (não remoção do tecido cariado, cavidade aberta, escovação supervisionada e aplicação de flúor). O insucesso clínico foi considerado quando houve perda da restauração, necessidade de substituição, pulpite reversível, progressão da cárie (falha menor), pulpite irreversível e abscesso (falha maior). A técnica de Hall foi significativamente mais bem sucedida do que a restauração convencional e o tratamento não reparador de cárie.

Em 2014, Trairatvorakul e Sastararuji, comparou o sucesso clínico e radiográfico do tratamento pulpar indireto com hidróxido de cálcio e esterilização antibiótica com uma mistura composta de 3 antibióticos (3Mix-MP) em lesões de cárie profundas em molares decíduos inferiores. Nos dois grupos foi realizada a remoção parcial do tecido cariado. A amostra foi composta de 82 dentes com lesões de cárie próximas a polpa. Após o tratamento foi realizado análise clínica e radiográfica. Não houve diferença estatisticamente significativa nas taxas de sucesso entre o tratamento da pasta de hidróxido de cálcio e esterilização 3mix-MP (3Mix-MP) para o tratamento de cárie profunda em molares decíduos, nos controles entre 6 - 11 meses e entre 12-29 meses.

Franzon et al., em 2014, realizou um estudo com o objetivo de comparar as consequências da saúde da polpa dentária após 24 meses da realização da remoção parcial e remoção total da cárie dentária em dentes decíduos. Foram incluídas na amostra 48 crianças**,** com idade entre 3 a 8 anos que apresentavam pelo menos um molar decíduo com cárie profunda, totalizando uma amostra de 120 dentes. No grupo de remoção parcial, a remoção foi realizada até o momento que a dentina encontrou-se endurecida e seca. Em dentes onde houve exposição pulpar foi realizado a pulpotomia. A exposição pulpar ocorreu em 2 e 27,5% da amostra para remoção parcial e remoção total do tecido cariado, respectivamente. O tempo operatório foi menor no grupo de remoção parcial. Não houve diferença estatisticamente significativa entre os grupos. A partir destes resultados pode-se concluir que a remoção parcial da cárie não interfere na vitalidade pulpar, pois mostrou vantagens clínicas relevantes em relação à remoção total, como menor incidência de exposição pulpar e menor tempo operatório.

Opal et al., em 2014, realizaram uma revisão sobre os conceitos promissores e os fundamentos da técnica de terapia pulpar indireta minimamente invasiva em um momento que o conceito convencional de remoção do tecido cariado vem sendo desafiado. Em toda a revisão os autores discutiram as técnicas mais utilizadas nos principais trabalhos, que foram a remoção parcial do tecido cariado e a remoção em duas etapas. A possibilidade de promover a proteção pulpar, a espessura da dentina remanescente, a microbiota das lesões de cárie profunda, as consequências no tecido cariado que permanecem sob a restauração, o material de proteção utilizado, e a adesão da dentina cariada também foram discutidos. Vários estudos mostraram que técnicas menos agressivas mantem a vitalidade pulpar e possibilita a cicatrização da polpa. Uma desvantagem apontada é em relação à diminuição da câmara pulpar devido a deposição de dentina terciária, e isso acaba reduzindo a capacidade de regeneração e o suprimento sanguíneo, devido a isso essas técnicas são indicadas para pacientes jovens, onde a câmara pulpar ainda é ampla. Diante da análise dos estudos os autores concluíram que a base para uma abordagem biológica da terapia pulpar indireta é identificar e tentar reduzir a exposição pulpar em lesões de cárie profunda, e melhorar a capacidade de reparo do tecido dentinário. Para ter sucesso na terapia pulpar indireta é necessário uma restauração adequada da cavidade, e um material de proteção biocompatível.

Em 2014, Mattos, Sores e Ribeiro, propuseram descrever e discutir as principais técnicas para remoção do tecido cariado baseado em evidências científicas por meio de uma revisão de literatura. Os autores compararam duas técnicas conservadoras de remoção do tecido cariado, a escavação por etapas e a remoção parcial. Os estudos que defendem a técnica de remoção parcial alegam que a reabertura da cavidade na escavação por etapas pode levar a exposição pulpar. Outro ponto questionado foi sobre o uso de material restaurador temporário entre as sessões, que pode aumentar a falha da técnica (Orhan 2010). A escavação em etapas traz vantagens, a escavação final ajuda o operador a controlar a reação do dente, e permite a remoção da dentina que está em lenta progressão de desmineralização. Os autores sugeriram que as técnicas conservadoras para o tratamento de lesões de cárie profunda apresentam menor índice de exposição pulpar e alta taxa de sucesso quando comparado aos métodos tradicionais.

Dalpian et al., em 2014, analisaram os resultados de restaurações realizadas em dentes decíduos com remoção parcial do tecido cariado. Este estudo retrospectivo teve como amostra dentes decíduos que tinham sido tratados com remoção parcial do tecido cariado por estudantes da graduação, no período de 2007 a 2012. Havia registros de acompanhamento clínico e/ou radiográfico destes dentes. Foram analisados número de superfícies restauradas, tipo de material capeador e material restaurador utilizado, além da presença de placa visível e sangramento gengival. A amostra compreendia 254 dentes, o período de acompanhamento foi em média de 1 a 50 meses. Os índices de sucesso para remoção parcial foi de 80,3% (204/254). Os altos índices de placa estavam associados às falhas nas restaurações. Os autores concluíram que devido ao sucesso clínico e radiográfico das restaurações com remoção parcial do tecido cariado realizadas em dentes decíduos é possível utilizar esse tratamento de intervenção mínima como uma alternativa importante para lesões de cárie agudas.

Em 2014, Hesse et al., realizaram um ensaio clínico com o objetivo de verificar a eficácia de selantes de fossas e fissuras sobre lesões de cárie em dentina, comparada a restauração com remoção parcial em molares decíduos. A amostra de 36 pacientes foi randomicamente distribuída em 2 grupos. Um foi aplicado o selante e o outro foi realizado a restauração com resina composta. Após 6, 12 e 18 meses foram realizados avaliações clínicas e radiográficas. O grupo que foi realizado a restauração com resina composta mostrou uma sobrevida clínica

significantemente melhor após 18 meses (p=0.0025). Os autores concluíram que embora a frequência de retratamento fosse significantemente maior nas lesões seladas, o selante teve eficácia similar na contenção da progressão de cárie quando comparada a remoção parcial.

Um estudo realizado por Santamaria et al., em 2015, comparou o comportamento e a percepção da dor da criança, além da aceitabilidade da técnica pelos pais e dentistas, durante o tratamento de lesões de cárie em dentina nos molares decíduos com três estratégias de tratamento: restauração convencional, técnica de Hall e tratamento de cárie não restaurador. A amostra de 169 crianças tratadas por 12 dentistas mostrou maior comportamento negativo no grupo de restaurações convencionais quando comparado aos outros. Em relação à intensidade da dor foi relatada “muito baixa” ou baixa” para 88% no grupo de tratamento de cárie não restaurador, 81% para técnica de hall e 72% para restauração convencional. Para os dentistas o tratamento de cárie não restaurador e a técnica de hall foram “muito fácil” e “fácil” (77%), comparado com 50% para o tratamento convencional. Os dentistas relataram maior comportamento negativo no grupo de restauração convencional. Levando em consideração os resultados, os autores concluíram que para todas as técnicas, a percepção de dor da criança e a aceitabilidade dos pais e dos dentistas foi similar.

A remoção parcial do tecido cariado tem mostrado vantagens em relação à remoção total do tecido cariado, no entanto, a falta de evidências atuais em relação ao sucesso dos tratamentos mais conservadores de manejo do tecido cariado, ou a sobrevida do dente quando submetidos a diferentes escavações é insuficiente para definir uma recomendação clínica. Diante do exposto, em 2015, Schwendicke et al., propôs um protocolo para estudo clínico randomizado. O objetivo será comparar a remoção parcial em 1 ou 2 etapas em molares decíduos com lesões de cárie ativa e profunda, sem sintomas pulpares. Durante a escavação, deve-se manter a dentina cariada na parede pulpar, e então realizar a restauração. Posteriormente será avaliado a percepção dos pacientes, pais e dentistas quanto ao tratamento realizado. A reavaliação será realizada após 6 meses e nesse momento os dentes serão alocados para a intervenção de 1 ou 2 etapas. No grupo de dentes selecionados para remoção em duas etapas, será removida a dentina até que reste apenas tecido dentinário duro. Após 12, 24 e 36 meses serão realizadas as reavaliações. A necessidade de retratamento que irá determinar o sucesso e

resultados positivos do tratamento proposto, os custos gerados serão levados em consideração. Para os autores a decisão do tratamento para lesões de cárie profunda será baseada nos resultados. Justifica-se que a remoção parcial pode ser mais rentável e viável do que o padrão convencional para remoção de cárie.

As técnicas de manejo do tecido cariado vêm sendo discutidas amplamente, principalmente por se tratar de um tratamento minimamente invasivo, entretanto, a literatura mostra poucos estudos conclusivos em relação a este assunto. Faltam evidências científicas para definir um protocolo seguro e adequado para indicação da remoção parcial de cárie dentária em odontopediatria (MANTON, 2013).

3 PROPOSIÇÃO

3 PROPOSIÇÃO

O objetivo do presente estudo foi avaliar por meio de observações clínicas e radiográficas a resposta *in vivo* do complexo dentino-pulpar de dentes decíduos humanos após a realização da remoção parcial e total do tecido cariado.

4 MATERIAL E MÉTODOS

4 MATERIAL E MÉTODOS

4.1 - Comitê de Ética

Seguindo princípios éticos e jurídicos, a realização deste trabalho foi aprovada pelo Comitê de Ética em Pesquisa em Humanos da Faculdade de Odontologia de Bauru – Universidade de São Paulo (FOB-USP), sob o protocolo de número 20816913.5.0000.5417 (Anexo A).

4.2 – Seleção da amostra

O critério de inclusão da amostra compreendeu crianças entre 5 a 9 anos de idade, de ambos os sexos, com pelo menos um molar decíduo superior/inferior comprometido por cárie profunda; ausência de sensibilidade e/ou dor espontânea; sem exposição pulpar; ausência de mobilidade excessiva; ausência de fístula ou abscesso; ausência radiográfica de reabsorção interna e externa de mais de 2/3 da raiz; ausência de lesão na região de furca e no periápice, e possibilidade restauradora. Os critérios de exclusão foi presença de patologias sistêmicas; história de reação alérgica ao látex do isolamento absoluto e/ou ao anestésico local.

Os pais/responsáveis pelas crianças foram consultados e esclarecidos a respeito da pesquisa, em seguida foram orientados a assinar um termo de consentimento livre e esclarecido. Após a assinatura do termo a criança foi questionada se gostaria ou não de fazer parte do estudo (Anexo B).

4.3 - Cálculo da amostra

A amostra foi calculada de maneira que o número de crianças selecionadas projetasse a estimativa representativa para realizar o estudo. Para isso foi utilizado um estudo prévio de Bressani et al. (2013). Os Erros Alfa e Beta, de 5% e 20%, respectivamente, foram considerados para o cálculo. O tamanho mínimo da amostra estimado foi de 12 dentes por grupo para detectar uma diferença de 54 pontos percentuais entre o grupo experimental e o grupo controle. Considerando que algumas crianças poderiam abandonar a pesquisa durante o período do estudo, o tamanho mínimo da amostra ideal seria 17.

4.4 - Determinação dos grupos

Os dentes foram divididos por um sistema computadorizado (Programa Microsoft Excel) entre os grupos:

Grupo I - Remoção parcial do tecido cariado (RP).

Grupo II - Remoção total do tecido cariado (RT).

4.5 – Procedimentos clínicos

Os procedimentos clínicos e radiográficos foram realizados por um operador previamente treinado e calibrado, aluno de pós-graduação do curso de Odontopediatria. Todos os procedimentos foram executados na clínica de Odontopediatria da FOB-USP.

Inicialmente foi realizada uma radiografia inicial do dente selecionado para a pesquisa, com o uso de posicionadores para a técnica radiográfica periapical. Todo o instrumental utilizado nos procedimentos operatórios foi esterilizado em autoclave. Os passos da técnica clínica incluíram: anestesia tópica, anestesia do nervo alveolar inferior, ou anestesia do bloqueio do superior, com anestésico local Articaína a 4% com Epinefrina 1:100.000. Inicialmente foi removido todo o esmalte sem suporte com brocas de alta rotação, em seguida foi removida a dentina cariada das paredes laterais da cavidade em ambos os grupos com brocas de aço esférica ou carbide esférica em baixa rotação (Nº 4,5 e 6 - KG Sorensen® São Paulo-BR) (Figura 1). No Grupo I (RP) foi removida a dentina infectada, mantendo a dentina afetada na parede pulpar (Figura 2) (FRANZON et al., 2014). No Grupo II (RT) foi removida a dentina infectada e afetada usando cureta de dentina e brocas carbides em baixa rotação.

Para todos os grupos, foi realizada a limpeza da cavidade com a seringa tríplice e secagem com bolinha de algodão. O material de proteção foi o cimento de hidróxido de cálcio (Hydro C®/Dentsply Philadelfia-USA). Em seguida foi realizada restauração definitiva com cimento de ionômero de vidro modificado por resina (Vitremer® - 3M/ESPE Minnesota-USA). Após a realização da remoção do tecido cariado e restauração definitiva, uma radiografia periapical foi realizada (pós-operatório imediato) e o paciente dispensado.

Figura 1 – Remoção da dentina cariada das paredes laterais da cavidade com brocas em baixa rotação.

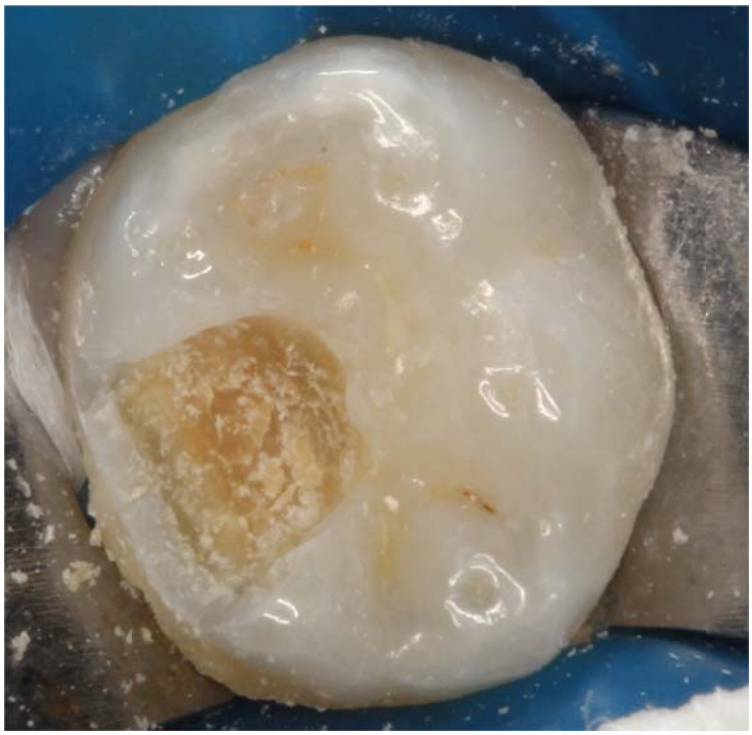

Figura 2 – Aspecto da cavidade após o término da remoção parcial do tecido cariado.

4.6 – Análise Clínica e Radiográfica

Os dentes tratados foram avaliados clínica e radiograficamente de 4-6 meses para análise da resposta do complexo dentino-pulpar (TRAIRATVORAKUL; SASTARARUJI, 2014).

Todos os cuidados quanto aos riscos relacionados às radiografias foram criteriosamente controlados por meio do uso de avental e protetor de tireóide revestidos por borracha plumbífera, posicionadores infantis para execução da técnica e filme radiográfico ultra-rápido, possibilitando um baixo tempo de exposição às radiações. As radiografias foram obtidas de forma padronizada, com o uso de posicionadores para técnica radiográfica periapical, do tipo Han-Shin, com distância foco/filme de aproximadamente 20 cm em aparelho de raios X odontológico com 70kV e 10mA, com tempo de exposição de 0,5 segundos. Foram utilizados filmes insight de sensibilidade E-F da marca Kodak, tamanho nº 1. A revelação das radiografias foi realizada utilizando-se processamento manual pelo método temperatura/tempo em soluções da marca Exsil MX (Slipa Chem – Fotoquímica) seguida de lavagem intermediária em tanque com água corrente por 20 segundos, fixação por 10 minutos, lavagem final em tanque com água corrente por 10 minutos e posterior secagem das radiografias em meio ambiente, permitindo assim que a imagem final fosse obtida com controle de qualidade da imagem.

Durante o período de acompanhamento clínico e radiográfico dos dentes foi considerado sucesso clínico dentes com ausência de dor, de mobilidade, de sensibilidade à percussão, de abscesso/fístula e alteração de cor. O sucesso radiográfico foi considerado como ausência de reabsorção radicular interna e externa, de lesão de furca, de lesão periapical e estágio avançado de rizólise.

Todos os dados coletados durante os exames clínico e radiográfico foram anotados em uma ficha de avaliação previamente elaborada para posterior análise dos resultados (Anexo C).

4.7 – Análise Estatística

Os dados foram analisados utilizando o software Statistical Package for the Social Sciences (SPSS_version 21) (IBM, Armonk, NY, USA). A reprodutibilidade intra-examinador foi determinada pelo teste Kappa. O teste

exato de Fisher foi utilizado para determinar a diferença estatística entre os grupos. Foi adotado nível de significância de 5% para que as diferenças fossem consideradas estatisticamente significativas.

5 RESULTADOS

5 RESULTADOS

Inicialmente 100 molares decíduos foram avaliados. De acordo com os critérios de inclusão, 38 dentes foram excluídos. A amostra foi composta de 62 molares decíduos de 44 crianças com idade média de 85,806 ±8,363 meses. Durante a remoção do tecido cariado, 13 dentes foram excluídos da amostra por exposição pulpar, necessitando de pulpotomia. No Grupo I (RP), 24 dentes foram tratados, e 17 retornaram no acompanhamento clínico e radiográfico. No Grupo II (RT), 25 dentes foram tratados, e 19 retornaram no acompanhamento (Figura 3). O período de acompanhamento foi de 4-6 meses (média = 5,028 ± 0,845 meses). O índice de concordância intra-examinadores avaliado pelo teste Kappa foi de 0,786.

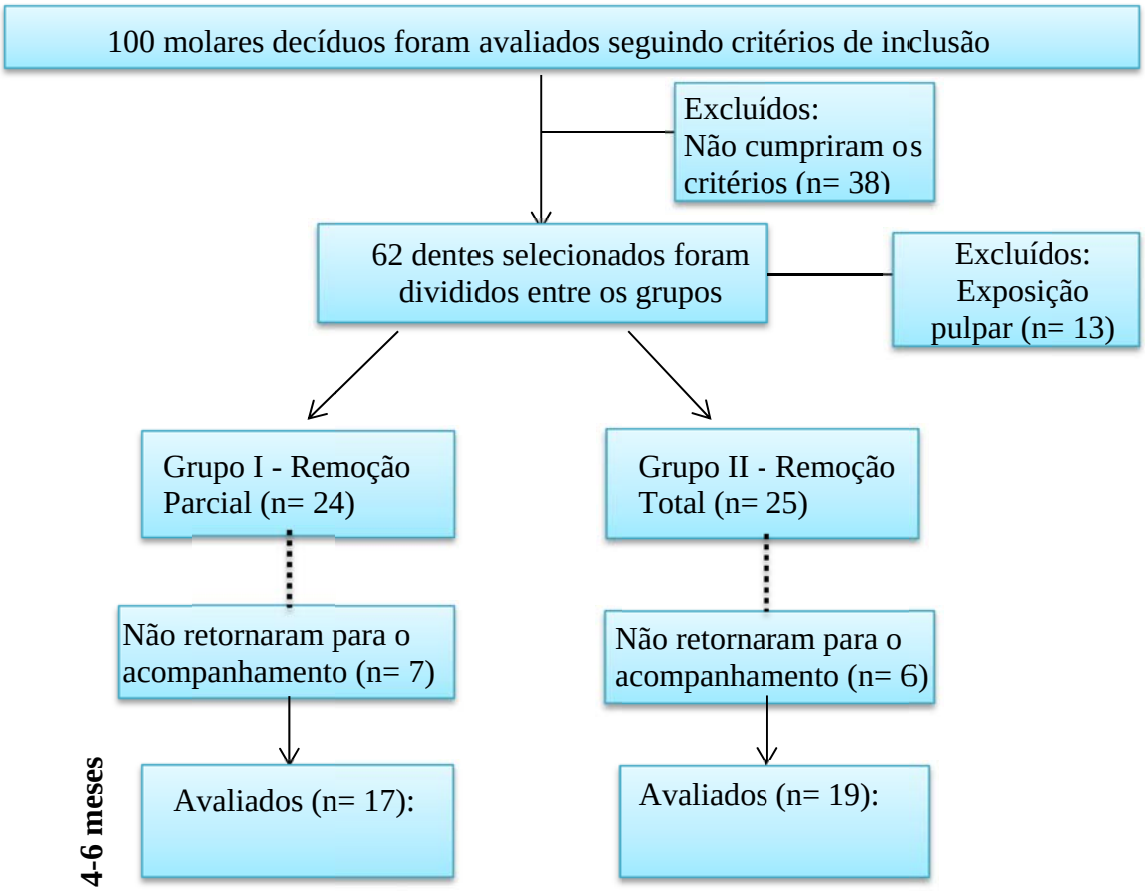

Figura 3 – Fluxograma dos dentes tratados com remoção parcial ou total do tecido cariado.

Todos os dentes do Grupo I (RP) e II (RT) apresentaram sucesso clínico nos períodos de avaliação de 4 a 6 meses. Nenhum dente mostrou sintomatologia dolorosa, mobilidade, presença de fístula/abscesso, sensibilidade à percussão. No Grupo II (RT) 1 dente mostrou alteração de cor da restauração durante a avaliação.

Radiograficamente, no Grupo I (RP) não foi observado presença de reabsorção interna e externa, e lesão na região periapical (Figura 4). Quanto a lesão de furca e o estágio de rizólise avançado foram observados em 1 dente da amostra durante o período de avaliação. No Grupo II (RT), não foi observado presença de reabsorção externa e interna, e lesão na região periapical (Figura 5). A lesão de furca foi observada em 1 dente da amostra, e o estágio de rizólise avançado foi observado em 1 dente.

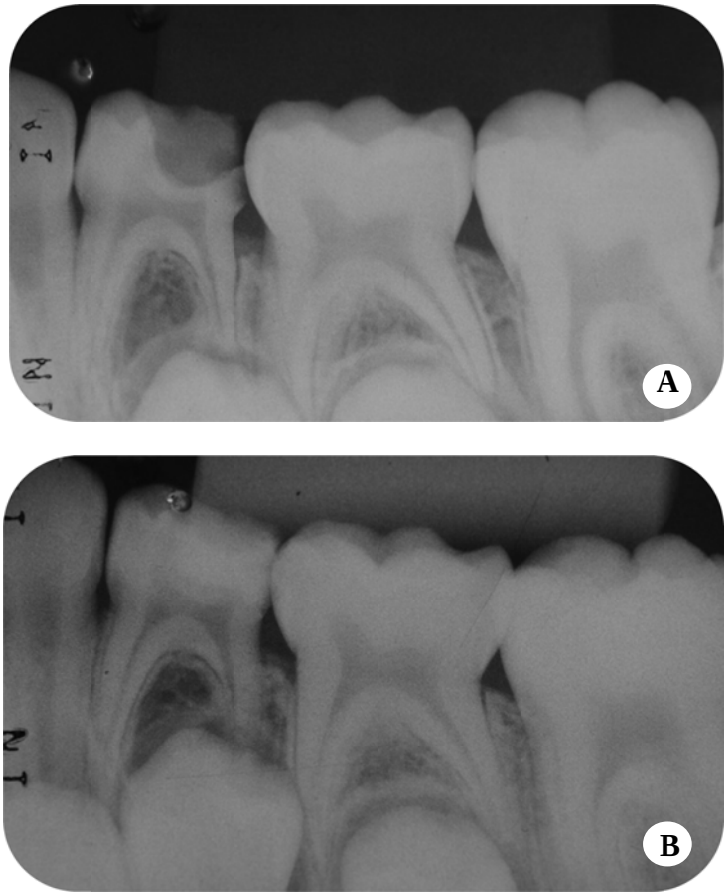

Figura 4 – Remoção parcial do tecido cariado no dente 74. A – Radiografia Inicial; B – Radiografia pós-operatória no período de acompanhamento.

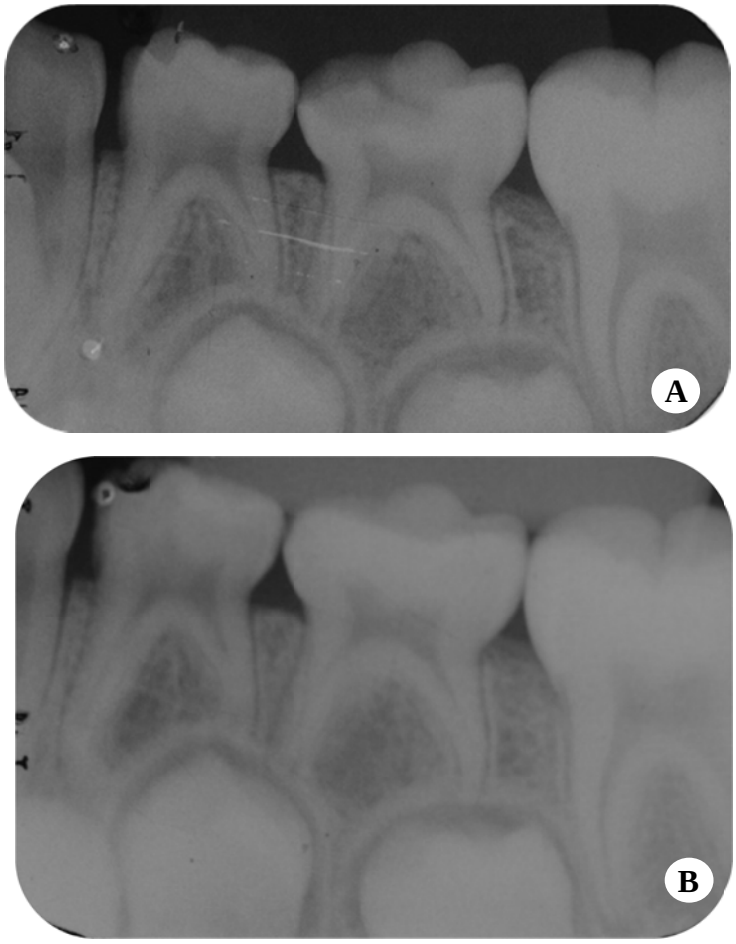

Figura 5 – Remoção total do tecido cariado no dente 75. A – Radiografia Inicial; B – Radiografia pós-operatória no período de acompanhamento.

Na avaliação radiográfica, o índice de sucesso para o Grupo I (RP) foi de 94,2% e para o Grupo II (RT) foi de 89,6%. No Grupo I, 1 dente (5,8%) mostrou duas falhas radiográficas, lesão de furca e estágio de rizólise avançado, e no Grupo II as falhas foram observadas em 2 dentes diferentes, 1 dente apresentou lesão de furca (5,2%) e outro dente apresentou estágio de rizólise avançado (5,2%). Os dados obtidos nas avaliações radiográficas foram descritos na Tabela 1. A análise estatística dos resultados radiográficos não mostrou diferença estatisticamente significativa entre grupos estudados em nenhum dos critérios avaliados ($p>0,05$).

Tabela 1 – Análise radiográfica - Sucesso (S) e falha (F) para remoção parcial e total do tecido cariado no período de acompanhamento.

	Critérios de avaliação (4-6 meses)									
	Reabsorção Interna		Reabsorção Externa		Lesão de furca		Lesão periapical		Estágio de rizólise avançado	
Grupos	**F**	**S**	**F**	**S**	**F**	**S**	**F**	**S**	**F**	**S**
Grupo I (RP)	0	17 (100%)	0	17 (100%)	1 (5,8%)	16 (94,2%)	0	17 (100%)	1 (5,8%)	16 (94,2%)
Grupo II (RT)	0	19 (100%)	0	19 (100%)	1 (5,2%)	18 (94,7%)	0	19 (100%)	1 (5,2%)	18 (94,7%)

6 DISCUSSÃO

6 DISCUSSÃO

Visando proporcionar uma melhor interpretação dos resultados obtidos neste trabalho, serão discutidos inicialmente os aspectos referentes à amostra bem como a metodologia aplicada para obtenção dos resultados. Posteriormente, serão realizadas considerações sobre os resultados obtidos mediante análise dos dados e comparando-os com outros trabalhos existentes na literatura.

Neste estudo foram avaliados 100 crianças com idade entre 5 a 9 anos na clínica de Odontopediatria da FOB-USP, sendo que 44 fizeram parte do estudo de acordo com os critérios de inclusão. Para compor a amostra, um total de 62 dentes decíduos foram selecionados. Essa faixa etária é utilizada e aceita para pesquisas científicas que envolvam resultados clínicos, radiográficos de remoção parcial de cárie em dentes decíduos humanos (FOLEY; EVANS; BLACKWELL, 2004; PHONGHANYUDH et al., 2012; CASAGRANDE et al., 2013; FRANZON et al., 2014; SCHWENDICKE et al., 2015).

Nesta pesquisa os dentes foram selecionados segundo aspectos clínicos e radiográficos previamente estabelecidos. O dente selecionado para o estudo deveria apresentar clinicamente ausência de exposição pulpar por cárie; ausência de mobilidade excessiva, ausência de fístula ou abscesso. Radiograficamente, ausência de reabsorção interna e externa, ausência de lesão na região de furca e no periápice e possibilidade restauradora (ORHAN; OZ; ORHAN, 2010; FRANZON et al., 2014).

No presente estudo a dificuldade encontrada foi em relação aos pacientes inicialmente selecionados para o nosso experimento, que não compareceram na data agendada para o tratamento e não mostraram interesse se a data fosse remarcada para outro dia. Outros não compareceram aos retornos periódicos previamente agendados, dificultando assim as análises dos resultados e o adequado acompanhamento clínico nos tempos estipulados das amostras.

Para a realização dessa pesquisa, utilizou-se metodologia padronizada na literatura, para avaliar a resposta do dente frente aos procedimentos realizados (BRESSANI et al., 2013; PETROU et al., 2013; DALPIAN et al., 2014; FRANZON et al., 2014). O acompanhamento clínico e radiográfico deste estudo foi realizado entre 4 a 6 meses como no estudo de Trairatvorakul e Sastararuji (2014). Outros estudos da literatura apresentam outros tempos de acompanhamento com períodos mais

longos de avaliação (PHONGHANYUDH et al., 2012; DALPIAN et al., 2014; FRANZON et al., 2014).

Durante a remoção do tecido cariado a consistência da dentina foi levada em consideração. A dentina é dividida em duas porções que diferem quanto aos aspectos morfológicos, bioquímicos, bacteriológicos e fisiológicos. A porção mais externa é a dentina infectada que se apresenta irreversivelmente desnaturada, não passível de remineralização e deve ser removida. A porção mais interna, uma camada mais profunda, é a dentina afetada, também contaminada, mas se mostra reversivelmente desnaturada e passível de remineralização, devendo ser preservada (FUSAYAMA, 1979). A principal limitação da remoção da dentina no procedimento de remoção parcial do tecido cariado está relacionada aos critérios subjetivos que avaliam a quantidade de tecido cariado removido. Santamaria e Innes, em 2014, mostraram que no estudo de Franzon et al. (2014) há um viés em relação à quantidade de tecido cariado removido, durante a remoção do tecido infectado apenas uma camada fina de dentina infectada ficava sobre a polpa e o tecido cariado em algumas áreas da parede pulpar era removido completamente podendo levar a exposição pulpar, o que não foi o objetivo do estudo durante a remoção parcial do tecido cariado. Essa também foi uma das dificuldades encontrada em nosso estudo. A remoção parcial do tecido cariado ainda gera dúvidas clinicamente, principalmente pelo fato de ser levada em consideração a sensibilidade visual e tátil do operador. Pois não há uma padronização da condição do tecido cariado remanescente durante a remoção parcial. Uma das características do estudo de Franzon et al. (2014), que também foi realizado em nosso estudo, foi em relação aos procedimentos clínicos padronizados, o uso de anestesia local, dique de borracha e o mesmo material restaurador nos dois grupos, aumentando a qualidade do estudo e reduzindo o risco de viés (SANTAMARIA; INNES, 2014).

No estudo de Phonghanyudh et al., em 2012, foi possível identificar os vieses que a metodologia da remoção parcial do tecido cariado pode apresentar. Neste estudo, os procedimentos de remoção parcial não foram realizados sob anestesia local, de tal forma que os autores sugerem que a resposta da criança durante o atendimento mostraria o momento de interromper a remoção. Foi utilizada a anestesia apenas no grupo de pacientes onde foi realizado o tratamento convencional e somente quando a criança relatou sensibilidade. Os autores relataram que essa metodologia evitaria o viés em relação à remoção do tecido

cariado. O presente estudo adotou a metodologia com procedimentos clínicos padronizados, que incluiu a utilização de anestesia local, condizente com os estudos publicados na literatura (BRESSANI et al., 2013; DALPIAN et al., 2014; FRANZON et al., 2014). Desta forma foi possível evitar a subjetividade da percepção do operador quanto à subjetividade da resposta da criança em relação à sensibilidade durante o procedimento.

A prevenção da exposição do tecido pulpar durante a remoção do tecido cariado evita que tratamentos mais complexos sejam realizados (THOMPSON et al., 2008). Muitas vezes o prognóstico em longo prazo para a saúde pulpar pode estar relacionado mais com o estado da polpa durante o tratamento inicial do que necessariamente a técnica utilizada para a remoção de dentina (MIYASHITA et al., 2007; AGUILAR; LINSUWANONT, 2011). Para Manton, em 2013, a maioria dos estudos possui um tempo de acompanhamento muito curto, e essa é a grande falha no conjunto de dados dos trabalhos. Ainda não se sabe qual é a função da eficácia da restauração e saúde inicial da polpa em longo prazo, devido à falta de acompanhamentos em períodos longos. O autor destaca a falta de evidências científicas relevantes e fidedignas para prática clínica, na área dos procedimentos minimamente invasivos. O tempo de acompanhamento do nosso estudo foi de 4 a 6 meses, um tempo curto, e que necessita continuar a realização de acompanhamentos mais longos para obter maiores evidências em relação ao tratamento utilizado.

Outro assunto discutido é sobre o material utilizado nesses procedimentos, tanto capeadores como os restauradores, gerando discussões sobre a efetividade desses. O hidróxido de cálcio tem se mostrado efetivo na redução de bactérias após a remoção parcial do tecido cariado (HAYASHI et al., 2011). Bressani et al., em 2013, comparou o cimento de hidróxido de cálcio com cera, durante a remoção parcial, e mostrou a superioridade do cimento de hidróxido de cálcio. O MTA e o cimento Portland também apresentam indicação para proteção indireta após remoção parcial do tecido cariado, entretanto, ainda são pouco estudados para RP (PETROU et al., 2013). Nosso estudo selecionou o cimento de hidróxido de cálcio como material capeador pelos bons resultados mostrados em estudos prévios (PINTO et al., 2006; HAYASHI et al., 2011; BRESSANI et al., 2013; TUCULINA et al., 2013).

Os tratamentos minimamente invasivos em relação à remoção do tecido cariado alcançaram espaço na odontologia atual. Para Santamaria et al. (2014) as técnicas minimamente invasivas, como técnica de Hall e a não remoção do tecido cariado (manter o dente aberto) mostraram resultados positivos quanto à percepção de dor e aceitabilidade pelos pais quando comparados à remoção total do tecido. Para os autores é necessário que o plano de tratamento para a criança seja individual, evitando a doença cárie por meio do controle do biofilme dentário. No presente estudo não foi abordado o controle do biofilme, pois o objetivo principal foi avaliar a remoção parcial do tecido cariado. Entretanto, a quantidade de biofilme presente no dente é um fator que deve ser considerado durante os acompanhamentos longitudinais, pois a qualidade e sobrevida de um tratamento estão diretamente relacionadas com a presença de biofilme dentário.

A relação entre as características clínicas e a colonização bacteriana da dentina cariada após realização do procedimento de remoção parcial vem sendo estudada, uma vez que gera dúvidas e discussões (LULA et al., 2009; LULA et al., 2011). No trabalho de Lula et al. (2009) o procedimento foi realizado em uma etapa, ou seja, foi realizada a remoção parcial e total do tecido cariado, e em seguida a proteção com cimento de hidróxido de cálcio e restauração definitiva. Logo após a remoção parcial foi possível observar maior número de microrganismos na dentina quando comparado com os dentes submetidos à remoção total. Não houve diferença entre a quantidade de microrganismos entre as duas técnicas após a proteção com cimento de hidróxido de cálcio e restauração com resina composta. Este estudo justifica que a reabertura do dente para eliminar os microrganismos que permaneceram sob a restauração é desnecessária. Pode-se dizer que as características de inativação da cárie ocorrem após proteção e restauração dessa cavidade (BJØRNDAL; LARSEN; THYLSTRUP, 1997; MALTZ et al., 2007; LULA et al., 2011).

Este estudo não abordou a relação do procedimento realizado com a percepção e aceitabilidade dos pais, pacientes e dentistas, pois o objetivo estava voltado para a comparação entre os resultados clínicos e radiográficos. A qualidade de vida dos pacientes submetidos a tratamentos minimamente invasivos gera discussão atual entre os profissionais, e mostra opções para futuros temas a serem abordados. Thillainathana e Duane, em 2014, mostraram que no estudo de

Santamaria et al. (2014) há diversos vieses em relação à metodologia utilizada para comparar o comportamento e a percepção de dor das crianças, e aceitabilidade de pais e dentistas em relação ao tratamento de lesões de cárie profunda. No entanto por ser um assunto raramente relatado, é provável que o estudo mantenha reconhecimento entre os profissionais da odontologia.

Neste trabalho, observou-se que o sucesso radiográfico foi de 94,2% e 89,6% no Grupo I e no Grupo II, respectivamente. Os dados de sucesso encontrados no presente estudo corroboram com estudos prévios que abordaram terapias conservadoras. Al-Zayer et al., em 2003, relatou um índice de sucesso de 95% para o capeamento pulpar indireto em um acompanhamento de 12 meses, e sugeriu que a técnica deve ser considerada como uma alternativa para procedimentos de terapia pulpar em lesões de cárie profunda. Farooq et al. (2000) e Vij et al. (2004) mostraram maiores taxas de sucesso para o capeamento pulpar indireto (94-93%) quando comparados à pulpotomia com formocresol (74-70%) no tratamento de lesões de cárie profunda. Apesar dos altos índices de sucesso encontradas nestes estudos em relação às terapias conservadoras abordadas, os autores relatam que vários e diferentes operadores realizaram os procedimentos, ou seja, não se pode descartar o viés existente nesses estudos. No presente estudo os procedimentos foi realizado por um operador previamente treinado e calibrado. Franzon et al., em 2014, relataram altos índices de sucesso clínico e radiográficos (92% - remoção parcial e 96% - remoção total) para o tratamento de dentes decíduos com lesões de cárie profunda em um acompanhamento de 24 meses. Além do tempo operatório ter sido maior durante a remoção total do tecido cariado, a porcentagem de exposição pulpar também foi maior em relação à remoção parcial (27,5% e 2%, respectivamente), fator esse que não foi avaliado durante o presente estudo, mas que pode ser considerado em estudos futuros. Dalpian et al.(2014) também encontraram altos índices de sucesso para a remoção parcial do tecido cariado (80,3%). No entanto, assim como nos estudo de Farooq et al. (2000), Al-Zayer et al.(2003) e Vij et al. (2004), o estudo de Dalpian et al. (2014) mostra o viés em relação ao número de operadores que realizaram os procedimentos, diferentemente do presente trabalho.

No presente estudo observou-se que não houve diferenças estatisticamente significativas entre a remoção parcial e a remoção total do tecido cariado, o que é

condizente com os estudos de Orhan et al. (2008), Lula et al. (2009), Phonghanyudh et al.(2012), Franzon et al. (2014). O sucesso desta técnica é constatado por meio de evidências clínicas, microbiológias e radiográficas (MARCHI et al., 2006; OLIVEIRA et al., 2006). O estudo de Orhan et al. (2008) compararam a remoção parcial e remoção total do tecido cariado à níveis clínicos/radiográficos e microbiológicos, diferentemente do presente estudo que avaliou o clínico e o radiográfico. Os autores mostraram que a níveis microbiológicos também não houve diferenças entre as duas abordagens, apesar disso as alterações clínicas em relação à cor, consistência, humidade da dentina e a diminuição dos números de crescimento bacteriano pode ser uma evidência de que o processo de cárie foi inativado. Lula et al. (2009) também realizaram a comparação à níveis microbiológicos, mas encontraram resultados diferentes. Na remoção parcial foi possível observar maior número de microrganismos em dentina antes de realizar a restauração, no entanto, após 3-6 meses da restauração a colonização bacteriana foi semelhante.

Assim como no presente trabalho, Franzon et al. (2014) também não encontraram diferença estatística entre os grupos, e para os autores a remoção parcial do tecido cariado é uma abordagem clínica viável, além de não ter diferido nos resultados em relação a remoção total. A remoção parcial do tecido cariado mostrou menor tempo operatório, o que é de grande importância para o tratamento com crianças, reduzindo desconforto ao paciente e tempo de cadeira. Phonghanyudh et al.(2012) não encontrou diferenças entre a remoção parcial e a remoção total do tecido cariado quando restaurados com o mesmo material (cimento de ionômero de vidro), mas neste estudo a remoção parcial do tecido cariado foi realizada sem anestesia local e sem o micromotor, similar a técnica de ART, e foi comparada com a remoção total do tecido realizada com brocas de aço e escavadores. Para os autores a remoção parcial foi comparável a ART e outras abordagens convencionais. No presente estudo, a remoção parcial foi realizada com uma metodologia padronizada Bressani et al.(2013), Franzon et al.(2014), Dalpian et al.(2014), e devido a isso os resultados se mostram mais fidedignos, e que não é possível assimilar a remoção parcial com ART e abordagens convencionais.

Atualmente, observa-se um movimento crescente no sentido de tratar a cárie dentária de forma terapêutica. A prática da remoção parcial do tecido cariado tem proporcionado maior conforto aos pacientes e aos profissionais que a realizam. Além

de que, nos últimos anos, a saúde bucal da população tem melhorado, o que encoraja os profissionais da odontologia a se especializarem para oferecer novos e melhores serviços. Porém esta abordagem preocupa e gera dúvida em muitos profissionais durante a realização do procedimento clínico. É importante salientar que ainda existe uma carência de estudos que avaliam e comprovam cientificamente qual o limite clínico para realizar a remoção parcial da dentina cariada. Enquanto mais estudos não são realizados, deve-se ter cautela nessa abordagem, mesmo que pareça promissora. São necessários mais estudos clínicos randomizados para se estabelecer técnicas e protocolos que permitam o monitoramento dos tratamentos e a detecção dos fracassos.

Atualizar as técnicas e os profissionais é de extrema importância para melhorar ainda mais os serviços oferecidos na odontologia. Com base nos resultados desta pesquisa, propõe-se a realização de estudos futuros. Espera-se a definição de protocolos contendo indicações mais específicas no que diz respeito à condição limite para interromper a remoção do tecido cariado, o tempo de acompanhamento, e o material utilizado tanto na proteção quanto na restauração da cavidade. Essas novas estratégias constituem uma forma alternativa de tratar os estágios mais avançados do processo de cárie e apresentar benefícios para os pacientes.

7 CONCLUSÃO

7 CONCLUSÃO

Com base nos resultados obtidos para amostra estudada, e de acordo com a metodologia aplicada, a remoção parcial do tecido cariado exibiu resultados clínicos e radiográficos satisfatórios, sugerindo que a abordagem minimamente invasiva para remoção de cárie dentária pode substituir a remoção total do tecido cariado quando indicada corretamente.

REFERÊNCIAS

REFERÊNCIAS

AGUILAR P, LINSUWANONT P. Vital pulp therapy in vital permanent teeth with cariously exposed pulp: a systematic review. J Endod. 2011;37(5):581-7.

AL-ZAYER MA, STRAFFON LH, FEIGAL RJ, WELCH KB. Indirect pulp treatment of primary posterior teeth: a retrospective study. Pediatr Dent. 2003;25(1):29-36.

ARAUJO NC, SOARES MUSC, GERBI MEMM, BRAZ R. Considerations of partial caries removal. International Journal of Dentistry. 2010;9(4):202-9.

BANERJEE A, WATSON TF, KIDD EA. Dentine caries excavation: a review of current clinical techniques. Br Dent J. 2000;188(9):476-82.

BJORNDAL L, REIT C, BRUUN G, MARKVART M, KJAELDGAARD M, NASMAN P, THORDRUP M, DIGE I, NYVAD B, FRANSSON H, et al. Treatment of deep caries lesions in adults: randomized clinical trials comparing stepwise vs. direct complete excavation, and direct pulp capping vs. partial pulpotomy. Eur J Oral Sci. 2010;118(3):290-7.

BJØRNDAL L, LARSEN T, THYLSTRUP A. A clinical and microbiological study of deep carious lesions during stepwise excavation using long treatment intervals. Caries Res. 1997;31(6):411-7.

BRESSANI AE, MARIATH AA, HAAS AN, GARCIA-GODOY F, DE ARAUJO FB. Incomplete caries removal and indirect pulp capping in primary molars: a randomized controlled trial. Am J Dent. 2013;26(4):196-200.

CASAGRANDE L, DALPIAN DM, ARDENGHI TM, ZANATTA FB, BALBINOT CE, GARCIA-GODOY F, DE ARAUJO FB. Randomized clinical trial of adhesive restorations in primary molars. 18-month results. Am J Dent. 2013;26(6):351-5.

DALPIAN DM, ARDENGHI TM, DEMARCO FF, GARCIA-GODOY F, DE ARAUJO FB, CASAGRANDE L. Clinical and radiographic outcomes of partial caries removal restorations performed in primary teeth. Am J Dent. 2014;27(2):68-72.

EDITORIAL. Oral health: prevention is key. Lancet. 2009;373:1.

FAROOQ NS, COLL JA, KUWABARA A, SHELTON P. Success rates of formocresol pulpotomy and indirect pulp therapy in the treatment of deep dentinal caries in primary teeth. Pediatr Dent. 2000;22(4):278-86.

FERREIRA JM, PINHEIRO SL, SAMPAIO FC, DE MENEZES VA. Caries removal in primary teeth--a systematic review. Quintessence Int. 2012;43(1):e9-15.

FOLEY J, EVANS D, BLACKWELL A. Partial caries removal and cariostatic materials in carious primary molar teeth: a randomised controlled clinical trial. Br Dent J. 2004;197(11):697-701; discussion 689.

FRANZON R, GUIMARAES LF, MAGALHAES CE, HAAS AN, ARAUJO FB. Outcomes of One-Step Incomplete and Complete Excavation in Primary Teeth: A 24-Month Randomized Controlled Trial. Caries Res. 2014;48(5):376-83.

FUSAYAMA T. Two layers of carious dentin; diagnosis and treatment. Oper Dent. 1979;4(2):63-70.

HAYASHI M, FUJITANI M, YAMAKI C, MOMOI Y. Ways of enhancing pulp preservation by stepwise excavation--a systematic review. J Dent. 2011;39(2):95-107.

HESSE D, BONIFACIO CC, MENDES FM, BRAGA MM, IMPARATO JC, RAGGIO DP. Sealing versus partial caries removal in primary molars: a randomized clinical trial. BMC Oral Health. 2014;14:58.

KLEINA MW, COELHO-DE-SOUZA FH, KLEIN-JÚNIOR CA, PIVA F. Caries Removal in Operative Dentistry – A literature review. Revista Dentística on line. 2009:15-23.

LULA EC, MONTEIRO-NETO V, ALVES CM, RIBEIRO CC. Microbiological analysis after complete or partial removal of carious dentin in primary teeth: a randomized clinical trial. Caries Res. 2009;43(5):354-8.

LULA EC, ALMEIDA LJ, JR., ALVES CM, MONTEIRO-NETO V, RIBEIRO CC. Partial caries removal in primary teeth: association of clinical parameters with microbiological status. Caries Res. 2011;45(3):275-80.

MALTZ M, ALVES LS. Incomplete caries removal significantly reduces the risk of pulp exposure and post-operative pulpal symptoms. J Evid Based Dent Pract 2013;13(3):120-2.

MALTZ M, OLIVEIRA EF, FONTANELLA V, CARMINATTI G. Deep caries lesions after incomplete dentine caries removal: 40-month follow-up study. Caries Res. 2007;41(6):493-6.

MALTZ M, ALVES LS, JARDIM JJ, MOURA MDOS S, DE OLIVEIRA EF. Incomplete caries removal in deep lesions: a 10-year prospective study. Am J Dent. 2011;24(4):211-4.

MALTZ M, GARCIA R, JARDIM JJ, DE PAULA LM, YAMAGUTI PM, MOURA MS, GARCIA F, NASCIMENTO C, OLIVEIRA A, MESTRINHO HD. Randomized trial of partial vs. stepwise caries removal: 3-year follow-up. J Dent Res. 2012;91(11):1026-31.

MANTON D. Partial caries removal may have advantages but limited evidence on restoration survival. Evid Based Dent. 2013;14(3):74-5.

MARCHI JJ, DE ARAUJO FB, FRONER AM, STRAFFON LH, NOR JE. Indirect pulp capping in the primary dentition: a 4 year follow-up study. J Clin Pediatr Dent. 2006;31(2):68-71.

MATTOS J, SOARES GM, RIBEIRO A DE A. Current status of conservative treatment of deep carious lesions. Dent Update. 2014;41(5):452-4, 6.

MIYASHITA H, WORTHINGTON HV, QUALTROUGH A, PLASSCHAERT A. Pulp management for caries in adults: maintaining pulp vitality. Cochrane Database Syst Rev. 2007;(2):CD004484.

MOTA LQ, LEITE JMS, TARGINO AGR. Minimally Invasive Dentistry through the Partial Removal of Carious Dentin in Deep Cavities. UNOPAR Cient Ciênc Biol Saúde. 2013;15(2):145-52.

OLIVEIRA EF, CARMINATTI G, FONTANELLA V, MALTZ M. The monitoring of deep caries lesions after incomplete dentine caries removal: results after 14-18 months. Clin Oral Investig. 2006;10(2):134-9.

OPAL S, GARG S, DHINDSA A, TALUJA T. Minimally Invasive Clinical Approach in Indirect Pulp Therapy and Healling of Deep Carious Lesions. The Journal of Clinical Pediatric Dentistry. 2014;38(4):185-92.

ORHAN AI, OZ FT, ORHAN K. Pulp exposure occurrence and outcomes after 1- or 2-visit indirect pulp therapy vs complete caries removal in primary and permanent molars. Pediatr Dent. 2010;32(4):347-55.

ORHAN AI, OZ FT, OZCELIK B, ORHAN K. A clinical and microbiological comparative study of deep carious lesion treatment in deciduous and young permanent molars. Clin Oral Investig. 2008;12(4):369-78.

PETROU MA, ALHAMOUI FA, WELK A, ALTARABULSI MB, ALKILZY MH, SPLIETH C. A randomized clinical trial on the use of medical Portland cement, MTA and calcium hydroxide in indirect pulp treatment. Clin Oral Investig. 2013;18(5):1383-9.

PHONGHANYUDH A, PHANTUMVANIT P, SONGPAISAN Y, PETERSEN PE. Clinical evaluation of three caries removal approaches in primary teeth: a randomised controlled trial. Community Dent Health. 2012;29(2):173-8.

PINTO AS, DE ARAUJO FB, FRANZON R, FIGUEIREDO MC, HENZ S, GARCIA-GODOY F, MALTZ M. Clinical and microbiological effect of calcium hydroxide protection in indirect pulp capping in primary teeth. Am J Dent. 2006;19(6):382-6.

PITTS NB. Cárie Dentária: Diagnóstico e Monitoramento. 1ª ed. São Paulo: Artes Médicas; 2012.

RIBEIRO CC, DE OLIVEIRA LULA EC, DA COSTA RC, NUNES AM. Rationale for the partial removal of carious tissue in primary teeth. Pediatr Dent. 2012;34(1):39-41.

RICKETTS D, LAMONT T, INNES NP, KIDD E, CLARKSON JE. Partial caries removal may have advantages but limited evidence on restoration survival. Evidence-Based Dentistry. 2013;14:74-5.

RICKETTS DN, PITTS NB. Traditional operative treatment options. Monogr Oral Sci. 2009;21:164-73.

RICKETTS DN, KIDD EA, INNES N, CLARKSON J. Complete or ultraconservative removal of decayed tissue in unfilled teeth. Cochrane Database Syst Rev. 2006;(3):CD003808.

SANTAMARIA R, INNES N. Trial shows partial caries removal is an effective technique in primary molars. Evid Based Dent. 2014;15(3):81-2.

SANTAMARIA RM, INNES NP, MACHIULSKIENE V, EVANS DJ, SPLIETH CH. Caries management strategies for primary molars: 1-yr randomized control trial results. J Dent Res. 2014;93(11):1062-9.

SANTAMARIA RM, INNES NP, MACHIULSKIENE V, EVANS DJ, ALKILZY M, SPLIETH CH. Acceptability of different caries management methods for primary molars in a RCT. Int J Paediatr Dent. 2015;25(1):9-17.

SCHWENDICKE F, DORFER CE, PARIS S. Incomplete caries removal: a systematic review and meta-analysis. J Dent Res. 2013;92(4):306-14.

SCHWENDICKE F, SCHWEIGEL H, PETROU M, SANTAMARIA R, HOPFENMULLER W, FINKE C, PARIS S. Selective or stepwise removal of deep caries in deciduous molars: study protocol for a randomized controlled trial. Trials. 2015;16(1):11.

SELWITZ RH, ISMAIL AI, PITTS NB. Dental caries. Lancet. 2007;369(9555):51-9.

THILLAINATHAN S, DUANE B. Non-conventional caries management techniques for children show promise. Evid Based Dent. 2014;15(2):43-4.

THOMPSON V, CRAIG RG, CURRO FA, GREEN WS, SHIP JA. Treatment of deep carious lesions by complete excavation or partial removal: a critical review. J Am Dent Assoc. 2008;139(6):705-12.

TRAIRATVORAKUL C, SASTARARUJI T. Indirect pulp treatment vs antibiotic sterilization of deep caries in mandibular primary molars. Int J Paediatr Dent. 2014;24(1):23-31.

TUCULINA MJ, RAESCU M, DASCALU IT, POPESCU M, ANDREESCU CF, DAGUCI C, CUMPATA CN, NIMIGEAN VR, BANITA IM. Indirect pulp capping in young patients: immunohistological study of pulp-dentin complex. Rom J Morphol Embryol. 2013;54(4):1081-6.

ANEXOS

ANEXOS

ANEXO A

TERMO DE CONSENTIMENTO LIVRE E ESCLARECIDO

Convidamos o seu/sua filho(a) paciente da clínica de Odontopediatria a participar da pesquisa: **"Avaliação da reposta do complexo dentino-pulpar de dentes decíduos após procedimentos clínicos conservadores.".** A remoção do tecido cariado é um procedimento utilizado para o tratamento de problemas da dentina e polpa (parte interior) de dentes de leite. Este tratamento é necessário para a manutenção do dente de leite na boca de seu filho(a) até o aparecimento do dente permanente (dente definitivo). Este tratamento, quando não realizado, pode trazer alguns riscos ao paciente: a perda do dente antes do tempo correto, dentes tortos, dificuldade de mastigação e perda da beleza do sorriso. O estudo que pretendemos fazer com seu filho(a) será de avaliar um tratamento que iríamos realizar nos dentes decíduos deles que estão afetados por lesão de cárie bem profunda. Para isso usaríamos de dois métodos: um dos métodos do estudo será usar o medicamento chamado hidróxido de cálcio sobre o tecido cariado do dente, o outro método seria a aplicação deste mesmo medicamento sobre o tecido do dente sem cárie. O uso do medicamento hidróxido de cálcio é comum para estimular a cura do tecido do dente. Após exame clínico e radiográfico inicial (Raio X) dos dentes indicados para execução do tratamento, será executado o procedimento da remoção do tecido cariado, utilizando o medicamento hidróxido de cálcio e em seguida o dente será devidamente restaurado. As radiografias serão realizadas em função do tratamento e não em função da pesquisa. Neste estudo as crianças serão organizadas, por sorteio, em dois grupos diferentes e seu filho(a) poderá cair em qualquer um deles. Para escolher o dente que será selecionado para o estudo, a boca do seu filho(a) será examinada e será feita uma radiografia do dente escolhido. Para fazer o tratamento necessário seu filho(a) será anestesiado. Isso poderá provocar certo desconforto perfeitamente suportável, principalmente porque ele será atendido por um profissional experiente no controle do comportamento da criança, e usando técnicas especiais de controle de dor que são próprias para crianças. Além do desconforto, a criança ficará sujeita ao risco, que é próprio deste tipo de tratamento, podendo apresentar uma bolinha de pus na região do dente tratado. Após o tratamento seu filho(a) deverá retornar à Clínica de Odontopediatria da FOB-USP por 3 vezes (3, 6 e 12 meses) para controlar o tratamento realizado. Será mantido sigilo e privacidade do participante da pesquisa durante todas as fases da pesquisa. As despesas do deslocamento dos participantes da pesquisa até à Clínica de Odontopediatria da FOB-USP para realização do procedimento não serão cobertas pelo pesquisador, e sim pelo responsável pelo sujeito da pesquisa. O participante da pesquisa terá garantia de indenização diante eventuais danos decorrentes diretamente da pesquisa. O responsável pelo sujeito da pesquisa receberá uma cópia deste Termo de Consentimento Livre e Esclarecido assinada ao seu término, tanto pelo responsável pelo participante da pesquisa como pelo pesquisador.

Qualquer dúvida surgida durante o estudo, o responsável poderá entrar em contato com a clínica de Odontopediatria da FOB-USP pelo telefone (14) 3235-8225, ou então, com a pesquisadora Bianca Zeponi Fernandes de Mello, através do telefone (14) 3208-6845.

A participação do sujeito da pesquisa não é obrigatória e caso o responsável por ele queira apresentar reclamações em relação a sua participação, poderá entrar em contato com o Comitê de Ética em Pesquisa em Seres Humanos, da FOB-USP, pelo endereço Al Octávio Pinheiro Brisolla, nº 9-75 (Sala no prédio da pós-graduação, FOB/USP) ou pelo telefone (14) 3235-8356, e-mail: cep@fob.usp.br, ou entrar em contato com o CONEP, pelo endereço Esplanada dos Ministérios, Bloco G, Anexo B. Sala 104B, ou pelo telefone (61) 3315-

2150, e-mail: cns@saude.gov.br. Além disso, a qualquer momento o responsável pela criança poderá negar-se a continuar participando desta pesquisa, e retirar seu consentimento, sem quaisquer penalidades.

Pelo presente instrumento que atende às exigências legais, o Sr. (a) _____, portador da cédula de identidade _____, após leitura minuciosa das informações constantes neste TERMO DE CONSENTIMENTO LIVRE E ESCLARECIDO, devidamente explicada pelos profissionais em seus mínimos detalhes, ciente dos serviços e procedimentos aos quais seu filho(a) será submetido, não restando quaisquer dúvidas a respeito do lido e explicado, firma seu CONSENTIMENTO LIVRE E ESCLARECIDO concordando que seu filho(a) participe da pesquisa proposta. Fica claro que o responsável legal pelo sujeito da pesquisa, pode a qualquer momento retirar seu CONSENTIMENTO LIVRE E ESCLARECIDO e deixar de participar desta mesma e ciente de que todas as informações prestadas tornar-se-ão confidenciais e guardadas por força de sigilo profissional (Art. 9o do Código de Ética Odontológica). Por fim, como pesquisador(a) responsável pela pesquisa, comprometo-me a cumprir todas as exigências contidas no item IV.3 da resolução do CNS/MS n. 466 de dezembro de 2012, publicada em 13 de junho de 2013.

Por estarmos de acordo com o presente termo o firmamos em duas vias.

Bauru, SP, _____ de _____ de _____.

_____	_____
Assinatura do Pai/Responsável pelo menor	Nome/Assinatura do Pesquisador(a)

Nome do pesquisador Responsável: Bianca Zeponi Fernandes de Mello
Telefone: (014) 3235 8141/8224 e-mail: bianca.mello@usp.br
Endereço Institucional: Alameda Otávio Pinheiro Brizola 9-70
Disciplina de Odontopediatria
Cidade: Bauru Estado: SP CEP: 17012-901

ANEXO B

FACULDADE DE ODONTOLOGIA DE BAURU-USP

PARECER CONSUBSTANCIADO DO CEP

DADOS DO PROJETO DE PESQUISA

Título da Pesquisa: Avaliação da reposta do complexo dentinopulpar de dentes decíduos após procedimentos clínicos conservadores.

Pesquisador: Bianca Zeponi Fernandes de Mello

Área Temática:

Versão: 4

CAAE: 20816913.5.0000.5417

Instituição Proponente: Universidade de Sao Paulo

Patrocinador Principal: Financiamento Próprio

DADOS DO PARECER

Número do Parecer: 911.414

Data da Relatoria: 09/12/2014

Apresentação do Projeto:

Trata-se de um projeto incialmente intitulado "Uso do laser de baixa intensidade em pulpotomias de dentes decíduos humanos", mas que agora irá se chamar "Avaliação da reposta do complexo dentinopulpar de dentes decíduos após procedimentos clínicos conservadores", de autoria de Bianca Zeponi Fernandes de Mello, sob a orientação da profª Drª Thais Marchini de Oliveira. Serão selecionadas crianças que já estão em tratamento rotineiro na clínica de Odontopediatria da FOB/USP. Todas as crianças serão avaliadas e as que apresentarem indicação para pulpotomia serão convidadas para participar do estudo. O objetivo do presente projeto será avaliar por meio de observações clínicas e radiográficas a resposta in vivo do complexo dentinopulpar de dentes decíduos humanos após pulpotomia com uso do Laser de Baixa Intensidade. Sessenta molares decíduos inferiores serão selecionados em crianças com idades entre 6 e 9 anos. Os dentes serão divididos em 04 grupos experimentais – cada grupo será composto por 15 dentes: G I - Pulpotomia com Hidróxido de Cálcio (P.A.); G II - Pulpotomia com Hidróxido de Cálcio (Pasta); G III - Pulpotomia com Laser de Baixa Intensidade + Hidróxido de Cálcio (P.A.); G IV - Pulpotomia com Laser de Baixa Intensidade + Hidróxido de Cálcio (Pasta), sendo tratados pela técnica convencional de pulpotomia. As avaliações clínicas e radiográficas serão realizadas nos períodos de 3, 6 e 12 meses do pós-operatório.

Endereço: DOUTOR OCTAVIO PINHEIRO BRISOLLA 75 QUADRA 9
Bairro: VILA NOVA CIDADE UNIVERSITARIA **CEP:** 17.012-901
UF: SP **Município:** BAURU
Telefone: (14)3235-8356 **Fax:** (14)3235-8356 **E-mail:** cep@fob.usp.br

FACULDADE DE
ODONTOLOGIA DE BAURU-
USP

Continuação do Parecer: 911.414

Objetivo da Pesquisa:

O objetivo do presente projeto será avaliar por meio de observações clínicas e radiográficas a resposta in vivo do complexo dentinopulpar de dentes decíduos humanos após pulpotomia com uso do Laser de Baixa Intensidade.

Avaliação dos Riscos e Benefícios:

Riscos:

A anestesia poderá provocar certo desconforto pela picada da agulha que é perfeitamente suportável, principalmente porque a criança será acompanhada por um profissional experiente no controle do comportamento de crianças, e usará técnicas especiais de controle de dor que são próprias para crianças. Além desse desconforto, a criança também poderá desenvolver uma bolinha de pus na região do dente tratado"

Benefícios:

Sugere-se que o uso do Laser de Baixa Intensidade favorece o reparo de dentes decíduos com comprometimento pulpar. Desta forma, pode auxiliar na manutenção da dentição decídua no período adequado. Mantendo a saúde bucal.

Comentários e Considerações sobre a Pesquisa:

Trata-se de uma pesquisa que pretende avaliar por meio de observações clínicas e radiográficas a resposta in vivo do complexo dentinopulpar de dentes decíduos humanos após pulpotomia com uso do Laser de Baixa Intensidade. O projeto trabalhará com duas hipóteses: 1) Não há diferença estatisticamente significativa entre os grupos estudados. 2) Há diferença estatisticamente significativa entre os grupos estudados. Não existem impedimentos éticos para a realização da pesquisa caso os responsáveis pelos menores sejam devidamente orientados e a pesquisa seja conduzida conforme aprovação deste comitê.

Considerações sobre os Termos de apresentação obrigatória:

Foram apresentados todos os documentos necessários para análise do projeto.

Recomendações:

Não se aplica.

Conclusões ou Pendências e Lista de Inadequações:

Trata-se de uma solicitação de emenda aonde as pesquisadoras vem solicitar a este CEP o que se

Endereço: DOUTOR OCTAVIO PINHEIRO BRISOLLA 75 QUADRA 9
Bairro: VILA NOVA CIDADE UNIVERSITARIA **CEP:** 17.012-901
UF: SP **Município:** BAURU
Telefone: (14)3235-8356 **Fax:** (14)3235-8356 **E-mail:** cep@fob.usp.br

FACULDADE DE ODONTOLOGIA DE BAURU-USP

Continuação do Parecer: 911.414

segue: 1) Histórico: Este projeto de pesquisa foi analisado por este CEP em Outubro de 2013 e naquela época foi considerado com pendências para sua aprovação. Tendo retornado para nova análise e supridas todas as pendencias, o projeto foi aprovado em data de 10 de janeiro de 2014. Através de ofício assinado pela autora e orientadora desta pesquisa, datado de 20 de Outubro de 2014, as pesquisadoras solicitavam a este CEP que fossem analisadas várias mudanças da pesquisa em tela, ou seja: alteração do Título, Resumo, Objetivo e Metodologia. Este CEP entendeu que foram muitas as alterações e que se tratava de uma nova pesquisa e solicitou às pesquisadoras que retirassem a pesquisa anterior e dessem entrada a uma nova pesquisa, não aprovando, portanto, a solicitação das pesquisadoras. Elas foram informadas da decisão deste CEP em data de 26 de Novembro de 2014. 2) Solicitação: Em data de 01 de Dezembro de 2014, as pesquisadoras nos enviam um novo ofício solicitando que desconsideremos as solicitações feitas anteriormente e que consideremos apenas a mudança do título do projeto. Inicialmente o projeto se chamaria "Uso do laser de baixa intensidade em pulpotomias de dentes decíduos humanos", mas que agora iria se chamar "Avaliação da reposta do complexo dentinopulpar de dentes decíduos após procedimentos clínicos conservadores". Considerando que as pesquisadoras voltaram atrás e que não mudaram os objetivos e metodologia, apenas o título do projeto e apresentaram os novos documentos com esse novo título, esse comitê entende que podemos aprovar essa solicitação das pesquisadoras.

Situação do Parecer:

Aprovado

Necessita Apreciação da CONEP:

Não

Considerações Finais a critério do CEP:

As alterações solicitadas pelos pesquisadores, por meio de EMENDA, foram analisadas por um relator e consideradas APROVADAS na reunião extraordinária do CEP de 10.12.2014. Ao término da pesquisa o CEP-FOB/USP exige a apresentação de relatório final. Os relatórios parciais deverão estar de acordo com o cronograma e/ou parecer emitido pelo CEP. Alterações na metodologia, título, inclusão ou exclusão de autores, cronograma e quaisquer outras mudanças que sejam significativas deverão ser previamente comunicadas a este CEP sob risco de não aprovação do relatório final. Quando da apresentação deste, deverão ser incluídos todos os TCLEs e/ou termos de doação assinados e rubricados, se pertinentes.

Endereço: DOUTOR OCTAVIO PINHEIRO BRISOLLA 75 QUADRA 9
Bairro: VILA NOVA CIDADE UNIVERSITARIA **CEP:** 17.012-901
UF: SP **Município:** BAURU
Telefone: (14)3235-8356 **Fax:** (14)3235-8356 **E-mail:** cep@fob.usp.br

FACULDADE DE
ODONTOLOGIA DE BAURU-
USP

Continuação do Parecer: 911.414

BAURU, 12 de Dezembro de 2014

Assinado por:
Flaviana Bombarda de Andrade
(Coordenador)

Endereço: DOUTOR OCTAVIO PINHEIRO BRISOLLA 75 QUADRA 9
Bairro: VILA NOVA CIDADE UNIVERSITARIA **CEP:** 17.012-901
UF: SP **Município:** BAURU
Telefone: (14)3235-8356 **Fax:** (14)3235-8356 **E-mail:** cep@fob.usp.br

ANEXO C

AVALIAÇÃO CLÍNICA E RADIOGRÁFICA

Nome do paciente: _____

Procedimento: Remoção parcial do tecido cariado( ) Remoção total do tecido cariado( )

Data do procedimento: _____

Dente:____ Material de proteção:_____

Material restaurador:_____

1 ª Avaliação - ____ meses (Data ___/___/___)

Clínico	Sim	Não	Radiográfico	Sim	Não
Sintomatologia			Reabsorção interna		
Mobilidade			Reabsorção externa		
Sensibilidade à percussão			Lesão na área de furca		
Presença de fístula/Abscesso			Lesão Periapical		
Alteração de cor			Estágio de rizólise avançado		

2 ª Avaliação - ____ meses (Data ___/___/___)

Clínico	Sim	Não	Radiográfico	Sim	Não
Sintomatologia			Reabsorção interna		
Mobilidade			Reabsorção externa		
Sensibilidade à percussão			Lesão na área de furca		
Presença de fístula/Abscesso			Lesão Periapical		
Alteração de cor			Estágio de rizólise avançado		