

Ana Claudia Venancio

**Avaliação da viabilidade da técnica de acesso  
ao espaço epicárdico por punção transatrial  
para ablação epicárdica por cateter**

Tese apresentada à Faculdade de Medicina da  
Universidade de São Paulo para obtenção de título de  
Doutor em Ciências

Programa de: Cardiologia

Orientador: Prof. Dr. Maurício Ibrahim Scanavacca

São Paulo

2010

**Dados Internacionais de Catalogação na Publicação (CIP)**

Preparada pela Biblioteca da  
Faculdade de Medicina da Universidade de São Paulo

©reprodução autorizada pelo autor

Venancio, Ana Claudia

Avaliação da viabilidade da técnica de acesso ao espaço epicárdico por punção transatrial para ablação epicárdica por cateter / Ana Claudia Venancio. -- São Paulo, 2010.

Tese(doutorado)--Faculdade de Medicina da Universidade de São Paulo.  
Programa de Cardiologia.

Orientador: Maurício Ibrahim Scanavacca.

Descritores: 1.Fibrilação atrial 2.Cateterismo cardíaco/métodos 3.Derrame pericárdico/terapia 4.Paracentese/métodos 5.Mapeamento epicárdico 6.Ablação por cateter 7.Suínos

USP/FM/DBD-445/10

“Valeu a pena?

Tudo vale a pena se a alma não é pequena,  
quem quiser passar além do Bojador,  
tem que passar além da dor.”

*Fernando Pessoa.*

**DEDICATÓRIA:**

À minha Família que faz tudo valer a pena.

E a Deus, que me justifica.

Our deepest fear is not that we are inadequate.  
Our deepest fear is that we are powerful beyond measure.  
It is our light, not our darkness, that most frightens us.  
Your playing small does not serve the world.  
There is nothing enlightened about shrinking so that  
Other people won't feel insecure around you.  
We are all meant to shine as children do.  
It's not just in some of us;  
It is in everyone.  
And as we let our own lights shine,  
We unconsciously give other people permission to do the same.  
As we are liberated from our own fear,  
Our presence automatically liberates others.

By Marianne Williamson

## **AGRADECIMENTOS**

A meus pais que não me deram apenas a vida, mas a encheram de amor e significado.

A meus três irmãos, Maria Olinda, Aldo Márcio e Renata, que sempre estiveram e estarão ao meu lado, simplesmente por amor.

A meus avós, tios, cunhados e sobrinho, alguns que participaram apenas no início e partiram antes do fim, outros que chegaram até o final, ou nele como o Aldo Lucas, que fez com que houvesse alegria na continuidade.

Ao Dr. Rodrigo Nascimento, meu amigo, fiel, companheiro, por todas as idas à rodoviária e jantares felizes.

Ao Gil, por sua presença em minha vida há onze anos.

Aos meus pacientes, por sua compreensão em minhas muitas ausências.

Aos motoristas do ônibus leito, que durante 8 anos conduziram com segurança a minha vida, principalmente nos primeiros 5 anos em viagens semanais.

Ao Dr. Raul Sartini, que sem sua ajuda não teria iniciado meus projetos científicos.

Aos pacientes do ambulatório de fibrilação atrial do InCor, que acompanhamos semanalmente nos primeiros 3 anos.

À engenheira Helena Oyama, por todas as nossas discussões científicas e filosóficas, um gratificante exercício mental.

Ao departamento de Experimental, Sra. Edna Paola, e especialmente ao Sr. Richard, pelo excelente trabalho.

Ao engenheiro Marcelo Mazzeto que juntamente com a Sra. Helena Oyama, desenvolveram o monitor de pressão positiva/negativa para este trabalho.

À Dra. Vera Aiello, por toda a ajuda e atenção, com seu imenso conhecimento e generosidade.

À Sra. Neuza e às secretárias da pós-graduação, por todas as orientações e soluções em todas as intercorrências.

À Sra. Valéria Lombardi, pela elaboração da ficha catalográfica e orientação no formato da tese.

Ao Prof. Eduardo Sosa e aos doutores Denise Hachul, Francisco Darrieux, Cristiano Pisani e Sissy Lara por todo o carinho, paciência, disponibilidade e auxílio para que houvesse uma integração ao departamento, ao Hospital, e se desenvolvessem e concluíssem os projetos.

Finalmente, ao Prof. Maurício Scanavacca pela oportunidade de ingressar na pós-graduação da Faculdade de Medicina da USP e por ter viabilizado a execução e conclusão deste trabalho.

Esta tese está de acordo com as seguintes normas, em vigor no momento desta publicação:

Referências: adaptado de *International Committee of Medical Journals Editors* (Vancouver)

Universidade de São Paulo. Faculdade de Medicina. Serviço de Biblioteca e Documentação. *Guia de apresentação de dissertações, teses e monografias*. Elaborado por Anneliese Carneiro da Cunha, Maria Julia de A. L. Freddi, Maria F. Crestana, Marinalva de Souza Aragão, Suely Campos Cardoso, Valéria Vilhena. 2a ed. São Paulo: Serviço de Biblioteca e Documentação; 2005.

Abreviaturas dos títulos dos periódicos de acordo com *List of Journals Indexed in Index Medicus*.

## SUMÁRIO:

Lista de abreviaturas	
Lista de símbolos	
Lista de siglas	
Resumo	
Summary	
1 INTRODUÇÃO	
1.1 Mapeamento e ablação de fibras miocárdicas subepicárdicas para tratamento das arritmias cardíacas .....	2
1.2 Mecanismos da fibrilação atrial .....	2
1.3 Estruturas subepicárdicas como substrato e alvo para ablação das taquicardias supraventriculares .....	3
1.4 Ablação por cateter da fibrilação atrial .....	5
1.5 Mapeamento e ablação epicárdica das taquicardias ventriculares .....	11
1.6 Abordagens do espaço pericárdico para mapeamento e ablação de arritmias com origem epicárdica .....	12
1.7 Acesso transatrial para o espaço pericárdico .....	13
2 OBJETIVOS.....	17
3 MÉTODOS.....	19
4 RESULTADOS.....	27
5 DISCUSSÃO.....	35
6 CONCLUSÕES.....	44
7 ANEXOS.....	46
8 REFERÊNCIAS.....	62

**Lista de abreviaturas**

AA drogas antiarrítmicas

AAD apêndice auricular ou atrial direito

AE átrio esquerdo

AD átrio direito

Dr. doutor

ed. edição

et al. e outros

FA fibrilação atrial

FC frequência cardíaca

fig. figura

ICT istmo cavo-tricuspídeo

p. página

PA pressão arterial

Prof. professor

RAA right atrial appendage

RF radiofrequência

SC seio coronário

rev. revista

RV right ventricle

TV taquicardia ventricular

v. volume

VD ventrículo direito

VPs veias pulmonares



**Lista de símbolos**

bpm batimentos por minuto

F French

Hz Hertz

IM intramuscular

IV intravenoso

kg quilograma

mEq/l miliequivalente por litro

mg/kg miligrama por quilo

mg/ml miligrama por mililitro

min minuto

ml/animal mililitro por animal

ml/pig milimeters per pig

mm milímetro

mmHg milímetro de mercúrio

s segundo

vs. versus

W watt

<sup>0</sup>C graus Celcius

= igual a

> maior que

± mais ou menos

< menor que

% por cento

**Lista de siglas**

InCor Instituto do Coração da Universidade de São Paulo

HC-FMUSP Hospital das Clínicas da Faculdade de Medicina da  
Universidade de São Paulo

## Resumo

Venancio AC. **Avaliação da viabilidade da técnica de acesso ao espaço epicárdico por punção transatrial para ablação epicárdica por cateter** [tese]. São Paulo: Faculdade de Medicina, Universidade de São Paulo; 2010. 75p.

**Fundamentos** – O acesso percutâneo ao espaço pericárdico pela via transatrial poderia ser uma alternativa ao acesso subxifóide para o mapeamento e ablação de fibras miocárdicas subepicárdicas. O objetivo deste estudo foi avaliar a viabilidade de alcançar o espaço pericárdico normal através do apêndice auricular direito (AAD) por acesso transvenoso.

**Métodos e Resultados** - Um sistema Mullins (8F), originalmente desenvolvido para alcançar o átrio esquerdo (AE) por punção transeptal foi utilizado neste estudo para transfixar o AAD (16) ou AE (1) em 17 suínos, com uma média de  $26,9 \pm 2,6$  kg, e alcançar o espaço pericárdico normal. Um cateter 7F quadripolar com eletrodo distal com 4 ou 8 mm foi introduzido no espaço pericárdico para aplicações de radiofrequência. Em 15 (88%) animais o procedimento foi realizado sem instabilidade hemodinâmica (PA média inicial =  $80,4 \pm 11,7$  mmHg; PA média final =  $86,8 \pm 9,7$  mmHg,  $p = 0,11$ ). Foi identificado e aspirado derrame pericárdico discreto ( $28,9 \pm 27,6$  ml/animal) durante o procedimento. O espaço pericárdico foi acidentalmente acessado por punção do ventrículo direito (VD) em um animal e por punção do anel da valva tricúspide em outro. Ambos apresentaram sangramento

pericárdico importante e tamponamento cardíaco. Um dispositivo para oclusão do orifício de perfuração foi testado com sucesso em três porcos, dois no AD e um no VD, sem ocorrência de derrame pericárdico significativo.

**Conclusões** – O acesso transatrial ao espaço pericárdico pode ser potencialmente útil para mapeamento e ablação de arritmias cardíacas, bem como para drenagem imediata de um tamponamento cardíaco agudo.

**Descritores:** 1.Fibrilação atrial 2.Cateterismo cardíaco/métodos 3.Derrame pericárdico/terapia 4.Paracentese/métodos 5.Mapeamento epicárdico 6.Ablação por cateter 7.Suíños

## Summary

Venancio AC. **Percutaneous transatrial approach to reach the epicardial space for epicardial mapping and ablation** [thesis]. São Paulo: "Faculdade de Medicina, Universidade de São Paulo"; 2010. 75p.

**Background** — A transvenous access to the pericardial space could provide a convenient route to map and ablate subepicardial myocardial fibers. The aim of this study was to evaluate the feasibility of reaching the normal pericardial space through the right atrial appendage (RAA) by transvenous access.

**Methods and Results** — An 8F Mullins system was used to transfix the right atrium (16) and left atrium (1) in 17 pigs with a mean of  $26.9 \pm 2.6$  kg. A 7F quadripolar catheter with 4 or 8 mm distal tip electrode was introduced into the pericardial space to perform epicardial radiofrequency lesions. The pericardial space was successfully reached in 15 (88%) animals without hemodynamic instability (initial mean BP  $80.4 \pm 11.7$  mmHg; final  $86.8 \pm 9.7$  mmHg,  $p= 0,11$ ). However, a mild pericardial serohemorrhagic effusion was identified and aspirated in all the animals ( $28.9 \pm 27.6$  ml/pig) during the procedure. The pericardial space was accidentally accessed through the right ventricle (RV) in one animal and through the tricuspid annulus in another, which presented important pericardial bleeding and cardiac tamponade. The hypothesis that an occlusion device could be useful to close the created atrial

orifice was tested successfully in three pigs (two at RAA and one at RV) and without significant pericardial bleeding.

**Conclusions** — The right atrial appendage route might be potentially useful to access the normal pericardial space for mapping and ablating cardiac arrhythmias as well as to drain promptly an acute tamponade.

**Descriptors:** 1.Atrial fibrillation 2. Heart catheterization/methods 3.Pericardial effusion/therapy 4.Paracentesis/methods 5.Epicardial mapping 6.Catheter ablation 7.Swine

# **INTRODUÇÃO**

## **1. Introdução**

### **1.1 Mapeamento e ablação de fibras miocárdicas subepicárdicas para tratamento das arritmias cardíacas**

Apesar de ao longo dos anos haver reconhecimento da importância das fibras miocárdicas subepicárdicas como sítio de origem de várias taquicardias ventriculares e supraventriculares, poucas ferramentas específicas têm sido desenvolvidas para sua identificação precisa e tratamento mais efetivo.

### **1.2 Mecanismos da fibrilação atrial**

As diferentes formas de apresentação clínica da fibrilação atrial (FA) sabe-se que se relacionam com diferenças importantes no mecanismo da FA.<sup>1-2</sup> Enquanto a fibrilação atrial paroxística se apresenta dependente dos deflagradores onde se destacam as extrassístoles de veias pulmonares (VPs), a FA permanente, onde já não se consegue a reversão, relaciona-se com um importante remodelamento elétrico atrial.

A estrutura e os mecanismos da FA se baseiam numa composição entre mecanismos anatômicos e mecanismos arritmogênicos.<sup>3</sup> Em uma visão posterior dos átrios pode-se observar a extensão das fibras musculares para dentro das VPs permitindo uma conexão elétrica destas com o átrio esquerdo. Existem quatro grandes plexos ganglionares



autônômicos e seus axônios no átrio esquerdo (superior e inferior esquerdos e anterior e inferior direitos). Estes modulam a atividade parassimpática nos átrios levando a encurtamento dos períodos refratários e colaborando com o mecanismo de sustentação da FA.

O seio coronário encontra-se envolvido por fibras musculares que têm conexões com os átrios, assim como se tem a veia e o ligamento de Marshall, os quais caminham do seio coronário até a região entre o apêndice atrial esquerdo e a veia pulmonar superior esquerda. Essas conexões proporcionam vários caminhos de perpetuação do estímulo elétrico, onde ondas macro e micro reentrantes têm uma participação no início e manutenção da FA. Os deflagradores podem apresentar origem em determinados locais fora das VPs, como as veias cavas e a veia e o ligamento de Marshall.

Inúmeras novas variáveis têm sido investigadas quanto a provável fator de risco para FA, dentre elas destacamos a gordura pericárdica<sup>4</sup>, focos arritmogênicos<sup>5-9</sup> e estimulação simpática.<sup>10-11</sup>

### **1.3 Estruturas subepicárdicas como substrato e alvo para ablação das taquicardias supraventriculares**

A abordagem epicárdica pode ter um papel importante na melhora dos resultados da ablação por cateter da FA. Um deles é a ablação de focos ectópicos extra-venosos como o ligamento de Marshall. A abordagem epicárdica é necessária para sua completa eliminação quando a abordagem

endocárdica não é efetiva e o acesso da veia de Marshal não é tecnicamente possível.<sup>12</sup> Outra possível aplicação da ablação epicárdica da FA é nas técnicas onde se busca um isolamento completo das veias pulmonares ou por meio do isolamento da parede posterior do átrio esquerdo, em especial em pacientes com FA persistente e persistente prolongada, nas quais existe um remodelamento elétrico atrial importante. Entretanto, o isolamento de áreas extensas são tecnicamente difíceis devido à dificuldade em criar lesões lineares transmuralis contínuas pela ablação endocárdica, mesmo quando se utilizam cateteres irrigados. A combinação da ablação pela superfície epicárdica<sup>13</sup> pode ser necessária para a criação de lesões lineares transmuralis definitivas.

A denervação autonômica do coração tem sido considerada no tratamento de pacientes com FA. Como a atividade vagal tem um papel na sustentação da FA, formulou-se a hipótese de que a denervação vagal, por meio da aplicação RF em áreas nas quais existe resposta vagal evocada, principalmente na superfície epicárdica dos átrios, poderia propiciar um maior sucesso às técnicas convencionais.<sup>14</sup> Uma vez que os plexos autonômicos atriais estão localizados na superfície epicárdica dos átrios, em quatro áreas principais, próximo às veias pulmonares, Scanavacca et al avaliaram o efeito da ablação epicárdica dos gânglios autonômicos em pacientes com FA vagal. Embora tecnicamente exequível, o real benefício obtido por essas técnicas ainda foi limitado.<sup>15</sup> Outros autores tiveram resultados contraditórios tentando promover a denervação vagal pela abordagem endocárdica.<sup>16-17</sup>

Schweikert et al demonstraram que a abordagem epicárdica pode ser útil em pacientes com taquicardias supraventriculares e falha de ablação endocárdica.<sup>18</sup> Em dez pacientes com vias acessórias que foram mapeadas pelo epicárdio e endocárdio, cinco tinham o local de maior precocidade da ativação ventricular na superfície epicárdica, sendo essa via eliminada com sucesso em três pacientes. Quatro pacientes com taquicardia sinusal inapropriada foram submetidos à mapeamento epicárdico, sendo evidenciado maior precocidade pelo epicárdio em dois, e um destes obteve sucesso com a ablação.

#### **1.4 Ablação por cateter da fibrilação atrial**

A FA é frequentemente refratária ao tratamento com drogas antiarrítmicas (AA). Este fato motivou o desenvolvimento de técnicas não farmacológicas, cirúrgicas e por cateteres para tratamento mais efetivo da FA.<sup>19-23</sup> A ablação por cateter com a utilização da energia de radiofrequência (RF) vem sendo aplicada de modo crescente nos últimos 15 anos, sendo recomendada nas diretrizes internacionais para tratamento de pacientes com FA sintomática, não controlada com o uso de pelo menos um fármaco antiarrítmico.<sup>24-25</sup> Diante do diagnóstico de fibrilação atrial persistente ou permanente pode-se optar entre o tratamento com o controle do ritmo ou o tratamento com o controle da frequência.<sup>26-27</sup>

No estudo AFFIRM (Atrial Fibrillation Follow-up Investigation of Rhythm Management) foram comparados os resultados clínicos de “controle do

ritmo” e “controle da frequência”, em pacientes com idade média de 69,7 +/- 9 anos, com FA recorrente persistente ou permanente, obtendo-se resultados semelhantes.<sup>32</sup> Porém a porcentagem de pacientes submetidos à ablação ou a implante de marcapasso ou desfibrilador, no controle do ritmo, foi muito pequena e estatisticamente insignificante. Assim, pode-se inferir que a ausência de diferença entre controle do ritmo e da frequência se aplica ao tratamento clínico para indivíduos acima de 65 anos, com frequência cardíaca controlada, sem dificuldade de anticoagulação ou manutenção do tratamento medicamentoso.

Várias técnicas de ablação por cateter foram sugeridas, sendo o isolamento elétrico das VPs reconhecido como um passo fundamental no procedimento, associado ou não à ablação de eletrogramas fracionados e à criação de linhas de bloqueio nos átrios.

A ablação com RF de focos ectópicos com origem nas VPs foi introduzida inicialmente na prática clínica para tratamento de pacientes com FA paroxística.<sup>28</sup> Embora efetiva, esta técnica pode ser aplicada somente em uma minoria de pacientes com focos ectópicos muito ativos. Assim sendo, a ablação da FA paroxística se faz com o isolamento das VPs, sem indução e localização dos focos ectópicos deflagradores.<sup>29-30</sup> Contudo, os resultados clínicos, e a necessidade de novas intervenções ainda são controversos. As limitações encontradas em pacientes com FA persistente e permanente estimularam a elaboração de técnicas mais efetivas que modificassem o substrato de manutenção da FA.

Trabalho realizado pela equipe da Unidade de Arritmias e Marcapasso do InCor, mostra que o controle dos pacientes com FA paroxística após ablação por cateter chega a 80%.<sup>31</sup> Hocini et al<sup>32</sup> evidenciaram que o isolamento das VPs é o objetivo da ablação de FA e tecnicamente executável em 100% dos casos associando-se a 70% de sucesso, assim como apresentaram as modificações técnicas sugeridas pelo grupo para o isolamento das VPs. Esta ablação tem sido realizada com lesões circunferenciais a aproximadamente um cm fora dos óstios das VPs. Adicionalmente, as regiões do antrum das VPs com eletrogramas de dois ou mais componentes também são ablacionadas.<sup>33</sup> A avaliação de 368 pacientes consecutivos submetidos a esta técnica, mostrou que 69% deles permaneceram sem recorrência e sem AA em seguimento médio de  $10 \pm 5$  meses.<sup>34</sup>

No InCor, após um seguimento de  $33 \pm 12$  meses, observou-se que maior tempo de história de FA, uso de mais AA e recorrência de FA num período de sessenta dias pós-procedimento aumentaram o risco de recorrência de FA em longo prazo. Por sua vez, a associação de flutter atrial e a ablação concomitante do istmo cavo-tricuspídeo (ICT) reduziram o risco de recorrência. Variáveis clínicas como tempo de história de FA e maior quantidade de AA já utilizada influenciaram os resultados da ablação por cateter. Em pacientes com flutter atrial associado, a realização concomitante de linha de bloqueio no ICT reduziu significativamente a recorrência de fibrilação atrial a longo prazo.<sup>35</sup>

A Sociedade Brasileira de Cardiologia recomenda sua realização em pacientes com FA paroxística, sintomática e de difícil controle farmacológico, com átrio esquerdo normal e na ausência de condições metabólicas potencialmente correlacionadas à arritmia (Recomendação B2, Nível 3); e nos pacientes com FA paroxística e frequente, de difícil controle farmacológico, com cardiopatia estrutural (Recomendação B2, Nível 4).<sup>25</sup>

No InCor as indicações para ablação da FA vêm se modificando com a experiência obtida pelo grupo no decorrer dos últimos anos. Atualmente são candidatos os pacientes com FA paroxística ou persistente, sintomática, com evolução mínima de seis meses, refratária a pelo menos duas AA, tendo sido afastadas condições potencialmente deflagradoras como hipertireoidismo e consumo excessivo de álcool. Evita-se a indicação em pacientes com limitações para uso de anticoagulante oral.

Nos pacientes com FA persistente ou permanente, sugere-se que duas linhas de bloqueio sejam realizadas no átrio esquerdo, além do isolamento das VPs. Uma delas ligando a veia pulmonar inferior esquerda ao anel mitral e a outra ligando as duas VPs superiores. Aplicando-se esta estratégia, 87% dos pacientes com FA paroxística e 70% dos pacientes com FA persistente estavam livres de taquiarritmias atriais sem AA, em seguimento médio de um ano.<sup>36</sup>

Alguns eletrofisiologistas e cirurgiões cardíacos acreditam que os melhores resultados serão obtidos quando se produzir lesões transmuralis bipolares na construção do quadrado da cirurgia de Maze.<sup>37-39</sup> A estratégia de reprodução da cirurgia do labirinto por cateter foi retomada, atualmente

realizada com sistema de mapeamento computadorizado com reconstrução tridimensional<sup>40</sup> das câmaras atriais e a ablação com equipamentos de RF capazes de produzir lesões mais profundas e transmuralis.<sup>41-45</sup> Lesões mais extensas nos antros das VPs provocam mudança no substrato de manutenção da FA e denervação autonômica do átrio esquerdo, com resultados aparentemente mais satisfatórios no controle da FA.<sup>46-47</sup>

O registro brasileiro de ablação de FA em 2007 evidenciou taxa de sucesso de 82% com drogas antiarrítmicas e de 35% de reintervenção.<sup>48</sup>

A taxa de manutenção do isolamento elétrico das VPs é aparentemente maior quando realizada durante procedimentos cirúrgicos, utilizando equipamentos com alta probabilidade de obter lesão transmural linear (ablação com RF bipolar). Esta observação estimulou alguns eletrofisiologistas associar aplicações epicárdicas às endocárdicas.<sup>49</sup> Assim, melhores técnicas têm sido pesquisadas para que se obtenha uma ablação segura, eficaz e que promova um isolamento das veias pulmonares, com a criação de lesões lineares transmuralis permanentes.<sup>50-52</sup>

Outro aspecto que merece atenção, é que apesar de todo avanço técnico e tecnológico obtido nos últimos anos, a ablação por cateter da FA ainda continua complexa e requer punção transeptal para acessar o átrio esquerdo. A técnica de punção transeptal modificou-se muito pouco ao longo dos anos, apresentando somente pequenas variações incorporadas por alguns operadores, objetivando ampliar a segurança do procedimento.

Na maioria dos centros, realiza-se a punção transeptal guiada exclusivamente pela radioscopia, entretanto, ecocardiografia intracardiaca

ou transesofágica podem ser utilizadas para execução de punção mais segura em casos específicos. O tamponamento cardíaco pode ocorrer, apesar de todas as precauções, em 0,1 a 2,4% dos pacientes. Ocorre devido à perfuração da parede atrial até mesmo em serviços experientes, com ou sem orientação ecocardiográfica, e é potencialmente fatal se não reconhecido e tratado precocemente.<sup>53-56</sup>

O tamponamento é uma complicação maior dos procedimentos ablativos em átrio esquerdo e resulta, na maioria dos casos, de sangramento intrapericárdico agudo devido à perfuração atrial relacionada à punção transeptal, manipulação de cateter ou aplicação de alta potência de energia nas câmaras atriais. De todas as 32 complicações fatais (1 para cada 1000 pacientes) observadas em uma série de 45.115 procedimentos em 32.569 pacientes, o tamponamento foi a causa mais frequente e ocorreu em 8 pacientes.<sup>57</sup>

A pericardiocentese através da punção subxifóide<sup>58</sup> percutânea quando realizada precocemente é efetiva no tratamento de tamponamento cardíaco, entretanto, anticoagulação deve ser revertida e a ablação interrompida na maioria dos casos.<sup>59-60</sup> Além disso, alguns pacientes com sangramento persistente podem necessitar de correção cirúrgica a céu aberto.

Situação que pode ocorrer durante o procedimento, potencialmente letal é quando a punção subxifóide não pode ser obtida ou por dificuldade de acesso subxifóide ou pela presença de hematoma com coágulos junto ao ventrículo direito mais grave ocorre quando a punção subxifóide não é obtida levando a parada cardíaca por tamponamento cardíaco. Haissaguerre et al



descreveram um caso onde a punção subxifóide não pode ser obtida, e buscando alternativa na punção transcardíaca, que foi efetiva nesse caso para promover a drenagem pericárdica e aliviar o tamponamento cardíaco, salvando a vida do paciente.<sup>61</sup> Entretanto, sugeriu que a retirada da bainha transfixando a parede atrial ou ventricular deveria ser realizada em ambiente cirúrgico para correção da perfuração.

### **1.5 Mapeamento e ablação epicárdica das taquicardias ventriculares**

A ablação por cateter das taquicardias ventriculares (TVs) é habitualmente um procedimento trabalhoso e às vezes pouco efetivo, dada a complexidade de organização do circuito reentrante, o mecanismo mais comum destas taquicardias. Este fato torna difícil a identificação e eliminação de todas as vias envolvidas na sua sustentação, principalmente quando estas estão relacionadas com fibras miocárdicas subepicárdicas. Por este motivo, diversas estratégias vêm sendo implementadas para mapeamento e ablação das TVs. Uma delas é o acesso percutâneo do espaço pericárdico para investigar possível origem subepicárdica de uma determinada TV.<sup>62</sup>

## **1.6 Abordagens do espaço pericárdico para mapeamento e ablação de arritmias com origem epicárdica**

Atualmente, o mapeamento epicárdico extenso pode ser realizado por técnicas cirúrgicas e não cirúrgicas. As técnicas cirúrgicas incluem o acesso direto com o tórax aberto ou por instrumentação toracoscópica.<sup>63</sup> Embora ambas as técnicas possam ser realizadas no laboratório de eletrofisiologia, requerem a assistência de um cirurgião. O seio coronário e a grande veia cardíaca têm sido explorados durante estudo eletrofisiológico convencional, com cateteres regulares. No entanto, microcateteres especiais podem ser necessários para explorar os ramos coronarianos mais distais.<sup>64</sup>

A abordagem subxifóide percutânea permite mapeamento amplo da superfície epicárdica do coração. Sosa et al<sup>65</sup> demonstraram que a ablação epicárdica utilizando punção pericárdica subxifóide é uma técnica segura e eficaz em ablação de taquicardia ventricular.<sup>66-70</sup> Durante os últimos 14 anos, desde a descrição da técnica em 1996, não houve grandes desenvolvimentos na técnica ou em materiais para auxiliar sua execução. Apesar da ausência de instrumentos específicos para sua realização, a punção subxifóide com a agulha de Tuohy (desenvolvida para acesso ao espaço epidural) apresenta taxa de sucesso acima de 95%.<sup>71-72</sup>

Entretanto, devido ao alvo da punção ser um espaço virtual, existe o risco de ultrapassar a superfície visceral do pericárdio levando à lesão da parede livre do ventrículo direito e à ocorrência de sangramento intrapericárdico. Sosa e Scanavacca descreveram em uma série de 257

procedimentos consecutivos realizados no Instituto do Coração (InCor/HC-FMUSP), que acidentes de punção ocorreram em até 15% dos pacientes, mas a interrupção do procedimento, em geral, não é necessária. Em torno de 1% dos casos, o acidente de punção resulta em sangramento persistente sendo necessária toracotomia para correção.<sup>68</sup> O risco de punção acidental nas diversas publicações varia de 10 a 20%, sendo que na maioria das vezes é discreto e sem repercussão importante.

Em 373 pacientes submetidos à ablação epicárdica de taquicardia ventricular no InCor, 5% tiveram punção de ventrículo direito, 10% drenagem maior que 50 ml e 0,8% necessitaram correção cirúrgica.

Em registro multicêntrico, envolvendo 913 procedimentos de ablação de TV, relacionados, em sua maioria (87%) com o substrato cicatricial, foi observado que 156 pacientes necessitaram mapeamento e ablação epicárdica.<sup>54</sup> Complicações agudas relacionadas a esta abordagem foram descritas em oito (5%) pacientes. Destas, sete foram hemopericárdio (>80cm<sup>3</sup>).

### **1.7 Acesso transatrial para o espaço pericárdico**

Verrier et al<sup>73</sup> demonstraram que a abordagem percutânea via apêndice atrial direito (AAD) é uma rota transvenosa rápida e segura para acessar o espaço pericárdico normal. Estudos posteriores confirmaram que o acesso transatrial do espaço pericárdico pode ser útil para uma série de modalidades terapêuticas que vão desde a infusão de drogas no espaço

pericárdico<sup>74-77</sup> até o implante de eletrodos epicárdicos para estimulação cardíaca artificial, incluindo para a terapia de ressincronização cardíaca.<sup>78-80</sup>

Recentemente, Scanavacca et al<sup>81</sup> observaram, em dois pacientes que apresentaram perfuração acidental da parede posterior do átrio esquerdo, com introdução da bainha transeptal no espaço pericárdico, que a redução progressiva do calibre do cateter transfixante, associada à pressão negativa no espaço intrapericárdico possibilitou a remoção dos cateteres sem a formação de hemopericárdio importante ou tamponamento cardíaco.

Considerando as diferentes indicações de acesso epicárdico nos procedimentos de ablação de FA e buscando uma melhora no resultado da ablação, uma combinação das abordagens endocárdica e epicárdica poderia ser mais efetiva. A punção pericárdica transatrial também poderia ser uma opção intravascular mais rápida e confortável ao eletrofisiologista, para realização de pericardiocentese durante tamponamento cardíaco.

Na presença de orifício transatrial ou transventricular, pela punção ou acidental, esse poderia ser ocluído por pressão negativa ou utilização de prótese percutânea existente ou a ser desenvolvida especificamente para oclusão de comunicação com espaço pericárdico.

Existem várias descrições de oclusão de orifícios interatriais e interventriculares por diferentes próteses percutâneas com sucesso e sem maiores intercorrências.<sup>82-88</sup> Porém, não existem próteses disponíveis específicas para utilização em oclusão de orifícios transmuralis ao espaço pericárdico.

Após essas considerações, acreditamos que o acesso transatrial ao espaço pericárdico pode ser uma alternativa à abordagem subxifóide para mapeamento e ablação de arritmias cardíacas, assim como para correção rápida e não cirúrgica de acidentes de punção e drenagem de hemopericárdico.

## **OBJETIVOS**

## **2.Objetivos**

O objetivo primário deste estudo foi avaliar a exequibilidade e a segurança da técnica de abordagem por punção transatrial do espaço pericárdico, para mapeamento e ablação epicárdica, em experimento animal.

O objetivo secundário foi avaliar se a utilização de um sistema de oclusão de orifícios interatriais adiciona segurança na retirada das bainhas do espaço pericárdico.

## **MÉTODOS**



### **3. Métodos**

Os experimentos foram realizados de acordo com protocolo aprovado pelo comitê científico de ética em pesquisa e de acordo com diretrizes de boas práticas para o cuidado de animais de laboratório.<sup>89</sup>

A técnica de punção transatrial foi estudada em 20 animais suínos, raça Landrace, de Procedência da Granja JA Agropecuária, Holambra, São Paulo. Os suínos foram escolhidos por apresentarem a espessura do pericárdio e da parede atrial mais semelhante à do homem, com seu peso entre 23 e 40 kg (Média  $27.9 \pm 3.8$  kg).

Estando em jejum alimentar na noite anterior ao procedimento, os animais foram sedados com cloridrato de quetamina (22 mg/kg – IM) e midazolam (0.3 mg/kg – IM) intramusculares, seguindo o peso informado pelo fornecedor.<sup>89</sup> Depois de sedados, o peso foi confirmado e os animais encaminhados à sala cirúrgica.

O acesso venoso periférico foi obtido em região auricular dos animais, com abocath individualizado para cada animal. Anestesia geral foi induzida pela equipe de anestesia com thionembatal intravenoso (IV) na dose de 10 mg/kg, seguido de halotano ou isoflurane inalatório a 1% por intubação orotraqueal, em ventilação mecânica (equipamento TAKAOKA – Modelo 201010022 / SN: 3190).

Os animais foram monitorizados continuamente durante o procedimento por eletrocardiografia por monitor cardíaco e cardio-desfibrilador Hewlett-Packard (CodeMaster XL).

A medida de pressão arterial invasiva foi realizada através de cateterismo da artéria femoral direita, após dissecação da mesma. Então foram realizadas duas punções venosas, a primeira após ressecção do músculo adutor e dissecação da veia femoral direita e a segunda por punção direta da pré-cava, correspondente a veia cava superior e que se situa medial à artéria carótida.

Nos acessos venosos foram colocados introdutores 7F e 8F, para posterior avanço dos eletrocateres. No acesso venoso superior, pela pré-cava, foi introduzido cateter decapolar deflectível 7F para o interior do seio coronário. Pelo acesso venoso femoral direito, inicialmente se introduziu um cateter quadripolar 7F para mapeamento do feixe de His, realizando-se assim os registros de His e seio coronário. (Figura 1)

O objetivo destes registros endocavitários consistiu em determinar as relações anatômicas entre His, seio coronário e a posição anatômica do apêndice auricular direito (AAD).

Os eletrogramas intracardíacos foram registrados utilizando sistema de eletrofisiologia multicanal (EP Tracer Cardiotek, Maastricht, the Netherlands), com filtros de banda entre 80 e 500 Hz, com demonstração simultânea na tela das derivações periféricas (DI, DII, DIII, aVR, aVL e aVF) e dos eletrogramas bipolares adquiridos através dos cateteres de eletrofisiologia. As imagens radioscópicas foram obtidas e gravadas através de sistema de fluoroscopia marca Philips (ON:01J0FH157 / SN: 000276).

Após estes registros o cateter quadripolar foi retirado, e por este acesso se avançou a bainha de Mullins 8F, através do fio guia. Uma vez

posicionada a bainha na face lateral do atrial direito (AD), retirou-se o dilatador e o guia. Introduziu-se novamente um cateter quadripolar 7F, agora pela bainha de Mullins, para mapeamento da cavidade e registro do eletrograma atrial e posicionamento da bainha na face anterior do AAD. (Figura 2)

Retirado o cateter, procedeu-se a injeção de 5 ml de contraste (loxaglato de meglumina 320 mg/ml) diluído em 5 ml de solução fisiológica a 0,9% para a realização da atriografia. (Figura 3)

A punção transatrial para acesso ao espaço pericárdico foi realizada com o avanço do guia (0,32 ou 0,35 mm) e do dilatador até que a ponta do sistema atingisse o AAD. O dilatador foi lentamente pressionado contra o AAD e o fio guia foi avançado através do dilatador a fim de perfurar o AAD para atingir o espaço pericárdico. (Figura 4)

A agulha para acesso transeptal de Brokenbrough foi reservada para realizar a punção epicárdica transatrial apenas quando o avanço do guia e do dilatador não fosse eficaz para acessar o espaço pericárdico.

Após a punção, o fio guia foi avançado até que o mesmo fosse visualizado ao redor da silhueta cardíaca (Figura 5), o que confirma o seu posicionamento no espaço pericárdico. A bainha e o dilatador foram avançados no espaço pericárdico sobre o fio guia e após a confirmação radioscópica da bainha no espaço pericárdico, o fio guia e o dilatador foram retirados. A seguir foi realizada infusão de pequena quantidade de contraste para nova confirmação da bainha no espaço pericárdico, seguidos de

aspiração através da bainha do conteúdo do espaço pericárdico para avaliação inicial de presença de hemopericárdio.

A possibilidade do acesso transatrial foi testada em 17 animais, em 16 através do AAD e um através do apêndice atrial esquerdo. Em outros três animais foi avaliada a segurança da utilização de dispositivos de oclusão do orifício gerado para acesso.

Após o sucesso no acesso, um cateter de ablação 4 mm ou 8 mm foi colocado no espaço pericárdico para mapeamento e ablação (Figura 6). O mapeamento epicárdico foi simulado com o posicionamento do cateter epicárdico em várias áreas do ventrículo direito, ventrículo esquerdo, átrio direito e átrio esquerdo. A pressão arterial foi continuamente monitorizada e a silhueta cardíaca periodicamente visualizada a fim de identificar possível hemopericárdio.

Foram realizadas aplicações de radiofrequência nos átrios esquerdo e direito, com controle de potência e temperatura, guiadas pela radioscopia e eletrogramas, sendo realizados pulsos de RF (gerador Irvine 1500 T), de 50 W, 60°C e por 60 segundos. Ao término das aplicações se removeu o cateter do espaço pericárdico. Introduziu-se um cateter angiográfico multiperfurado “pig-tail” 6F para a exploração das diversas partes do espaço pericárdico a fim de identificar e drenar eventual sangramento. Se algum derrame fosse identificado, era removido através da aspiração do cateter “pig-tail” e quantificado.

Após 30 minutos da drenagem total de eventual sangramento e da remoção da bainha de Mullins para o interior do AD, manteve-se por 15

minutos uma pressão negativa por aspiração contínua no cateter “pig-tail” do espaço pericárdico. Para a manutenção e monitorização da pressão negativa foi utilizado sistema de medição de pressão, o monitor de pressão positiva/negativa com faixa de medida de +/-500 mmHg, com resolução de 1mmHg, desenvolvido pela Divisão de Bioengenharia / Centro de Tecnologia Biomédica da Instituição especificamente para monitorização de pressão intrapericárdica. Removeu-se então o cateter do espaço pericárdico e se retirou todo o conjunto intracardiaco.

Diante do sangramento pericárdico presente em alguns animais, que evoluíram para tamponamento, houve a preocupação em se obter um dispositivo de segurança, quando a pressão negativa não fosse o suficiente para conter o sangramento. Após a pesquisa sobre as próteses existentes para oclusão de orifícios interatriais, optou-se pela Prótese PREMERE™ (20 mm - Sistema de Fechamento do Forame Oval Patente - St. Jude Medical), por seu baixo perfil, liberação individual de cada âncora, e com distância regulável entre elas. (Figura 7)

Em três animais, após a retirada do cateter multiperfurado e mantendo-se a bainha no espaço pericárdico, introduziu-se o guia e se procedeu à substituição da bainha de Mullins pela bainha de entrega PREMERE™ (Modelo 0415-001 - Ângulo de curvatura 25 graus). Através desta avançou-se o dispositivo PREMERE™ de 20 mm de diâmetro que foi utilizado para oclusão do orifício da perfuração atrial. (Figura 8)

Liberada a primeira âncora no espaço pericárdico, houve o recuo do conjunto em direção à parede do átrio direito, promovendo um ajuste da

primeira âncora à face epicárdica da parede atrial. Estando posicionada a primeira âncora ajustada à parede atrial, com a bainha de entrega recuada para o interior da cavidade atrial direita, a segunda âncora do sistema PREMERE™ foi liberada no átrio direito, avançando-a em direção à primeira âncora, através do fio condutor, contra a face endocárdica do orifício na parede atrial. Realizado o ajuste e fixação das âncoras do sistema, ocluindo-se assim o orifício da perfuração atrial, procedeu-se à liberação do sistema, através do mecanismo próprio de secção do fio condutor.

Os animais permaneceram monitorizados pelos 30 minutos seguintes à liberação das próteses ou à retirada do conjunto intracardíaco, com medidas de pressão arterial invasiva, eletrocardiografia e radiologia anatômica, para avaliação de hemopericárdio e/ou tamponamento.

Foram sacrificados os 20 animais, sob anestesia geral, quando foi realizada injeção *in bolus* de 50 mEq/l de cloreto de potássio intravenoso (IV). Registrada assistolia, realizou-se a toracotomia e a análise macroscópica do pericárdio, seguida da retirada do coração suíno.

A análise do material histopatológico foi conduzida pelo Serviço de Anatomia Patológica da Instituição (InCor/HC-FMUSP). Foram avaliados critérios como volume (peso em gramas) de hematoma intrapericárdico; presença ou ausência de trombos no local da punção, macro e microscopicamente; presença de lesão transmural no local da punção; presença de lesão transmural no local de aplicação; modo de propagação da energia de radiofrequência; presença de vacuolização das células no local

de aplicação, diferenças na histopatologia entre aplicações com 4 mm e com 8 mm, por cortes patológicos corados com hematoxilina-eosina.

Foram registradas medidas de frequência cardíaca (FC) média inicial e final, pressão arterial (PA) média inicial e final, volume de hemopericárdio aspirado durante e ao término do procedimento, tempo de procedimento e tempo de radioscopia. As punções transatriais e as lesões cardíacas pela RF foram registradas macroscopicamente por fotografia e examinadas microscopicamente. Considerou-se instabilidade hemodinâmica uma queda na PA > 20mmHg e necessidade de drogas vasoativas para manter PA > 60 mmHg. A média da PA e FC basal e após a remoção da bainha do espaço pericárdico foram comparadas usando-se o teste t de Student. Foram considerados significativos valores de  $p < 0.05$ .

## **RESULTADOS**



#### **4. Resultados**

O acesso ao espaço pericárdico foi conseguido com estabilidade hemodinâmica, comprovada pela monitorização da pressão arterial média (inicial  $80.4 \pm 11.7$  mmHg; final  $86.8 \pm 9.7$  mmHg,  $p=0.11$ ) e ausência de mudanças no movimento da borda cardíaca à fluoroscopia em 15 (88.2%) dos 17 animais submetidos à técnica de punção transatrial. O cateter de ablação foi introduzido no espaço pericárdico, permitindo a simulação de mapeamento e ablação epicárdicos. Observou-se aumento significativo da frequência cardíaca média, comparando-se a inicial e a final durante o procedimento (FC inicial  $101.2 \pm 12.0$  bpm; final  $119.7.1 \pm 12.3$  bpm,  $p < 0,001$ ).

Tabela 1

**Tabela 1:** Características clínicas dos animais.

ANIMAL	PESO (KG)	SEXO	RITMO INICIAL	PAM	FC INICIAL	FC FINAL	FC MÉDIA	RITMO FINAL	CORAÇÃO (g)
P01	25	M	SINUSAL	100	110	130	120	SINUSAL	140
P02	28	F	SINUSAL	84	110	110	110	SINUSAL	133
P03	30	F	SINUSAL	90	115	125	120	SINUSAL	156
P04	25	F	SINUSAL	90	96	124	110	SINUSAL	130
P05	28	M	SINUSAL	88	100	116	108	SINUSAL	142
P06	30	F	SINUSAL	88	80	140	110	SINUSAL	220
P07	26	F	SINUSAL	80	102	138	120	SINUSAL	132
P08	27	M	SINUSAL	84	100	100	100	SINUSAL	140
P09	28	F	SINUSAL	90	105	115	110	SINUSAL	138
P10	40	M	SINUSAL	90	120	>280	120	TV/FV	226
P11	26	M	SINUSAL	70	80	120	100	SINUSAL	153
P12	27	M	SINUSAL	90	90	130	110	SINUSAL	142
P13	23	M	SINUSAL	80	120	120	120	SINUSAL	148
P14	25	F	SINUSAL	70	88	132	110	SINUSAL	206
P15	26	M	SINUSAL	70	122	138	130	SINUSAL	192
P16	22	M	SINUSAL	80	100	120	110	SINUSAL	180
P17	32	M	SINUSAL	100	103	137	120	SINUSAL	240
P18	30	M	SINUSAL	100	100	120	110	SINUSAL	225
P19	31	F	SINUSAL	70	90	110	100	SINUSAL	143
P20	29	M	SINUSAL	70	105	95	100	SINUSAL	153
Média	27.9			84.2	101.8	122.1	111.9		166.9
Desvio-padrão	3.8			10.2	8.3	8.3	8.3		37.0

Legenda:

C= coração, M= masculino, F= feminino, TV= taquicardia ventricular, FV= fibrilação ventricular, P01-20= porco 01 a 20.

O Mapeamento e aplicação de radiofrequência foram realizados em diferentes posições da superfície epicárdica em átrios direito e esquerdo (duração média do procedimento  $194.5 \pm 39.4$  min). Tabela 2

**Tabela 2:** Características dos procedimentos.

ANIMAL	PUNÇÃO TRANSATRIAL POSSÍVEL (Sim/Não)	LOCAL DE PUNÇÃO	COMPLICAÇÃO	TEMPO DE PROCEDIMENTO (min)	TEMPO DE RX (min)
P01	Sim	AE		240	60
P02	Sim	AAD		230	55
P03	Sim	AAD/anel	TAMPONAMENTO	260	56
P04	Sim	AAD		230	53
P05	Sim	AAD		240	40
P06	Sim	AAD		220	40
P07	Sim	AAD		180	32
P08	Sim	AAD		200	45
P09	Sim	AAD		180	40
P10	Sim	VD	TAMPONAMENTO	200	66
P11	Sim	AAD		150	45
P12*	Sim	AAD		120	34
P13	Sim	AAD		150	38
P14	Sim	AAD		160	26
P15*	Sim	AAD		200	45
P16	Sim	AAD		180	25
P17*	Sim	VD		220	40
P18	Sim	AAD		200	38
P19	Sim	AAD		210	40
P20	Sim	AAD		120	26
Média				194.5	42.2
Desvio-padrão				39.40011	11.30719

\*Realizado implante da prótese PREMERE™.

Legenda:

P01-20= porco 01 a 20, AE= Átrio esquerdo, AAD= Apêndice auricular direito, VD= ventrículo direito, RX= radioscopia

A análise post mortem encontrou a perfuração atrial de acesso ao espaço pericárdico no AAD em 13 animais, na parede lateral do átrio direito em um e no apêndice atrial esquerdo em outro.

Encontrou-se uma média de  $15.2 \pm 4.1$ g de hematoma em 6 animais com ausência de sangramento significativo nos outros 9 animais. A análise histológica demonstrou contato completo entre as bordas do orifício, provavelmente secundário à contração das fibras miocárdicas ao redor do orifício de perfuração e à presença de trombo de fibrina ocluindo na face endocárdica do átrio (Figure 9). Os cortes histológicos evidenciaram presença de trombo em 17/20 animais e com visualização do pertuito em 11/20 animais à microscopia. (Anexos A, B e C)

A aspiração pericárdica de líquido sero-hemorrágico revelou uma média de volume de  $31.0 \pm 26.5$  ml/animal durante o procedimento. Tabela 3

**Tabela 3:** Características do sangramento e drenagem pericárdica.

ANIMAL	Sangramento presente (sim/não)	Drenagem imediata (ml)	Drenagem após 30 min (ml)	Hemopericárdio na patologia (g)	Tamponamento (Sim/Não)
P01	Sim	3	20	20	Não
P02	Sim	5	35	6	Não
P03	Sim	0	20	155	Sim
P04	Sim	3	13	11	Não
P05	Sim	0	15	0	Não
P06	Sim	6	22	12	Não
P07	Sim	0	18	5	Não
P08	Sim	0	55	0	Não
P09	Sim	4	25	0	Não
P10	Sim	10	63	201	Sim
P11	Sim	5	30	12	Não
P12*	Sim	7	25	10	Não
P13	Sim	0	18	6	Não
P14	Sim	0	20	16	Não
P15*	Sim	6	31	0	Não
P16	Sim	5	10	5	Não
P17*	Sim	22	42	0	Não
P18	Sim	5	20	5	Não
P19	Sim	0	12**	20**	Não
P20	Sim	0	120	2	Não
Media		4.05	31.68	24.52	
Desvio-padrão		5.18	25.43	54.93	

\*Realizado implante da prótese PREMERE™. \*\*Observado obstrução do pigtail pós-retirada.

Legenda:

P01-20= porco 01 a 20, AE= Átrio esquerdo, AAD= Apêndice auricular direito, VD= ventrículo direito.

Sangramento pericárdico importante e tamponamento cardíaco ocorreram em dois animais dos dez iniciais durante mapeamento epicárdico e ablação. O animal de número 3 foi o primeiro, revelando post mortem 155g de hematoma no espaço pericárdico e a perfuração atrial foi identificada no AAD, na face anterior do anel tricúspide. (Figura 10)

O segundo tamponamento ocorreu no animal de número 10, cuja análise post mortem revelou 201g de hematoma no espaço pericárdico e a perfuração foi identificada na via de saída do ventrículo direito.

Um achado interessante foi que o peso dos animais que apresentaram tamponamento foi maior que dos sem tamponamento ( $26.9 \pm 2.6$  vs.  $35.0 \pm 7.1$  kg;  $p = 0,003$ ), pesando 30 kg e 40 kg, respectivamente os animais de número 3 e 10.

Os três procedimentos para implante do dispositivo com o objetivo de oclusão dos orifícios de perfuração cardíaca, dois no AAD e um na via de saída de ventrículo direito, ocorreram sem intercorrências. Os animais mantiveram estabilidade hemodinâmica durante todo o procedimento e a análise post mortem revelou que, apesar destes dispositivos não terem sido desenhados para esse propósito, houve um bom funcionamento, (Figura 11), com ausência de sangramento pericárdico significativo. Tabela 4

**Tabela 4:** Características do sangramento e drenagem pericárdica com o uso do dispositivo ocluser.

ANIMAL	PESO (Kg)	CORAÇÃO (g)	Sangramento presente (sim/nao)	Drenagem imediata (ml)	Drenagem apos 15 min (ml)	Hemoperi-cárdio na patologia (g)	Tamponamento (Sim/Nao)
P12*	27	110	Sim	7	25	10	Não
P15*	26	130	Sim	6	31	0	Não
P17*	32	120	Sim	22	42	0	Não

As aplicações de radiofrequência demonstradas por lesões histopatológicas na face epicárdica do tecido atrial confirmaram a presença dos cateteres no espaço pericárdico. (Figura 12)

## **DISCUSSÃO**



## **5. Discussão**

A principal observação deste estudo foi a demonstração da viabilidade da técnica do acesso ao espaço pericárdico através da punção transatrial no apêndice atrial direito, permitindo a introdução de cateteres de eletrofisiologia, com a finalidade de realização de mapeamento e ablação epicárdica das arritmias cardíacas.

Um discreto derrame pericárdico ocorreu na maioria dos casos, entretanto sem instabilidade hemodinâmica significativa. Provavelmente, a contração das fibras miocárdicas atriais ao redor do orifício transatrial evita um sangramento significativo durante o procedimento. Após a retirada total do sistema transatrial, o mecanismo de prevenção de sangramento pericárdico continuado se baseia na contração miocárdica persistente associada à formação de trombo no orifício. O acesso transvenoso pode ser uma alternativa para realização de mapeamento e ablação epicárdica da superfície dos átrios e ventrículos, para os eletrofisiologistas que não se sentem confortáveis com o acesso subxifóide.

### **Punção transatrial**

O conceito de punção transatrial foi inicialmente introduzido em 1998 por Verrier et al<sup>73</sup> para acesso ao espaço pericárdico. Neste estudo experimental com 19 animais (6 cães e 13 suínos), foi acoplada uma agulha côncava radiopaca à ponta de um cateter 4F e juntamente com uma guia 0.014, foram utilizadas para realizar acesso percutâneo ao AAD via veia

femoral . Não apresentaram hemopericárdio à toracotomia, nem laceração ou sangramento na retirada do cateter. Esses achados foram confirmados em seu trabalho subsequente, envolvendo 20 porcos, onde o acesso transatrial foi conseguido dentro de 3 minutos, sem derrame pericárdico significativo após 24 horas e 2 semanas de evolução.

No presente estudo, apesar da não utilização de material específico, os achados foram similares aos daqueles autores, quando o acesso pericárdico foi obtido através do apêndice atrial. A presença de maior sangramento e derrame pericárdico ao final deste estudo, quando comparado aos outros trabalhos, pode dever-se à presença neste de mapeamento e ablação epicárdica. Milckelsen et al<sup>78</sup> também observaram alguns derrames pericárdicos que foram hemodinamicamente significantes, em quatro de oito animais submetidos a implante de eletrodos epicárdicos, através de acesso transatrial ou transvenoso (veia cava superior). Eles também utilizaram material não específico e de maior diâmetro (bainhas 8F e 9F) para acessar o espaço pericárdico, o que deve ter facilitado o sangramento. Mas não houve derrame pericárdico significativo à necrópsia, encontrando-se uma reação inflamatória moderada em dois animais cronicamente, que apresentaram hemopericárdio importante durante o procedimento. Esses achados preocupam porque se sabe que pericardite intensa e até mesmo constrictiva tem sido observada após ocorrência de hemopericárdio.<sup>90</sup> Entretanto, existem trabalhos experimentais demonstrando que infusão intrapericárdica de esteróides promove redução importante da pericardite

inflamatória após mapeamento e ablação epicárdica, podendo ser útil na prevenção desta complicação.<sup>91</sup>

### **Punção epicárdica**

A punção epicárdica subxifóide para tratamento de tamponamento cardíaco vem sendo realizada há muitos anos desde sua primeira descrição por Krikorian et al.<sup>58</sup> em 1978 com sucesso, e posteriormente utilizada por Sosa et al.<sup>65</sup> para acesso ao espaço pericárdico na ausência de sangramento para mapeamento e ablação epicárdica. Ao longo dos últimos 14 anos desde sua descrição com esta finalidade, o índice de complicações, principalmente sangramento tem situado em torno de 10 a 20%, dependendo da experiência do serviço.

Outra preocupação importante, é que continua sendo uma técnica desconfortável para o paciente e para o eletrofisiologista, e a busca de uma abordagem transvascular para acesso ao espaço vem sendo discutida e pesquisada no Serviço de Arritmias do InCor. Nesse trabalho foi possível acessar o espaço pericárdico em todos os animais estudados, inclusive nos dois animais que por erro de técnica, procedeu-se a punção através da parede ventricular e do anel tricúspide. Atingiu-se com o cateter deflectível através da bainha de Mullins situada no espaço pericárdico todas as câmaras cardíacas, nas mais diversas posições, permitindo liberação de energia de radiofrequência nos átrios para posterior análise histopatológica. O pericárdio permaneceu íntegro em todos os espécimes.

### **Oclusão do orifício**

O hemopericárdio normalmente ocorre após uma perfuração cardíaca acidental devido a pressão dentro da câmara cardíaca ser maior que a intrapericárdica, assim como pela falência dos mecanismos hemostáticos vasculares regulares presentes na parede miocárdica em prevenir sangramento persistente. O mecanismo pelo qual o acesso transatrial não promoveu sangramento pericárdico é intrigante, principalmente após a retirada dos cateteres. A questão porque o sangue não flui pelo orifício atrial criado após a remoção dos cateteres é fascinante. A explicação mais provável seria que o átrio direito é uma câmara de baixa pressão e que a contração do músculo atrial ao redor do orifício reduziria o diâmetro da perfuração durante a manipulação e retirada dos cateteres. Isto oferece tempo e oportunidade para a formação de trombo ao redor da superfície endocárdica do orifício, trombo este, que ocluiria o orifício quando finalmente o cateter fosse retirado. Neste estudo, exames macroscópicos imediatos e histológicos mostraram uma redução espontânea importante do orifício de perfuração atrial, após a retirada dos cateteres devido à contração das fibras miocárdicas ao redor do orifício. Avaliação microscópica revelou formação de fibrina na superfície endocárdica das punções, que provavelmente também contribuíram para a ausência de derrame pericárdico. Esses achados estão em conformidade com os trabalhos de Verrier<sup>73</sup> e Waxman<sup>75</sup>, que relataram a observação de trombos de fibrina no lado endocárdico.

Interessante ressaltar que o animal que teve seu acesso transatrial através do átrio esquerdo apresentou o mesmo comportamento dos outros

em AAD, e não apresentou sangramento. Parece que a anatomia do AAD e esquerdo em porcos favorece a formação local de trombos. O papel da pressão negativa intrapericárdica para evitar o sangramento pericárdico ainda não está claro. Esta manobra tem sido utilizada juntamente com a redução progressiva do calibre dos cateteres em perfurações acidentais de átrio durante acesso transeptal ao átrio esquerdo, assim como foi realizada no presente estudo. A hipótese é que seu uso promoveria uma pressão intrapericárdica negativa enquanto a perfuração ainda está ocluída, promovendo uma adesão local entre as membranas visceral e parietal do pericárdio, selando o lado epicárdico da perfuração. Esta condição poderia favorecer a formação de trombos no orifício.

Com a taxa de sangramento inicial nos primeiros 10 animais de 20% de tamponamento motivou a busca por próteses que pudessem ocluir o orifício, que reduziu para 11,7% com o aumento da amostra. A prótese PREMERE™ foi escolhida por seu perfil pequeno, com a liberação das duas âncoras separadamente, com ajuste flexível da distância entre as duas âncoras, podendo se adaptar às diferentes espessuras da parede do átrio. O implante da primeira prótese PREMERE™ ocorreu sem dificuldades técnicas posicionada na parede anterior do átrio direito, que permitiu a abertura completa das duas âncoras sem intercorrências. A segunda prótese liberada propositadamente na ponta do apêndice auricular direito apresentou abertura completa da âncora no espaço intrapericárdico, e parcial no interior do átrio direito promovendo também uma oclusão do AAD. A última PREMERE™ foi posicionada para oclusão de perfuração em trato de saída

do ventrículo direito, apresentando aberturas completas das âncoras e eficácia na prevenção de tamponamento em perfuração ventricular acidental. A hipótese inicial de um oclisor do orifício transatrial é totalmente inovadora, tendo sido este tipo de prótese transvascular utilizada até o presente momento apenas para oclusão de orifícios intracardíacos.

Acredita-se que poderia haver o desenvolvimento de próteses ou materiais absorvíveis que pudessem ser utilizados para oclusão aguda do orifício. Sua extensão seria possível para oclusão de acidentes de punção seguidos de perfuração da parede atrial, descritos na literatura como complicação durante punção transeptal ou manipulação de cateteres no átrio esquerdo durante ablação de fibrilação atrial, evitando-se assim, a necessidade de toracotomia para atriografia.

### **Limitações**

Por ser um estudo experimental realizado em animais suínos, não se pode assumir que, caso realizado em humanos, observaremos o mesmo comportamento. Além disso, foi um estudo de fase aguda e os procedimentos foram realizados sem heparinização dos animais. Na presença de anticoagulação sistêmica, possivelmente, as condições locais dos orifícios seriam diferentes e o sangramento pericárdico poderia ser mais importante. Apesar de a anticoagulação não ser necessária quando o mapeamento e a ablação são realizados na superfície epicárdica do coração por acesso subxifóide, fazem-se necessários estudos adicionais para avaliar o efeito da anticoagulação na segurança da punção transatrial,

principalmente quando o foco do procedimento for o mapeamento e a ablação combinada no endocárdio e no epicárdio. Kassab et al<sup>79</sup> utilizaram 10.000 IU IV de heparina em seu estudo para avaliar a eficácia da inserção de eletrodos epicárdicos através de acesso transatrial, utilizando material específico, e não observaram derrame pericárdico em 10 suínos (5 agudos e 5 crônicos).

Importante ressaltar que dois animais apresentaram tamponamento cardíaco e colapso hemodinâmico durante a punção transatrial para acesso ao espaço pericárdico. Em ambos os casos, as bainhas pareciam curtas para permanecerem estáveis dentro do AAD e as punções foram realizadas acidentalmente no anel tricúspide e na parede do VD. Portanto, uma segunda confirmação, infundindo contraste através do dilatador antes de transfixar o AAD, deve ser realizada para verificar se as bainhas permanecem em posição correta.

As bainhas e cateteres utilizados foram de largo calibre. Provavelmente, a segurança do procedimento seria maior com o uso de materiais mais delicados. Assim, materiais específicos para esse propósito podem aumentar a segurança do procedimento.

Outro ponto essencial é que o acesso transatrial para o espaço pericárdico é uma perfuração programada que cria um risco em potencial para sangramento pericárdico e tamponamento cardíaco. De um ponto de vista otimista, sabe-se onde o orifício está sendo criado e, portanto, mais fácil sua localização para que se proceda à oclusão através de técnica específica. Neste estudo esta hipótese foi parcialmente avaliada com o

implante de próteses adaptadas para essa função, no entanto, equipamentos mais apropriados e estudos de validação são necessários antes que se assumam os riscos.

O tamanho reduzido e a diferente angulação do apêndice atrial direito no coração suíno em relação ao humano, onde os operadores possuem sua maior experiência, poderiam estar associados ao maior número de hemopericárdio e tamponamento na experiência inicial da técnica. A presença de um segundo método de imagem associado, como ecocardiograma intracardíaco ou transesofágico, durante o avanço da bainha no momento da punção transatrial e o posicionamento das próteses, poderia se associar a aumento da segurança da técnica.



## **CONCLUSÕES**

## **6. Conclusões**

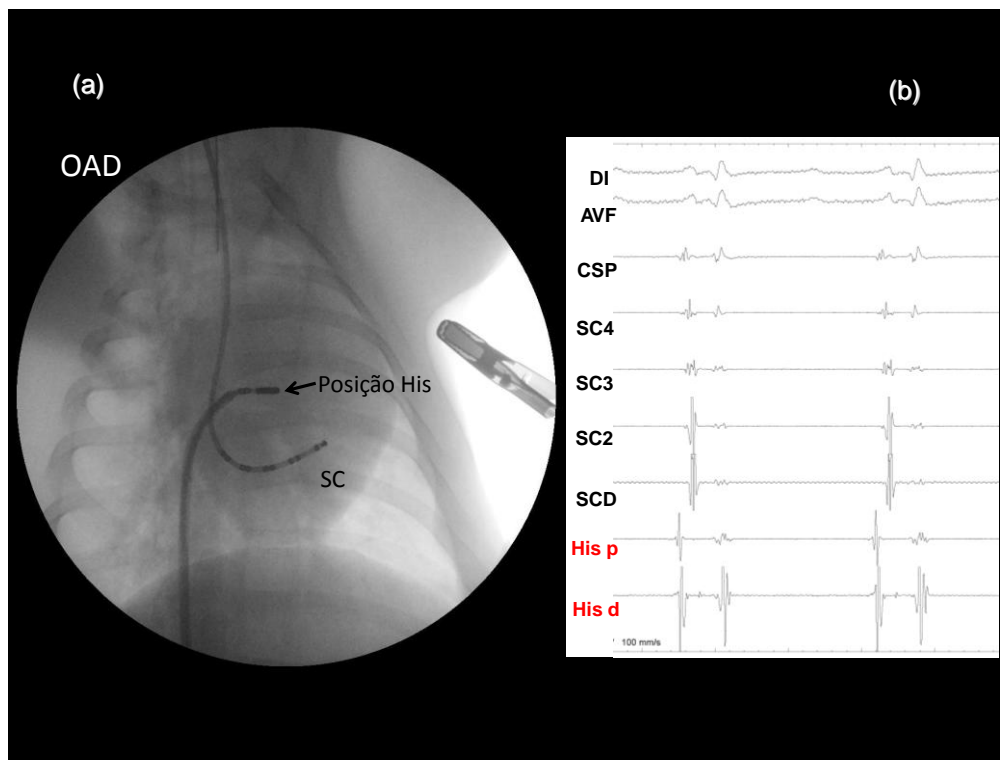
O acesso transatrial percutâneo através do apêndice atrial direito é viável e permite a exploração do espaço pericárdico. Este acesso pode ser uma alternativa potencialmente útil para mapeamento e ablação epicárdica das arritmias cardíacas, assim como para drenagem rápida de tamponamento cardíaco agudo. Devido ao risco potencial de hemopericárdio, são necessários mais estudos para avaliar sua segurança antes de sua aplicação clínica.

A utilização de sistema de oclusão de orifícios interatriais para fechamento de pertuito transmural, gerado pela punção para acesso pericárdico, parece adicionar segurança na retirada das bainhas do espaço pericárdico, porém são necessários mais estudos para sua avaliação específica.

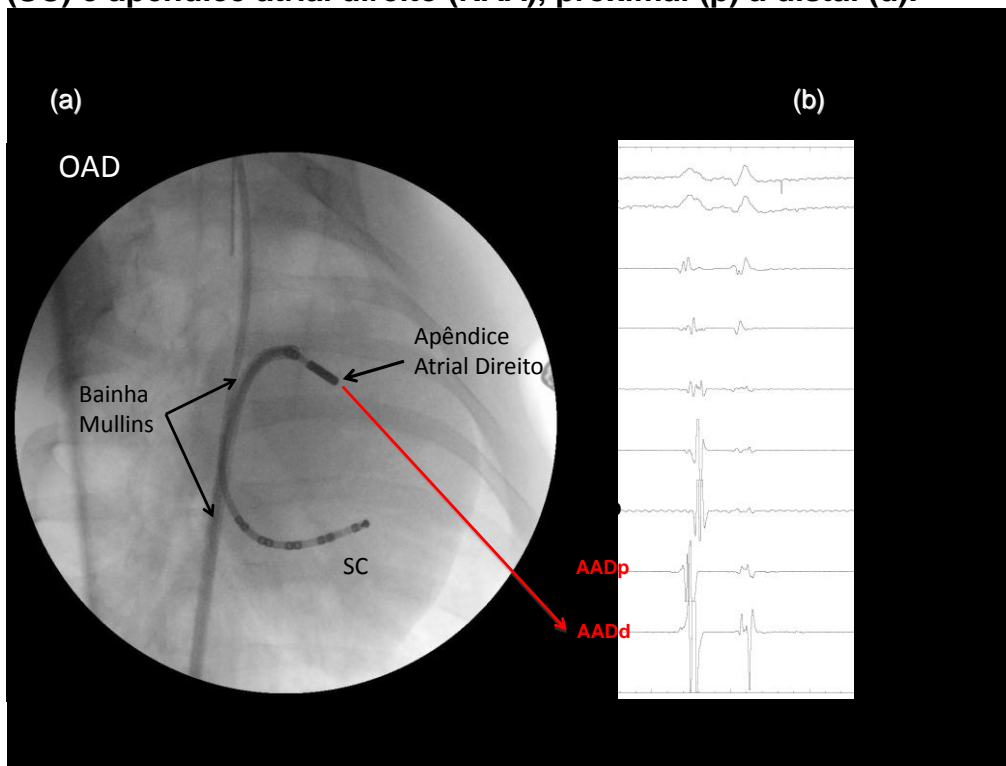
**ANEXOS**

## 7. Anexos

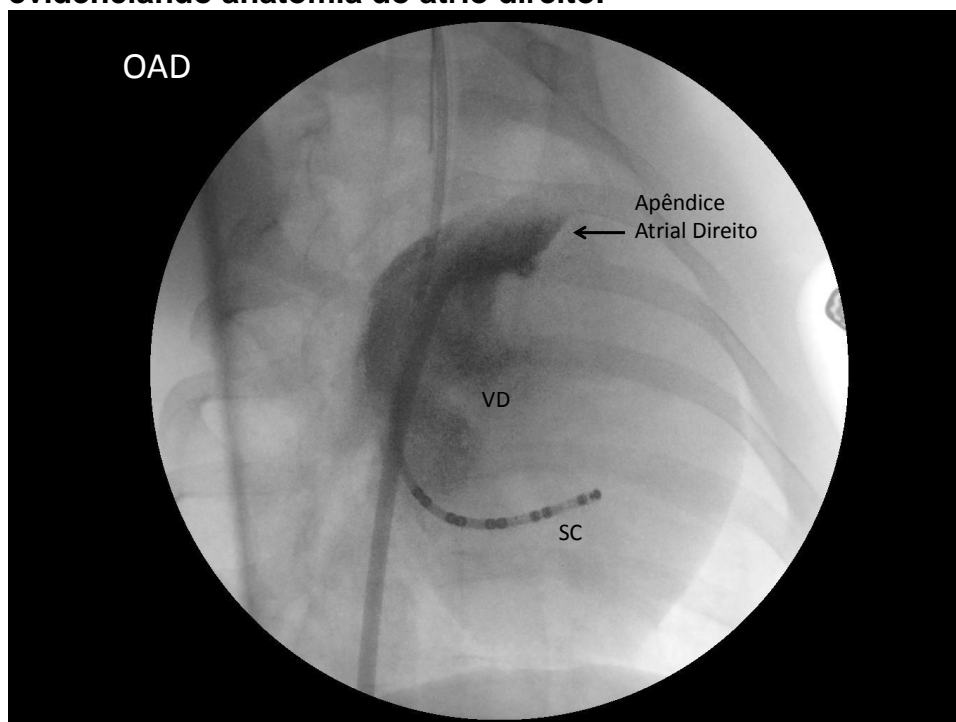
**ANEXO A: Figura 1 – Imagem radiológica. Oblíqua anterior direita a 30°. (a) Cateter multipolar posicionado no interior do seio coronário e quadripolar deflectível com ponta 8 mm em His. (b) Registro eletrocardiográfico e eletrogramas endocavitários em seio coronário (SC) e His (RAA), proximal (p) a distal (d).**



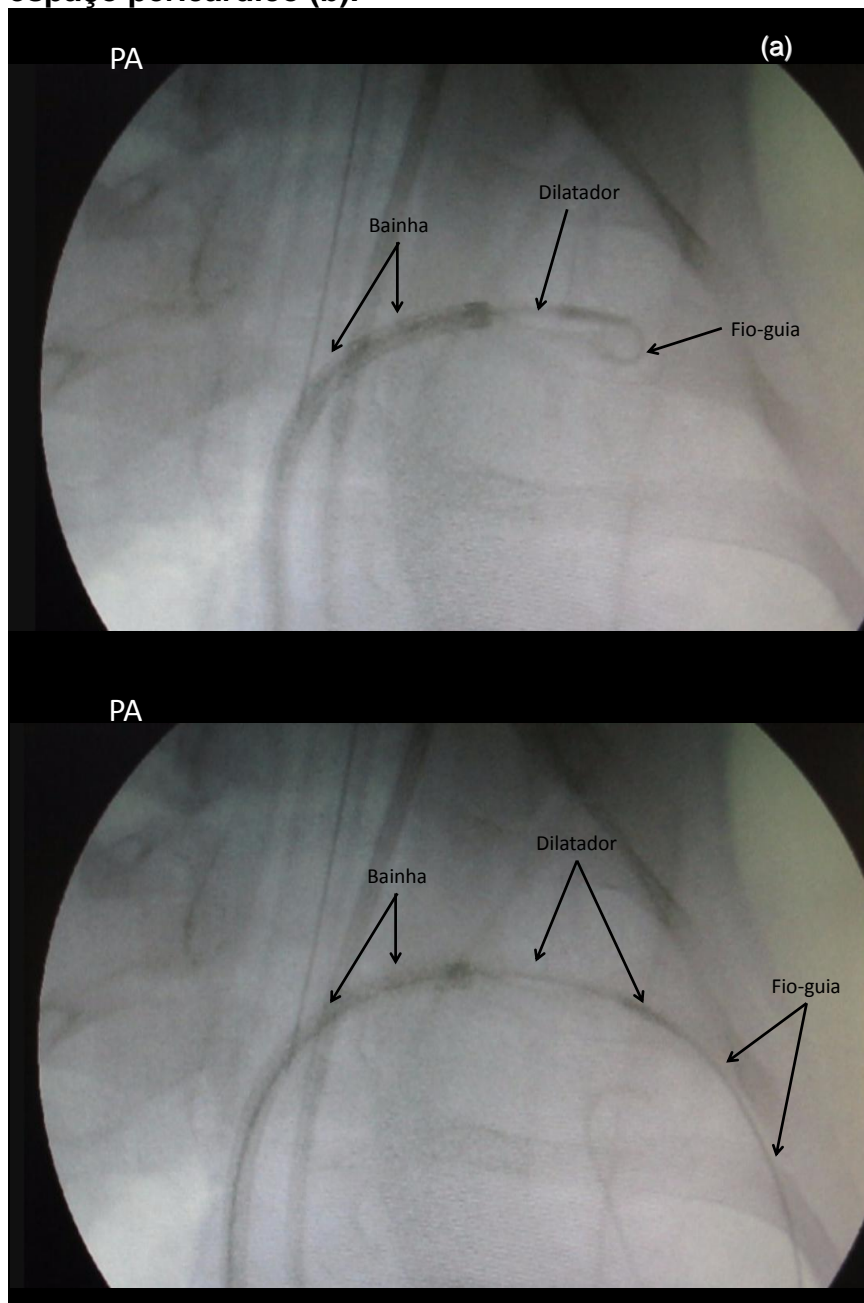
**ANEXO B: Figura 2 – Imagem radiológica. Oblíqua anterior direita a 30°. (a) Cateter multipolar posicionado no interior do seio coronário e quadripolar deflectível com ponta 8 mm em átrio direito. (b) Registro eletrocardiográfico e eletrogramas endocavitários em seio coronário (SC) e apêndice atrial direito (RAA), proximal (p) a distal (d).**



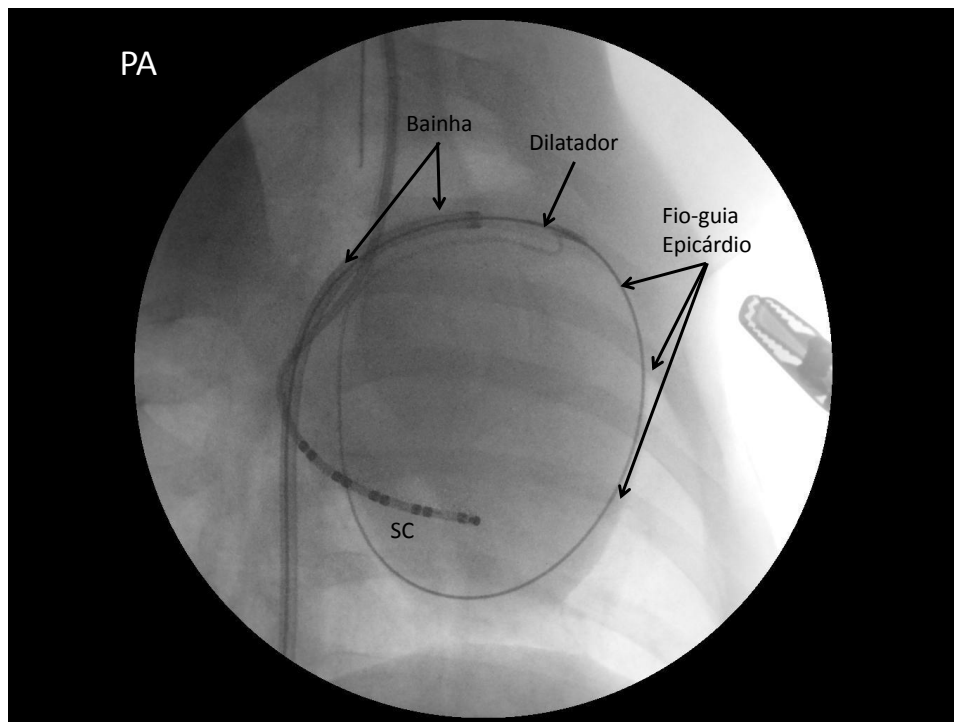
**ANEXO C: Figura 3 – Imagem radiológica. Oblíqua anterior direita a 30°. Cateter multipolar posicionado no interior do seio coronário. Contraste evidenciando anatomia do átrio direito.**



**ANEXO D: Figura 4 – Sequência radiológica em pósterio-anterior (PA). Avanço do guia e dilatador para o espaço pericárdico. Avanço contra a parede do apêndice atrial direito (a). Avanço de dilatador e guia no espaço pericárdico (b).**

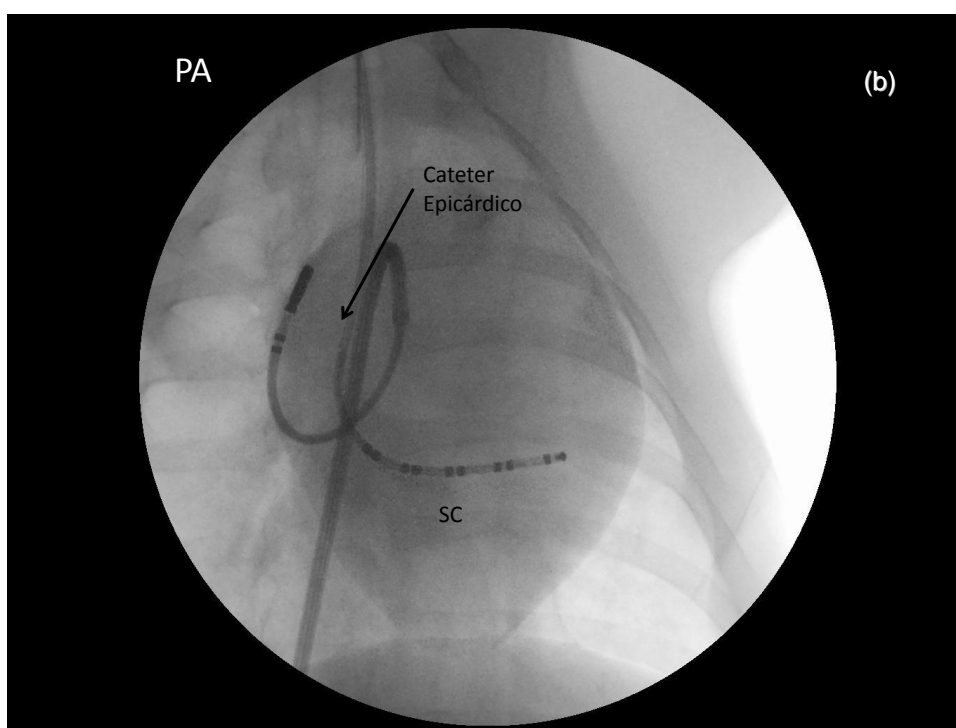
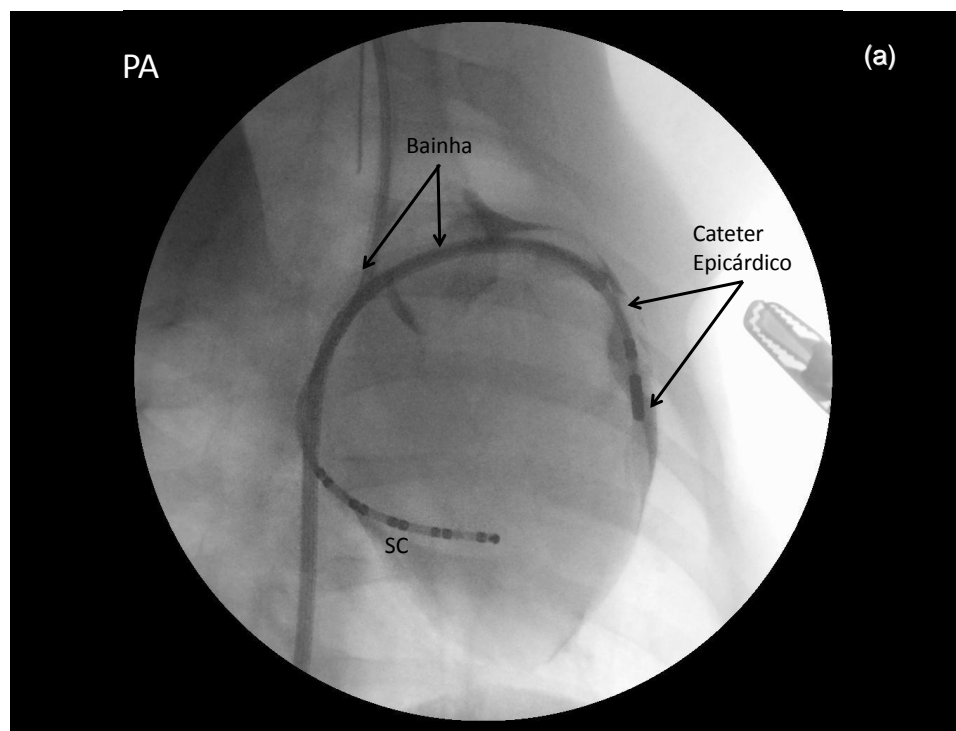


**ANEXO E: Figura 5 – Imagem radiológica em pósterio-anterior (PA). Avanço da bainha de Mullins para o espaço pericárdico, dilatador e guia no epicárdio.**






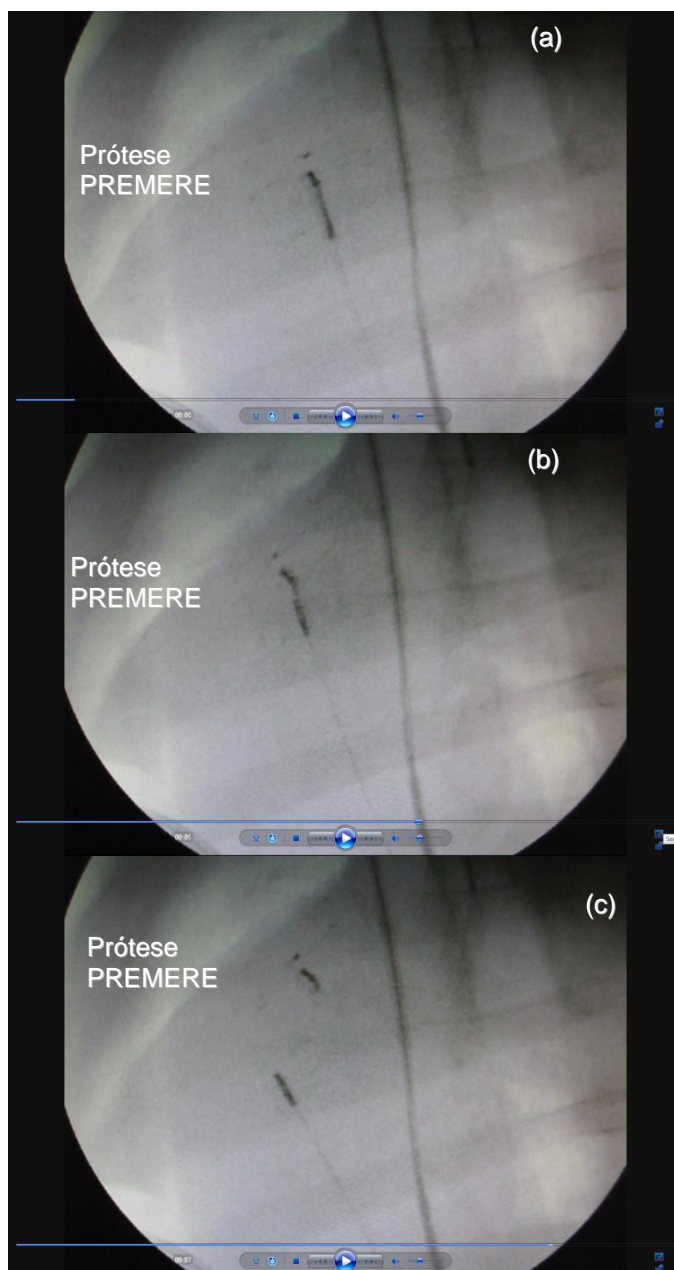
**ANEXO F: Figura 6 – Sequência radiológica. Em pósterio-anterior (PA), cateter multipolar posicionado no interior do seio coronário (SC), bainha de Mullins e cateter quadripolar 8 mm no espaço pericárdico de átrio direito (a). Em oblíqua anterior direita 30°, cateter multipolar posicionado no interior do seio coronário, bainha de Mullins e cateter quadripolar 8 mm no espaço pericárdico de átrio esquerdo (b).**



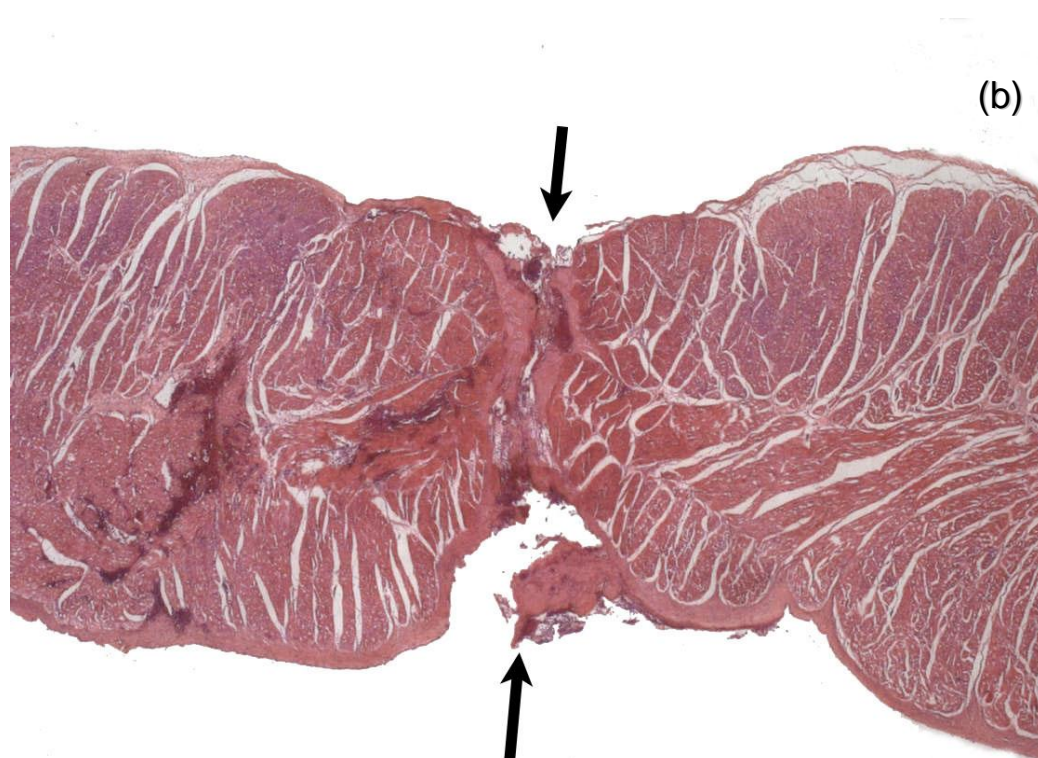
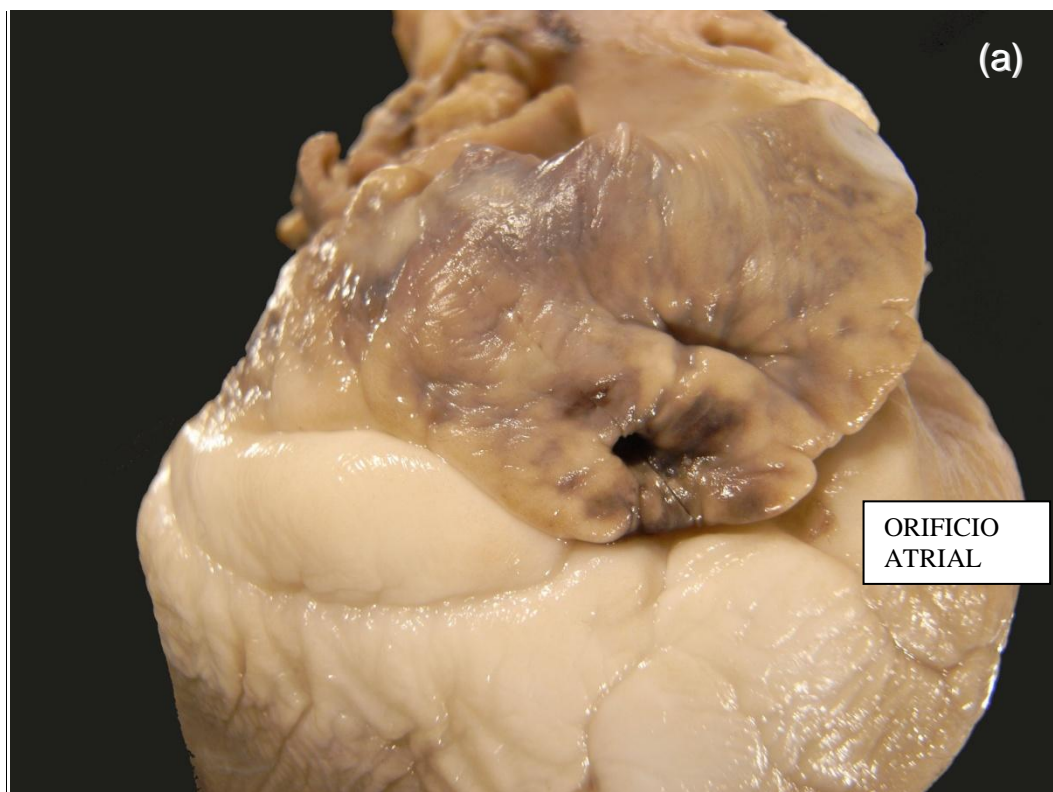
**ANEXO G: Figura 7 - Foto da prótese PREMERE™ com suas duas âncoras (a). Desenho esquemático da prótese e da bainha e dispositivos de entrega da prótese (b).**



**ANEXO H: Figura 8 – Sequência radiológica em oblíqua anterior direita 30°. Baina no interior da veia cava inferior, primeira âncora no espaço pericárdico, segunda âncora do sistema PREMERE™ no interior do átrio direito(a), ambas fixadas (b), seguido da liberação do sistema (c).**



**ANEXO I: Figura 9 – Fotografia da macroscopia do orifício atrial da punção transatrial (a) e da microscopia da perfuração atrial com cinco vezes de aumento (b).**



**ANEXO J: Características das aplicações de radiofrequência e dos achados histopatológicos (P01-P07):**

ANIMAL	Cateter de RF	Potência (W) *	Locais amostrados para histologia	Histologia
P01	N	--	Local da punção em átrio esquerdo (AE)	AE: perfuração com trombo.
P02	4 mm	30	Local da punção em apêndice atrial (AAD) + Lesão na ponta do apêndice atrial esquerdo (AAE)	AAD- Perfuração com trombo recente ocluindo o local AAE- sem lesão de RF.
P03	N	--	Anel átrio-ventricular (AV) perfurado	Corte mostra periferia da perfuração no anel AV, próximo a um ramo coronariano.
P04	N	--	Local da punção em AAD +	AAD: perfuração e trombo, afundado mostrou periferia da perfuração com fibrina no epicárdio.
P05	N	--	Local da punção em AAD + Face anterior ventricular hemorrágica	AAD: perfuração e trombo Hemorragia intersticial do miocárdio, sem necrose;
P06	4 mm	25	Local da punção em AAD+ RF em tronco pulmonar (TP)	AAD: periferia da perfuração com fibrina no epicárdio; RF-TP: lesão com vacuolização superficial.
P07	4 mm	22	Local da punção em AAD + RF em AD	AAD: perfuração com trombose recente; RF - AD trombose e necrose

\* Potência média utilizada para atingir uma temperatura de 60 graus durante 60 segundos.

Legenda: P01-07= porco 01 a 07, AE= átrio esquerdo, AD= átrio direito, AAD= apêndice auricular direito, AAE= apêndice auricular esquerdo, VCI= veia cava inferior, VCS= veia cava superior, VD= ventrículo direito, RF= aplicação de radiofrequência, TP= tronco de artéria pulmonar.

**ANEXO K: Características das aplicações de radiofrequência e dos achados histopatológicos (P08-P14):**

ANIMAL	Cateter de RF	Potência (W) *	Locais amostrados para histologia	Histologia
P08	8 mm	28	Local da punção AAD superior e inferior	AAD: trombo na transição entre o AD e a VCI, pertuito da punção, trombo recente de fibrina em toda a superfície endocárdica.
P09	N	--	Local da punção em parede posterior de AD, cortes superior(S), posterior(P) e inferior(I)	ADS: trombo e necrose em bandas de contração adjacentes ao pertuito; ADP:somente trombo; ADI: trombo e um pouco de necrose ao redor do orifício.
P10	N	--	Local da punção de VD	VD: pertuito com hemorragia e trombo
P11	8 mm	27	Local da punção AAD + Locais de aplicação de RF em AD posterior, lateral e AAD inferior + AE anterior	AAD: trombo recente sem perfuração amostrada RF – AD: necrose recente e extensa; AAD: lesão transmural; AE: lesão do epimural para médio-mural.
P12	N	--	Local da punção AAD + Prótese PRÉMERE™	AAD:perfuração com trombo.
P13	4 mm	25	Local da punção AAD + Locais de aplicação de RF em AD lateral e posterior + AE anterior e lateral	AAD:perfuração com trombo;; RF-AE: lesão em banda de contração + hemorragia no epicárdio; RF-AD posterior: pericardite fibrinosa com coronária livre; RF-AD lateral: trombo recente + lesão sub-endomiocárdica importante.

\* Potência média utilizada para atingir uma temperatura de 60 graus durante 60 segundos.

Legenda: P08-13= porco 08 a 13, AE= átrio esquerdo, AD= átrio direito, AAD= apêndice auricular direito, AAE= apêndice auricular esquerdo, VD= ventrículo direito, RF= aplicação de radiofrequência.

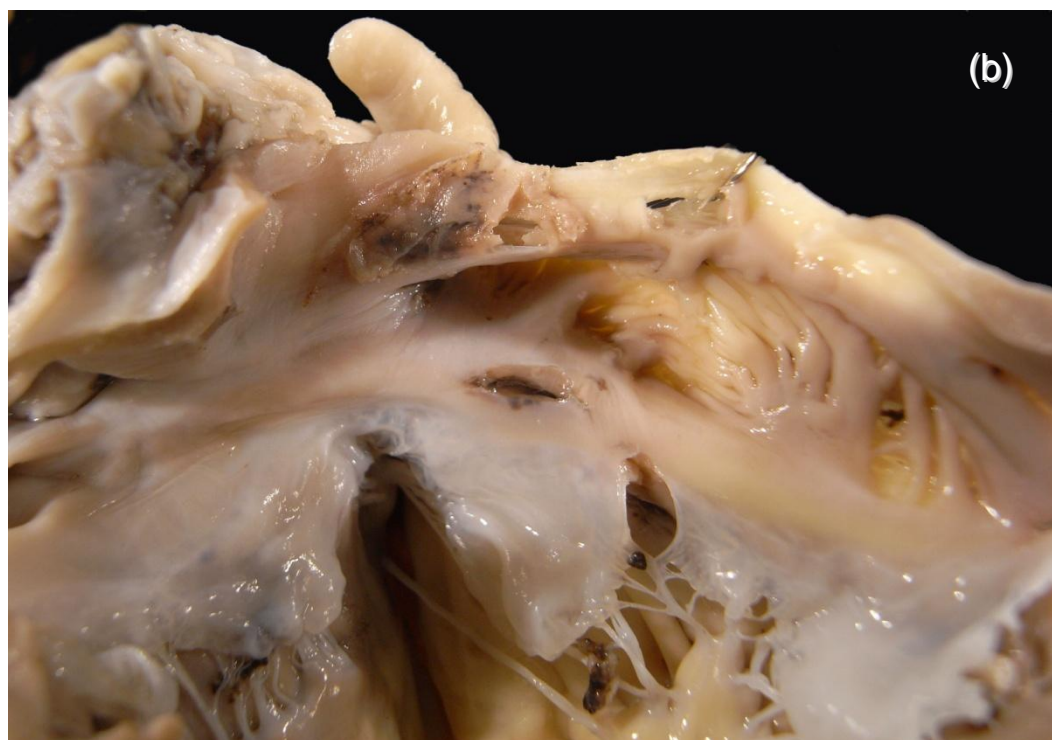
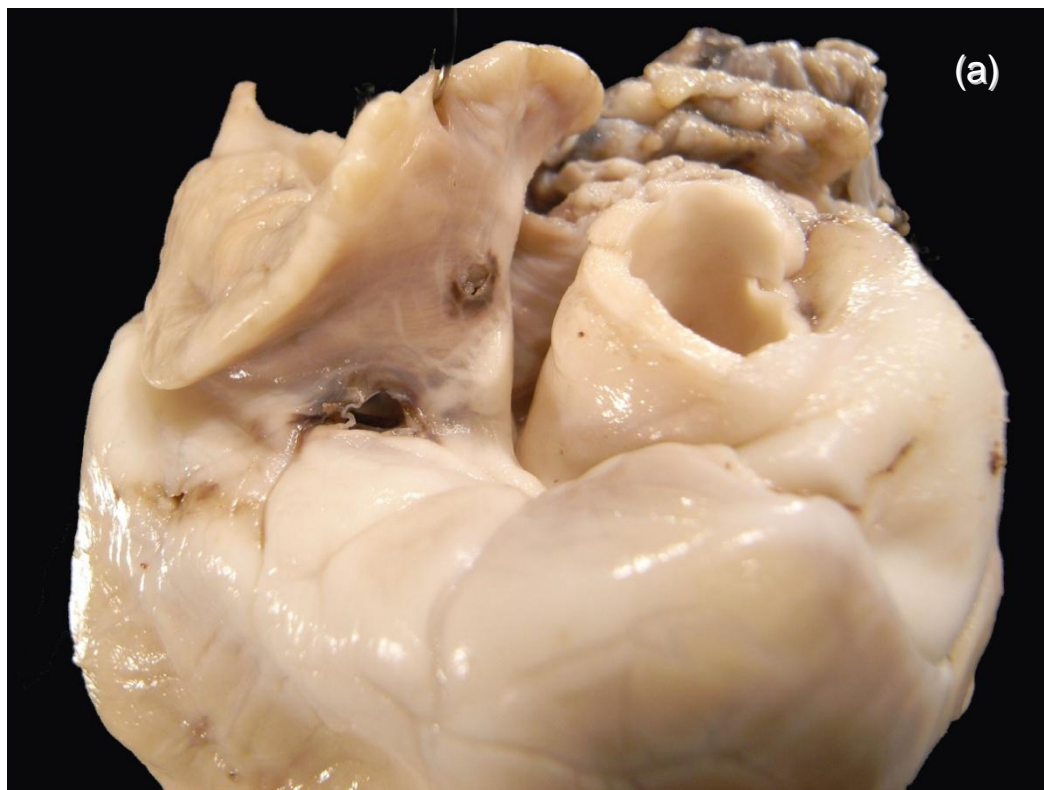**ANEXO L: Características das aplicações de radiofrequência e dos achados histopatológicos (P14-P20):**

ANIMAL	Cateter de RF	Potência (W) *	Locais amostrados para histologia	Histologia
P14	4 mm e 8 mm	11 e 22	Local da punção AAD + Locais de aplicação de RF em AD posterior, lateral e AAD inferior e anel + AE anterior e TP	AAD:trombo recente e foco de necrose recente de cardiomiócitos ao redor; RF-AD: trombo endocárdico recente, miocitólise e eosinofilia nos cardiomiócitos na metade endocárdica adjacente ao trombo; RF-AD: trombo recente, miocitólise e eosinofilia adjacente; RF-AE: necrose em banda de contração no epicárdio e trombo endocárdico.
P15	8 mm	30	Local da punção AAD + Locais de aplicação de RF em AE anterior + Prótese PREMERE™	AAD:trombo aderido à prótese dos dois lados; RF-AE:hemorragia e uma lamina com trombo.
P16	N	--	Local da punção AAD	AAD: trombo recente sem perfuração amostrada.
P17	8 mm	29	Local da punção VD + Locais de aplicação de RF em AD posterior, lateral e AE anterior e posterior + Prótese PREMERE™	VD: perfuração com trombo; RF-AD: lesão sub-endo sem lesão transmural, podendo se observar lesão no epi; RF-AE ant: lesão epicárdica; RF-AE post: lesão epicárdica até médio-mural.
P18	N	--	Local da punção AAD	AAD: trombo recente sem perfuração amostrada.
P19	N	--	Local da punção AAD	AAD: trombo sem perfuração amostrada.
P20	4 mm	25	Local da punção AAD + Locais de aplicação de RF em AD posterior, lateral	AAD: sem perfuração amostrada; RF-AD post: ablação oblíqua, RF-AD lat: transmural bem fino.

\* Potência média utilizada para atingir uma temperatura de 60 graus durante 60 segundos.

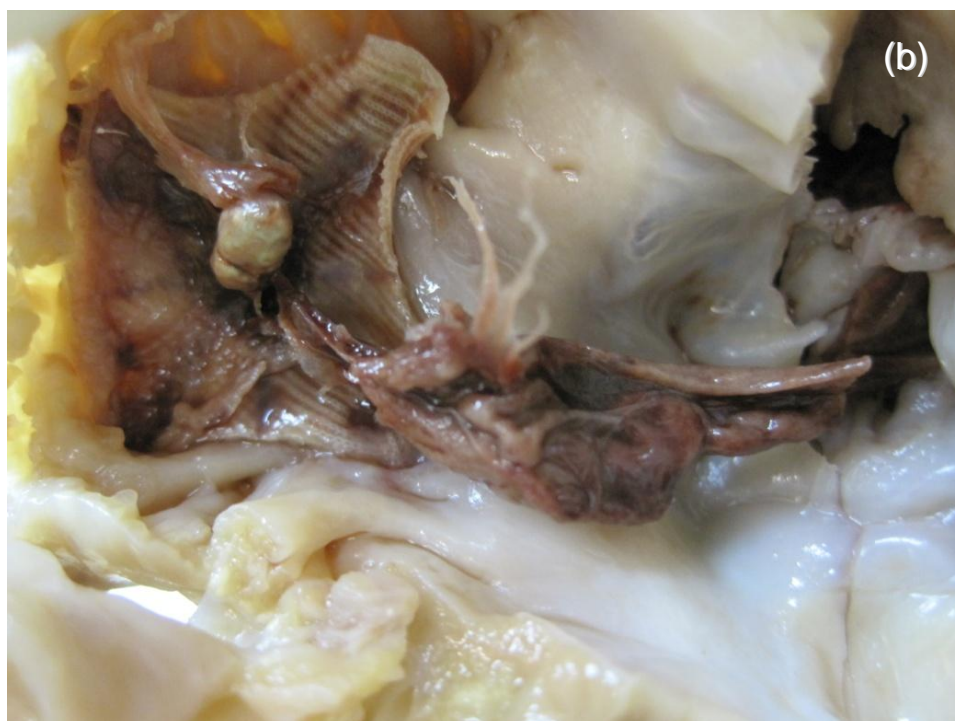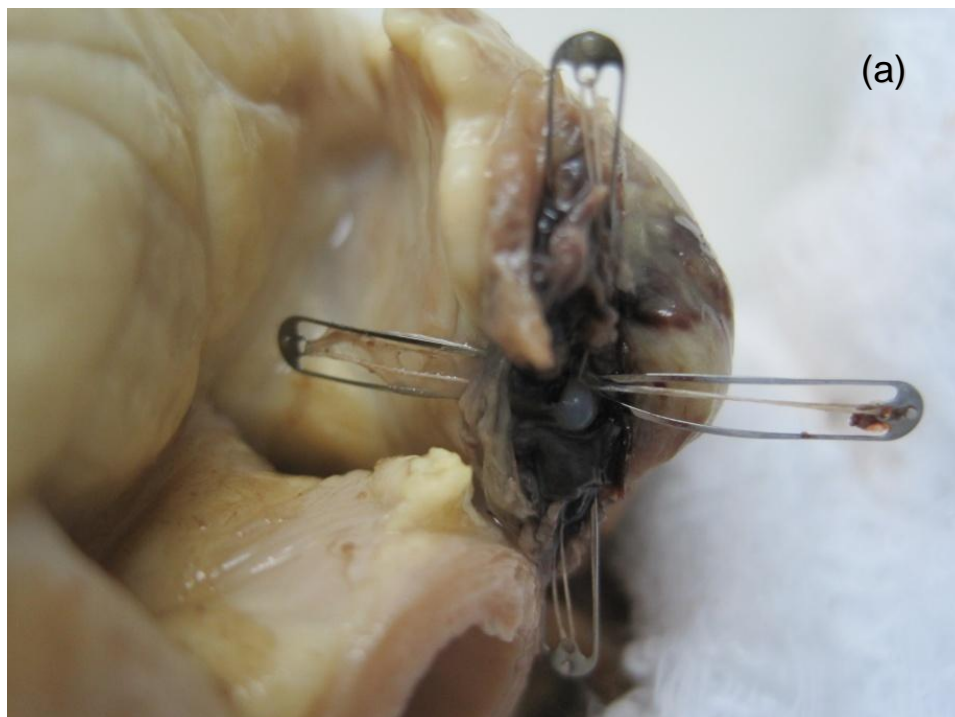Legenda: P14-20= porco 14 a 20, AE= átrio esquerdo, AD= átrio direito, AAD= apêndice auricular direito, VD= ventrículo direito, RF= aplicação de radiofrequência, TP= tronco de artéria pulmonar.

**ANEXO M: Figura 10 – Fotografia da macroscopia do orifício no anel átrio-ventricular em seu aspecto epicárdico (a) e endocárdico (b).**

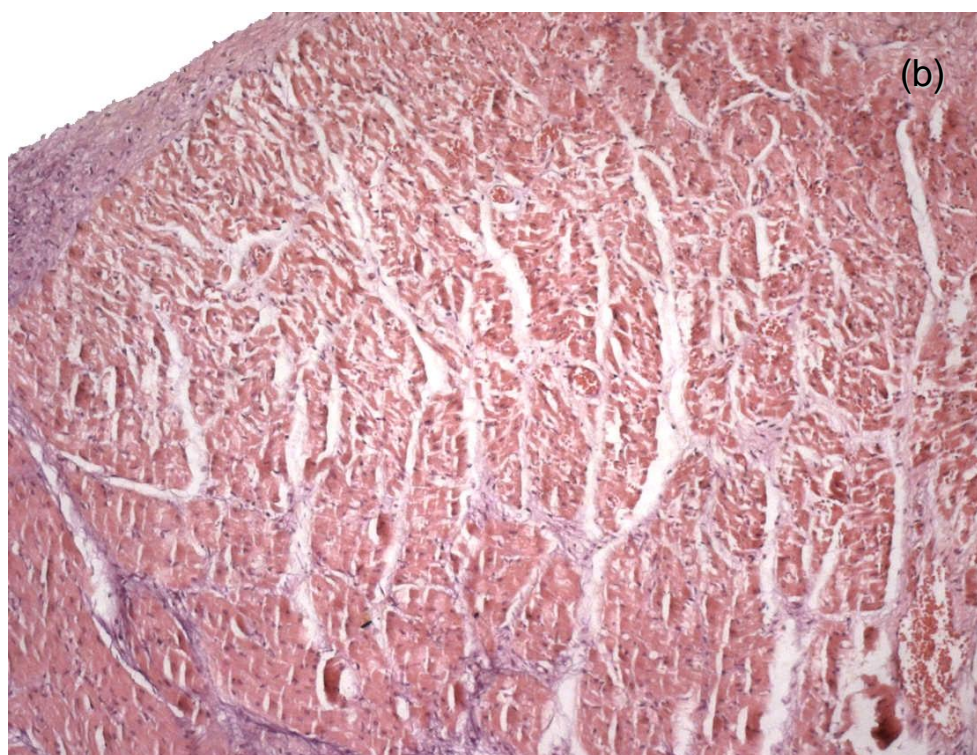
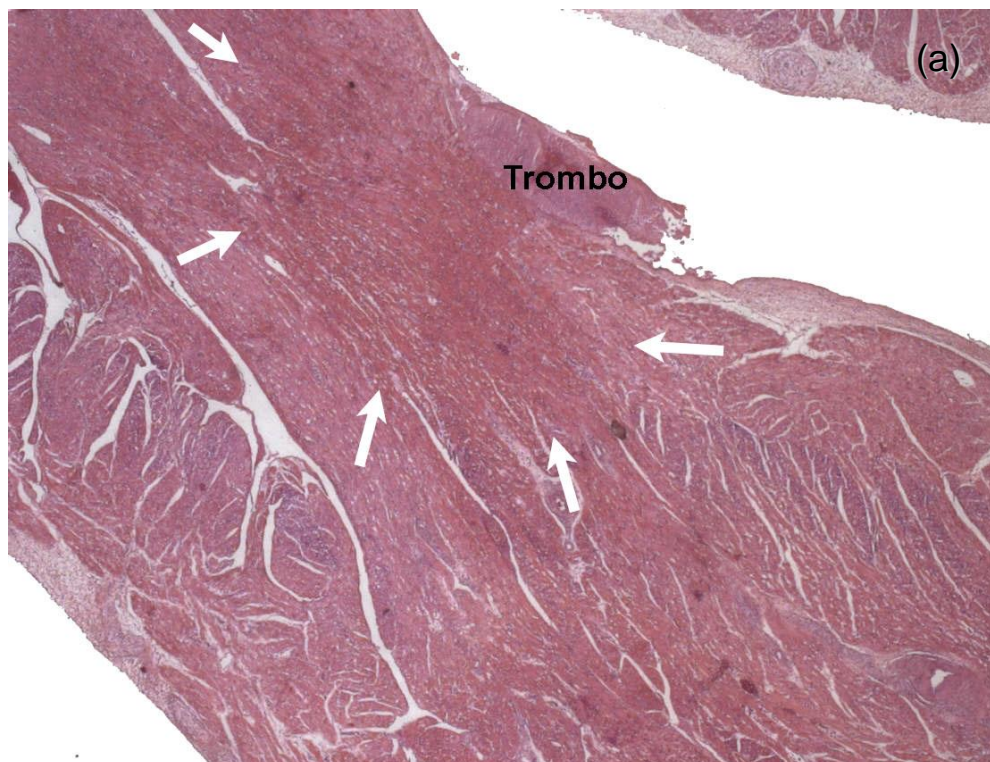




**ANEXO N: Figura 11 – Fotografia da macroscopia da primeira âncora na face epicárdica do orifício atrial (a) e da segunda âncora na face endocárdica do orifício e visualização de trombo (b).**



**ANEXO O: Figura 12 – Fotografia da microscopia das lesões pela radiofrequência com visualização do trombo em cinco vezes de aumento (a) e de necrose em bandas de contração em dez vezes de aumento (b).**



# **REFERÊNCIAS BIBLIOGRÁFICAS**

## **8.Referências bibliográficas**

- 1- Pritchett ELC. Management of atrial fibrillation. *N Engl J Med.* 1992;326:1264.
- 2- Morady F. Mechanisms and catheter ablation therapy of atrial fibrillation. *Tex Heart Inst J.* 2005;32(2):199-201.
- 3- HRS/EHRA/ECAS expert consensus statement on catheter and surgical ablation of atrial fibrillation: recommendations for personnel, policy, procedures and follow-up. A report of the Heart Rhythm Society (HRS) Task Force on Catheter and Surgical Ablation of Atrial Fibrillation developed in partnership with the European Heart Rhythm Association (EHRA) and the European Cardiac Arrhythmia Society (ECAS); in collaboration with the American College of Cardiology (ACC), American Heart Association (AHA), and the Society of Thoracic Surgeons (STS). Endorsed and approved by the governing bodies of the American College of Cardiology, the American Heart Association, the European Cardiac Arrhythmia Society, the European Heart Rhythm Association, the Society of Thoracic Surgeons, and the Heart Rhythm Society. Calkins H, Brugada J, Packer DL, Cappato R, Chen SA, Crijns HJ, Damiano RJ Jr, Davies DW, Haines DE, Haissaguerre M, Iesaka Y, Jackman W, Jais P, Kottkamp H, Kuck KH, Lindsay BD, Marchlinski FE, McCarthy PM, Mont JL, Morady F, Nademanee K, Natale A, Pappone C, Prystowsky E, Raviele A, Ruskin JN, Shemin RJ; Heart Rhythm Society; European Heart Rhythm Association; European Cardiac Arrhythmia Society; American

- College of Cardiology; American Heart Association; Society of Thoracic Surgeons. *Europace*. 2007 Jun;9(6):335-79.
- 4- Thanassoulis G, Massaro JM, O'Donnell CJ, Hoffmann U, Levy D, Ellinor PT, Wang TJ, Schnabel RB, Vasan RS, Fox CS, Benjamin EJ. Pericardial Fat is Associated with Prevalent Atrial Fibrillation: The Framingham Heart Study. *Circ Arrhythm Electrophysiol*. 2010 Aug 1;3(4):345-50.
  - 5- Haïssaguerre M, Jaïs P, Shah DC, et al. Spontaneous initiation of atrial fibrillation by ectopic beats originating in the pulmonary veins. *N Engl J Med*. 1998;339:659-66.
  - 6- Chen PS, Maruyama M, Lin SF. Arrhythmogenic foci and the mechanisms of atrial fibrillation. *Circ Arrhythm Electrophysiol*. 2010 Feb 1;3(1):7-9.
  - 7- Jaïs P, Shah DC, Haïssaguerre M, Hocini M, Garrigue S, Clémenty J. Atrial fibrillation: role of arrhythmogenic foci. *J Interv Card Electrophysiol*. 2000 Jan;4 Suppl 1:29-37.
  - 8- Nademanee K, McKenzie J, Kosar E. A new approach for catheter ablation of atrial fibrillation: mapping of the electrophysiologic substrate. *J Am Coll Cardiol*. 2004 Jun 2;43(11):2044-53.
  - 9- Pachón M JC, Pachón M EI, Pachón M JC. A new treatment for atrial fibrillation based on spectral analysis to guide the catheter RF-ablation. *Europace*. 2004;6(6):590-601.
  - 10- Nakagawa JA, Scherlag BJ, Wu R. Addition of selective ablation of autonomic ganglia to pulmonary vein antrum isolation for treatment of paroxysmal and persistent atrial fibrillation. *Circulation*. 2004;110:17(III-543) 2531.

- 11-Pappone C, Santinelli V, Manguso F. Pulmonary vein denervation enhances long-term benefit after circumferential ablation for paroxysmal atrial fibrillation. *Circulation*. 2004;109:327-34.
- 12-Katritsis D, Ioannidis JP, Anagnostopoulos CE, Sarris GE, Giazitzoglou E, Korovesis S, Camm AJ. Identification and catheter ablation of extracardiac and intracardiac components of ligament of Marshall tissue for treatment of paroxysmal atrial fibrillation. *J Cardiovasc Electrophysiol*. 2001 Jul;12(7):750-8.
- 13-Reddy VY, Neuzil P, D'Avila A, Ruskin JN. Isolating the posterior left atrium and pulmonary veins with a "box" lesion set: use of epicardial ablation to complete electrical isolation. *J Cardiovasc Electrophysiol*. 2008 Mar;19(3):326-9.
- 14-Scherlag BJ, Nakagawa H, Jackman WM, Yamanashi WS, Patterson E, Po S, Lazzara R. Electrical stimulation to identify neural elements on the heart: their role in atrial fibrillation. *J Interv Card Electrophysiol*. 2005 Aug;13 Suppl 1:37-42.
- 15-Scanavacca M, Pisani CF, Hachul D, Lara S, Hardy C, Darrieux F, Trombetta I, Negrão CE, Sosa E. Selective atrial vagal denervation guided by evoked vagal reflex to treat patients with paroxysmal atrial fibrillation. *Circulation*. 2006 Aug 29;114(9):876-85.
- 16-Pokushalov E, Romanov A, Shugayev P, Artyomenko S, Shirokova N, Turov A, Katritsis DG. Selective ganglionated plexi ablation for paroxysmal atrial fibrillation. *Heart Rhythm*. 2009 Sep;6(9):1257-64.
- 17-Katritsis D, Giazitzoglou E, Sougiannis D, Goumas N, Paxinos G, Camm

- AJ. Anatomic approach for ganglionic plexi ablation in patients with paroxysmal atrial fibrillation. *Am J Cardiol.* 2008 Aug 1;102(3):330-4.
- 18-Schweikert RA, Saliba WI, Tomassoni G, Marrouche NF, Cole CR, Dresing TJ, Tchou PJ, Bash D, Beheiry S, Lam C, Kanagaratnam L, Natale A. Percutaneous pericardial instrumentation for endo-epicardial mapping of previously failed ablations. *Circulation.* 2003;108(11):1329-35.
- 19-Stewart S, Hart CL, Hole DJ, McMurray JJ. A population-based study of the long-term risks associated with atrial fibrillation: 20-year follow-up of the Renfrew/Paisley study. *Am J Med.* 2002;113:359-364.
- 20-Pappone C, Santinelli V. The Who, What, Why, and How – To Guide for Circumferential Pulmonary Vein Ablation. *J Cardiovasc Electrophysiol.* 2004;1226-30.
- 21-Marrouche NF, Dresing T, Cole C. Circular mapping and ablation of the pulmonary vein for treatment of atrial fibrillation: impact of different catheter technologies. *J Am Coll Cardiol.* 2002;40(3):464-74.
- 22-Cappato R, Calkins H, Chen SA, Davies W, Iesaka Y, Kalman J, Kim YH, Klein G, Packer D, Skanes A. Worldwide survey on the methods, efficacy and safety of catheter ablation for human atrial fibrillation. *Circulation.* 2005;9:1100-5.
- 23-Pappone C, Santinelli V. Atrial fibrillation ablation: state of the art. *Am J Cardiol.* 2005 Dec 19;96(12A):59L-64L.
- 24-Fuster V, Ryden LE, Cannom DS, Crijns HJ, Curtis AB, Ellenbogen KA, Halperin JL, Le Heuzey JY, Kay GN, Lowe JE, Olsson SB, Prystowsky

- EN, Tamargo JL, Wann S, Smith SCJ, Jacobs AK, Adams CD, Anderson JL, Antman EM, Halperin JL, Hunt SA, Nishimura R, Ornato JP, Page RL, Riegel B, Priori SG, Blanc JJ, Budaj A, Camm AJ, Dean V, Deckers JW, Despres C, Dickstein K, Lekakis J, McGregor K, Metra M, Morais J, Osterspey A, Tamargo JL, Zamorano JL. ACC/AHA/ESC 2006 Guidelines for the Management of Patients With Atrial Fibrillation: A report of the American College of Cardiology/American Heart Association Task Force on Practice Guidelines and the European Society of Cardiology Committee for Practice Guidelines (Writing Committee to Revise the 2001 Guidelines for the Management of Patients With Atrial Fibrillation): Developed in collaboration with the European Heart Rhythm Association and the Heart Rhythm Society. *Circulation*. 2006;114:e257-e354.
- 25-Scanavacca MI, de Brito FS, Maia I, Hachul D, Gizzi J, Lorga A, Rassi A Jr, Filho MM, Mateos JC, D'Avila A, Sosa E. Guidelines for the evaluation and treatment of patients with cardiac arrhythmias. Sociedade Brasileira de Cardiologia. *Arq Bras Cardiol*. 2002;79 Suppl 5:1-50.
- 26-The AFFIRM Investigators: A comparison of rate control and rhythm control in patients with atrial fibrillation. *N Engl J Med*. 2002;347:1825-33.
- 27-Carlsson J, Miketic S, Windeler J, et al. Randomized trial of rate control versus rhythm control in persistent atrial fibrillation: the strategies of treatment of atrial fibrillation (STAF) study. *J Am Coll Cardiol*. 2003;41:1690-6.
- 28- Jais P, Haissaguerre M, Shah DC. A focal source of atrial fibrillation treated by discrete radiofrequency ablation. *Circulation*. 1997;95:572-6.



- 29- Chen SA, Hsieh MH, Tai CT, et al. Initiation of atrial fibrillation by ectopic beats originating from the pulmonary veins: electrophysiological characteristics, pharmacological responses, and effects of radiofrequency ablation. *Circulation*. 1999;100(18):1879-86.
- 30- Lin Ws, Tai CT, Hsieh MH, et al. Catheter ablation of paroxysmal atrial fibrillation initiated by non-pulmonary vein ectopy. *Circulation*. 2003;107:3176-83.
- 31-Scanavacca M, Sartini R, Tondato F, Hachul D, Lara S, Hardy C, Darrieux F, Sosa E. Pulmonary veins isolation to treat patients with refractory paroxysmal atrial fibrillation: clinical results after a single procedure. *Arq Bras Cardiol*. 2004;82(2):160-4,155-9.
- 32-Hocini M, Sanders P, Jaïs P, Hsu L-F, Takahashi Y, Rotter M, Clémenty J, Haïssaguerre M. Techniques for curative treatment of atrial fibrillation. *J Cardiovasc Electrophysiol*. 2004;15(12):1467-71.
- 33-Bhargava M, Marrouche NF, Martin D, Themistoclakis S, Stewart K, Saliba WI, Schweikert RA, Natale A. Impact of Age on the Outcome of Pulmonary Vein Isolation for Atrial Fibrillation Using Circular Mapping Technique and Cooled-Tip Ablation Catheter: A Retrospective Analysis. *J Cardiovasc Electrophysiol*. 2004;15:8-13.
- 34-Bhargava M, Di Biase L, Mohanty P, Prasad S, Martin DO, Williams-Andrews M, Wazni OM, Burkhardt JD, Cummings JE, Khaykin Y, Verma A, Hao S, Beheiry S, Hongo R, Rossillo A, Raviele A, Bonso A, Themistoclakis S, Stewart K, Saliba WI, Schweikert RA, Natale A. Impact of type of atrial fibrillation and repeat catheter ablation on long-term

- freedom from atrial fibrillation: results from a multicenter study. *Heart Rhythm*. 2009 Oct;6(10):1403-12.
- 35-Sartini RJ, Scanavacca MI, Sosa E, Moreira LF, Lara S, Hardy C, Darrieux F, Hachul D. Radiofrequency ablation of paroxysmal atrial fibrillation: factors determining long-term clinical efficacy. *Arq Bras Cardiol*. 2008 Feb;90(2):112-8.
- 36-Haissaguerre M, Jais P, Shah DC, et al. Electrophysiological end point for catheter ablation of atrial fibrillation initiated from multiple pulmonary venous foci. *Circulation*. 2000;101:1409-17.
- 37-Voeller RK, Bailey MS, Zierer A, Lall SC, Sakamoto S, Aubuchon K, Lawton JS, Moazami N, Huddleston CB, Munfakh NA, Moon MR, Schuessler RB, Damiano RJ Jr. Isolating the entire posterior left atrium improves surgical outcomes after the Cox maze procedure. *J Thorac Cardiovasc Surg*. 2008 Apr;135(4):870-7.
- 38-Melby SJ, Lee AM, Zierer A, Kaiser SP, Livhits MJ, Boineau JP, Schuessler RB, Damiano RJ Jr. Atrial fibrillation propagates through gaps in ablation lines: implications for ablative treatment of atrial fibrillation. *Heart Rhythm*. 2008 Sep;5(9):1296-1301.
- 39-Melby SJ, Zierer A, Bailey MS, Cox JL, Lawton JS, Munfakh N, Crabtree TD, Moazami N, Huddleston CB, Moon MR, Damiano RJ Jr. A new era in the surgical treatment of atrial fibrillation: the impact of ablation technology and lesion set on procedural efficacy. *Ann Surg*. 2006 Oct;244(4):583-92.
- 40-Pappone C, Oreto G, Lamberti F et al. Catheter ablation of paroxysmal

- atrial fibrillation using a 3-D mapping system. *Circulation*. 1999;14:1203-8.
- 41-Rahmanian PB, Castillo JG, Mehta D, Adams DH, Filsoufi F. Epicardial pulmonary vein isolation: a long-term histologic and imaging animal study comparing cryotherapy versus radiofrequency. *Ann Thorac Surg*. 2008 Sep;86(3):849-56.
- 42-Miyagi Y, Ishii Y, Nitta T, Ochi M, Shimizu K. Electrophysiological and histological assessment of transmural ablation after epicardial ablation using unipolar radiofrequency energy. *J Card Surg*. 2009 Jan-Feb;24(1):34-40.
- 43-Pak HN, Hwang C, Lim HE, Kim JS, Kim YH. Hybrid epicardial and endocardial ablation of persistent or permanent atrial fibrillation: a new approach for difficult cases. *J Cardiovasc Electrophysiol*. 2007 Sep;18(9):917-23.
- 44-Jais P, Hocini M, Hsu LF et al. Technique and results of linear ablation at the mitral isthmus. *Circulation*. 2004;110:2996-3002.
- 45-Pappone C, Santinelli V. How to perform encircling ablation of the left atrium. *Heart Rhythm*. 2006;9:1105-9.
- 46-Rostock T, Willems S. Rhythm-'a-line-ment' during catheter ablation of chronic atrial fibrillation: the role of left atrial linear lesions. *Eur Heart J*. 2008 Oct; 29(19):2321-2.
- 47-Knecht S, Hocini M, Wright M, Lellouche N, O'Neill MD, Matsuo S, Nault I, Chauhan VS, Makati KJ, Bevilacqua M, Lim KT, Sacher F, Deplagne A, Derval N, Bordachar P, Jaïs P, Clémenty J, Haïssaguerre M. Left atrial linear lesions are required for successful treatment of persistent atrial fibrillation. *Eur Heart J*. 2008 Oct;29(19):2359-66.

- 48-Fenelon G, Scanavacca M, Atié J, Zimmerman L, Magalhães LP, Lorga Filho A, Maia H, Martinelli Filho M; Brazilian Society of Cardiac Arrhythmias. Atrial fibrillation ablation in Brazil: results of the registry of the Brazilian Society of Cardiac Arrhythmias. *Arq Bras Cardiol.* 2007 Nov;89(5):258-62,285-9.
- 49-Oral H, Scharf C, Chugh A et al. Catheter ablation for paroxysmal atrial fibrillation: segmental pulmonary vein ostial ablation versus left atrial ablation. *Circulation.* 2003;108(19):2355-60.
- 50-Papone C, Rosanio S, Oreto G, et al. Circumferential radiofrequency ablation of pulmonary vein ostia: a new anatomic approach for curing atrial fibrillation. *Circulation.* 2000;102:2619-28.
- 51-Smelley MP, Knight BP. Approaches to catheter ablation of persistent atrial fibrillation. *Heart Rhythm.* 2009 Aug;6(8 Suppl):S33-S38.
- 52-Reddy VY, Neuzil P, Themistoclakis S, Danik SB, Bonso A, Rossillo A, Raviele A, Schweikert R, Ernst S, Kuck KH, Natale A. Visually-guided balloon catheter ablation of atrial fibrillation: experimental feasibility and first-in-human multicenter clinical outcome. *Circulation.* 2009 Jul 7;120(1):12-20.
- 53-Hsu LF, Jais P, Hocini M, Sanders P, Scavee C, Sacher F, Takahashi Y, Rotter M, Pasquie JL, Clementy J, Haissaguerre M. Incidence and prevention of cardiac tamponade complicating ablation for atrial fibrillation. *Pacing Clin Electrophysiol.* 2005 Jan;28 Suppl 1:S106-S109.
- 54-Bunch TJ, Asirvatham SJ, Friedman PA, Monahan KH, Munger TM, Rea RF, Sinak LJ, Packer DL. Outcomes after cardiac perforation during

- radiofrequency ablation of the atrium. *J Cardiovasc Electrophysiol.* 2005;11:1172-9.
- 55-Cappato R, Calkins H, Chen SA, Davies W, Iesaka Y, Kalman J, Kim YH, Klein G, Natale A, Packer D, Skanes A. Prevalence and causes of fatal outcome in catheter ablation of atrial fibrillation. *J Am Coll Cardiol.* 2009 May 12;53(19):1798-1803.
- 56-O'Neill MD, Jaïs P, Derval N, Hocini M, Haïssaguerre M. Two techniques to avoid surgery for cardiac tamponade occurring during catheter ablation of atrial fibrillation. *J Cardiovasc Electrophysiol.* 2008 Mar;19(3):323-325.
- 57-Dagres N, Varounis C, Flevari P, Piorkowski C, Bode K, Rallidis LS, Tsougos E, Leftheriotis D, Sommer P, Hindricks G, Kremastinos DT. Mortality after catheter ablation for atrial fibrillation compared with antiarrhythmic drug therapy. A meta-analysis of randomized trials. *Am Heart J.* 2009 Jul;158(1):15-20.
- 58-Krikorian JG, Hancock EW. Pericardiocentesis. *Am J Med.* 1978 Nov;65(5):808-14.
- 59-Fisher JD, Kim SG, Ferrick KJ, Gross JN, Goldberger MH, Nanna M. Internal transcatheter pericardiocentesis for acute tamponade. *Am J Cardiol.* 2000 Dec 15;86(12):1388-1389, A6.
- 60-Hsu LF, Jais P, Hocini et al. Incidence and prevention of cardiac tamponade complicating ablation for atrial fibrillation. *Pacing Clin electrophysiol.* 2005;28:S106-9.
- 61-Hsu LF, Scavée C, Jaïs P, Hocini M, Haïssaguerre M. Transcatheter pericardiocentesis: an emergency life-saving technique for cardiac

- tamponade. *J Cardiovasc Electrophysiol*. 2003 Sep;14(9):1001-3.
- 62-Sacher F, Roberts-Thomson K, Maury P, Tedrow U, Nault I, Steven D, Hocini M, Koplan B, Leroux L, Derval N, Seiler J, Wright MJ, Epstein L, Haissaguerre M, Jais P, Stevenson WG. Epicardial ventricular tachycardia ablation a multicenter safety study. *J Am Coll Cardiol*. 2010 May 25;55(21):2366-72.
- 63-Soejima K, Stevenson WG, Sapp JL, Selwyn AP, Couper G, Epstein LM. Endocardial and epicardial radiofrequency ablation of ventricular tachycardia associated with dilated cardiomyopathy: the importance of low-voltage scars. *J Am Coll Cardiol*. 2004;43(10):1834-42.
- 64-De Paola AA, Melo WD, Távora MZ, Martinez EE. Angiographic and electrophysiological substrates for ventricular tachycardia mapping through the coronary veins. *Heart*. 1998 Jan;79(1):59-63.
- 65-Sosa E, Scanavacca M, D'Avila A, Bellotti G, Pilleggi F. Radiofrequency catheter ablation of ventricular tachycardia guided by nonsurgical epicardial mapping in chronic Chagasic heart disease. *Pacing Clin Electrophysiol*. 1999 Jan; 22(1 Pt 1):128-30.
- 66-Sosa E, Scanavacca M, D'Avila A, Pilleggi F. A new technique to perform epicardial mapping in the electrophysiology laboratory. *J Cardiovasc Electrophysiol*. 1996 Jun;7(6):531-6.
- 67-Sosa E, Scanavacca M, D'Avila A, Piccioni J, Sanchez O, Velarde JL, Silva M, Reolão B. Endocardial and epicardial ablation guided by nonsurgical transthoracic epicardial mapping to treat recurrent ventricular tachycardia. *J Cardiovasc Electrophysiol*. 1998 Mar;9(3):229-39.

- 68-Sosa E, Scanavacca M, D'Avila A, Oliveira F, Ramires JA. Nonsurgical transthoracic epicardial catheter ablation to treat recurrent ventricular tachycardia occurring late after myocardial infarction. *J Am Coll Cardiol*. 2000 May; 35(6):1442-9.
- 69-Sosa E, Scanavacca M, D'Avila A, Antônio J, Ramires F. Nonsurgical transthoracic epicardial approach in patients with ventricular tachycardia and previous cardiac surgery. *J Interv Card Electrophysiol*. 2004 Jun;10(3):281-8.
- 70-D'Avila A, Scanavacca M, Sosa E. Transthoracic epicardial catheter ablation of ventricular tachycardia. *Heart Rhythm*. 2006 Sep;3(9):1110-1.
- 71-D'Avila A. Epicardial catheter ablation of ventricular tachycardia. *Heart Rhythm*. 2008 Jun;5(6 Suppl):S73-S75.
- 72-Weerasooriya R, Jais P, Sacher F, Knecht S, Wright M, Lellouch N, Nault I, Matsuo S, Hocini M, Clementy J, Haissaguerre M. Utility of the lateral fluoroscopic view for subxiphoid pericardial access. *Circ Arrhythm Electrophysiol*. 2009 Aug;2(4):e15-7.
- 73-Verrier RL, Waxman S, Lovett EG, Moreno R. Transatrial access to the normal pericardial space: a novel approach for diagnostic sampling, pericardiocentesis, and therapeutic interventions. *Circulation*. 1998 Nov 24;98(21):2331-2333.
- 74-Pulerwitz TC, Waxman S, Rowe KA, Quist WC, Lipinska I, Verrier RL. Transatrial access to the normal pericardial space for local cardiac therapy: preclinical safety testing with aspirin and pulmonary artery hypertension. *J Interv Cardiol*. 2001 Oct;14(5):493-498.

- 75-Waxman S, Pulerwitz TC, Rowe KA, Quist WC, Verrier RL. Preclinical safety testing of percutaneous transatrial access to the normal pericardial space for local cardiac drug delivery and diagnostic sampling. *Catheter Cardiovasc Interv.* 2000 Apr;49(4):472-7.
- 76-Waxman S, Moreno R, Rowe KA, Verrier RL. Persistent primary coronary dilation induced by transatrial delivery of nitroglycerin into the pericardial space: a novel approach for local cardiac drug delivery. *J Am Coll Cardiol.* 1999;33(7):2073-7.
- 77-Bolderman RW, Hermans JJ, Rademakers LM, Jansen TS, Verheule S, van der Veen FH, Maessen JG. Intrapericardial delivery of amiodarone and sotalol: atrial transmural drug distribution and electrophysiological effects. *J Cardiovasc Pharmacol.* 2009 Oct;54(4):355-63.
- 78-Mickelsen SR, Ashikaga H, Desilva R, Raval AN, McVeigh E, Kusumoto F. Transvenous access to the pericardial space: an approach to epicardial lead implantation for cardiac resynchronization therapy. *Pacing Clin Electrophysiol.* 2005 Oct;28(10):1018-24.
- 79-Kassab G S, Svendsen M, Combs W. A transatrial pericardial access: lead placement as proof of concept. *Am J Physiol Heart Circ Physiol.* 2010;298(1):H287-93.
- 80-Byrd CL, Schwartz SJ. Transatrial implantation of transvenous pacing leads as an alternative to implantation of epicardial leads. *Pacing Clin Electrophysiol.* 1990 Dec;13(12 Pt 2):1856-9.



- 81-Scanavacca M, Pisani CF, Lara S, Sosa E. Management of posterior atrial wall perforation during transeptal approach for left atrium ablation. *Heart Rhythm*. 2009 Aug;6(8):1222-5.
- 82-Masura J, Walsh KP, Thanopoulous B, Chan C, Bass J, Goussous Y, Gavora P, Hijazi ZM. Catheter closure of moderate- to large-sized patent ductus arteriosus using the new Amplatzer duct occluder: immediate and short-term results. *J Am Coll Cardiol*. 1998 Mar 15;31(4):878-82.
- 83-Thanopoulos BD, Tsaousis GS, Konstadopoulou GN, Zarayelyan AG. Transcatheter closure of muscular ventricular septal defects with the amplatzer ventricular septal defect occluder: initial clinical applications in children. *J Am Coll Cardiol*. 1999 Apr;33(5):1395-9.
- 84-McMahon CJ, El Said HG, Mullins CE. Use of the transeptal puncture in transcatheter closure of long tunnel-type patent foramen ovale. *Heart*. 2002 Aug;88(2):E3.
- 85-Hildick-Smith D, Behan M, Haworth P, Rana B, Thomas M. Patent foramen ovale closure without echocardiographic control: use of "standby" intracardiac ultrasound. *JACC Cardiovasc Interv*. 2008 Aug;1(4):387-91.
- 86-Büscheck F, Sievert H, Kleber F, Tiefenbacher C, Krumsdorf U, Windecker S, Uhlemann F, Wahr DW. Patent foramen ovale using the Premere device: the results of the CLOSE-UP trial. *J Interv Cardiol*. 2006 Aug;19(4):328-33.

- 87-Rastogi N, Smeeton NC, Qureshi SA. Factors related to successful transcatheter closure of atrial septal defects using the Amplatzer septal occluder. *Pediatr Cardiol.* 2009 Oct;30(7):888-92.
- 88-Wahl A, Tai T, Praz F, Schwerzmann M, Seiler C, Nedeltchev K, Windecker S, Mattle HP, Meier B. Late results after percutaneous closure of patent foramen ovale for secondary prevention of paradoxical embolism using the amplatzer PFO occluder without intraprocedural echocardiography: effect of device size. *JACC Cardiovasc Interv.* 2009 Feb;2(2):116-23.
- 89-Geovanini GR, Pinna FR, Prado FA, Tamaki WT, Marques E. Standardization of anesthesia in swine for experimental cardiovascular surgeries. *Rev Bras Anesthesiol.* 2008 Jul-Aug;58(4):363-70.
- 90-Elinav E, Leibowitz D. Constrictive pericarditis complicating endovascular pacemaker implantation. *Pacing Clin Electrophysiol.* 2002;25(3):376–7.
- 91-D'Avila A, Neuzil P, Thiagalingam A. Experimental Efficacy of Pericardial Instillation of anti-inflammatory agents during percutaneous epicardial catheter ablation to prevent post procedure pericarditis. *J Cardiovasc Electrophysiol.* 2007;18(11):1178-83.