PAULO JOSÉ BERTINI

Detecção não invasiva da placa aterosclerótica e do remodelamento de artérias coronárias pela ressonância magnética

Tese apresentada à Faculdade de Medicina da Universidade de São Paulo para obtenção do Título de Doutor em Ciências

Área de Concentração: Cardiologia

Orientador: Prof. Dr. Antonio Carlos Palandri Chagas

São Paulo

2003

“Milhares de anos antes de o inglês William Harvey nascer, egípcios, gregos e romanos não só tinham consciência de que o coração batia, como atribuíam a ele papel dominante em suas atividades espirituais e emocionais. Eles acreditavam que se os seres humanos possuíam uma alma, ela residia na massa avermelhada que pulsava incessantemente dentro do peito. Mas nunca se preocuparam em descobrir o porquê das batidas, embora reconhecessem que quando elas paravam, a vida parava – e a alma que residia no coração pulsante desaparecia”.

Meyer Friedman e Gerald W. Frieland.
“As dez maiores descobertas da Medicina“
Companhia das Letras, 2000.

Dedicatória

À memória de meu pai,

José Bertini

Pelo amor e exemplo de pessoa humana, incansável na dedicação a seu trabalho, enérgico, porém sempre pronto a ajudar a todos aqueles que dele precisavam.

À minha mãe,

***Maria Felícia Marchió Bertini**,*

com todo carinho e eterna gratidão pelo incentivo e orientação, que apesar de todos seus problemas relacionados às dificuldades que a vida lhe reservou, sempre esteve a me incentivar e torcer pelo meu sucesso.

*À minha esposa, **Cláudia Furlan Bertini**,*

pelo amor e apoio de uma vida inteira a meu lado, suportando os inúmeros momentos em que estive ausente, devido aos compromissos profissionais e científicos, porém sempre pronta a me auxiliar.

*Aos meus filhos, **Giovana** e **Murilo**,*

pelo amor e compreensão nos momentos de preparação desta tese, em que não puderam contar com a minha presença, mesmo naqueles momentos por nós adultos considerados simples, mas de grande importância para eles.

Agradecimentos Especiais

Ao **Prof. Dr. Antonio Carlos Palandri Chagas**,

orientador, mestre e grande amigo, com quem pude conviver e absorver a maior parte de seus ensinamentos, minha eterna gratidão pela motivação de sua grande capacidade médica e educacional.

Ao **Dr. José Rodrigues Parga Filho**,

co-orientador e incentivador deste doutorado, com quem pude aprender e me enriquecer profissionalmente, principalmente pelo seu espírito de equipe e humildade, que sempre esteve pronto a ajudar em todos os momentos.

Ao **Prof. Dr. Protásio Lemos da Luz**,

co-orientador, pesquisador ímpar e grande conhecedor da ciência humana, que acreditou que eu pudesse acrescentar algo a seu vasto Memorial, elevando esta tese a uma dimensão maior que aquela por nós prevista, minha gratidão pela sua enorme capacidade médica e científica.

Agradecimentos

Ao **Prof. Dr. Cláudio Campi de Castro**, médico responsável pela Ressonância Magnética do InCor, pelo apoio recebido desde os primeiros momentos no desenvolvimento de minhas atividades científicas.

Aos meus amigos **Drs. Luiz Francisco R. de Ávila** e **Carlos E. Rochitte**, pela participação na análise dos dados e pelo estímulo recebido em todos os momentos em que estive junto à Unidade de Ressonância Magnética.

Ao **Dr. Lazló J. Molnar**, pelo apoio constante e realização dos exames de ultra-sonografia de carótidas.

Ao **Prof. Dr. Expedito Eustáquio Ribeiro da Silva**, que além de grande amigo, foi o primeiro a me ensinar o caminho da Cardiologia voltada à Ciência, e sempre prestativo para analisar cinecoronariografias relacionadas ou não ao estudo.

A **Profa. Dra. Maria Cecília Solimene**, pela orientação e incentivo, com sua larga experiência no seguimento de pacientes institucionais.

Ao **Dr. Sérgio Ferreira de Oliveira**, um amigo que me acolheu muito bem, sempre atuante frente aos cuidados com os pacientes internados em nossa Unidade.

Ao **Dr. Desiderio Favarato**, brilhante como médico e na área de informática e estatística, que nos auxiliou muito na análise dos dados.

Aos colegas da Unidade Clínica de Aterosclerose, pelo carinho e amizade com que me receberam, além do pronto auxílio quando necessário.

Às enfermeiras, técnicos e auxiliares do Setor de Ressonância pela participação na obtenção e processamento dos dados coletados.

Às secretárias da Unidade Clínica de Aterosclerose: **Sílvia Mendoza Furtado**, **Celeste Beggo de Menezes** e **Fabiana Novais S. Lima**, pela constante colaboração.

À estaticista **Creuza Dal Bó**, pela dedicação e retidão na análise dos dados.

Sumário

página

Lista de figuras xiv
Lista de tabelas xvi
Lista de abreviaturas xvii
Resumo xviii
Summary xx

1. INTRODUÇÃO 1
1.1 Patogênese da placa aterosclerótica 5
1.2 Conceito de placa vulnerável 7
1.3 Conceito de remodelamento vascular 10
1.3.1 Mecanismos de remodelamento vascular 12
1.4 Métodos invasivos para avaliação da placa 13
1.4.1Cinecoronariografia 13
1.4.2 Ultra-sonografia intravascular 15
1.4.3 Outros métodos baseados em cateter 16
1.5 Métodos não invasivos para avaliação da placa 16
1.5.1 Ultra-sonografia com Doppler de carótidas 16
1.5.2 Tomografia computadorizada 17
1.5.2.1 EBCT 18
1.5.2.2 Tomografia ultra-rápida 19
1.5.3 Imagem por Ressonância Magnética (IRM) 19
1.5.3.1 Angiografia por IRM 20
1.5.3.2 Avaliação da placa aterosclerótica 20
1.5.3.3 Avaliação do remodelamento 22

2. OBJETIVOS 23
2.1 Objetivo primário 24
2.2 Objetivos secundários 24

3. CASUÍSTICA E MÉTODOS 25
3.1 Casuística 26
3.2 Avaliação dos fatores de risco 26
3.2.1 Histórico familiar 27
3.2.2 Hipertensão arterial 27
3.2.3 Tabagismo 27
3.2.4 Diabetes mellitus 27
3.2.5 Dislipidemia 27
3.3 Cinecoronariografia 28
3.4 Ultra-sonografia com Doppler de carótidas 29
3.5 Imagem por Ressonância Magnética 30
3.5.1 Interpretação de imagens..... 30
3.6 Análise estatística 32
3.6.1 Análise descritiva 32
3.6.2 Análise comparativa 32
3.7 Aspectos éticos 33

4. RESULTADOS 34
4.1 Características clínicas 35
4.1.1 Quadro clínico 35
4.1.2 Análise de fatores de risco 35
4.1.3 Parâmetros laboratoriais 36
4.2 Parâmetros de ultra-sonografia com Doppler 37
4.3 Resultados de IRM 38
4.3.1 Área luminal / Área total do vaso 42
4.4 Correlação intero bservador para parâmetros de IRM 45
4.5 Correlação entre cinecoronariografia e IRM 47

5. DISCUSSÃO 49
5.1 Parâmetros clínicos e laboratoriais 50
5.2 Parâmetros de ultra-sonografia com Doppler 53
5.3 Alterações parietais pela IRM 54
5.4 Detecção do remodelamento vascular pela IRM 55
5.5 Remodelamento vascular e vulnerabilidade 56
5.6 Correlação: cinecoronariografia e IRM 59
5.7 Limitações do estudo 60

6. CONCLUSÕES 62

7. REFERÊNCIAS BIBLIOGRÁFICAS 64

Listas

LISTA DE FIGURAS

		página
FIGURA 1	Fatores envolvidos na instabilização da placa, modificado de Da Luz e cols (56)	10
FIGURA 2	Ilustração esquemática demonstrando os tipos de remodelamento vascular que ocorre para acomodar a placa aterosclerótica (positivo ou negativo). Modificado de Ward et al (57)	12
FIGURA 3	Imagens ultra-sonográficas exemplificando avaliação da parede de carótidas e fluxo medido por análise espectral	29
FIGURA 4	Exemplo representativo da avaliação por ressonância de artéria coronária direita em indivíduo sadio com visibilização oblíqua (4A) e cortes tranversais com técnica de *black-blood* e visão amplificada caracterizando a forma de cálculo da área (4B)	31
FIGURA 5	Comparação de parâmetros medidos por ressonância magnética de artéria coronária direita entre pacientes e controles	41
FIGURA 6	Comparação de parâmetros medidos por ressonância magnética de artéria descendente anterior entre pacientes e controles	41
FIGURA 7	Relação entre a área luminal / área total do vaso de pacientes e controles, em coronária direita e descendente anterior	42
FIGURA 8	Valores representativos de todos indivíduos da área luminal e área da parede vascular (8A); e relação área luminal / área total do vaso (8B)	43
FIGURA 9	Exemplo ilustrativo de avaliação por ressonância de dois diferentes cortes transversais (A e B) de artéria coronária direita em paciente com angina instável, com imagens amplificadas da placa	44
FIGURA 10	Exemplo ilustrativo de avaliação por ressonância magnética de porções iniciais de coronária esquerda (A) e secção transversal de artéria descendente anterior com demonstração de remodelamento vascular (B) em paciente portador de angina instável.	44
FIGURA 11	Correlação entre medidas de área da parede de artéria coronária direita pela IRM avaliadas por dois observadores	46

FIGURA 12 Correlação entre medidas de área luminal de artéria coronária direita pela IRM avaliadas por dois observadores 46

FIGURA 13 Correlação entre medidas de área total do vaso de artéria coronária direita pela IRM, avaliadas por dois observadores 47

FIGURA 14 Relação entre graus de estenose determinada por cinecoronariografia e ressonância magnética em coronária direita. Análise de correlação pela equação de Pearson (14A) e distribuição dos dados pelo método de Bland-Altman (14B) 48

FIGURA 15 Relação entre graus de estenose determinada por cinecoronariografia e ressonância magnética em artéria descendente anterior. Análise de correlação pela equação de Pearson (15A) e distribuição dos dados pelo método de Bland-Altman (15B) 48

LISTA DE TABELAS

página

TABELA 1 Fatores de risco tradicionais nos dois grupos, comparando presença de dislipidemia, tabagismo, diabetes, DAC familiar e HA em pacientes e controles. Utilizados testes exatos de Fisher e do Qui quadrado 36

TABELA 2 Valores das médias, desvio-padrão, medianas, mínimos e máximos dos exames laboratoriais: colesterol total, LDL-colesterol, HDL colesterol, triglicérides e glicemia de jejum de pacientes e controles. Valores expressos em mg/dl 36

TABELA 3 Valores das freqüências absolutas e relativas dos resultados de ultra-sonografia, segundo o grupo, medidas em percentual de estenose 38

TABELA 4 Valores das médias, desvio-padrão, medianas, mínimos e máximos dos parâmetros mensurados por ressonância magnética na artéria coronária direita, segundo o grupo 39

TABELA 5 Valores das médias, desvio-padrão, medianas, mínimos e máximos dos parâmetros mensurados por ressonância magnética na artéria descendente anterior, segundo o grupo 40

TABELA 6 Correlação entre parametros determinados por Imagem por Ressonância Magnética em ACD e ADA por dois observadores independentes 45

LISTA DE ABREVIATURAS

ACD	artéria coronária direita
ACx	artéria coronária circunflexa
ADA	artéria coronária descendente anterior
AI	angina instável
AL	área da luz arterial
AP	área da parede do vaso
ATV	área total do vaso
AVC	acidente vascular cerebral
BB	técnica de ressonância com sequência *black-blood*
DAC	doença arterial coronária
DCVs	doenças cardiovasculares
EBCT	*eletron-beam computed tomography*
IAM	infarto agudo do miocárdio
IAMSST	infarto agudo do miocárdio sem supradesnivelamento de ST
IRM	imagem por ressonância magnética
LEE	lâmina elástica externa
LEI	lâmina elástica interna
MCP-1	proteína quimiotática de atração de monócitos-1
M-CSF	fator estimulante de colonização de macrófagos
SCAs	síndromes coronárias agudas
TC	tomografia computadorizada
USD	ultra-sonografia com Doppler
USIV	ultra-sonografia intravascular
VCAM-1	molécula de adesão celular vascular-1

Resumo

BERTINI, P.J. **Detecção não invasiva da placa aterosclerótica e do remodelamento de artérias coronárias pela ressonância magnética.** São Paulo, 2003. 82p. Tese (Doutorado) — Faculdade de Medicina, Universidade de São Paulo.

A utilização de técnicas não invasivas na avaliação da doença arterial coronária (DAC), principalmente na investigação da placa, possibilita o diagnóstico, o seguimento longitudinal e as perspectivas de tratamento. A imagem por ressonância magnética (IRM) é uma técnica recente, que permite a visibilização de artérias coronárias. Os objetivos deste estudo foram: 1) detectar pela IRM anormalidades do vaso, principalmente presença de placa e remodelamento em coronárias de indivíduos com DAC (ptes), comparando com indivíduos sadios (controles); 2) comparar graus de estenose por IRM e cinecoronariografia (cine); e 3) correlacionar achados com ateroma extracoronário pela ultra-sonografia com Doppler (USD) de carótidas. Estudamos 26 ptes com lesão ≥50%, confirmada por cine realizada no período de quatro semanas da IRM. Estes ptes estavam internados para revascularização miocárdica e 23 deles (88%) apresentavam síndromes coronárias agudas (SCAs). Avaliamos 10 controles por IRM de coronárias, que por motivos éticos não foram submetidos a cine. Ambos os grupos foram examinados por USD de carótidas. Com técnica de *black-blood*, acoplado ao ECG e pausa respiratória, seqüências localizadoras foram realizadas nos eixos coronal, axial e sagital. Foram então adquiridos cortes transversais nas porções proximais e médias das artérias descendente anterior (ADA) e coronária direita (ACD), para avaliar características do vaso. Com auxílio de um computador, foram analisados os maiores graus de espessamento parietal (EP), a área luminal (AL), a área da parede (AP) e a área externa ou total do vaso (ATV). **Resultados**: a IRM permitiu análise de 25/26 segmentos de ACD e 19/26 de ADA nos ptes e todas artérias nos controles, com total de 64/72 segmentos avaliados (88,8%). A análise das características dos vasos pela IRM demonstrou: em ACD dos ptes, significante aumento em EP (2,62±0,75 vs. 0,53±0,15 mm), AP (30,96±17,57 vs. 2,1±1,2 mm^2) e ATV (44,56±21,87 vs. 12,3±4,22 mm^2) em relação aos controles, com $p<0,001$ para todas variáveis. Em ADA, resultados semelhantes de EP (2,21±0,69 vs. 0,62±0,24 mm), AP (19,53±7,25 vs. 3,60±2,01mm^2) e ATV (31,89±11,31 vs. 17±6,24mm^2); $p<0,001$. Em contraste, não houve diferenças significantes entre ptes e controles quanto a AL, tanto em ACD (13,68±8,0 vs. 10,1±3,73; p=0,081), como ADA (12,37±6,87 vs. 13,3±4,81; p=0,706). Ajustando AL pelo tamanho do vaso, com a relação AL/ATV, houve significante redução entre os ptes comparados aos controles em ACD (0,33±0,16 vs. 0,82±0,09) e ADA (0,38±0,13 vs. 0,78±0,06; $p<0,001$ para ambas), demonstrando o remodelamento positivo. Não houve correlação significante entre IRM e cine quanto ao grau de estenose. A presença de placa em carótidas foi mais prevalente nos ptes. **Conclusões**: 1) A IRM de coronárias permite identificar anormalidades da parede e o remodelamento vascular que geralmente ocorre em ptes com DAC; 2) Não se demonstrou boa correlação entre IRM e cine quanto ao grau de estenose. 3) A detecção de ateromatose extracoronária é importante marcador da presença de DAC concomitante.

Summary

BERTINI, P.J. **Noninvasive detection of atherosclerotic plaque and coronary remodeling by magnetic resonance imaging.** São Paulo, 2003. 82p. Tese (Doutorado) — Faculdade de Medicina, Universidade de São Paulo.

Noninvasive detection of coronary artery disease (CAD), especially identifying atherosclerotic plaque, may be relevant for both long term and routine patient care. Magnetic resonance imaging (MRI) is emerging as a technique that allows evaluation of morphological features of coronary arteries. The aims of this study were: 1) to test the ability of MRI in detecting vessel abnormalities and coronary remodeling in patients with CAD (pts) compared to healthy subjects (controls); 2) to compare stenosis grade analyzed by MRI and contrast angiography; and 3) to correlate the presence of carotid plaque by ultrasound (US) and CAD. MRI was performed in 26 pts referred for coronary revascularization. These pts had at least one ≥50% coronary stenosis documented by angiography and most of them (88%) were in unstable angina. Ten asymptomatic volunteers, without angiography for ethical reasons, were used as controls. MRI sequences were: fast gradient echo scouts in coronal, axial and sagital planes for location; spiral breath-held to visualize longitudinally the coronaries; 2D black-blood cross-sectional slices acquired in left anterior descending (LAD) and right coronary (RCA) arteries. The maximum wall thickness (WT), vessel wall area (VWA), luminal area (LA) and total vessel area (TVA) were analyzed in an off-line workstation. All subjects were evaluated by carotid US. **Results**: MRI allowed analysis of 25/26 RCA and 19/26 LAD segments in pts and all arteries in controls, representing a total of 64/72 segments (88.8%) assessed. In RCA, pts had significantly greater WT (2.62±0.75 vs. 0.53±0.15 mm), VWA (30.96±17.57 vs. 2.1±1.2 mm^2) and TVA (44.56±21.87 vs. 12.3±4.22 mm^2) as compared to controls; $p<0.001$ for all variables. In LAD similar results: for WT (2.21±0.69 vs. 0.62±0.24 mm), VWA (19.53±7.25 vs. 3.60±2.01 mm^2) and TVA (31.89±11.31vs.17±6.24mm^2); $p<0.001$. In contrast, LA was not different in controls and pts neither for RCA (13.68±8.0 vs. 10.1±3.73; p=0.081), nor LAD (12.37±6.87 vs. 13.3±4.81; p=0.706). Adjusting LA for the vessel size, using the LA/TVA ratio, significant reduction were found in pts, in RCA (0.33±0.16 vs. 0.82±0.09) and LAD (0.38±0.13 vs. 0.78±0.06; $p<0.001$), demonstrating the positive remodeling. There was no correlation between stenosis grade assessed by MRI and contrast angiography. Significantly more carotid plaques were found in pts than in controls by US. **Conclusions**: 1) MRI allowed vessel abnormalities and coronary remodeling in pts with CAD. 2) There was a poor correlation between MRI and angiography for stenosis grade. 3) Carotid plaque detected by US is a good marker of CAD.

1. Introdução

As doenças cardiovasculares (DCVs) são a principal causa de morte em homens e mulheres no mundo ocidental. Informações estatísticas dos Estados Unidos da América apontam que a doença arterial coronária (DAC) equivale a mais de 50% de todos eventos cardiovasculares em homens e mulheres abaixo de 75 anos. A mortalidade foi de 681000 pessoas em 2000, e este ano estima-se cerca de 650000 novos casos de síndromes coronárias agudas (SCAs), além de 450000 casos recorrentes [1]. A incidência de acidente vascular cerebral (AVC) por ano naquele país é de 700000 casos, sendo 500000 novos eventos [1]. Também no Brasil, as DCVs são a principal causa de morte em indivíduos com mais de 40 anos (249639 óbitos em 1997) [2], com predominância das doenças cerebrovasculares [3]. Assim como na maioria dos países desenvolvidos, também em nosso país, a mortalidade global das doenças circulatórias, isquêmicas do coração e cerebrovasculares, tem diminuido progressivamente após 1985 [3,4]. Analisando dados estatísticos americanos, a incidência de eventos coronários e AVC, que vinha em declínio após as décadas de 1970 e 1980 iniciou nova curva de ascensão, tanto pelo envelhecimento da população, como por melhora no atendimento aos primeiros eventos e consequente menor mortalidade [1].

A aterosclerose é uma doença sistêmica da parede do vaso, que ocorre principalmente em aorta, carótidas, coronárias e artérias periféricas [5]. A ateromatose está associada a numerosas alterações estruturais e funcionais que ocorrem na parede arterial: disfunção endotelial, acúmulo de LDL-oxidada, elevada concentração de macrófagos, neutrófilos e linfócitos T, bem como migração de células musculares lisas. Estas condições associadas são algumas das mais importantes alterações que ocorrem na progressão da DAC [6,7]. Apesar da presença de estenose luminal por placa aterosclerótica e vasoconstrição anormal serem basicamente a causa de sintomas das doenças cardiovasculares, é a superimposição de um trombo por erosão ou ruptura de uma ou mais placas, que causa a maioria dos sintomas ou manifestações clínicas mais graves destas doenças. Portanto, a trombose coronária é responsável pela grande maioria das SCAs (angina instável, infarto agudo do miocárdio ou morte súbita) [8,9,10,11,12,13].

Estudos angiográficos seriados retrospectivos ou prospectivos demonstraram que, cerca de dois terços de todos pacientes que se apresentam com SCAs, apresentavam lesão responsável pelo evento com grau de estenose angiograficamente não muito expressivo. Freqüentemente, lesões <70% ou eventualmente <50% previamente ao evento foram encontradas à angiografia [14,15,16,17]. Entre as explicações atuais para que este aparente paradoxo ocorra, mais que um simples problema mecânico, o desenvolvimento e progressão de lesões coronárias é um processo biológico complexo [18]. Vários fatores são conhecidos: 1) existe maior quantidade de placas com pequeno grau de estenose do que as severamente obstrutivas [19];

2) as lesões menos importantes apresentam menor quantidade de circulação colateral por causarem menor grau de isquemia [20] e, principalmente 3) o alargamento compensatório ou remodelamento vascular que ocorre para acomodar o crescimento da placa aliviando a redução da área luminal, proposto inicialmente por Glagov [21], e confirmado por estudos mais recentes com ultra-sonografia intravascular (USIV) [22]. Estudos com USIV demonstraram que o remodelamento positivo ocorre mais em SCAs, enquanto o negativo mais nos quadros de angina estável [23,24,25]. Ambos, remodelamento positivo [26] e ruptura da placa [9,] estão relacionados a uma resposta inflamatória, o que demonstra a importância do sistema inflamatório sistêmico na incidência de SCAs. Estudo angiográfico demonstrou a presença de múltiplas placas complexas em SCAs, muitas destas em vasos não relacionados ao evento agudo [27]. Além disto, o USIV confirmou a existência de rupturas de uma ou mais placas, além da diretamente responsável pelo quadro clínico, em cerca de 79% dos casos de eventos agudos [28].

Apesar de permanecer como método de escolha na definição da anatomia coronária para a maioria dos cardiologistas, a angiografia convencional coronária permite avaliar apenas a silhueta planar e bidimensional da sua luz [29]. A angiografia pode revelar lesões avançadas, ruptura de placa, trombose luminal e calcificação, porém outras características do vaso não podem ser avaliadas por este método. A visibilização da parede vascular e da placa são informações seguramente

mais importantes, do que as utilizadas apenas para definir o grau de estenose [9].

Portanto, é imperativo que o diagnóstico, o prognóstico, bem como o seguimento longitudinal da doença obstrutiva aterosclerótica, possam ser definidos com progressiva acurácia, quer seja pelos métodos que dispomos atualmente ou por novas tecnologias em evolução para uso clínico, principalmente as de modo não invasivo [30].

1.1 PATOGÊNESE DA PLACA ATEROSCLERÓTICA

No século 19 foram descritas duas principais teorias para explicar a patogenia da aterosclerose: a “hipótese de incrustação” e a “hipótese lipídica”. A primeira, proposta por von Rokitansky em 1852 [31] e modificada por Duguid [32], sugeria que o espessamento intimal resultava de depósito de fibrina com subsequente organização por fibroblastos, seguida de acúmulo de lípides. A teoria lipídica proposta por Virchow [33] em 1856, sugeria que os lípides se depositavam na parede arterial por predomínio dos mecanismos de deposição em relação aos de remoção, formando complexos de mucopolissacárides. Posteriormente, numerosas observações tanto em animais como humanos, levaram à formulação de uma teoria mais complexa, conhecida como hipótese da “resposta à lesão”, que tinha como proposta a desnudação endotelial gerando o início da aterosclerose [34]. A versão mais recente desta hipótese enfatiza que além da desnudação, a disfunção endotelial que leva à aterosclerose é causada por vários fatores: a

LDL colesterol modificada, radicais livres derivados do tabagismo, hipertensão arterial e diabetes, alterações genéticas, homocisteína plasmática elevada, infecções por herpes vírus ou *chlamydia pneumoniae,* ou associação de vários destes. [7,35,36]. Esta disfunção endotelial altera as propriedades homeostáticas normais do endotélio, aumentando a adesividade deste aos leucócitos e plaquetas, bem como sua permeabilidade [7]. Particularmente, a molécula de adesão celular vascular 1 (VCAM-1) fixa os tipos de leucócitos (monócitos e linfócitos T), encontrados tanto em ateromas iniciais de modelos experimentais como em humanos [37]. A importância desta molécula de adesão se confirma por sua maior presença em lesões iniciais, bem como pela demonstração do não desenvolvimento da lesão endotelial, em camundongos geneticamente modificados para expressão defeituosa de VCAM-1 [38]. Recentemente algumas moléculas responsáveis pela transmigração dos leucócitos para a íntima têm sido demonstradas, como a proteína quimiotática de atração de monócitos-1 (MCP-1) [39] ou família de atração de linfócitos T [40]. Após fixação e migração para a parede vascular, as células inflamatórias derivadas do sangue, participam e perpetuam uma resposta inflamatória local. Os macrófagos expressam receptores tipo removedores para lipoproteínas modificadas, permitindo digerir lípides e formar as células espumosas [41]. Adicionalmente a MCP-1, um fator estimulante de colonização de macrófagos (M-CSF), também contribui para a diferenciação dos monócitos dentro dos macrófagos na célula espumosa [42]. A permanência desta resposta inflamatória leva ao enfraquecimento da parede arterial, com

compensação inicial por gradual dilatação do vaso para acomodar o crescimento da placa. Este fenômeno é conhecido como “remodelamento” vascular [21]. A lesão também induz o endotélio a promover efeitos procoagulantes e liberar moléculas vasoativas, citocinas e fatores de crescimento. Esta resposta inflamatória estimula a migração e proliferação de células musculares lisas, elaborando uma densa matriz extracelular, que juntamente com os componentes inflamatórios, constitui a lesão aterosclerótica mais avançada. Repetições destes processos metabólicos e celulares, leva à reestruturação da lesão com formação de uma capa fibrosa que cobre o núcleo lipídico e necrótico, chamada de lesão complicada [7]. A taxa de progressão das lesões não segue uma linearidade nem tampouco é previsível, o que torna intrigante e ao mesmo tempo fascinante o seguimento da doença aterosclerótica.

1.2 CONCEITO DE PLACA VULNERÁVEL

Os principais componentes da placa aterosclerótica são: 1) o núcleo lipídico que compreende colesterol cristalino, ésteres de colesterol e fosfolípides; 2) a capa fibrosa que é composta por matriz de tecido conjuntivo extracelular, incluindo colágeno, proteoglicanos e fibronectina e 3) células inflamatórias como macrófagos e linfócitos T que produzem várias enzimas e fatores procoagulantes [6,43]. Proporções variáveis destes componentes ocorrem em diferentes placas e definem a probabilidade de um amplo espectro de lesões [5, 9].

Evidências indicam que tanto as propriedades intrínsecas da placa (vulnerabilidade), como forças extrínsecas agindo sobre estas, levam ao risco de ruptura, e são os principais determinantes de eventos isquêmicos futuros [9]. As placas propensas à ruptura em artérias coronárias, chamadas de alto risco ou vulneráveis têm as seguintes características: tendem a ser maior, geralmente com remodelamento positivo, grande núcleo lipídico ocupando $\geq$ 40% do volume total da placa, alto conteúdo de macrófagos, com infiltração destas e outras células inflamatórias na capa fibrosa e adventícia, sendo esta capa fina e com aumento de neovascularização [9,11, 23,44,45,46]. Um grande e excêntrico núcleo lipídico podem conferir um desbalanço mecânico à placa pelo estresse circunferencial às regiões mais propensas à ruptura, chamadas de “ombro” da placa [45].

Desde estudos anatomo-patológicos de Davies et al [47], ficou bem definido o conceito de que a ruptura de placas ateroscleróticas precipita a formação de trombos oclusivos, que levam ao IAM. A ruptura com consequente trombose, também foi descrita em indivíduos falecidos de causas não cardíacas e sem sintomas de IAM. Sabemos hoje que, placas com elevado conteúdo lipídico são mais trombogênicas que as fibróticas, provavelmente pela alta concentração de fator tecidual [10]. Os macrófagos são a principal fonte deste fator trombogênico. Recentemente este mecanismo foi confirmado, com a demonstração de que a apoptose de macrófagos pode impregnar o núcleo lipídico com micropartículas de fator tecidual, tornando este núcleo altamente trombogênico [48]. Trombose coronária tem sido observada sobrepondo placas ateroscleróticas em cerca

de 20% a 40% de casos, mesmo sem ruptura da capa fibrosa [49,50,51]. Estes trombos ocorrem em placas que sofrem erosões superficiais, geralmente mais comuns em indivíduos jovens vítimas de morte súbita, fumantes e mulheres. Apesar do mecanismo que leva a esta trombose não estar totalmente elucidado, provavelmente fontes circulantes de fator tecidual, além daqueles fatores derivados da placa, contribuem para trombose em locais onde existe desnudação endotelial pela sua erosão [52].

As placas vulneráveis de artérias coronárias são geralmente pouco estenóticas e contém grande conteúdo lipídico. Em contraste, as placas mais graves localizadas em carótidas são severamente estenóticas, heterogêneas com predomínio de fibrose, e não necessariamente ricas em lípides. Estas características levaram ao conceito de placas de “alto risco” e não de “vulneráveis” nestes sítios [53]. Ruptura da placa em carótidas geralmente ocorre por um hematoma intramural ou dissecção, provavelmente relacionada ao impacto do sangue durante a sístole contra a resistência de importante estenose. Os processos de aterosclerose e trombose com frequência se correlacionam, e por este motivo deveriam ser integrados em um único termo chamado de aterotrombose [53].

Na **figura 1** resumimos os principais aspectos relacionados a instabilização da placa aterosclerótica.

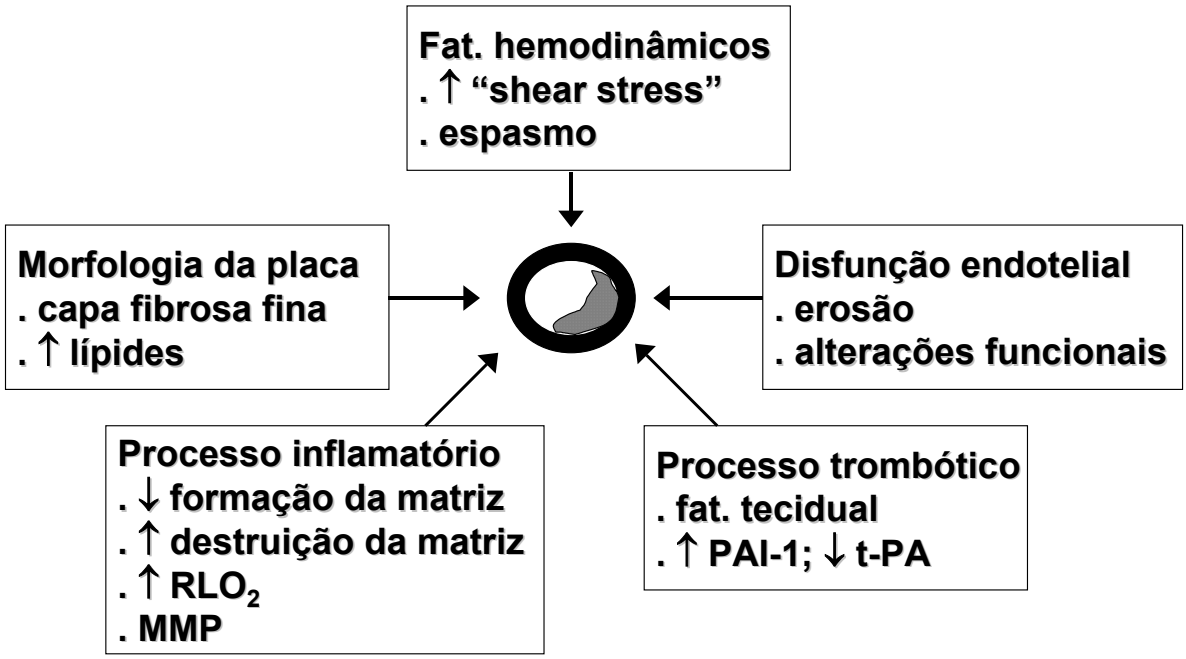

FIGURA 1 - Esquema dos vários fatores envolvidos no complexo processo de instabilização da placa, modificados de Da Luz e cols [54].
RLO_2: radicais livres de oxigênio; MMP: metaloproteinases de matriz; PAI-1: inibidor do ativador de plasminogênio; t-PA: ativador de plasminogênio tecidual.

1.3 CONCEITO DE REMODELAMENTO VASCULAR

A maioria das placas ateroscleróticas é excêntrica e tende a crescer em direção a adiventícia antes de levar à redução do lúmen arterial. Glagov e colaboradores [21] analisaram secções histológicas de tronco de artéria coronária esquerda, demonstrando dilatação inicial da artéria para acomodar a placa, sem causar estenose luminal funcionalmente significativa. Somente quando a lesão ultrapassa 40% da área da lamina elástica interna (LEI), ocorre redução luminal. O termo remodelamento vascular ou arterial foi utilizado inicialmente para caracterizar qualquer alteração na estrutura da

parede vascular. Atualmente o remodelamento vascular é definido como alteração específica no tamanho do vaso (ou área seccional compreendida dentro da lâmina elástica externa - LEE) [55]. Remodelamento positivo denomina um aumento do tamanho do vaso. Este termo também é chamado de remodelamento externo, “Glagoviano” ou alargamento compensatório. Inversamente, remodelamento negativo denomina uma redução do tamanho do vaso (interno, “antiglagoviano” ou “retração paradoxal”) [55]. Posteriormente, estes achados anatomo-patológicos foram confirmados através de estudos *in vivo* com USIV [56,57], demonstrando que o remodelamento positivo ocorre na presença de ateroma, dificultando a detecção desta placa pela cinecoronariografia. Apesar de muitos segmentos ateroscleróticos exibirem algum grau de alargamento compensatório, este é frequentemente inadequado para preservar a área luminal. Alguns vasos podem paradoxicalmente se retrair (remodelamento negativo), exacerbando esta perda luminal. Esta variação na resposta é enfatizada pela observação de que a estenose luminal se relaciona mais com a direção e magnitude do remodelamento, do que com o tamanho da placa [24,58,59]. Na **figura 2** exemplificamos o conceito de remodelamento vascular.

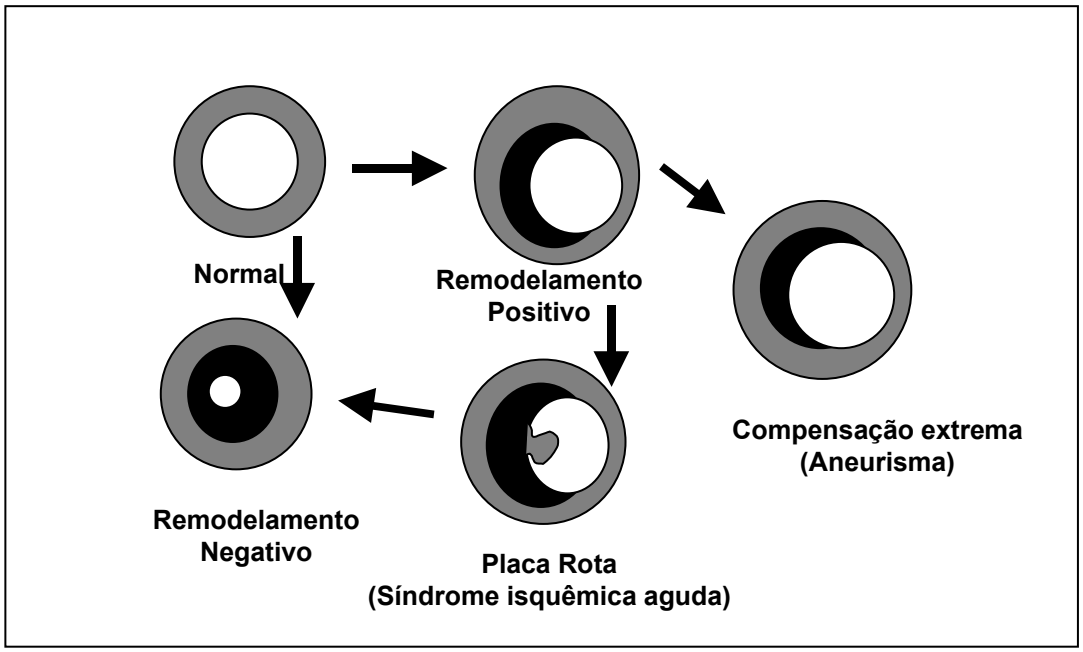

FIGURA 2- Modelo ilustrativo da evolução da aterosclerose levando a um remodelamento positivo, inicialmente preservando a luz do vaso, porém aumentando risco de ruptura, com evolução para síndromes coronárias agudas. Pode haver evolução por aumento progressivo do ateroma (remodelamento negativo), ou reparação cicatricial. Adaptado de Ward et al [55].

1.3.1 Mecanismos de remodelamento vascular

A análise longitudinal do remodelamento é dificultada pela ausência de um modelo experimental adequado e problemas éticos no seguimento em seres humanos com métodos invasivos [55]. Além disto, a maioria dos estudos utiliza um segmento minimamente lesado como referencial. Achados recentes da presença de remodelamento por disfunção endotelial, mesmo antes da ocorrência da placa [60], ou em segmentos arteriais não lesionados em angioplastia [61], tornam esta análise referencial algo confusa. Interessante seria a detecção seriada deste fenômeno através de métodos

não invasivos. O termo remodelamento é utilizado para denominar alterações no tamanho do vaso em lesões ateroscleróticas *de novo*, em reestenose ou na vasculopatia pós-transplante. Diferentes mecanismos do remodelamento incluem estímulos hemodinãmicos com alterações no estresse circunferencial e fluxo, respostas inflamatórias e reparação cicatricial [55]. Além das causas locais, existem algumas influências sistêmicas. Correlações clínicas encontraram maior freqüência de remodelamento negativo em diabéticos insulino-dependentes [62] e fumantes em relação aos não fumantes [63]. Entretanto, o remodelamento negativo é menos freqüente em indivíduos hipercolesterolêmicos [64]. Interessante lembrar que respostas diferentes, quanto ao remodelamento, podem ocorrer em diferentes segmentos do mesmo vaso [64, 65].

1.4 MÉTODOS INVASIVOS PARA AVALIAÇÃO DO GRAU DE ESTENOSE E DA PLACA ATEROSCLERÓTICA

1.4.1 Cinecoronariografia

Desde 1959, quando Sones [66] realizou o primeiro estudo com arteriografia coronária, este procedimento se tornou um dos exames mais amplamente executados e precisos na medicina cardiovascular. Embora o propósito original da arteriografia coronária fosse limitado a definir presença ou ausência de estreitamentos significantes das artérias coronárias epicárdicas, terapias intervencionistas cardiovasculares mais novas aumentaram a importância deste método [67]. Por se tratar de método invasivo, existem problemas quanto à sua realização. A avaliação de

ocorrência destas complicações foi objeto de estudo de grandes trabalhos multicêntricos. Análise do Registro Cass [68] em 13 instituições americanas demonstrou 7553 procedimentos com complicações. Houve ocorrência de 0,51% em mortes por acesso braquial e 0,14% por femoral; isquemia cerebral de 0,17% e 0,08%; e complicações vasculares de 1,85% e 0,24% respectivamente. Uma análise mais extensa de complicações da cinecoronariografia foi realizada no "Registry of Society for Cardiac Angiography and Interventions" [69]. Os resultados em 222.553 pacientes mostraram ocorrência de morte em 0,10%, IAM em 0,06%, AVC em 0,07% e complicações vasculares em 0,46%. Apesar da cinecoronariografia permanecer ainda como o método de detecção de DAC mais utilizado, e com papel inquestionável, a imagem radiológica visibiliza a artéria coronária como uma projeção simples e bidimensional da luz [29]. Tradicionalmente, este método se baseia no percentual de redução da luz arterial, o que necessita de um segmento referencial para análise. Contudo, estudos de necrópsia demonstraram que a doença coronária é frequentemente difusa e contém segmentos anormais em toda extensão dos vasos [70,71], podendo apresentar-se como artérias finas, porém normais à cinecoronariografia [29]. Outro problema que subestima o grau e importância da lesão, é a presença do remodelamento positivo [21]. Apesar de não restringir a luz de maneira importante, lesões angiograficamente pouco estenosantes, representam a principal fonte para SCAs [16].

1.4.2 Ultra-sonografia intravascular

A pesquisa de imagens por USIV se baseia na transmissão e recebimento de ondas acústicas de alta frequência. As contribuições deste método se devem principalmente, pela perspectiva tomográfica e habilidade em analisar em tempo real, a parede do vaso. A área luminal, o tamanho da placa aterosclerótica, sua distribuição e alguns de seus componentes podem ser avaliados [72]. Estudos comparativos entre cortes histológicos e USIV de artérias humanas explantadas, demonstraram o poder deste método em definir aspectos de ateromas. Lesões ricas em lípides aparecem hipoecóicas, as fibromusculares geram ecos de baixa intensidade, enquanto lesões fibróticas ou calcificadas são relativamente mais ecogênicas [73, 74]. Em alguns tipos de lesões, como as fibromusculares, a USIV permite inclusive, avaliar a capa fibrosa. A USIV apresenta maior sensibilidade que a fluoroscopia na detecção do cálcio. Relatos demonstraram calcificação em 70% a 80% de indivíduos submetidos a angioplastia [75]. Diferentemente da cinecoronariografia que detecta o percentual de estenose do vaso, a USIV avalia a carga imposta pela placa ao vaso, calculando a área compreendida pela LEE [72]. Estudos demonstraram correlação positiva entre LEE e área da placa, confirmando a presença do remodelamento vascular em fases iniciais da aterosclerose [56, 22]. Através da USIV também foi demonstrada a presença do remodelamento negativo, como mecanismo de reestenose pós-angioplastia [65]. Recentemente, importante estudo correlacionou instabilidade clínica ao remodelamento positivo e estabilidade ao negativo [23]. Todos estes potenciais valores da USIV atualmente o definem como método padrão-ouro

na detecção da DAC, porém de maneira invasiva e ainda pouco disponível em nosso meio.

1.4.3 Outros métodos baseados em cateter

Outras técnicas baseadas em cateter, algumas de uso clínico e outras em desenvolvimento, permitem detectar a presença da placa, bem como avaliar muitos de seus componentes. A angioscopia permite visibilização direta da superfície da placa, análise da cor, pesquisa de trombos e características macroscópicas como fissuras e ulcerações. Dados recentes confirmam maior correlação de placas amarelas, ou seja, com predomínio lipídico com SCAs [76]. Outros métodos mais recentes, como termografia [77], tomografia por coerência óptica [78] e espectroscopia combinada com USIV [79] têm sido realizados para avaliar componentes da placa, inclusive aspectos relacionados à inflamação. Porém são todos métodos invasivos e de uso restrito, principalmente no seguimento longitudinal da doença aterosclerótica.

1.5 MÉTODOS NÃO INVASIVOS PARA AVALIAÇÃO DO GRAU DE ESTENOSE E DA PLACA ATEROSCLERÓTICA

1.5.1 Ultra-sonografia com Doppler de carótidas

A USD de superfície mede a espessura de carótidas, de artérias periféricas como femoral e braquial, além de analisar a placa de forma qualitativa e quantitativa. Vários estudos têm relacionado o espessamento

parietal em carótidas com fatores de risco cardiovascular [80, 81], prevalência de DCV [80, 81, 82], e envolvimento de outros territórios por aterosclerose [83, 84].

Avaliando pacientes idosos no Estudo de Framinghan, Wilson et al [85] encontraram associação de estenose moderada com fatores de risco. A gravidade da estenose aumentava de acordo com acúmulo destes fatores. Riscos relativos de 2,11 para cada 20 mmhg de aumento de pressão arterial sistólica, 1,1 para aumento de 10 mg/dl de colesterol e 1,08 para tabagismo de cinco maços/ano foram descritos. Avaliando pacientes acima de 65 anos sem DAC prévia, por período de 6,2 anos, O'Leary et al [86] encontraram risco relativo de IAM ou AVC progressivamente aumentados, de acordo com maior espessamento parietal em carótidas. Mais recentemente, outro estudo seguiu com USD de carótidas por três anos, dois grupos de pacientes: o primeiro sem DAC e outro com lesão $\geq$50% por cinecoronariografia. Os resultados demonstraram uma evolução mais rápida na espessura médio-intimal dos pacientes com DAC, relacionada à maior presença de fatores de risco tradicionais [87].

1.5.2 Tomografia computadorizada (TC)

A avaliação do sistema cardiovascular pode ser realizada através de duas modalidades de TC: 1) EBCT (*eletron-beam computed tomography*), que emprega movimentos não mecânicos de fonte de raios-x e 2) TC ultra-rápida, que envolve movimentos da fonte de raios-x combinados com múltiplos detectores para aquisição dos dados de maneira espiral ou helicoidal [88].

1.5.2.1 EBCT

Desde o início de 1990, este método tem sido o mais utilizado na quantificação de cálcio em artérias coronárias. A aquisição de múltiplos cortes de 3mm é realizada acoplada ao ECG e com pausa respiratória de 30-40s [89, 90]. De acordo com o consenso norte-americano (ACC / AHA) [91], as indicações para se detectar a presença de cálcio incluem pacientes com dor torácica atípica, bem como detecção e seguimento de carga de cálcio coronário, em indivíduos assintomáticos e com múltiplos fatores de risco. A medida mais utilizada é a quantificação do cálcio total, em uma graduação de escores proposta por Agatston [89], porém algumas limitações incluem reprodutibilidade baixa e variável [92]. Sabemos hoje que placas vulneráveis ou de alto risco para ruptura, frequentemente apresentam menor quantidade de cálcio [93]. Um elevado escore de cálcio tem alta sensibilidade, porém baixa especificidade como marcador de DAC obstrutiva. Não há evidências de alterações no risco de eventos cardiovasculares com variações no grau de calcificação. Além disto, não está bem definido se a avaliação isolada do escore de cálcio é superior à análise dos fatores de risco tradicionais [91]. Podemos realizar angiografia de coronárias por EBCT associado a contraste intravenoso. Isto permite quantificar estenoses, porém tanto concentrações elevadas de cálcio, quanto vasos de pequeno diâmetro (<1,5mm) levaram a resultados falso-negativos, quando comparados à angiografia convencional [94].

1.5.2.2 Tomografia ultra-rápida

A TC ultra-rápida permite aquisição de cortes de 3mm com reconstrução utilizando incremento de 1,5mm, e maior resolução espacial e relação sinal-ruído que a EBCT, apesar de maior tempo de exposição [88]. Devido à maior resolução espacial e contraste entre os diferentes tecidos, a parede arterial pode ser avaliada de forma não invasiva [95]. Com a utilização de contraste intravenoso não iônico, podemos realizar a angiografia de coronárias por TC. Porém a qualidade da imagem é diretamente proporcional à FC. Frequências abaixo de 60 bpm são desejáveis para evitar artefatos de movimento [96]. Alguns estudos mostraram exclusão de cerca de 30% dos segmentos por dificuldades técnicas [97]. Por estes motivos, a utilização deste método tanto para avaliação angiográfica, como de aspectos da parede vascular na prática clínica, ainda necessita ser mais bem definida. Estudos com equipamentos mais sofisticados estão em andamento. Utilizando TC com 16 fileiras de detectores e reconstrução multiplanar, recentemente Ropers et al [98] conseguiram melhores resultados. Em pacientes pré-medicados com atenolol, e uso de contraste intravenoso, a TC demonstrou sensibilidade de 92% e especificidade de 93% para artérias coronárias e ramos acima de 1,5mm de diâmetro, quando comparadas à cinecoronariografia.

1.5.3 Ressonância magnética

Atualmente, várias modalidades de técnicas invasivas e não invasivas são utilizadas para avaliação por imagem da doença aterosclerótica. A

maioria identifica diâmetro ou estenose luminal, espessamento parietal e volume da placa. A IRM permite identificar estenoses limitantes ao fluxo, avaliação direta de lesões aterotrombóticas e medida do volume da placa, além de caracterização de seus componentes [99].

1.5.3.1 Angiografia por IRM

A angiografia de coronárias por IRM apresenta várias vantagens, como não utilizar radiação ionizante e não necessariamente utilizar contraste, podendo ser repetida quando necessário [88]. Devido ao tamanho e topografia das artérias coronárias, bem como dificuldades encontradas, tanto pela movimentação cardíaca como respiratória este método tem evoluido com inúmeras mudanças de técnicas nos últimos anos [88]. Estudos clínicos têm avaliado técnicas 2D com pausa respiratória [100], 3D com uso de navegador e respiração espontânea [101, 102], ou 3D com pausa respiratória [103]. Estudo multicêntrico com 109 pacientes, acessou 84% dos segmentos proximais e médios das principais coronárias, com acurácia de 72% [102].

1.5.3.2 Avaliação da placa aterosclerótica

A IRM de alta resolução tem sido apresentada como o mais importante método não invasivo de detecção e caracterização *in vivo* da placa aterosclerótica. A IRM diferencia componentes da placa baseado em parâmetros biofísicos e bioquímicos, como sua composição e concentração química, conteúdo de água, estado físico, movimentação molecular ou difusão [88]. A pesquisa da placa e seus componentes são realizados

utilizando contraste inerente aos diferentes tecidos. Geralmente a caracterização da placa por IRM se baseia em intensidade de sinal e aparência morfológica, com sequências *fast spin echo (black-blood),* pesadas em T1, T2 e densidade de protons. Com estas sequências, o sangue apresenta-se em negro, realçando a parede do vaso adjacente [104]. Outra técnica utilizando sequência de *3D fast time of flight*, em que o sangue apresenta-se em branco, permite analisar a espessura, morfologia e integridade da capa fibrosa em carótidas [105]. Devido à localização superficial e relativa ausência de movimentação das carótidas, estas foram estudadas *in vivo* préviamente aos outros segmentos arteriais. Toussaint et al [106] avaliaram segmentos de artérias carótidas severamente lesadas por IRM *in vivo*, *ex vivo* (pós endarterectomia) e compararam os resultados com histologia. As imagens pesadas em T2 permitiram avaliar componentes da placa como núcleo lipídico, capa fibrosa, camadas média e adventícia, além de hemorragia intraplaca e trombo. Summers et al [107] encontraram aumento na espessura de aorta ascendente em indivíduos com hipercolesterolemia familiar homozigótica, embora a utilização de técnica pesada em T1 não pudesse definir componentes da placa. Posteriormente, Fayad et al [104], associando técnicas pesadas em T1, T2 e densidade de prótons, demonstraram forte correlação entre IRM e ecocardiografia transesofágica quanto à espessura da parede e composição da placa em aorta torácica. Utilizando modelo experimental de DAC em suínos para avaliar coronárias, Worthley et al [108] submeteram os animais à lesão por cateter balão. Após quatro semanas, utilizando sequência *double-inversion-recovery fast-spin-*

echo, foram mensuradas a espessura e a área da parede. Houve boa correlação histopatológica entre os achados, além da detecção de hematoma intraplaca. Transportando estas mesmas sequências para coronárias humanas, Fayad et al [109] demonstraram a espessura da parede de coronárias em indivíduos normais e pacientes com DAC e lesão ≥40%. A espessura parietal nos pacientes foi significantemente maior que nos controles (4,38 ± 0,71 vs. 0,75 ± 0,17 mm). Combinando técnica *black-blood fast spin echo,* com navegador em tempo real para corrigir movimentos respiratórios, Botnar et al [110] encontraram aumento significante de área da parede do vaso, além de maior espessura parietal em pacientes com DAC, comparados a grupo controle.

1.5.3.3 Avaliação do remodelamento

Estudando coelhos Watanabe hiperlipidêmicos, Worthley et al [111] provocaram lesão em aorta com balão, e realizaram IRM seriadas no período basal e 6 meses pós-lesão. Foram encontrados importantes aumentos na ATV e AP e pequeno, porém também significante incremento na luz. Houve correlação significativa entre achados histopatológicos, confirmando assim o remodelamento positivo para preservar a luz, a despeito de grande área da placa [111]. Corti et al [112] avaliaram aortas e carótidas de indivíduos assintomáticos com doença aterosclerótica e hipercolesterolêmicos tratados com vastatinas. Analisando por IRM seriadas, apesar de rápida redução lipídica, houve redução na AP apenas após 12 meses de tratamento, entretanto, sem modificação na luz.

2. Objetivos

2.1 OBJETIVO PRIMÁRIO

Este estudo foi realizado com o objetivo de avaliar o papel da IRM na detecção de anormalidades de artérias coronárias, principalmente da placa aterosclerótica e do remodelamento vascular.

2.2 OBJETIVOS SECUNDÁRIOS

Comparar os resultados de medidas por IRM em portadores de DAC com indivíduos controles.

Comparar os achados por IRM com medidas de cinecoronariografia.

Avaliar a presença de ateromatose extracoronária pela USD de carótidas.

3. Casuística e Métodos

3.1 CASUÍSTICA

Foram incluídos no estudo 26 pacientes de ambos sexos, internados na enfermaria da Unidade Clínica de Aterosclerose do Instituto do Coração da Faculdade de Medicina da Universidade de São Paulo (InCor-HCFMUSP). Dez indivíduos sadios, sem sintomas de DAC foram utilizados como controles. Por indicação clínica, os pacientes haviam sido internados com DAC estabelecida e sintomática, para serem submetidos à cirurgia de revascularização miocárdica. Após explicação detalhada sobre os objetivos do estudo, todos os indivíduos, tanto pacientes como controles, assinaram consentimento informado para sua participação.

Foram excluídos os pacientes com cirurgia cardíaca e/ou angioplastia com implante de *stent* prévio, portadores de marca-passo ou desfibrilador, presença de clipes cerebrais, implantes cocleares e indivíduos claustrofóbicos.

3.2 AVALIAÇÃO DOS FATORES DE RISCO

Após questionário clínico, todos os pacientes e controles foram submetidos à dosagem de exames laboratoriais para determinação do perfil

lipídico e glicemia, além de questionamento sobre história familiar de DAC, hipertensão arterial e tabagismo.

3.2.1 Histórico familiar

Considerou-se como positiva a presença de história familiar precoce (parentes de primeiro grau <55 anos para homens e <65 anos para mulheres).

3.2.2 Hipertensão arterial (HA)

Diagnóstico prévio de HA, PAS $\geq$ 140 mmhg ou PAD $\geq$ 90 mmhg (III Consenso Brasileiro de Hipertensão Arterial - 1998).

3.2.3 Tabagismo

Foram considerados fumantes aqueles que fizeram uso regular de tabaco nos últimos seis meses.

3.2.4 Diabetes mellitus (DM)

Diagnóstico prévio de DM, uso de hipoglicemiante oral ou insulina, ou dosagem de glicemia de jejum $\geq$ 126mg/dl (Consenso Brasileiro sobre Diabetes - 2000).

3.2.5 Dislipidemia

Diagnóstico prévio de dislipidemia ou uso atual de fibrato e/ou vastatina. Utilizamos como medidas de corte para normalidade, o perfil

desejável dos indivíduos considerados de baixo risco (III Diretrizes brasileiras sobre dislipidemias e diretriz de prevenção da aterosclerose do departamento de aterosclerose da Sociedade Brasileira de Cardiologia, 2001), abaixo descritos:

Colesterol total < 200mg/dL

LDL-c < 130mg/dL

HDL-c > 40mg/dL

TG < 150mg/dL

3.3 CINECORONARIOGRAFIA

Os pacientes foram submetidos à cinecoronariografia somente por indicação clínica, durante o período de até quatro semanas da internação atual. Os exames foram realizados no setor de hemodinâmica do InCor, em aparelhos da marca Phillips, modelo Integris BH 3000, nas projeções ortogonais habituais, por acesso braquial ou femoral. Em todos os procedimentos foi utilizada nitroglicerina previamente à infusão do contraste.

A análise da cinecoronariografia foi realizada de modo convencional visual, por médico do setor de hemodinâmica do InCor, sem conhecimento sobre os demais dados do estudo. O critério de inclusão foi achado de lesão ≥ 50% em pelo menos uma das artérias coronárias (ACD ou ADA).

3.4 ULTRA-SONOGRAFIA COM DOPPLER DE CARÓTIDAS

Foi utilizado um aparelho de ultra-sonografia comercialmente disponível (SD 800 – Philips Medical Systems Company, USA) para a aquisição das imagens em artérias carótidas com transdutor de 7,5 MHz por um único médico do setor de radiologia do InCor. Ambas carótidas foram pesquisadas com avaliação visual em toda extensão, e pesquisa de fluxo por análise espectral em nível de bulbos **(figura 3).**

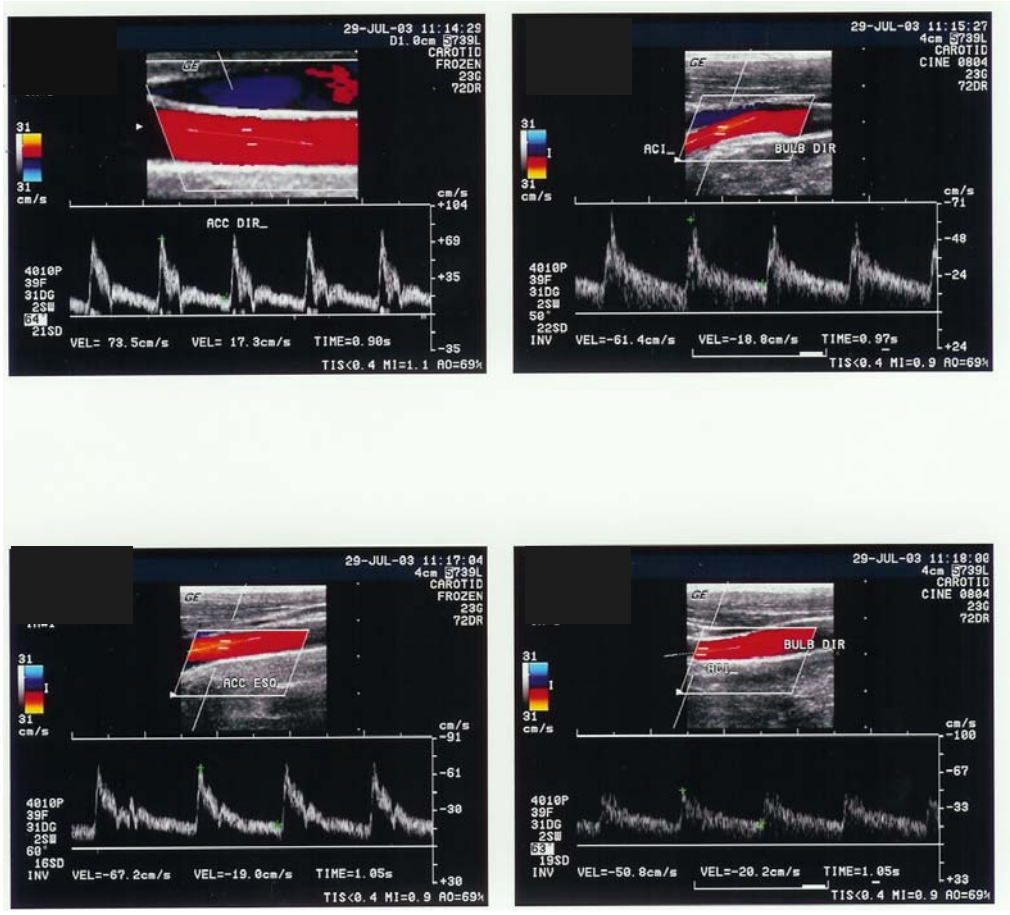

FIGURA 3 - Exemplo ilustrativo de avaliação ultra-sonográfica de carótidas em indivíduo sadio, com a pesquisa de fluxo por análise espectral normal.

3.5 IMAGEM POR RESSONÂNCIA MAGNÉTICA

Pacientes e controles foram submetidos a IRM em aparelho de 1,5 Tesla (Sigma CVi - GE Medical Systems, Milwaukee – USA), sem a utilização prévia de nitroglicerina. Utilizamos em todos os exames uma sequência comercialmente disponível, com técnica de ecos de gradiente em planos coronal, axial e sagital, para localização das artérias coronárias. Subsequentemente, sequências com acoplamento ao ECG e pausas respiratórias (período máximo de 25seg) foram realizadas na seguinte ordem para aquisição dos dados: 1) sequências espirais para visibilização longitudinal das coronárias e prescrição de cortes seccionais; 2) sequências *2D "black-blood" "double-inversion-recovery fast-spin-echo",* no final da diástole, em porções proximais e médias de ADA e ACD. Os parâmetros da sequência foram: TR/TE = 2RR'/42 ms; banda de frequência ±62.5 Hz; trem de eco = 32ms; campo de visão = 18-20mm; matriz = 256x192 interpolada para 512x384; espessura de corte = 3mm e média de sinal = 2. Foi adicionado, quando necessário, sequência de pulso com saturação de gordura, para eliminar sinais de gordura epicárdica e melhorar a definição de aspectos e limites do vaso. A resolução espacial foi de 0,35 x 0,45 x 3mm.

3.5.1 Interpretação de imagens

As imagens de IRM foram transferidas para uma estação de trabalho "off-line" (Sun Microsystems Ultra 60 – Califórnia – USA). Utilizando ampliação da imagem, analisamos os cortes para detecção do maior grau de

espessamento parietal. Com auxílio de um traçador manual calculamos, no ponto de maior EP, a área interna (lumen) e a área externa ou total do vaso (ATV). A área da parede (AP), praticamente equivalente à placa, foi definida pela diferença entre ATV e AL. Após aferição destas medidas, idealizamos uma relação AL/ATV, para corrigir a área luminal pelo tamanho do vaso. A **figura 4** ilustra imagem de ACD em indivíduo do grupo controle, com visão longitudinal para prescrição de cortes transversais (4A) e cálculo da área interna, bordas da LEE, com consequente cálculo da ATV (4B).

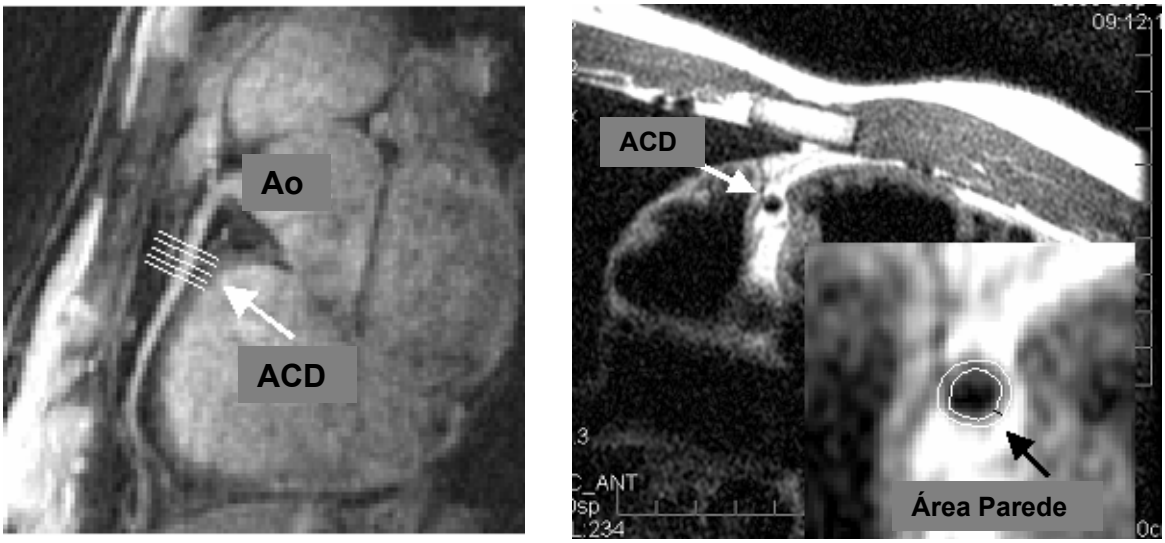

FIGURA 4 - IRM de um indivíduo sadio de 26 anos. Visão oblíqua de ACD com prescrição de secções de 3mm (4A), e cortes tranversais por *black-blood* demonstrando lumen circular e parede fina em uma visão ampliada à direita (4B).
IRM: imagem por ressonância magnética; ACD: artéria coronária direita; Ao: aorta.

3.6 ANÁLISE ESTATÍSTICA

3.6.1 Análise descritiva

Para as variáveis quantitativas (idade e parâmetros laboratoriais), a análise foi realizada através da observação dos valores mínimos e máximos, e do cálculo de médias e desvios-padrão e medianas. Para as variáveis qualitativas (presença ou não de determinado parâmetro) foram calculadas freqüências absolutas e relativas.

3.6.2 Análise comparativa

Para se testar a homogeneidade de grupos em relação às proporções foi utilizado o teste qui-quadrado [113] ou o teste exato de Fisher, indicado para a comparação de proporções quando caselas de respostas apresentam freqüências esperadas menor que cinco [113].

A comparação entre média de dois grupos independentes foi realizada com o teste t de Student para amostras independentes [113]. Quando a suposição de normalidade dos dados foi rejeitada, utilizamos o teste não-paramétrico de Mann-Withney [113].

Para testar a reprodutibilidade entre os métodos (Cine e IRM) e análise interobservador na avaliação dos parâmetros de IRM, utilizamos o coeficiente de correlação de Pearson [113] e o método de Bland-Altman [114].

Todos os testes foram realizados admitindo-se nível de significância de 5%.

3.7 ASPECTOS ÉTICOS

Tanto os indivíduos do grupo controle como os pacientes, foram informados de maneira clara sobre os objetivos e a importância da pesquisa desenvolvida neste trabalho. Todos assinaram o “Termo de Consentimento Livre e Esclarecido”, conforme determina a resolução número 196, de 13 de outubro de 1996, do Conselho Nacional de Saúde.

A Comissão Científica e de Ética do Instituto do Coração aprovou o Protocolo de Pesquisa SDC – 1792/00/153, na sessão número 377/00/20 de 7/12/2000. Também a Comissão de Ética para Análise de Projetos de Pesquisa – CAPPesq da Diretoria Clínica do Hospital das Clínicas e da Faculdade de Medicina da Universidade de São Paulo, em sessão de 14/02/2001, aprovou o protocolo de pesquisa sob número 975/00.

4. Resultados

Foram incluídos no estudo 36 indivíduos, com predominância do sexo masculino e raça branca. Vinte e seis pacientes com DAC estabelecida (23 homens) e 10 indivíduos sadios (8 homens). A idade média dos pacientes foi significantemente maior (54,04 ± 11,07 - 36 a 77 anos) que no grupo controle (27,0 ± 5,72 - 20 a 40 anos); $p<0.001$.

4.1 CARACTERÍSTICAS CLÍNICAS

4.1.1 Quadro clínico

Entre os pacientes internados, apenas três (11,54%) apresentavam quadro de angina estável com qualquer teste positivo para isquemia miocárdica. Os 23 restantes se encontravam em presença de SIAs (88,46%), sendo um com IAMSST e os demais 22 pacientes em presença de angina instável, conforme classificação de Braunwald [115]. Os indivíduos controles eram voluntários sadios e sem sintomas sugestivos de DAC.

4.1.2 Análise de fatores de risco

O grupo de pacientes encontrava-se em faixa etária mais avançada que os controles (54,04 vs. 27,0 anos), sendo o sexo masculino predominante em ambos grupos. Analisando a presença de fatores de risco

tradicionais **(tabela 1)**, verificamos maior prevalência de diabetes e hipertensão arterial nos pacientes (46,2% vs. 0%; p=0,015 e 65,4% vs. 10%; p=0,007, respectivamente). Apesar de maior incidência nos pacientes, não houve diferenças significantes quanto à presença de dislipidemia (76,9% vs. 40%; p=0,053) ou de tabagismo (57,7% vs. 20%; p=0,065). Quanto à presença de DAC familiar também não houve diferenças entre os dois grupos (73,1% vs. 40%; p=0,119).

TABELA 1 - Fatores de risco tradicionais segundo os dois grupos

Variável	Categoria	Grupo				p
		Pacientes		Controles		
		n	%	n	%	
Dislipidemia	Não	6	23,1	6	60,0	0,053(1)
	Sim	20	76,9	4	40,0	
Tabagismo	Não	11	42,3	8	80,0	0,065(1)
	Sim	15	57,7	2	20,0	
DM	Não	14	53,8	10	100,0	0,015(1)
	Sim	12	46,2	0	0,0	
DAC Familiar	Não	7	26,9	6	60,0	0,119(1)
	Sim	19	73,1	4	40,0	
HA	Não	9	34,6	9	90,0	0,007(2)
	Sim	17	65,4	1	10,0	

(1): nível descritivo de probabilidade do teste exato de Fisher
(2): nível descritivo de probabilidade do teste Qui-quadrado.
DM: diabetes mellitus; DAC: doença arterial coronária; HA: hipertensão arterial.

4.1.3 Parâmetros laboratoriais

Conforme podemos verificar na **Tabela 2**, os pacientes com DAC apresentavam maiores valores de glicemia de jejum (126,38 ± 35,99 vs. 80,50 ± 7,12 mg/dl; p<0,001) e triglicérides (150,85 ± 89,84 vs. 78,90 ±

15,62 mg/dl; p=0,006), e menores valores de HDL-col (39,23 ± 14,47 vs. 50,0 ± 5,7 mg/dl; p<0,001). Não houve diferenças significantes entre os valores de colesterol total (201,65 ± 59,69 vs. 190,40 ± 26,41 mg/dl; p=0,751), ou de LDL-col (134,54 ± 47,36 vs. 117,50 ± 27,73 mg/dl; p=0,368).

TABELA 2 - Parâmetros laboratoriais

Variável	Grupo	n	Média	d.p.	Mediana	Mínimo	Máximo	p*
COL	Pacientes	26	201,65	56,69	196,50	110,00	322,00	0,751
	Controles	10	190,40	26,41	183,50	158,00	237,00	
LDL	Pacientes	26	134,54	47,36	124,00	58,00	262,00	0,368
	Controles	10	117,50	27,73	112,50	82,00	169,00	
HDL	Pacientes	26	39,23	14,47	36,00	26,00	92,00	< 0,001
	Controles	10	50,00	5,70	51,00	41,00	57,00	
TG	Pacientes	26	150,85	89,84	113,50	50,00	342,00	0,006
	Controles	10	78,90	15,62	78,50	48,00	100,00	
GLIC	Pacientes	26	126,38	35,99	114,50	72,00	229,00	< 0,001
	Controles	10	80,50	7,12	78,50	72,00	93,00	

*: nível descritivo de probabilidade do teste não-paramétrico de Mann-Whitney.
Valores em mg/dl.
COL: colesterol total; LDL: lipoproteína de baixa densidade; HDL: lipoproteína de alta densidade; TG: triglicerídeos; GLIC: glicemia; d.p: desvio-padrão.

4.2 PARÂMETROS DE ULTRA-SONOGRAFIA COM DOPPLER

Análise por USD de carótidas confirmou, visualmente e por análise espectral normal, a ausência de placa em todos os controles. Os pacientes com DAC foram divididos em 3 categorias: 1) ausência de placa ou

espessamento parietal naqueles com análise espectral normal; 2) presença de placa aterosclerótica discreta (1 a 15% de estenose), e 3) presença de placa aterosclerótica moderada ou importante (estenose >15%). Encontramos 30,8% dos pacientes com DAC sem placa, 42,3% com placa discreta e 26,9% com placa moderada ou importante **(tabela 3)**. Comparando os valores dos dois grupos pelo teste exato de Fisher, notamos diferença significante (p<0,001).

TABELA 3 - Valores das freqüências absolutas e relativas dos resultados de USD, segundo os grupos

Variável	Categoria	Grupo				p*
		Pacientes		Controles		
		n	%	n	%	
	Normal	8	30,8	10	100,0	< 0,001
US	1 – 15 %	11	42,3	0	0,0	
	> 15 %	7	26,9	0	0,0	

*: nível descritivo de probabilidade do teste exato de Fisher
US: ultra-sonografia de carótidas.

4.3 RESULTADOS DE IRM

O tempo médio de realização do exame foi de 75 min, com boa resolução de todos os segmentos proximais e médios de ACD e ADA no grupo controle. Entre os pacientes, imagens de boa qualidade foram encontradas em 25/26 segmentos proximais e médios de ACD, e 19/26 segmentos possíveis de ADA, perfazendo um total de 88,8% de segmentos arteriais analisados. As **tabelas 4 e 5** demonstram os valores encontrados nos dois grupos.

TABELA 4 - Valores das médias, d.p., medianas, mínimos e máximos dos parâmetros mensurados na ACD, segundo o grupo

Variável	Grupo	n	Média	d.p.	Mediana	Mínimo	Máximo	p
EP	Pacientes	25	2,62	0,75	2,50	0,90	4,30	< 0,001(1)
	Controles	10	0,53	0,15	0,50	0,40	0,80	
AL	Pacientes	25	13,68	8,00	12,00	2,00	33,00	0,081(1)
	Controles	10	10,10	3,73	11,00	6,00	18,00	
ATV	Pacientes	25	44,56	21,87	41,00	6,00	101,00	< 0,001(1)
	Controles	10	12,30	4,22	13,00	7,00	21,00	
AP	Pacientes	25	30,96	17,57	29,00	2,00	81,00	< 0,001(1)
	Controles	10	2,10	1,20	2,00	1,00	5,00	
AL / ATV	Pacientes	25	0,33	0,16	0,35	0,09	0,73	< 0,001(2)
	Controles	10	0,82	0,09	0,86	0,58	0,88	

(1): nível descritivo de probabilidade do teste t de Student
(2): nível descritivo de probabilidade do teste não-paramétrico de Mann-Whitney.
Valores de EP em mm; de AL, ATV, AP em mm^2.
EP: espessura parietal; AL: área luminal; ATV: área total do vaso; AP: área da parede; AL/ATV: razão entre área luminal e área total do vaso; d.p: desvio-padrão.

TABELA 5 - Valores das médias, d.p., medianas, mínimos e máximos dos parâmetros mensurados na ADA, segundo o grupo

Variável	Grupo	n	Média	d.p.	Mediana	Mínimo	Máximo	p
EP	Pacientes	19	2,21	0,69	2,20	1,00	4,30	< 0,001(1)
	Controles	10	0,62	0,24	0,50	0,40	1,10	
AL	Pacientes	19	12,37	6,87	10,00	5,00	28,00	0,706(1)
	Controles	10	13,30	4,81	15,00	6,00	20,00	
ATV	Pacientes	19	31,89	11,31	26,00	20,00	57,00	< 0,001(1)
	Controles	10	17,00	6,24	19,00	8,00	26,00	
AP	Pacientes	19	19,53	7,25	17,00	7,00	34,00	< 0,001(1)
	Controles	10	3,60	2,01	3,00	2,00	7,00	
AL / ATV	Pacientes	19	0,38	0,13	0,38	0,22	0,73	< 0,001(2)
	Controles	10	0,78	0,06	0,79	0,68	0,87	

(1): nível descritivo de probabilidade do teste t de Student
(2): nível descritivo de probabilidade do teste não-paramétrico de Mann-Whitney.
Valores de EP em mm; de AL, ATV, AP em mm^2.
EP: espessura parietal; AL: área luminal; ATV: área total do vaso; AP: área da parede; AL/ATV: razão entre área luminal e área total do vaso; d.p: desvio-padrão.

As **figuras 5 e 6** ilustram o importante aumento de EP, AP e ATV nos pacientes com DAC, com diferenças significantes em relação aos controles, tanto em ACD (fig. 5), como em ADA (fig. 6).

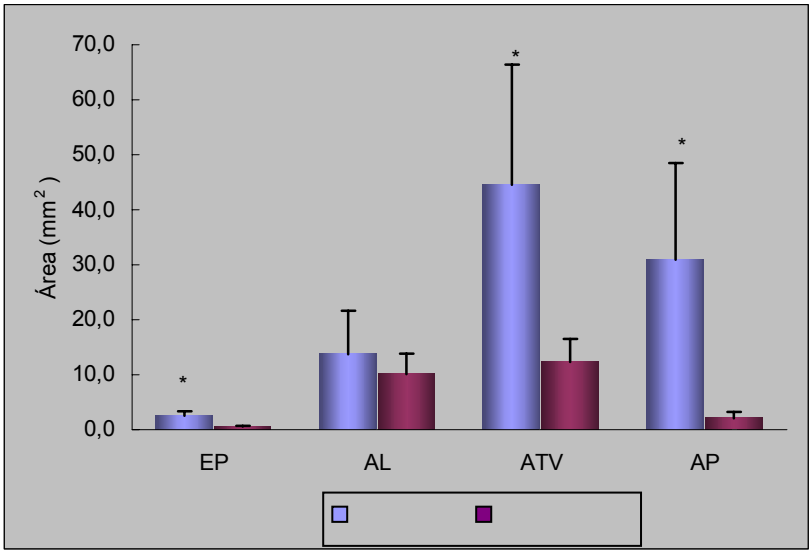

FIGURA 5 - Gráfico demonstrando diferenças significantes em medidas por IRM de ACD, entre pacientes com DAC e controles, exceto em AL.
EP: espessura parietal (mm); AL: área luminal (mm^2); ATV: área total do vaso (mm^2); e AP: área da parede (mm^2); *: p<0,001.

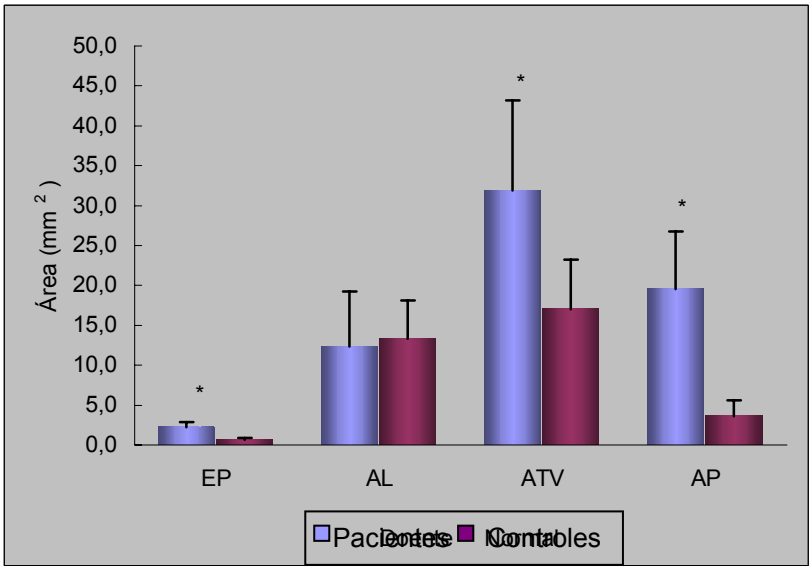

FIGURA 6 - Gráfico demonstrando diferenças significantes em medidas por IRM de ADA, entre pacientes com DAC e controles, exceto em AL.
EP: espessura parietal (mm); AL: área luminal (mm^2); ATV: área total do vaso (mm^2); e AP: área da parede (mm^2); *: p<0,001.

4.3.1 Relação área luminal / área total do vaso

Não havendo diferenças significantes entre as áreas de luz arterial dos dois grupos, idealizamos uma relação entre a área da luz e área total para corrigir aquela pelo tamanho do vaso. Encontramos redução significante da relação AL/ATV em pacientes, tanto em ACD (0,33 ± 0,16 vs. 0,82 ± 0,09) como em ADA (0,38 ± 0,13 vs. 0,78 ± 0,06); p<0,001 para ambas. Estes dados demonstram o achado de remodelamento vascular positivo que ocorreu nos pacientes com DAC **(figura 7)**.

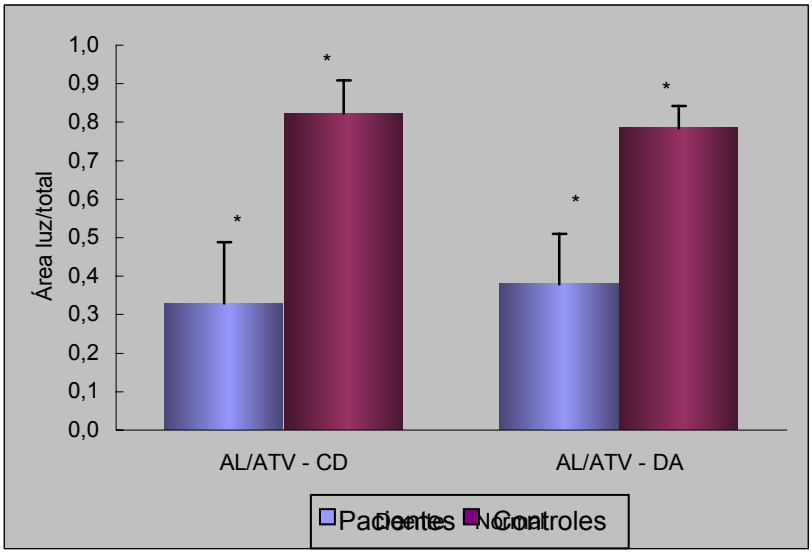

FIGURA 7. Comparação de resultados da relação AL/ATV entre pacientes com DAC e controles, em ACD à esquerda e ADA à direita.
AL: área luminal; ATV: área total do vaso: DAC: doença arterial coronária; ACD: artéria coronária direita; ADA: artéria descendente anterior.

A **Figura 8** ilustra todas as medidas de área luminal e área da parede do vaso. Pacientes e controles apresentam diferenças significantes apenas em relação à área da parede, e não quanto à luz do vaso (8A). Quando corrigimos a luz pelo tamanho do vaso, aplicando a relação AL/ATV (8B), existe clara diferenciação entre os dois grupos, demonstrando que é o vaso que se dilata mantendo a luz inalterada.

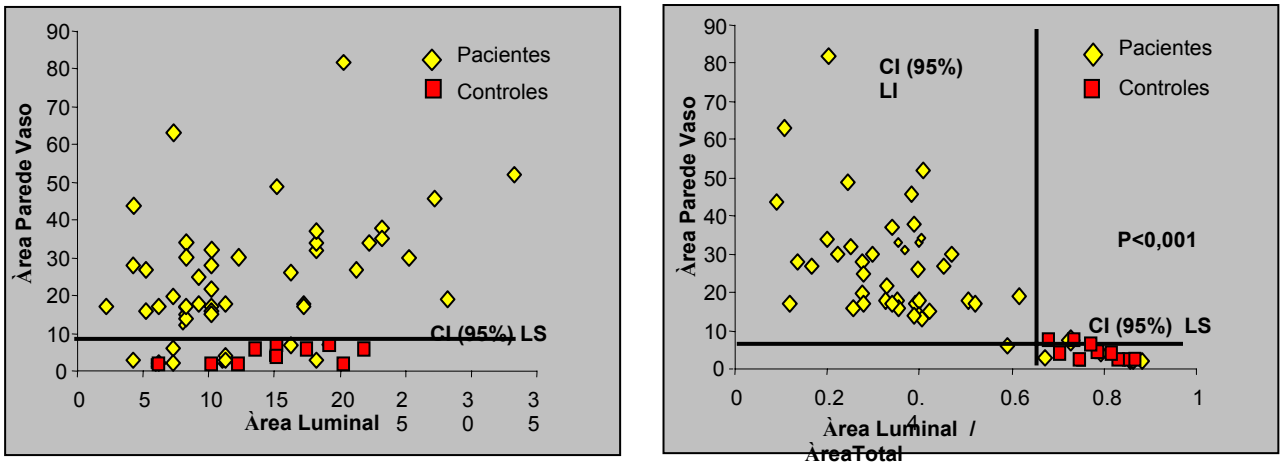

FIGURA 8 - Valores de área luminal e área da parede vascular de todos indivíduos (mm^2) (8A); e relação área luminal/área total do vaso (8B).
IC: intervalo de confiança; LI: limite inferior; LS: limite superior.

Nas **figuras 9 e 10** ilustramos exemplos de IRM em dois pacientes com DAC e angina instável, com visibilização da luz em negro no centro, e da placa circundando o lúmen.

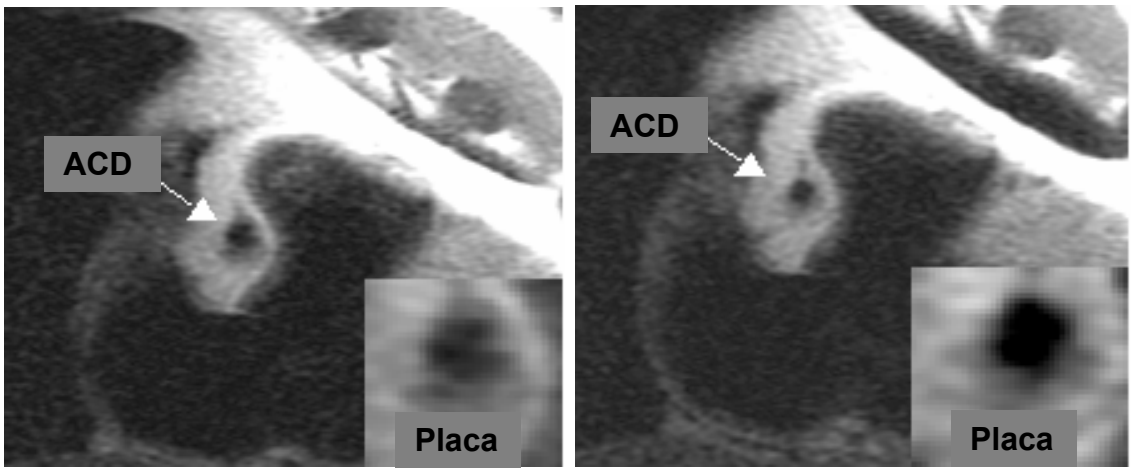

FIGURA 9 - Exemplo ilustrativo de dois diferentes cortes transversais (A e B) da ACD de um mesmo paciente de 39 anos, sexo masculino com angina instável. A EP mede 4.3 mm com remodelamento compensatório do vaso. Imagem amplificada mostra placa de aspecto sugestivo de maior conteúdo lipídico e importante remodelamento entre 4 e 8 horas.
ACD: artéria coronária direita; EP: espessamento parietal.

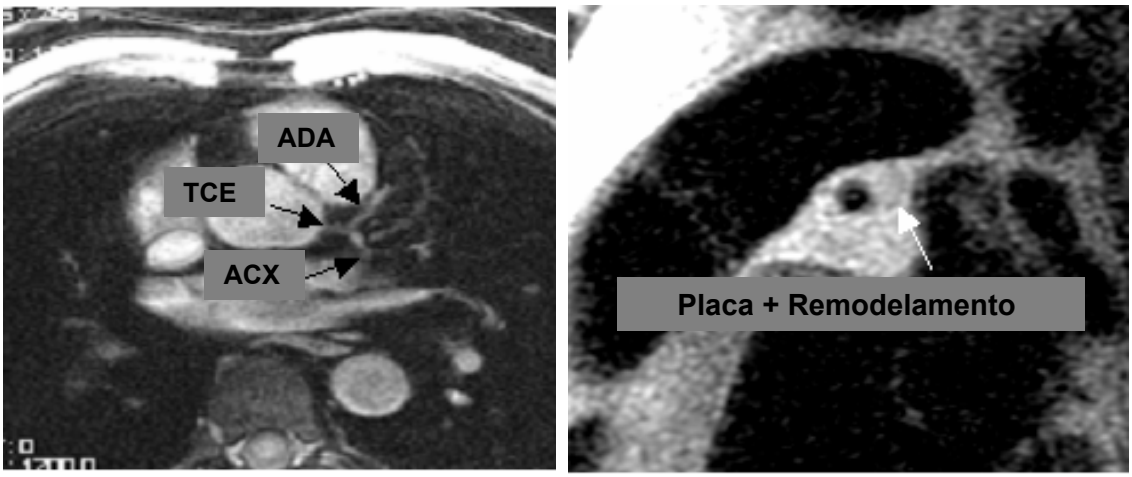

FIGURA 10 - IRM de paciente de 43 anos do sexo masculino, portador de angina instável. Visualização de TCE, ADA e ACx (10A). Secção tranversal de ADA com evidente remodelamento entre 1 e 5 horas (10B).
IRM: imagem por ressonância magnética; TCE: tronco de coronária esquerda; ADA: artéria descendente anterior; ACx: artéria circunflexa.

4.4 CORRELAÇÃO INTEROBSERVADOR PARA PARÂMETROS DE IRM

Quanto aos parâmetros obtidos pela IRM, foram realizadas medidas por dois observadores independentes. As correlações foram realizadas tanto para o grupo como um todo, como para o grupo dividido. Utilizamos a equação de correlação de Pearson e o método de Bland Altman. Houve excelente correlação interobservador em todos os parâmetros aferidos por IRM, conforme demonstrado na **tabela 6.**

TABELA 6 - Correlação entre parâmetros determinados por IRM em ACD e ADA por dois observadores independentes

Variáveis	A. Coronárias	r	p
EP	ACD	0,9571	< 0,001
	ADA	0,9756	< 0,001
AL	ACD	0,9761	< 0,001
	ADA	0,9848	< 0,001
ATV	ACD	0,9721	< 0,001
	ADA	0,9846	< 0,001
AP	ACD	0,9552	< 0,001
	ADA	0,9173	< 0,001

Pela equação de Pearson, observamos excelente correlação entre as medidas realizadas por dois observadores.
EP: espessura parietal; AL: área luminal; ATV: área total do vaso; e AP: área da parede; ACD: artéria coronária direita; ADA: artéria descendente anterior.

Nas **figuras 11, 12 e 13** ilustramos alguns gráficos, referentes à correlação interobservador para parâmetros de IRM em ACD.

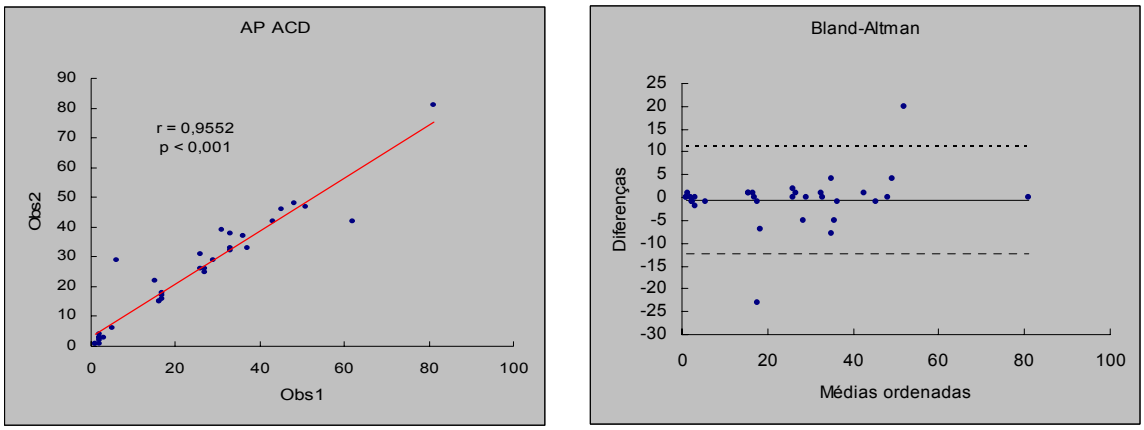

FIGURA 11 - Relação entre medidas de área da parede de ACD pela IRM avaliadas por dois observadores.Pela equação de Pearson (11A), observamos que há correlação significante. Distribuição dos dados pelo Bland-Altman (11B) mostra a maioria dos casos dentro dos limites de diferenças.
AP: área da parede; ACD: artéria coronária direita; Obs: observadores.

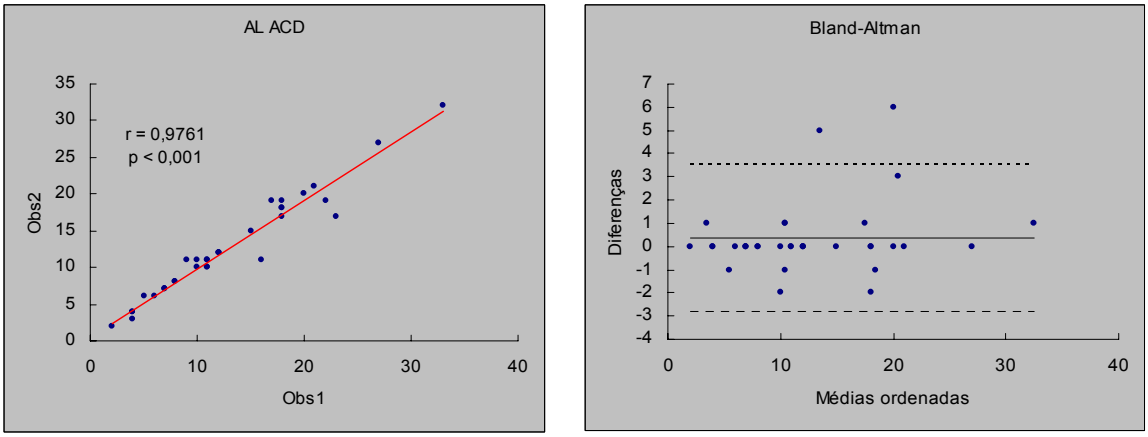

FIGURA 12 - Relação entre medidas de área luminal pela IRM avaliadas por dois observadores.Pela equação de Pearson (12A), observamos que há correlação significante na avaliação interobservador. Distribuição dos dados pelo Bland-Altman (12B) mostra a maioria dos casos dentro dos limites de diferenças.
AP: área da parede; ACD: artéria coronária direita; Obs: observadores.

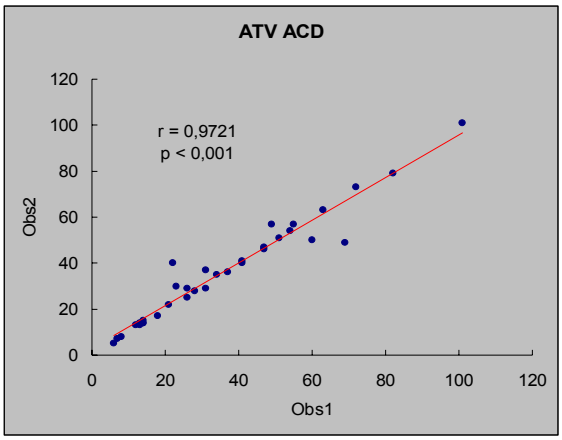

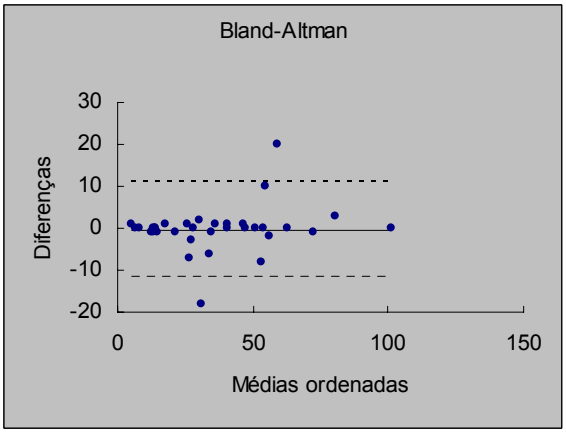

FIGURA 13 - Relação entre medidas de área total do vaso de ACD pela IRM, avaliadas por dois observadores.Pela equação de Pearson (13A), observamos que há correlação significante na avaliação interobservador. Distribuição dos dados pelo Bland-Altman (13B) mostra a maioria dos casos dentro dos limites de diferenças.
AP: área da parede; ACD: artéria coronária direita; Obs: observadores.

4.5 CORRELAÇÃO ENTRE CINECORONARIOGRAFIA E IRM

Quando comparamos o grau de estenose demonstrado por cinecoronariografia e o percentual de redução da luz conferido pela placa, que pela IRM foi calculado como a diferença entre a área externa e interna ou da parede do vaso, não encontramos boa correlação entre os dois métodos, que avaliam aspectos diferentes das artérias **(figuras 14 e 15)**.

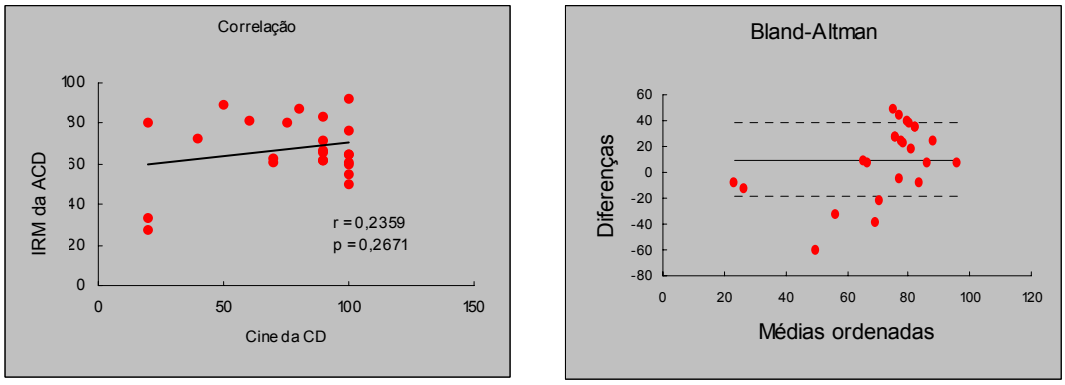

FIGURA 14 - Relação entre graus de estenose determinada por cinecoronariografia e IRM em ACD. Pela equação de Pearson (14A), observamos que não há correlação significante entre os dois métodos. Distribuição dos dados pelo Bland-Altman (14B) mostra muitos casos fora dos limites de diferenças, demonstrando que não temos boa reprodução dos métodos.

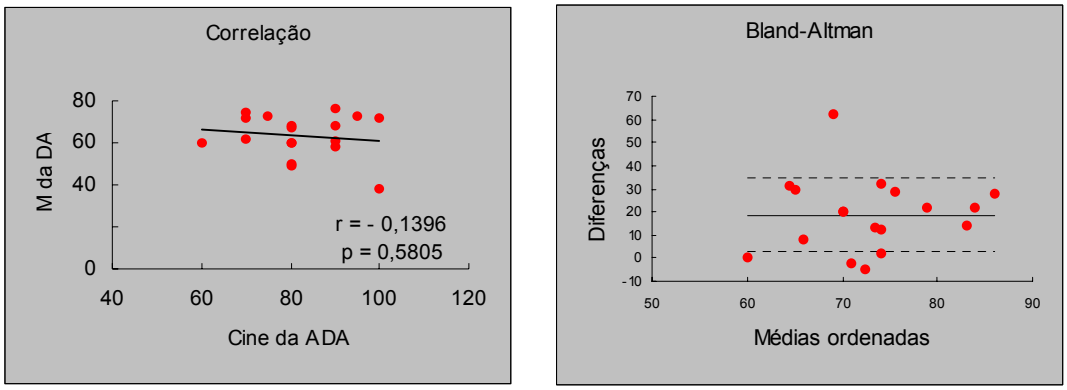

FIGURA 15 - Relação entre graus de estenose determinada por cinecoronariografia e IRM em ADA. Pela equação de Pearson (15A), não há correlação significante entre os dois métodos. Distribuição dos dados pelo Bland-Altman (15B) mostra alguns casos fora dos limites de diferenças, demonstrando que não temos boa reprodutibilidade dos métodos.

5. Discussão

A caracterização do vaso e a composição da placa aterosclerótica em diferentes territórios, com possibilidade de estudo longitudinal no mesmo indivíduo, são clinicamente desejáveis e objetos de inúmeras pesquisas nos últimos anos [88,116]. Nossos resultados demonstraram que a IRM é uma técnica aplicável na detecção não invasiva de características do vaso, principalmente da parede, em artérias coronárias de indivíduos sadios e pacientes com DAC estabelecida. Os valores relacionados à parede e tamanho do vaso foram significantemente maiores nos pacientes que no grupo controle. Até onde temos conhecimento, nosso estudo foi o primeiro a detectar a presença do remodelamento vascular positivo em coronárias humanas pela IRM, em pacientes com SCAs. Além disto, confirmou grande prevalência da presença de placa aterosclerótica extracoronária, em território de carótidas, em pacientes com DAC.

5.1 PARÂMETROS CLÍNICOS E LABORATORIAIS

Sabemos que existe associação consistente entre doença aterosclerótica e fatores de risco independentes, cardinais ou tradicionais. Entre esses se destacam idade avançada, sexo masculino, hipertensão arterial, tabagismo, níveis séricos elevados de LDL-colesterol e reduzidos de

HDL-colesterol, além de DM [117]. Em relação aos controles, os pacientes do nosso estudo tinham idade média mais elevada (54 vs. 27 anos; p<0,001). As doenças isquêmicas do coração ocorrem em uma ampla faixa de idade, porém geralmente após a 4ª década. Nossos pacientes não eram muito idosos, estando em uma faixa etária em que grande massa populacional se encontra em risco intermediário, necessitando investigação da presença de DAC, com métodos adicionais aos escores clínicos habituais. Em nossa proposta inicial, havia a intenção de se comparar pacientes com DAC estabelecida e indivíduos sem placa aterosclerótica desenvolvida, ou pelo menos não detectável. Por este motivo escolhemos voluntários mais jovens, considerados de baixo risco. Os pacientes apresentavam significantemente maior prevalência de hipertensão arterial (65,4%) e diabetes (46,2%), este não detectado nos controles. Avaliando dados recentes da cidade do Rio de Janeiro de pacientes acometidos de IAM [118], nossos resultados são maiores que os encontrados pelos autores em relação a DM (46,2 vs. 25,3%), e semelhantes quanto à hipertensão (65,4 vs. 58,1%). No entanto, os dados do estudo citado foram coletados através de análise de prontuários, o que pode tornar os resultados menos precisos. Embora o tabagismo e a dislipidemia tenham sido mais frequentes entre os pacientes com DAC em relação aos controles, não houve diferenças com poder estatístico significante nestes parâmetros. Nos indivíduos do grupo controle 20% eram fumantes, o que vem de acordo com dados do IBGE que afirma prevalência de 24% de fumantes no Brasil, em pessoas acima de cinco anos. Dados de 1999, do Estudo Transversal da Sociedade de Cardiologia do Estado de São

Paulo, avaliando 20 mil indivíduos, determinaram 17% de fumantes. Porém, separando em população adulta, dados da Divisão de Doenças Crônicas, estimam em cêrca de 43% de homens que fumam no Estado de São Paulo. Aproximadamente 57% de nossos pacientes eram fumantes, o que logicamente está acima da população geral, por serem portadores de DAC. Outro estudo brasileiro demonstrou prevalência de tabagismo pouco menor (42%) que o nosso, em homens coronariopatas internados em Hospital Universitário [119]. Quanto aos níveis laboratoriais, os pacientes do nosso estudo apresentavam maiores valores sanguíneos de glicose (126 mg/dl) e triglicérides (150,85 mg/dl), e menores de HDL-col (39,23 mg/dl) em relação aos do grupo controle, valores fora dos limites considerados ideais pelas diretrizes brasileiras de dislipidemia e diabetes. Comparando com dados de Pereira e cols [119], nossos valores são semelhantes aos pacientes internados por DAC moderada. Vários estudos demonstraram inter-relação entre DAC e estes fatores de risco. No estudo de Framingham [120] o risco de doença aterosclerótica entre diabéticos do sexo feminino é de 4,9 vezes e entre os homens 2,1 vezes maior. Quanto ao HDL-col, os estudos de Framingham [120] e Lipid Research Clinics [121], estabeleceram que o HDL-col baixo é fator de risco independente para DAC. Em nosso meio, Magalhães [122] avaliando 165 pacientes submetidos à cirurgia de revascularização miocárdica, demonstrou em análise multivariada, que o HDL-col abaixo de 35 mg/dl foi o único preditor independente de risco de mortalidade em cinco anos. Em relação aos valores de LDL-col, nossos resultados não mostraram diferenças significantes entre os dois grupos, provavelmente devido à utilização de

medicamentos hipolipemiantes, principalmente as vastatinas em 61,5% dos pacientes.

5.2 PARÂMETROS DE ULTRA-SONOGRAFIA COM DOPPLER

No grupo controle, considerados de baixo risco para presença de doença aterosclerótica detectável, as paredes visibilizadas por USD eram homogêneas e lisas, sem a presença de placa. No grupo de pacientes do nosso estudo encontramos por USD, elevada incidência (69,2%) de placa aterosclerótica em carótidas. Esta grande incidência de doença ateromatosa carotídea ocorreu por considerarmos como presença de placa, qualquer espessamento parietal e grau de estenose >1% detectado por análise espectral. Quando separamos as placas por graus de comprometimento, encontramos estenoses moderadas e importantes em 26,9% dos pacientes. Resultados em acordo com estudo que encontrou 22% de estenose carotídea significativa em candidatos à cirurgia de revascularização miocárdica [123]. Vários estudos epidemiológicos associaram a presença de ateromatose carotídea a risco aumentado de IAM e AVC [83,86]. Avaliando indivíduos $\geq$ 65 anos durante 6,2 anos, O'Leary et al [86] encontraram aumento de risco relativo de IAM e AVC de acordo com aumento da espessura parietal em carótidas. Semelhantemente aos nossos resultados, também em nosso meio, Rosa e cols [124] avaliando pacientes com idade média de 51 anos e presença de placa em carótidas, detectaram prevalência de IAM em 62%, e necessidade de cinecoronariografia em 72%. Nossos

achados confirmam que a ultra-sonografia de carótidas é um método de baixo custo, fácil realização, e que pode detectar possíveis pacientes portadores de DAC.

5.3 ALTERAÇÕES PARIETAIS PELA IRM

Avaliando por IRM as artérias coronárias encontramos grande espessamento parietal (2,62 mm em ACD e 2,21 mm em ADA) e área da parede (30,96 mm^2 em ACD e 19,53 mm^2 em ADA) em pacientes com DAC, valores significantemente superiores ao grupo controle. Utilizando técnica semelhante a nosso estudo, Fayad et al [109] avaliaram cinco pacientes com lesão angiográfica $\geq$ 40% e compararam a oito indivíduos sadios. Estes autores encontraram elevados valores de espessura parietal nos pacientes (4,38 $\pm$ 0,71mm vs. 0,75 $\pm$ 0,17mm nos controles). Botnar et al [110] também avaliaram por IRM a ACD de cinco voluntários sadios e cinco pacientes com DAC confirmada. A espessura parietal foi significantemente maior nos pacientes (1,5 $\pm$ 0,2 vs. 1,0 $\pm$ 0,2 mm), bem como a área da parede (21,2 $\pm$ 3,1 vs. 13,7 $\pm$ 4,2 mm^2), com $p<0,02$ para ambas variáveis. Estes valores foram discretamente menores que os encontrados em nossa análise. Além de avaliar a espessura parietal, nosso estudo permitiu ainda mensurar a área da parede e do vaso em porções proximais e médias das principais artérias coronárias (ACD e ADA). Vale salientar que as medidas da espessura parietal nos controles de nosso estudo são semelhantes aos dois citados acima. Utilização de técnica semelhante a nossa, em modelo

experimental, demonstrou excelente correlação entre as medidas de espessura parietal *in vivo* com cortes histopatológicos [108]. Estes achados validam a IRM como um método não invasivo na detecção de alterações parietais decorrentes de DAC.

5.4 DETECÇÃO DO REMODELAMENTO VASCULAR PELA IRM

Além de demonstrarmos diferenças significantes entre aspectos da parede e dimensões das artérias coronárias entre pacientes com DAC e indivíduos sadios, encontramos a relação AL/ATV significantemente menor nos pacientes com DAC que nos controles. Houve alargamento compensatório do vaso para acomodar grandes placas e manutenção relativa do lúmen. Análise desta relação permite demonstrar a presença do fenômeno de remodelamento visibilizado não invasivamente pela IRM. Estudos experimentais confirmaram que a IRM permite detectar este fenômeno. Utilizando IRM microscópica em modelo de camundongo geneticamente modificado, Fayad et al [125] analisaram aortas e artérias ilíacas e compararam a um grupo controle. Os resultados mostraram significantes aumentos em área de parede de aortas nestes camundongos, com área luminal mantida e excelente correlação com histologia. Estes dados foram considerados pelos autores demonstrativos de remodelamento vascular. Outro estudo experimental realizado em coelhos, também demonstrou o fenômeno do remodelamento em aortas. A IRM foi realizada no período basal e 6 meses pós-lesão causada por balão. Importantes

aumentos na área da parede e área externa do vaso, além de pequeno aumento na área luminal foram encontrados [111]. Nossos resultados também mostraram importantes aumentos, tanto em área de parede, que praticamente corresponde à placa, como em área externa ou total do vaso. Podemos hipotetisar que houve manutençao da luz relativamente ao alargamento dos vasos em pacientes com DAC e síndromes instáveis. Estudo recente utilizou IRM com técnica 3D *black-blood* e respiração espontânea com auxílio de navegador de imagens para avaliar pacientes com DAC e lesões angiograficamente pouco significantes (<40%). Detectou aumentos significantes de EP e AP em porções proximais de ACD com semelhante lúmen, em relação aos sadios [126], aqui demonstrando o remodelamento que ocorre em lesões iniciais de modo não invasivo.

5.5 REMODELAMENTO E VULNERABILIDADE

Nosso estudo avaliou pacientes com lesões angiograficamente moderadas a importantes e acompanhando quadros de instabilidade clínica recentes. Encontramos grandes áreas relacionadas à placa e importantes aumentos nas dimensões externas das artérias coronárias. Estudos anatomopatológicos prévios demonstraram que, lesões culpadas de eventos apresentavam grandes placas ateroscleróticas, ricas em conteúdo lipídico e células inflamatórias [9,49,127]. Estudo *postmortem* recente de Bezerra e cols [128] mostrou correlação entre o tamanho do ateroma e o tipo de remodelamento do vaso em pacientes com IAM fatal. Ateromas que causaram oclusão

coronária eram maiores, apresentavam mais remodelamento positivo que lesões de semelhante grau de estenose, porém não culpadas pelo evento [128]. Avaliando por histopatologia 108 placas de 88 homens que morreram subitamente por DAC, Varnava et al [26] concluiram que cerca de 60% de placas que apresentavam remodelamento positivo, tinham maior núcleo lipídico e conteúdo de macrófagos que as restantes com remodelamento negativo. Schoenhagen et al [23], utilizando USIV, demonstraram que placas maiores e remodelamento positivo ocorreu frequentemente em SCAs, enquanto o remodelamento negativo foi encontrado predominantemente em quadros de angina estável. Outro estudo invasivo [129] confirmou a presença de lesões complexas por angioscopia com remodelamento positivo, através de USIV em apresentações clínicas instáveis. A grande maioria dos nossos pacientes estava em vigência de síndromes instáveis, o que é concordante com a presença do remodelamento positivo.

Nossos resultados mostraram que, apesar de grandes áreas de parede e placa, a área luminal permaneceu relativamente preservada. Mais recentemente, análise morfométrica de secções de coronárias de pacientes falecidos por DAC severa [130], demonstrou correlação linear entre tamanho da placa e área da LEI em todos os segmentos arteriais, com predomínio de macrófagos, cálcio e afilamento da camada média, principais determinantes do remodelamento positivo em placas vulneráveis. Este estudo confirmou ausência de correlação entre o tamanho da placa e área luminal em segmentos proximais, devido ao remodelamento. Em segmentos distais houve redução da área luminal de acordo com aumento da área da placa,

sugerindo ocorrer menor remodelamento distalmente. Mais importante que a localização da placa, os componentes desta, associados aos fatores de risco, são os determinantes na patência de artérias coronárias [130]. Nosso estudo avaliou somente as porções proximais e médias das coronárias, estudando as áreas da parede e tamanho do vaso, sem avaliar os componentes estruturais da placa. Atualmente estudos por IRM de alta resolução têm sido realizados (*ex vivo* e *in vivo*) para caracterizar componentes, como conteúdo lipídico, fibrótico, trombo, hemorragia intraplaca e aspectos da capa fibrosa, tanto em carótidas como aorta [105,131,103]. Análise de componentes em lesões de artérias coronárias ainda é objeto de investigação.

Estudos em animais de experimentação e humanos têm sido realizados para demonstrar possíveis aspectos de regressão de placa por IRM. Utilizando modelo de coelhos préviamente hiperlipidêmicos com lesão provocada por balão, Helft et al [132] estudaram dois grupos: um mantido com dieta rica em colesterol, e outro com dieta redutora após a lesão. Cada animal foi avaliado no período basal, seis meses pós-lesão e mais seis meses de dieta conforme o grupo. Houve significante redução da placa (principalmente do conteúdo lipíco) no grupo dieta redutora, e aumento no outro grupo, bem definido por IRM e significante correlação com histopatologia. Avaliando pacientes assintomáticos com doença aterosclerótica em aorta ou carótidas, e submetidos a tratamento com simvastatina, Corti et al realizaram seguimento longitudinal por IRM. Em primeira análise demonstraram significante redução em AP e ATV com 12

meses de tratamento, porém sem mudança no lúmen [112]. Em publicação posterior [133], com seguimento por mais 12 meses, observaram reduções adicionais tanto em AP como ATV, sendo que apenas após 18 meses de tratamento houve discreto aumento da luz. Portanto, a ressonãncia magnética demonstra ter papel muito importante em detectar alterações parietais, definir aspectos relacionados ao vaso incluindo o remodelamento, sendo este importante marcador de prognóstico, e possivelmente detectar pacientes propensos a eventos agudos. O impacto da utilização deste método nesta população pode ser de grande contribuição no diagnóstico e seguimento terapêutico longitudinal de modo não invasivo.

5.6 CORRELAÇÃO ENTRE CINECORONARIOGRAFIA E IRM

Comparando os graus de estenose detectados pela angiografia convencional com um percentual de estenose calculado através da ATV e AL medidos diretamente pela IRM, nossos resultados não demonstraram boa correlação pelos dois métodos, mesmo porque analisam o vaso de maneira diferente. Enquanto a cinecoronariografia avalia principalmente a silhueta da coronária que ocorre pela passagem do contraste pelo interior do vaso [29], a ressonância magnética avalia o vaso por um todo, englobando desde a LEE, LEI até o interior da luz. A técnica por nós utilizada baseou-se na avaliação da parede nas porções proximais e médias, com cortes milimétricos e sem comparação com segmento referencial. A necessidade de análise de segmento referencial não envolvido por placa pela

cinecoronariografia é uma de suas limitações, pois estudos de necrópsia demonstraram que a doença aterosclerótica geralmente é difusa. Além deste motivo, a análise por angiografia também pode ser confundida devido ao remodelamento que ocorre no vaso. Medidas de lúmen entre cinecoronariografia e USIV geralmente apresentam comparações apenas moderadas (r=0,7 a 0,8), e com grandes disparidades após procedimentos, devido a complexidades que ocorrem na forma do vaso e da luz [72]. Não existem ainda estudos comparativos em entre IRM e USIV, porém acreditamos que por realizarem medidas diretas, possa haver melhor correlação entre estes métodos.

5.7 LIMITAÇÕES DO ESTUDO

O estudo por ressonância magnética tem custo elevado e necessita de aparelhos de alta tecnologia. A ausência de cinecoronariografia no grupo controle pode representar uma limitação; no entanto pelo fato de menor idade e ausência de sintomas, a probabilidade de aterosclerose mais avançada é pequena, consequentemente levando a vasos de menores diâmetros. Não foi realizada angiografia por ressonância, o que não era objetivo do estudo. O cálculo percentual de estenose por IRM difere da abordagem angiográfica, com avaliação de área luminal em relação à área externa do vaso de maneira similar ao USIV. Os sítios de lesão estudados por IRM não foram comparados com segmentos referenciais no mesmo vaso, o que não permite certificar que eram pontos de maiores graus de

estenose. Pausa respiratória em média de 25seg foi utilizada para reduzir artefatos de movimento, porém isto limita o tempo para uma aquisição perfeita de imagens. Também, a utilização de técnica bidimensional com múltiplas pausas respiratórias, pode ocasionar diferentes posicionamentos dos cortes a cada apnéia, embora a aquisição realizada no final da expiração permita uma maior reprodutibilidade da aquisição dos cortes seccionais. Apesar da maior vigência de angina instável, lesões consideradas responsáveis por eventos não foram bem definidas. No entanto, identificação de lesões culpadas não foi objetivo do estudo. Finalmente artérias circunflexas não foram examinadas por maior dificuldade técnica, e não foi possível examinar todos os segmentos de ADA e ACD por IRM.

Quanto a USD de carótidas, não foram mensuradas a espessura médio-intimal e características da placa por métodos de ultra-resolução. Embora nosso objetivo fosse apenas demonstrar associação ou não de ateromatose extracoronária.

6. Conclusões

1) A utilização de Imagem por Ressonância Magnética de coronárias permite identificar anormalidades da parede, incluindo maior espessura parietal e presença de placa aterosclerótica em pacientes com doença arterial coronária, em relação a indivíduos sadios.

2) O remodelamento vascular foi claramente demonstrado, de modo não invasivo, em todos os pacientes deste estudo.

3) Não houve boa correlação entre Imagem por Ressonância Magnética e Cinecoronariografia quanto ao grau de estenose.

4) A detecção de ateromatose extracoronária por Ultra-sonografia com Doppler de carótidas é importante marcador da presença de doença arterial coronária concomitante.

7. Referências bibliográficas

1. American Heart Association. Heart Disease and Stroke Statistics — 2003 Update. Dallas, Tex.: *American Heart Association*; 2002.

2. DATASUS, Secretaria Executiva do Ministério da Saúde. http:\www.datasus.gov.br.

3. Mansur AP, Favarato D, Souza MFM, Avakian SD, Aldrighi JM, César LAM e cols. Tendência do risco de morte por doenças circulatórias no Brasil de 1979 a 1996. *Arq Bras Cardiol 2001*; 76: 497-503.

4. Mansur AP, Souza MFM, Timermann A, Ramires JAF. Tendência do risco de morte por doenças circulatórias, cerebrovasculares e isquêmicas do coração em 11 capitais do Brasil de 1980 a 1998. *Arq Bras Cardiol* 2002; 79: 269-276.

5. Fuster V, Fayad ZA, Badimon JJ. Acute coronary syndromes: biology. *Lancet*. 1999; 353(suppl 2): SII5–SII9.

6. Libby P. Molecular bases of the acute coronary syndromes. *Circulation*. 1995; 91: 2844–2850.

7. Ross R. Atherosclerosis – an inflammatory disease. *N Engl J Med*. 1999; 340: 115–126.

8. Fuster V, Badimon L, Badimon JJ, Chesebro JH. The pathogenesis of coronary artery disease and the acute coronary syndromes. *N Engl J Med*. 1992; 326: 242–250.

9. Falk E, Shah PK, Fuster V. Coronary plaque disruption. *Circulation*. 1995; 92: 657–671.

10. Fernandez-Ortiz A, Badimon JJ, Falk E, Fuster V, Meyer B, Mailhac A, et al. Characterization of the relative thrombogenicity of atherosclerotic plaque components: implications for consequences of plaque rupture. *J Am Coll Cardiol*. 1994; 23:1562–1569.

11. Davies MJ. The pathophysiology of acute coronary syndromes. *Heart* 2000; 83:361-6.

12. Shah PK. Mechanisms of plaque vulnerability and rupture. *J Am Coll Cardiol*. 2003; 41: 15S–22S.

13. Libby P. Current concepts of the pathogenesis of the acute coronary syndromes. *Circulation*. 2001; 104: 365–372.

14. Ambrose JA, Winters SL, Arora RR, Eng A, Riccio A, Gorlin R, et al. Angiographic evolution of coronary artery morphology in unstable angina. *J Am Coll Cardiol*. 1986; 7: 472–478.

15. Ambrose JA, Tannebaum MA, Alexopoulos D, Hjemdahl-Monsen CE, Leavy J, Weiss M et al. Angiographic progression of coronary artery disease and the development of myocardial infarction. *J Am Coll Cardiol*. 1988; 12: 56–62.

16. Little WC, Constantinescu M, Applegate RJ, Kutcher MA, Burrows MT, Kahl FR et al. Can coronary angiography predict the site of a subsequent myocardial infarction in patients with mild-to-moderate coronary artery disease? *Circulation*. 1988; 78: 1157–1166.

17. Giroud D, Li JM, Urban P, Meier B, Rutishauer W. Relation of the site of acute myocardial infarction to the most severe coronary arterial stenosis at prior angiography. *Am J Ca*rdiol. 1992; 69: 729–732.

18. Schoenhagen P, Tuzcu EM, Ellis SG. Plaque vulnerability, plaque rupture, and acute coronary syndromes: (multi)-focal manifestation of a systemic disease process. *Circulation*. 2002; 106: 760–762.

19. Alderman EL, Corley SD, Fisher LD, Chaitman BR, Faxon DP, Foster ED, et al. Five-year angiographic follow-up of factors associated with progression of coronary artery disease in the Coronary Artery Surgery Study (CASS). *J Am Coll Cardiol.* 1993; 22: 1141-1154.

20. Danchin N. Is myocardial revascularisation for tight coronary stenoses always necessary? *Lancet.* 1993; 342: 224-225.

21. Glagov S, Weisenberg E, Zarins CK, Stankunavicius R, Kolettis GJ. Compensatory enlargement of human atherosclerotic coronary arteries. *N Engl J Med*. 1987; 316: 1371–1375.

22. Losordo DW, Rosenfield K, Kaufman J, Pieczek A, Isner JM. Focal compensatory enlargement of human arteries in response to progressive atherosclerosis: in vivo documentation using intravascular ultrasound. *Circulation*. 1994; 89: 2570-2577.

23. Schoenhagen P, Ziada KM, Kapadia SR, Crowe TD, Nissen SE, Tuzcu EM. Extent and direction of arterial remodeling in stable versus unstable coronary syndromes: an intravascular ultrasoundstudy. *Circulation*. 2000; 101: 598–603.

24. Nishioka T, Luo H, Eigler NL, Berglund H, Kim CJ, Siegel RJ. Contribution of inadequate compensatory enlargement to development of human coronary artery stenosis: an in vivo intravascular ultrasound study. *J Am Coll Cardiol*. 1996; 27: 1571–1576.

25. Yamagishi M, Terashima M, Awano K, Kijima M, Nakatani S, Daikoku S, et al. Morphology of vulnerable coronary plaque: insights from follow-up of patients examined by intravascular ultrasound before acute coronary syndrome. *J Am Coll Cardiol*. 2000; 35: 106-111.

26. Varnava AM, Mills PG, Davies MJ. Relationship between coronary artery remodeling and plaque vulnerability. *Circulation*. 2002; 105: 939-943.

27. Goldstein JA, Demetriou D, Grines CL, Pica M, Shoukfeh M, O'Neill WW. Multiple complex coronary plaques in patients with acute myocardial infarction. *N Engl J Med*. 2000; 343: 915-922.

28. Rioufol G, Finet G, Ginon I, André-Fouët X, Rossi R, Vialle E, et al. Multiple atherosclerotic plaque rupture in acute coronary syndrome: a three-vessel intravascular ultrasound study. *Circulation.* 2002; 106: 804-808.

29. Topol EJ, Nissen SE. Our preoccupation with coronary luminology: the dissociation between clinical and angiographic findings in ischemic heart disease. *Circulation*. 1995; 92: 2333-2342.

30. Pasternak RC, Abrams J, Greenland P, Smaha LA, Wilson PWF, Houston-Miller N. Task Force #1- Identification of coronary heart disease risk: is there a detection gap? *J Am Coll Cardiol*. 2003; 41: 1863-1874.

31. von Rokitansky C. A manual of pathological anatomy. Vol. 4. Day GE. Trans. London: Sydenham Society. 1852: 261.

32. Duguid JB. Thrombosis as a factor in the pathogenesis of coronary atherosclerosis. *J. Pathol Bacyeriol*. 1946; 58: 207-212.

33. Virchow R. Phlogose und thrombose in gefassystem. *Gesammelte abhandlungen zur wissenschaftlichen medicin*. Frankfurt-am-Main. Germany: Meidinger Sohn. 1856: 458.

34. Ross R, Glomset JA. Atherosclerosis and the arterial smooth muscle cell: proliferation of smooth muscle is a key event in the genesis of the lesions of atherosclerosis. *Science.* 1973; 180: 1332-1339.

35. Ross R. The pathogenesis of atherosclerosis -- an update. *N Engl J Med*. 1986; 314: 488-500.

36. Ross R. The pathogenesis of atherosclerosis: a perspective for the 1990s. *Nature.* 1993; 362: 801-809.

37. Li H, Cybulsky MI, Gimbrone MA Jr, Libby P. An atherogenic diet rapidly induces VCAM-1, a cytokine regulatable mononuclear leukocyte adhesion molecule, in rabbit endothelium. *Arterioscler Thromb*. 1993; 13: 197–204.

38. Cybulsky MI, Iiyama K, Li H, Zhu S, Chen M, Iiyama M, et al. A major role for VCAM-1, but not ICAM-1, in early atherosclerosis. *J Clin Invest*. 2001; 107: 1255–1262.

39. Boring L, Gosling J, Cleary M, Charo IF. Decreased lesion formation in $CCR2^{-/-}$ mice reveals a role for chemokines in the initiation of atherosclerosis. *Nature*. 1998; 394: 894–897.

40. Mach F, Sauty A, Iarossi A, Sukhova GK, Neote K, Libby P,et al. Differential expression of three T lymphocyte-activating CXC chemokines by human atheroma-associated cells. *J Clin Invest*. 1999; 104: 1041–1050.

41. Libby P, Ridker PM, Maseri A. Inflammation and atherosclerosis. *Circulation*. 2002; 105: 1135-1143.

42. Qiao JH, Tripathi J, Mishra NK, Cai Y, Tripathi S, Wang XP, et al. Role of macrophage colony-stimulating factor in atherosclerosis: studies of osteopetrotic mice. *Am J Pathol*. 1997; 150: 1687–1699.

43. Fuster V. Lewis A. Conner Memorial Lecture: Mechanisms leading to myocardial infarction: insights from studies of vascular biology. *Circulation.* 1994; 90: 2126-2146.

44. Moreno PR, Falk E, Palacios IF, Newell JB, Fuster V, Fallon JT. Macrophage infiltration in acute coronary syndromes. Implications for plaque rupture. *Circulation.* 1994; 90: 775–8.

45. Richardson PD, Davies MJ, Born GV. Influence of plaque configuration and stress distribution on fissuring of coronary atherosclerotic plaques. *Lancet.* 1989; 2: 941–4.

46. Tenaglia AN, Peters KG, Sketch MH Jr, Annex BH. Neovascularization atherectomy specimens from patients with unstable angina: implications for pathogenesis of unstable angina. *Am Heart J.* 1998; 135: 10–4.

47. Davies MJ, Thomas AC. Plaque fissuring: the cause of acute myocardial infarction, sudden ischaemic death, and crescendo angina. *Br Heart J.* 1985; 53: 363-373.

48. Mallat Z, Hugel B, Ohan J, Leseche G, Freyssinet JM, Tedgui A. Shed membrane microparticles with procoagulant potential in human atherosclerotic plaques: a role for apoptosis in plaque thrombogenicity. *Circulation.* 1999; 99: 348–53.

49. Davies MJ, Thomas A. Thrombosis and acute coronary-artery lesions in sudden cardiac ischemic death. *N Engl J Med.* 1984; 310: 1137–40.

50. Burke AP, Farb A, Malcom GT, Liang YH, Smialek J, Virmani R. Coronary risk factors and plaque morphology in men with coronary disease who died suddenly. *N Engl J Med.* 1997; 336: 1276–82.

51. Farb A, Burke AP, Tang AL, Liang Y, Mannan P, Smialek J, et al. Coronary plaque erosion without rupture into a lipid core. A frequent cause of coronary thrombosis in sudden coronary death. *Circulation.* 1996; 93: 1354–63.

52. Mallat Z, Benamer H, Hugel B, Benessiano J, Steg PG, Freyssinet JM, et al. Elevated levels of shed membrane microparticles with procoagulant potential in the peripheral circulating blood of patients with acute coronary syndromes. *Circulation.* 2000; 101: 841–3.

53. Corti R, Fuster V, Badimon JJ. Pathogenetic concepts of acute coronary syndromes. *J Am Coll Cardiol*. 2003; 41: 7S-14S.

54. da Luz PL, Bertini PJ, Chagas ACP. Estabilização da placa: evidências de experimentação e parâmetros clínicos. *Rev Soc Cardiol Estado de São Paulo*. 2000; 6: 841-848.

55. Ward MR, Pasterkamp G, Yeung AC, Borst C. Arterial remodeling: mechanisms and clinical implications. *Circulation.* 2000; 102: 1186-1191.

56. Hermiller JB, Tenaglia AN, Kisslo KB, Phillips HR, Bashore TM, Stack RS, et al. In vivo validation of compensatory enlargement of atherosclerotic coronary arteries. *Am J Cardiol.* 1993; 71: 665–668

57. Alfonso F, Macaya C, Goicolea J, Iñiguez A, Hernandez R, Zamorano J, et al. Intravascular ultrasound imaging of angiographically normal coronary segments in patients with coronary artery disease. *Am Heart J*. 1994; 127: 536-544.

58. Pasterkamp G, Wensing PJ, Post MJ, Hillen B, Mali WPTM, Borst C. Paradoxical arterial wall shrinkage may contribute to luminal narrowing of human atherosclerotic femoral arteries. *Circulation.* 1995; 91: 1444–1449

59. Pasterkamp G, Schoneveld AH, van Wolferen W, Hillen B, Clarijs RJG, Haudenschild CC, et al. The impact of atherosclerotic arterial remodeling on percentage of luminal stenosis varies widely within the arterial system. A postmortem study. *Arterioscler Thromb Vasc Biol*. 1997; 17: 3057–3063.

60. Lerman A, Cannan CR, Higano SH, Nishimura RA, Holmes DR . Coronary vascular remodeling in association with endothelial dysfunction. *Am J Cardiol.* 1998; 81: 1105–1109.

61. Kakuta T, Usui M, Coats WD Jr, Currier JW, Numano F, Faxon DP. Arterial remodeling at the reference site after angioplasty in the atherosclerotic rabbit model. *Arterioscler Thromb Vasc Biol.* 1998; 18: 47–51.

62. Kornowski R, Mintz GS, Lansky AJ, Hong MK, Kent KM, Pichard AD, et al. Paradoxic decreases in atherosclerotic plaque mass in insulin-treated diabetic patients. *Am J Cardiol.* 1998; 81: 1298–1304.

63. Kornowski R. Impact of smoking on coronary atherosclerosis and remodeling as determined by intravascular ultrasonic imaging. *Am J Cardiol*. 1999; 83: 443– 445.

64. Pasterkamp G, Borst C, Post MJ, Mali WPTM, Wensing PJW, Gussenhoven EJ, et al. Atherosclerotic arterial remodeling in the superficial femoral artery: individual variation in local compensatory enlargement response. *Circulation.* 1996; 93: 1818–1825.

65. Mintz GS, Kent KM, Pichard AD, Satler LF, Popma JJ, Leon MB. Contribution of inadequate arterial remodeling to the development of focal coronary artery stenoses: an intravascular ultrasound study. *Circulation.* 1997; 95: 1791–1798.

66. Sones FM, Shirey EK. Cine coronary arteriography. *Mod Concepts Cardiovasc Dis.* 1962;31:735-738.

67. Popma JJ, Bittl J. Coronary angiography and intravascular ultrasonography. *In* Braunwald E, Zipes DP, Libby P. *Heart Disease: a textbook of cardiovascular medicine*. W. B. Saunders, 6th ed, 2001.

68. Davis K, Kennedy JW, Kemp Jr HG, Judkins Mp, Gosselin AJ, Killip T. Complications of coronary arteriography from the Collaborative Study of Coronary Artery Surgery (CASS). *Circulation*. 1979; 59: 1105-1112.

69. Johnson LW, Lozner EC, Johnson S, Krone R, Pichard AD, Vetrovec GW et al. Coronary arteriography 1984-1987: a report of the Registry of the Society for Coronary Angiography and interventions- results and complications. *Cathet Cardiovasc Diagn*. 1989; 17: 5.

70. Grondin CM, Dyrda I, Pasternac A, Campeau L, Bourassa MG, Lesperance J. Discrepancies between cineangiographic and postmortem findings in patients with coronary artery disease and recent myocardial revascularization *Circulation*. 1974; 49: 703-708.

71. Roberts WC, Jones AA. Quantitation of coronary arterial narrowing at necropsy in sudden coronary death. *Am J Cardiol*. 1979; 44: 39–44.

72. Nissen SE, Yock P. Intravascular ultrasound: novel pathophysiological insights and current clinical implications. *Circulation.* 2001; 103: 604-616.

73. Potkin BN, Bartorelli AL, Gessert JM, Neville RF, Almagor Y, Roberts WC, et al. Coronary artery imaging with intravascular high-frequency ultrasound. *Circulation*. 1990; 81: 1575–1585.

74. Nishimura RA, Edwards WD, Warnes CA, Reeder GS, Holmes DR, Tajik AJ, et al. Intravascular ultrasound imaging: in vitro validation and pathologic correlation. *J Am Coll Cardiol*. 1990; 16: 145–154.

75. Mintz GS, Douek P, Pichard AD, Kent KM, Satler LF, Popma JJ, et al. Target lesion calcification in coronary artery disease: an intravascular ultrasound study. *J Am Coll Cardiol*. 1992; 20: 1149–1155.

76. Thieme T, Wernecke KD, Meyer R, Brandenstein E, Habedank D, Hinz A, et al. Angioscopic evaluation of atherosclerotic plaques: validation by histomorphologic analysis and association with stable and unstable coronary syndromes. *J Am Coll Cardiol*. 1996; 28: 1– 6.

77. Stefanadis C, Diamantopoulos L, Vlachopoulos C, Tsiamis E, Dernellis J, Toutouzas K, et al. Thermal heterogeneity within human atherosclerotic coronary arteries detected in vivo: a new method of detection by application of a special thermography catheter. *Circulation*. 1999; 99: 1965–1971.

78. Patwari P, Weissman NJ, Boppart SA, Jesser C, Stamper D, Fujimoto JG, et al. Assessment of coronary plaque with optical coherence tomography and high-frequency ultrasound. *Am J Cardiol*. 2000; 85: 641– 644.

79. Romer TJ, Brennan JF, Puppels GJ, Zwinderman AH, van Duinen SG, van der Laarse A, et al. Intravascular ultrasound combined with Raman spectroscopy to localize and quantify cholesterol and calcium salts in atherosclerotic coronary arteries. *Arterioscler Thromb Vasc Biol*. 2000; 20: 478–483.

80. O'Leary DH, Polak JF, Kronmal RA, Kittner SJ, Bond MG, Wolfson SK et al. Distribution and correlates of sonographically detected carotid artery disease in the Cardiovascular Health Study. *Stroke.* 1992; 23:1752-1760

81. Mannami T, Konishi M, Baba S, Nishi N, Terao A. Prevalence of asymptomatic carotid atherosclerotic lesions detected by high-resolution ultrasonography and its relation to cardiovascular risk factors in the general population of a Japanese city: the Suita study. *Stroke.* 1997; 28: 518-525

82. Bots ML, Breslau PJ, Briet E, van den Ouweland FA, de Jong PT, Hofman A, et al. Cardiovascular determinants of carotid artery disease: the Rotterdam Elderly Study. *Hypertension.* 1992; 19: 717-720.

83. Burke GL, Evans GW, Riley WA, Sharrett AR, Howard G, Barnes RW, et al. Arterial wall thickness is associated with prevalent cardiovascular disease in middle-aged adults: the Atherosclerosis Risk in Communities (ARIC) Study. *Stroke.* 1995; 26: 386-391.

84. Crouse JR III, Craven TE, Hagaman AP, Bond MG. Association of coronary disease with segment-specific intimal-medial thickening of the extracranial carotid artery. *Circulation.* 1995; 92: 1141-1147.

85. Wilson PWF, Hoeg JM, D'Agostino RB, Silbershatz H, Belanger AM, Poehlmann H, et al. Cumulative effects of high cholesterol levels, high blood pressure, and cigarette smoking on carotid stenosis. *N Engl J Med.* 1997; 337: 516–522.

86. O'Leary DH, Polak JF, Kronmal RA, Manolio TA, Burke GL, Wolfson SK Jr. Carotid-artery intima and media thickness as a risk factor for myocardial infarction and stroke in older adults. Cardiovascular Health Study Collaborative Research Group. *N Engl J Med*. 1999; 340: 14 –22.

87. Crouse JRIII, Tang R, Espeland MA, Terry JG, Morgan T, Mercuri M. Associations of extracranial carotid atherosclerosis progression with coronary status and risk factors in patients with and without coronary artery disease. *Circulation.* 2002; 106: 2061-2066.

88. Fayad ZA, Fuster V, Nikolaou K, Becker C. Computed tomography and magnetic resonance imaging for noninvasive coronary angiography and plaque imaging: current and potential future concepts. *Circulation.* 2002; 106: 2026-2034.

89. Agatston AS, Janowitz WR, Hildner FJ, Zusmer NR, Viamonte M, Detrano R. Quantification of coronary artery calcium using ultrafast computed tomography. *J Am Coll Cardiol.* 1990; 15: 827–832.

90. Schmermund A, Erbel R. Unstable coronary plaque and its relation to coronary calcium. *Circulation.* 2001; 104: 1682–1687.

91. O'Rourke RA, Brundage BH, Froelicher VF, Greenland P, Grundy SM, Hachimovitch R, et al. American College of Cardiology/American Heart Association Expert Consensus document on electron-beam computed tomography for the diagnosis and prognosis of coronary artery disease. *Circulation.* 2000; 102: 126–140.

92. Devries S, Wolfkiel C, Shah V, Chomka E, Rich S . Reproducibility of the measurement of coronary calcium with ultrafast computed tomography. *Am J Cardiol.* 1995; 75: 973–975.

93. Moreno PR, Raman Purushothaman K, O'Connor WN, Fuster V, Muller JE. Lack of association between calcification and vulnerability in human atherosclerotic plaques. *J Am Coll Cardiol.* 2000; 35: 303A. Abstract.

94. Schmermund A, Rensing BJ, Sheedy PF, Bell MR, Rumberger JA. Intravenous electron-beam computed tomographic coronary angiography for segmental analysis of coronary artery stenoses. *J Am Coll Cardiol.* 1998; 31: 1547–1554.

95. Schroeder S, Kopp AF, Baumbach A, Meisner C, Kuettner A, Georg C, et al. Noninvasive detection and evaluation of atherosclerotic coronary plaques with multislice computed tomography. *J Am Coll Cardiol.* 2001; 37: 1430–1435.

96. Vogl TJ, Abolmaali ND, Diebold T, Engelmann K, Ay M, Dogan S et al. Techniques for the detection of coronary atherosclerosis: multi-detector row CT coronary angiography. *Radiology.* 2002; 223: 212–220.

97. Achenbach S, Giesler T, Ropers D, Ulzheimer S, Derlien H, Schulte C, et al. Detection of coronary artery stenoses by contrast-enhanced, retrospectively electrocardiographically-gated, multislice spiral computed tomography. *Circulation.* 2001; 103: 2535–2538.

98. Ropers D, Baum U, Pohle K, Anders K, Ulzheimer S, Ohnesorge B, et al. Detection of coronary artery stenoses with thin-slice multi-detector row spiral computed tomography and multiplanar reconstruction. *Circulation*. 2003; 107: 664-666.

99. Fayad ZA, Fuster V. Clinical imaging of the high-risk or vulnerable atherosclerotic plaque. *Circ Res.* 2001; 89: 305–316

100. Post JC, van Rossum AC, Hofman MBM, de Cock CC, Valk J, Visser CA. Clinical utility of two-dimensional magnetic resonance angiography in detecting coronary artery disease. *Eur Heart J.* 1997; 18: 426–433.

101. Sardanelli F, Molinari G, Zandrino F, Balbi M. Three-dimensional, navigator-echo MR coronary angiography in detecting stenoses of the major epicardial vessels, with conventional coronary angiography as the standard of reference. *Radiology.* 2000; 214: 808–814.

102. Kim WY, Danias PG, Stuber M, Flamm SD, Plein S, Nagel E, et al. Coronary magnetic resonance angiography for the detection of coronary stenoses. *N Engl J Med.* 2001; 345: 1863–1869.

103. Regenfus M, Ropers D, Achenbach S, Kessler W, Laub G, Daniel WG, et al. Noninvasive detection of coronary artery stenosis using contrast-enhanced three-dimensional breath-hold magnetic resonance coronary angiography. *J Am Coll Cardiol.* 2000; 36: 44–50

104. Fayad ZA, Nahar T, Fallon JT, Goldman M, Aguinaldo JG, Badimon JJ, et al. In vivo MR evaluation of atherosclerotic plaques in the human thoracic aorta: a comparison with TEE. *Circulation.* 2000; 101: 2503–2509.

105. Hatsukami TS, Ross R, Polissar NL, Yuan C. Visualization of fibrous cap thickness and rupture in human atherosclerotic carotid plaque In vivo with high-resolution magnetic resonance imaging. *Circulation.* 2000; 102: 959–964.

106. Toussaint JF, LaMuraglia GM, Southern JF, Fuster V, Kantor HL. Magnetic resonance images lipid, fibrous, calcified, hemorrhagic, and thrombotic components of human atherosclerosis in vivo. *Circulation.* 1996; 94: 932–938.

107. Summers RM, Andrasko-Bourgeois J, Feuerstein IM, Hill SC, Jones EC, Busse MK, et al. Evaluation of the aortic root by MRI: insights from patients with homozygous familial hypercholesterolemia. *Circulation*. 1998; 98: 509–518.

108. Worthley SG, Helft G, Fuster V, Fayad ZA, Rodriguez OJ, Zaman AG, et al. Noninvasive in vivo magnetic resonance imaging of experimental coronary artery lesions in a porcine model. *Circulation*. 2000; 101: 2956 –2961.

109. Fayad ZA, Fuster V, Fallon JT, Jayasundera T, Worthley SG, Helft G, et al. Noninvasive in vivo human coronary artery lumen and wall imaging using black-blood magnetic resonance imaging. *Circulation*. 2000; 102: 506 –510.

110. Botnar RM, Stuber M, Kissinger KV, Kim WY, Spuentrup E, Manning WJ. Noninvasive coronary vessel wall and plaque imaging with magnetic resonance imaging. *Circulation*. 2000; 102: 2582–2587.

111. Worthley SG, Helft G, Fuster V, Zaman AG, Fayad ZA, Fallon JT, et al. Serial in vivo MRI documents arterial remodeling in experimental atherosclerosis. *Circulation*. 2000; 101: 586 –589.

112. Corti R, Fayad ZA, Fuster V, Worthley SG, Helft G, Chesebro J, et al. Effects of lipid-lowering by simvastatin on human atherosclerotic lesions: a longitudinal study by high-resolution, noninvasive magnetic resonance imaging. *Circulation.* 2001; 104: 249–252.

113. Rosner, B. - Fundamentals of Biostatistics - Boston, PWS Publishers, Second edition, 1986, 584pp.

114. Bland, J.M. & Altman, D.G. – Statistical methods for assessing agreement between two methods of clinical measurement – *The Lancet*. 1986; 8: 307-310.

115. Braunwald E. Unstable angina: a classification. *Circulation.* 1989; 80: 410-414.

116. Celermajer DS. Noninvasive detection of atherosclerosis. *N Engl J Med*. 1998; 339: 2014-2015.

117. Armaganijan D, Batlouni M. Impacto dos fatores de risco tradicionais. *Rev Soc Cardiol Estado de São Paulo*. 2000; 6: 686-693.

118. Escosteguy CC, Portela MC, Medronho RA, Vasconcellos MTL. Infarto agudo do miocárdio: perfil clínico-epidemiológico e fatores associados ao óbito hospitalar no município do Rio de Janeiro. *Arq Bras Cardiol.* 2003; 80: 593-599.

119. Pereira AF, Santos MDB, Cicogna AC, Padovani CR, Soares EA, Burini RC. Detecção de fatores de risco alterados em pacientes coronariopatas hospitalizados. *Arq Bras Cardiol.* 2002; 79: 256-262.

120. Wilson PW, D'Agostino RB, Levy D, Belanger AM, Silbershatz H, Kannel WB. Prediction of coronary heart disease using risk factor categories. *Circulation*. 1998; 97: 1837-1847.

121. The Lipid Research Clinics Coronary Primary Prevention Trial. Results I: reduction in incidence of coronary heart disease. *JAMA.* 1984; 251: 351-364.

122. Magalhães CC. O HDL-colesterol baixo é preditor de mortalidade cardiovascular em pacientes de ambos os sexos submetidos à cirurgia de revascularização miocárdica. Tese apresentada à Faculdade de Medicina da Universidade de São Paulo para obtenção do título de Doutor em Medicina. São Paulo, 2002.

123. Zimarino M, Cappelletti L, Venarucci V, Gallina S, Scarpignato M, Acciai N et al. Age-dependence of risk factors for carotid stenosis: an observational study among candidates for coronary arteriography. *Atherosclerosis*. 2001; 159: 165-173.

124. Rosa EM, Kramer C, Castro I. Associação entre a doença aterosclerótica coronariana e a espessura médio-intimal de carótida comum através da ultra-sonografia. *Arq Bras Cardiol*. 2003; 80: 585-588.

125. Fayad ZA, Fallon JT, Shinnar M, Wehrli S, Dansky HM, Poon M, et al. Noninvasive in vivo high-resolution magnetic resonance imaging of atherosclerotic lesions in genetically engineered mice. *Circulation*. 1998; 98: 1541-1547.

126. Kim WY, Stuber M, Börnet P, Kissinger KV, Manning WJ, Botnar RM. Three-dimensional black-blood cardiac magnetic resonance coronary vessel imaging detects positive arterial remodeling in patients with nonsignificant coronary artery disease. *Circulation*. 2002; 106: 296-299.

127. Qiao JH, Fishbein MC. The severity of coronary atherosclerosis of plaque rupture with occlusive thrombosis. *J Am Coll Cardiol*. 1991; 17: 1138-1142.

128. Bezerra HG, Higuchi ML, Gutierrez PS, Palomino SA, Silvestre JMLC, Libby P, Ramires JAF. Atheromas that cause fatal thrombosis are usually large and frequently accompanied by vessel enlargement. *Cardiovascular Pathology*. 2001; 10: 189-196.

129. Smits PC, Pasterkamp G, de Jaegere PP, de Feyter PJ, Borst C . Angioscopic complex lesions are predominantly compensatory enlarged: an angioscopy and intracoronary ultrasound study. *Cardiovasc Res*. 1999; 41: 458–464.

130. Burke AP, Kolodgie FD, Farb A, Weber D, Virmani R. Morphological predictors of arterial remodeling in coronary atherosclerosis. *Circulation*. 2002; 105: 297-303.

131. Shinnar M, Fallon JT, Wehrli S, Levin M, Dalmacy D, Fayad ZA, et al. The diagnostic accuracy of ex vivo MRI for human atherosclerotic plaque characterization. *Arterioscler Thromb Vasc Biol*. 1999; 19: 2756-2761.

132. Helft G, Worthley SG, Fuster V, Zaman AG, Schechter C, Osende J, et al. Atherosclerotic aortic component quantification by noninvasive magnetic resonance: an in vivo study in rabbits. *J Am Coll Cardiol*. 2001; 37:1149 – 1154.

133. Corti R, Fuster V, Fayad ZA, Worthley SG, Helft G, Smith D, et al. Lipid lowering simvastatin induces regression of human atherosclerotic lesions: two year's follow-up by high-resolution noninvasive magnetic resonance imaging. *Circulation.* 2002; 106: 2884-2887.