DANIEL PASTORE

Ligamentos dos processos talares posterior e lateral : ressonância magnética e artro-ressonância magnética do tornozelo e da articulação subtalar posterior com correlação anatômica e histológica

Tese apresentada à Faculdade de Medicina da Universidade de São Paulo para obtenção do título de Doutor em Ciências

Área de concentração: Radiologia

Orientador: Prof. Dr. Giovanni Guido Cerri

São Paulo

2009

Dados Internacionais de Catalogação na Publicação (CIP)

Preparada pela Biblioteca da
Faculdade de Medicina da Universidade de São Paulo

©reprodução autorizada pelo autor

Pastore, Daniel
Ligamentos dos processos talares posterior e lateral : ressonância magnética e artro-ressonância magnética do tornozelo e da articulação subtalar posterior com correlação anatômica e histológica / Daniel Pastore. -- São Paulo, 2009.
Tese(doutorado)--Faculdade de Medicina da Universidade de São Paulo. Departamento de Radiologia.
Área de concentração: Radiologia.
Orientador: Giovanni Guido Cerri.

Descritores: 1.Tornozelo/anatomia & histologia 2.Ligamentos 3.Tálus 4.Imagem por ressonância magnética 5.Cadáver

USP/FM/SBD-093/09

Hope lies in dreams, in imagination and in the courage of those who dare to make dreams into reality.

Jonas Salk.

DEDICATÓRIA

*À **Deus**, pela força e luta para superar as adversidades.*

*Às alegrias da minha vida, **Paula e Laura**, pelo amor incondicional e apoio e estímulos constantes, razão maior por transformar este sonho em realidade.*

*Aos meus amados pais, **Ayrton e Luci**, pelo exemplo que é ser família, responsáveis por todos os esforços dispendidos em minha formação. A vocês, meu amor e admiração eternos.*

*Aos meus queridos irmãos, **Thiago e Fernanda**, por fazer parte desta família tão maravilhosa.*

AGRADECIMENTOS

Ao ***Prof. Dr. Giovanni Guido Cerri***, meu orientador, pessoa que admiro muito, meus sinceros agradecimentos por me acolher nesta Instituição e permitir a elaboração deste trabalho.

À querida ***Paula Falcão Pastore***, mãe maravilhosa e tradutora, pelo *Abstract*, revisão do trabalho e por compartilhar de minha evolução acadêmica.

Ao ***Prof. Dr. Ayrton Roberto Pastore***, pai e avó maravilhoso, exemplo profissional e inspiração constante em minha vida, pelos seus comentários e ajuda valiosas na revisão final deste trabalho.

À ***Prof. Dra. Claudia da Costa Leite***, ***Prof. Dr. Sérgio Ajzen*** e a ***Dra. Maria Cristina Chammas*** pessoas que admiro e estimo, pelas orientações muito valiosas recebidas na qualificação desta tese.

Ao ***Dr. Donald Resnick***, chefe da área de Músculo-Esquelético do Departamento de Radiologia da Univeridade da Califórnia, San Diego, professor dedicado e amigo, meus sinceros agradecimentos por me acolher em sua Instituição, compartilhar tanto conhecimento, e ter me despertado o prazer pela pesquisa.

À querida ***Debbie Trudell***, amiga e profissional dedicada, pelo apoio e horas de trabalho empreendidas, fundamentais para a realização desta pesquisa.

Ao ***Dr. Parviz Haghighi***, patologista do Veterans Affairs Hospital, Universidade da Califórnia, San Diego, pela paciência e ajuda na análise histológica envolvida neste trabalho.

Aos ***colegas e amigos de trabalho do Fleury Medicina e Saúde***, ***CTC-Gênese***, ***UEU-Medicina Diagnóstica***, e ***Foccus***, pela amizade, apoio e estímulo recebidos.

À Sra. ***Lia Melo***, ***Elizângela Nivardo Dias*** e ***Sandra de Barros***, pelo auxílio e orientação no envio do trabalho para a Pós-Graduação.

Às ***famílias*** que participaram do programa de doação pelo Departamento de Anatomia da Universidade da Califórnia, San Diego, possibilitando a realização deste trabalho.

Esta tese está de acordo com as seguintes normas, em vigor no momento desta publicação:

Referências: adaptado de *International Committee of Medical Journals Editors* (Vancouver)

Universidade de São Paulo. Faculdade de Medicina. Serviço de Biblioteca e Documentação. *Guia de apresentação de dissertações, teses e monografias*. Elaborado por Anneliese Carneiro da Cunha, Maria Julia de A. L. Freddi, Maria F. Crestana, Marinalva de Souza Aragão, Suely Campos Cardoso, Valéria Vilhena. 2ª ed. São Paulo: Serviço de Biblioteca e Documentação; 2005.

Abreviaturas dos títulos dos periódicos de acordo com *List of Journals Indexed in Index Medicus*.

SUMÁRIO

Lista de abreviaturas
Lista de figuras
Lista de tabelas
Resumo
Summary
1 INTRODUÇÃO 1
2 OBJETIVOS 4
3 REVISÃO DA LITERATURA 6
3.1 Anatomia óssea e ligamentar 7
3.1.1 Processo lateral do tálus 7
3.1.2 Processo posterior do tálus 9
3.1.2.1 Tubérculo lateral do processo posterior do tálus 10
3.1.2.2 Tubérculo medial do processo posterior do tálus 13
3.2 Ressonância magnética e artro-ressonância magnética 14
4 MÉTODOS 18
4.1 Cadáveres e preparação dos espécimes 19
4.2 Ressonância magnética convencional 20
4.3 Artro-ressonância do tornozelo e da articulação subtalar posterior 20
4.4 Estudo anatômico e histológico 24
5 RESULTADOS 25
5.1 Processo lateral do tálus 27
5.2 Tubérculo lateral do processo posterior do tálus 29
5.3 Tubérculo medial do processo posterior do tálus 33
6 DISCUSSÃO 35
7 CONCLUSÃO 45
8 REFERÊNCIAS 47
APÊNDICES

LISTAS

Abreviaturas

artro-RM: artro-ressonância magnética

FTC: fibulotalocalcâneo

RM: ressonância magnética

TCL: talocalcâneo lateral

TCM: talocalcâneo medial

TCP: talocalcâneo posterior

TFA: talofibular anterior

TFP: talofibular posterior

TTP: tibiotalar posterior

Figuras

Figura 1 - Desenho esquemático dos processos posterior e lateral do tálus (vista superior).....9

Figura 2 - **(a, b, c)** Imagens axiais de artro-RM ponderadas em T1 spin eco mostrando o ligamento TCL (setas curvas) e o ligamento calcaneofibular (setas retas). Ocasionalmente, é muito difícil separá-los devido a sua íntima aderência.....28

Figura 3 - **(a, b)** Imagens coronais de artro-RM ponderadas em T1 spin eco mostrando o ligamento TCL (seta curva) e o ligamento calcaneofibular (setas retas). **(c)** Desenho esquemático mostrando o ligamento TCL (cor amarela) e o ligamento calcaneofibular (cor cinza) 28

Figura 4 - **(a)** Imagem axial de artro-RM ponderada em T1 spin eco mostrando a inserção do ligamento TCP (seta curva) no tubérculo póstero-lateral do tálus e compartilhando fibras com o ligamento TFP (seta reta). Notam-se ainda as duas bandas do ligamento TFA (cabeças de seta). **(b)** Corte anatômico axial do espécime correspondente mostrando o ligamento TCP (seta curva) 30

Figura 5 - **(a,b,c)** Imagens sagitais de artro-RM ponderadas em T1 spin eco mostrando o ligamento TCP com origem no osso trígono formando o ligamento trigonocalcâneo (setas).....30

Figura 6 - **(a,b,c)** Imagens sagitais de artro-RM ponderadas em T1 spin eco e o corte axial macroscópico correspondente mostrando o ligamento TCP (setas). **(d)** Fotomicrografia (magnificação original, x4; coloração hematoxilina-eosina) do corte anatômico correspondente mostrando as fibras do ligamento TCP (seta).....31

Figura 7 - **(a,b,c,d)** Imagens axiais de artro-RM ponderadas em T1 spin eco mostrando o ligamento FTC (setas) e suas duas lâminas fibrosas (súpero-medial e ínfero-lateral). **(e)** Corte anatômico correspondente de d. **(f)** Fotomicrografia do corte anatômico correspondente (magnificação original, x4; coloração hematoxilina-eosina) mostrando as duas lâminas (setas) 32

Figura 8 - **(a)** Imagem axial de artro-RM ponderada em T1 spin eco mostrando o ligamento TTP (porções superficial e profunda) (estrela). **(b)** Corte anatômico axial do espécime correspondente mostrando o ligamento TTP inserindo no tubérculo póstero-medial do tálus (estrela).....33

Figura 9 - **(a)** Imagem coronal de artro-RM ponderada em T1 mostrando o ligamento TCM (seta). **(b)** Corte anatômico coronal do espécime correspondente mostrando o ligamento TCM (seta) 34

Figura 10 - **(a)** Imagem sagital de artro-RM ponderada em T1 mostrando o ligamento TCM (estrela). **(b)** Corte anatômico sagital do espécime correspondente mostrando o ligamento TCM (estrela).....34

Tabelas

Tabela 1 - Quantidade de contraste injetado na articulação do tornozelo e da subtalar posterior 23

Tabela 2 - Inserções ligamentares nos processos lateral e posterior (tubérculo medial e lateral) do tálus avaliadas nas secções anatômicas 26

RESUMO

Pastore D. *Ligamentos dos processos talares posterior e lateral : ressonância magnética e artro-ressonância magnética do tornozelo e da articulação subtalar posterior com correlação anatômica e histológica* [tese]. São Paulo: Faculdade de Medicina, Universidade de São Paulo; 2009. 51p.

INTRODUÇÃO: A ressonância magnética (RM) e artro-ressonância magnética (artro-RM) vêm sendo rotineiramente empregadas para o estudo das estruturas ligamentares do tornozelo. Os processos talares posterior e lateral constituem locais de várias inserções ligamentares, sendo algumas praticamente desconhecidas e não demonstradas por métodos de imagem. OBJETIVOS: Demonstrar o papel da artro-RM combinada do tornozelo e da articulação subtalar posterior para avaliação dos ligamentos dos processos posterior e lateral do tálus, caracterizar o melhor plano de imagem por RM para análise ligamentar, e correlacionar os aspectos por imagem com aqueles provenientes da análise anatômica e histológica. MÉTODOS: Radiografia e imagem por RM foram inicialmente realizadas em dez tornozelos de cadáveres. Artro-RM do tornozelo e da articulação subtalar posterior seguidas de análise anátomo-histológica foram então realizadas para permitir uma melhor avaliação dos ligamentos dos processos posterior e lateral do tálus. RESULTADOS: Em todos os espécimes, a artro-RM permitiu uma melhor caracterização das estruturas ligamentares. Os ligamentos talocalcâneo lateral e medial foram melhor avaliados nos planos axial e coronal, respectivamente. O plano axial foi o melhor para visualizar o ligamento fibulotalocalcâneo, e o plano sagital foi o melhor para a avaliação do ligamento talocalcâneo posterior. Os ligamentos talofibular anterior e posterior, e o ligamento tibiotalar posterior (porções superficial e profunda) foram melhor demonstrados no plano axial. A correlação anátomo-histológica mostrou os locais das inserções ligamentares. CONCLUSÃO: A artro-RM combinada do tornozelo e da articulação subtalar posterior possibilitou a caracterização das inserções ligamentares nos processos talares posterior e lateral, incluindo os ligamentos talocalcâneo posterior, medial e lateral, e fibulotalocalcâneo. A RM e artro-RM com correlação anatômica mostrou o melhor plano para análise destes ligamentos. O estudo histológico confirmou os locais das inserções ligamentares.

Descritores: 1.Tornozelo/anatomia & histologia; 2.Ligamentos; 3.Tálus; 4.Imagem por ressonância magnética; 5.Cadáver

SUMMARY

Pastore D. *Ligaments of the posterior and lateral talar processes : MR imaging and MR arthrography of the ankle and posterior subtalar joint with anatomic and histologic correlation* [thesis]. São Paulo: Faculdade de Medicina, Universidade de São Paulo; 2009. 51p.

INTRODUCTION: MR imaging and MR arthrography have been routinely used in the ankle ligaments study. The posterior and lateral talar processes are sites of many ligaments insertions, some of which are practically unknown and not shown in imaging methods. OBJECTIVES: To demonstrate the role for combined ankle and posterior subtalar MR arthrography in the assessment of the ligaments of the posterior and lateral talar processes, to establish the best MR imaging plane to analyze the ligaments, and correlate the imaging aspects with those delineated through anatomic inspection and histologic analysis. METHODS: Routine radiography and MR imaging were initially performed in ten cadaveric ankles. Ankle and posterior subtalar MR arthrography, followed by anatomic and histologic analysis, was then performed to allow better assessment of the ligaments of the lateral and posterior talar processes. RESULTS: In all specimens, MR arthrography provided better delineation of the ligaments structures. The lateral talocalcaneal and medial talocalcaneal ligaments were best seen in the axial and coronal planes, respectively. The axial plane was best to visualize the fibulotalocalcaneal ligament, and the sagittal MR plane was best for evaluating the posterior talocalcaneal ligament. The anterior and posterior talofibular ligaments, and posterior tibiotalar ligament (superficial and deep portions) were best demonstrated in the axial plane. Histologic analysis was correlated to anatomic sectioning and showed the attachment sites of these ligaments. CONCLUSION: Combined ankle and posterior subtalar MR arthrography allowed the characterization of the ligaments attaching to the posterior and lateral talar processes, including the posterior, lateral and medial talocalcaneal and fibulotalocalcaneal ligaments. Anatomic correlation with MR and MR arthrography showed the best plane to analyze these ligaments. Histologic study confirmed the insertions of these ligaments.

Descriptors: 1.Ankle/anatomy & histology; 2.Ligaments; 3.Talus; 4.MR imaging; 5.Cadaver

1 INTRODUÇÃO

A ressonância magnética (RM) e a artro-ressonância magnética (artro-RM) vêm sendo rotineiramente empregadas para estudo das estruturas ligamentares do tornozelo.

Há na literatura vários trabalhos descrevendo o uso da RM na avaliação da análise ligamentar do tornozelo (Noto *et al.*, 1989; Beltran *et al.*, 1990; Klein, 1994; Erickson *et al.*, 1991; Muhle *et al.*, 1999). Para atingir uma melhor demonstração das estruturas articulares e intra-articulares, a artro-RM tem sido útil na avaliação da instabilidade do tornozelo (Chandnani *et al.*,1994), das anormalidades do seio do tarso (Lektrakul *et al*., 2001) e das síndromes do impacto (Cerezal *et al*., 2003; Robinson e White, 2002).

Foi demonstrado em estudo com cadáveres que os ligamentos do complexo colateral lateral e do complexo sindesmótico são melhores observados em artro-RM do que na RM convencional (Chandnani *et al*.,1994; Lee *et al*.,1998; Helgason e Chandnani, 1998; Kramer e Recht, 2002). A melhora na visualização dos ligamentos resulta da solução de contraste delineando mais de um lado dos contornos ligamentares e afastando os ligamentos do córtex ósseo adjacente.

Em geral, a RM e a artro-RM permitem a visualização dos ligamentos e fornecem um excelente contraste para partes moles e medula óssea. Até o presente momento, a artro-RM combinada do tornozelo e da articulação subtalar posterior não foi ainda demonstrada previamente em detalhes,

como uma importante técnica na caracterização das estruturas ligamentares envolvendo os processos talares posterior e lateral do tálus.

Apenas um estudo de RM convencional objetivou demonstrar as inserções dos ligamentos nos processos talares (Rand *et al.*, 2000). Entretanto, nesse estudo, os autores não puderam identificar e analisar todos esses ligamentos.

Os processos talares posterior e lateral são locais anatômicos de inserção de várias estruturas ligamentares e, desta forma, apresentam uma anatomia complexa bastante difícil de ser analisada, sendo alguns desses ligamentos praticamente desconhecidos, descritos em estudos essencialmente anatômicos, e não demonstrados ainda por métodos de imagem.

2 OBJETIVOS

Desse modo, nossa pesquisa tem como objetivos:

- Demonstrar o papel da artro-RM combinada do tornozelo e da articulação subtalar posterior na identificação dos ligamentos dos processos talares posterior e lateral.

- Caracterizar o melhor plano de imagem por RM para análise desses ligamentos.

- Correlacionar os achados de imagem por RM e artro-RM com a secção anatômica e a análise histológica da inserção dos ligamentos em cadáveres.

3 REVISÃO DA LITERATURA

3.1 Anatomia óssea e ligamentar

O tálus é um osso intercalado localizado entre o garfo bimaleolar do tornozelo e o tarso, sendo sustentado por estruturas ligamentares, porém sem inserções tendíneas (Sarrafian, 1993).

O tálus é formado por três partes: o corpo (*corpus tali*), o colo (*collum*), e a cabeça (*caput*). O corpo é definido como a porção do osso localizada posterior de um plano imaginário passando através da borda anterior da superfície superior da tróclea talar e a superfície posterior do calcâneo. O colo é o segmento do osso anterior a este plano, localizado entre o corpo e a cabeça (Sarrafian, 1993).

O corpo do tálus apresenta cinco superfícies: superior, lateral, medial, posterior e inferior (Sarrafian, 1993).

3.1.1 Processo lateral do tálus

O processo lateral do tálus é uma estrutura de ampla base triangular que se projeta do corpo do tálus e é contígua à superfície troclear do tálus. A superfície superior do processo lateral talar articula-se com o maléolo lateral, enquanto que a superfície inferior articula-se com o calcâneo, formando a faceta posterior da articulação subtalar posterior. A porção anterior do processo

lateral tem uma acentuada depressão que serve como o local de inserção do ligamento talofibular anterior (TFA). O ligamento talocalcâneo lateral (TCL) insere-se no ápice do processo lateral (Sarrafian, 1993; Sanders *et al.*, 1999).

O ligamento TCL é um ligamento plano, curto, retangular, e ligeiramente anterior e medial em relação ao ligamento calcaneofibular. Origina-se do aspecto ântero-inferior do processo talar lateral, estendendo-se inferior e posteriormente, e se insere no calcâneo, discretamente lateral à superfície articular posterior. Ocasionalmente, é difícil de se separar estes dois ligamentos devido a sua íntima aderência. A variação desse ligamento e sua relação com o ligamento calcaneofibular tem sido analisada (Trouillod *et al.,* 1988; Sarrafian, 1993).

O ligamento TFA é um ligamento plano, com formato de quadrilátero, relativamente forte formado por duas ou três bandas. Este ligamento é formado por duas bandas distintas separadas por um intervalo que permite a passagem de ramos vasculares da artéria tibial anterior. A banda superior é mais larga que a banda inferior. Uma terceira banda ocasionalmente pode estar presente. Esse ligamento origina-se no mesmo nível do ligamento talofibular posterior (TFP). A banda superior alcança a origem do ligamento tibiofibular, e a banda inferior a do ligamento calcaneofibular; em vários espécimes, esses ligamentos estão unidos em sua origem maleolar através de fibras arciformes (Sarrafian, 1993). O ligamento TFA cursa ântero-medialmente originando-se do segmento oblíquo inferior da margem anterior do maléolo lateral e inserindo-se no corpo do tálus, anterior à superfície articular da fíbula (Sarrafian, 1993; Bencardino *et al.,* 1999; Cheung e Rosenberg*,* 2001). O ligamento TFA está em íntima relação com a cápsula da articulação talofibular. Em posição

neutra, o ligamento é horizontal. Em dorsiflexão, o ligamento é direcionado levemente para cima. Em flexão plantar, o ligamento envolve firmemente o corpo do tálus, à medida que se estica sobre o ângulo formado pela união da superfície anterior e lateral do corpo do tálus; nessa posição, o ligamento está direcionado inferior, medial, e anteriormente (Sarrafian, 1993).

3.1.2 Processo posterior do tálus

O processo talar posterior estende-se tanto posteriormente quanto medialmente a partir do corpo do tálus e protrai posteriormente em direção à superfície da articulação do tornozelo. Este processo é sulcado para acomodar o tendão do músculo flexor hálux longo. Este sulco separa os tubérculos medial e lateral do tálus, sendo o tubérculo lateral mais proeminente que o tubérculo medial (Sarrafian, 1993; Bureau *et al.*, 2000) (Figura 1).

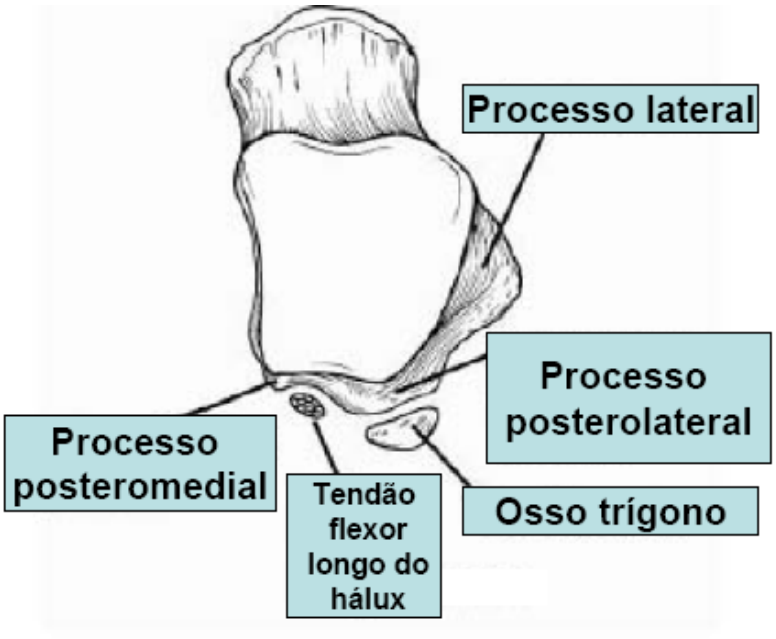

Figura 1 - Desenho esquemático dos processos posterior e lateral do tálus (vista superior)

O tamanho do tubérculo lateral do tálus varia desde uma estrutura quase imperceptível até um tubérculo bem desenvolvido projetando-se do tálus póstero-lateralmente. Este tubérculo apresenta uma superfície articular inferior em continuidade com o canto póstero-lateral da superfície posterior calcaneal do tálus (Sarrafian, 1993).

O tubérculo lateral pode ser curto ou longo e pode também articular-se com um centro de ossificação denominado osso trígono. Quando o tubérculo lateral é proeminente, este passa a ser designado processo de Stieda. O tubérculo lateral, que é mais proeminente que o tubérculo medial, serve como local para a inserção do ligamento talofibular posterior (TFP), ligamento talocalcâneo posterior (TCP) e componente talar do ligamento fibulotalocalcâneo (FTC) (Rouvière e Canela Lazaro, 1932; Sanders *et al.*, 1999; Bureau *et al.*, 2000).

3.1.2.1 Tubérculo lateral do processo posterior do tálus

O ligamento TFP apresenta um formato trapezoidal, é extremamente forte e de orientação próxima do plano horizontal. Suas fibras transversais curtas e intermediárias inserem-se ao longo da superfície lateral do tálus, em um sulco na borda póstero-inferior da superfície articular do maléolo lateral. As fibras longas cursam póstero-medialmente e inserem-se na superfície posterior do tálus. A porção medial se expande e insere-se no tubérculo póstero-lateral ou no osso trígono (quando presente) e contribui para formação do assoalho do túnel do flexor longo do hálux. As fibras superiores do segmento posterior apresentam-se em continuidade medialmente com a

porção superficial do ligamento TTP formando um anel ligamentar posterior (Sarrafian, 1993).

Ocasionalmente, uma banda origina-se da borda superior do ligamento TFP próximo a sua origem, cursa superior e medialmente, e se insere na margem posterior da tíbia, mesclando fibras com o ligamento tibiofibular transverso; essa inserção pode alcançar a superfície posterior do maléolo medial, sendo designado ligamento intermaleolar posterior (Paturet, 1951). O ligamento TFP é intracapsular mas extra-sinovial. A origem fibular é coberta pelo retináculo fibular. O segmento súpero-medial é cruzado pelo tendão flexor longo do hálux.

O ligamento TCP, por sua vez, é um ligamento curto, plano, quadrilateral direcionado caudalmente e lateralmente. Este se origina da superfície lateral e ápice do processo talar póstero-lateral e insere-se no aspecto superior e medial do calcâneo. Em sua origem talar, o ligamento TCP pode compartilhar fibras com o ligamento TFP. Ocasionalmente, o ligamento TCP é formado por dois fascículos. A banda lateral origina-se do tubérculo talar póstero-lateral e a banda medial se origina do tubérculo talar póstero-medial. Estes dois fascículos formam um “V” com a base no tálus e o ápice no calcâneo. Na presença do osso trígono, o ligamento TCP origina-se do mesmo e forma o ligamento trigonocalcâneo (Sarrafian, 1993).

O ligamento FTC de Rouvière e Canela Lazaro é um ligamento extrínseco que ocupa o canto póstero-lateral das regiões do tornozelo e subtalar posterior (Sarrafian, 1993; Rouvière e Canela Lazaro, 1932). O estudo inicial deste ligamento foi realizado em 1932 por Rouvière e

Canela-Lazaro, que o designaram ligamento peroneotalocalcâneo. Dujarier (1924) descreveu previamente, um ligamento originando-se do aspecto posterior do maléolo lateral e com inserção no aspecto súpero-lateral do calcâneo. Entretanto, o considerou anormal e associado a pé equinovaro, denominando-o ligamento fibulocalcâneo posterior.

Mais recentemente, Sarrafian (1993) demonstrou o ligamento fibulotalocalcâneo em dissecções de cadáveres. O ligamento FTC se origina da borda medial do sulco fibular localizado na borda posterior do maléolo lateral, em comum com a origem do ligamento tibiofibular posterior. A inserção fibular do ligamento FTC se estende inferiormente ao longo da margem póstero-medial da fíbula em um grau variável, e pode se estender inferiormente para o ápice do maléolo lateral, alcançando frequentemente a inserção fibular do ligamento calcaneofibular.

O ligamento FTC pode ser contínuo com a aponeurose profunda do canto póstero-lateral da perna. Esta estrutura plana se direciona ínfero-medialmente e se divide em duas lâminas fibrosas: súpero-medial e ínfero-lateral. A lâmina súpero-medial (lâmina talar) insere-se no tubérculo lateral do processo posterior do tálus e contribui para a formação do túnel fibroso do tendão e músculo flexor longo do hálux. A lâmina ínfero-lateral (lâmina calcaneofibular) é o componente principal e se insere em quase toda a largura da superfície superior do calcâneo (Sarrafian, 1993). A presença desse ligamento é relatada com a freqüência de 60% como sendo uma estrutura bem definida; nos 40 % restantes, o ligamento FTC é considerado uma estrutura fina e com textura ligamentar propriamente dita (20%), ou

ausente e substituída por uma fina fáscia (20%) (Rouvière e Canela Lazaro, 1932). Ocasionalmente, ambos os componentes desse ligamento estão unidos, formando uma lâmina contínua. Esse ligamento age conjuntamente com outros ligamentos e estruturas capsulares limitando a excessiva dorsiflexão do pé e contribui para a estabilidade do tornozelo e da articulação subtalar em todas as posições do pé (Rouvière e Canela Lazaro,1932).

3.1.2.2 Tubérculo medial do processo posterior do tálus

O tubérculo medial varia em tamanho, está em continuidade com a superfície talar medial e serve de local de inserção para o ligamento talocalcâneo medial (TCM) e as porções superficial e profunda do ligamento tibiotalar posterior (TTP) (Sarrafian, 1993; Sanders *et al.*, 1999; Bureau *et al.*, 2000). Raramente, este tubérculo é significativamente grande, podendo estender-se inferiormente sobre o calcâneo, formando uma barra talocalcânea (Sarrafian, 1993).

O ligamento TTP superficial se origina da parte posterior da superfície medial do colículo posterior e anterior da tíbia. Ele insere-se no tubérculo talar póstero-medial, alcançando o túnel flexor longo do hálux. O ligamento TTP profundo é o componente mais forte de todo o ligamento medial e é um ligamento extra-sinovial intra-articular. Esse ligamento origina-se da fossa intercolicular, da superfície toda do colículo posterior, e do segmento superior da superfície posterior do colículo anterior da tíbia. As fibras são direcionadas inferior, posterior e lateral, e se inserem na superfície medial do

tálus em uma elevação oval localizada abaixo da superfície articular, estendendo-se até o tubérculo talar póstero-medial. O ligamento TTP profundo pode ser fasciculado ou dividido em duas bandas distintas (Sarrafian, 1993).

O ligamento TCM é pequeno e forte. Origina-se do tubérculo póstero-medial, segue anterior e inferiormente e se insere na margem superior do sustentáculo do tálus. Suas fibras misturam-se com as do ligamento calcaneonavicular plantar. Este ligamento limita póstero-inferiormente a abertura medial do canal do tarso. Uma segunda banda pode estar presente originando-se do mesmo local, porém direcionada para baixo e posteriormente, inserindo-se posteriormente ao sustentáculo do tálus e completando o sulco que aloja o tendão flexor longo do hálux (Sarrafian, 1993).

3.2 Ressonância magnética e artro-ressonância magnética

Devido às vantagens na demonstração das estruturas de partes moles e devido à sua capacidade multiplanar para a caracterização ligamentar, a ressonância magnética (RM) vem sendo cada vez mais usada, de tal forma que já se consolida como um método padrão-ouro na avaliação das estruturas ligamentares do tornozelo (Noto *et al.,* 1989; Erickson *et al.,* 1991; Chandnani *et al.*, 1994; Klein, 1994; Lee *et al.*, 1998; Beltran *et al.*, 1999; Muhle *et al.*, 1999; Rand *et al.,* 2000; Lektrakul *et al.*, 2001; Robinson e White, 2002; Cerezal *et al.,* 2003).

A artro-ressonância magnética (artro-RM) tem sido considerada uma técnica de diagnóstico útil na avaliação de uma variedade de desordens articulares, especialmente da articulação gleno-umeral e do joelho. Nessas articulações, assim como em outras, foram comparadas vantagens da artro-RM em relação ao exame de RM convencional, incluindo-se dentre elas a distensão completa da articulação e a melhor visualização de estruturas capsulares e intra-articulares. Dentre as desvantagens da artro-RM observam-se a sua natureza invasiva, aumento do tempo de exame e complicações extremamente raras, como a infecção (Schulte-Altedorneburg *et al*., 2003; Cerezal *et al*., 2005).

Artrografia subtalar é, geralmente, realizada como um procedimento anestésico para se determinar a causa da dor. Avaliação artrográfica da articulação talocalcânea tem sido utilizada para se investigar anormalidade congênita, traumática ou articular (Goossens *et al*., 1989; Cerezal *et al.*, 2005).

A RM do pé e tornozelo apresenta desafios únicos, devido aos seguintes fatores: pequenas dimensões das estruturas de interesse (obrigatoriedade de alta resolução espacial), orientação não-ortogonal de várias destas estruturas (necessidade de seleção cuidadosa de planos de imagem), várias formas de posicionamento do paciente para o exame (supino, pronado, ou se supino, com os joelhos flexionados ou em extensão), e a superfície externa curva do pé e tornozelo (as quais podem criar dificuldades técnicas, como nos métodos de supressão de gordura) (Kneeland, 1994; Terk e Kwong, 1994).

Embora o melhor resultado para um excelente exame de RM do pé e tornozelo esteja nas indicações individuais de cada paciente, um estudo simplificado desta divide essa região anatômica em três áreas de exame: tornozelo ou retro-pé, médio-pé e ante-pé (Mink, 1992).

As principais indicações para o exame do tornozelo ou retro-pé (incluindo o médio-pé) são a avaliação dos tendões, dos ligamentos e da osteocondrite dissecante do tálus. A principal indicação para o exame do ante-pé (incluindo o médio-pé) é a avaliação de infecção, particularmente do pé diabético.

A articulação do tornozelo é sustentada por três grupos ligamentares: ligamentos tibiofibulares distais ou complexo sindesmótico, complexo ligamentar colateral lateral, e ligamento deltóide ou complexo ligamentar colateral medial (Beltran *et al.*, 1990; Bencardino *et al.*, 1999; Cheung e Rosenberg, 2001; Dunfee *et al*., 2002; Narvaez *et al*., 2003).

O complexo colateral lateral consiste de três ligamentos: ligamento TFA, ligamento calcaneofibular, e o ligamento TFP. O ligamento deltóide é composto de três ligamentos superficiais (tibionavicular, tibiospring e tibiocalcâneo) e de dois ligamentos profundos (tibiotalar anterior e posterior) (Klein, 1994; Bencardino e Rosenberg, 2001; Cheung e Rosenberg, 2001; Narvaez *et al*., 2003). O ligamento deltóide está em íntima relação com as bainhas dos tendões tibial posterior, flexor longo do hálux e flexor longo dos dedos. Os ligamentos tibiofibulares anterior e posterior, o ligamento transverso inferior, e a membrana interóssea formam o complexo ligamentar da sindesmose tibiofibular distal (Bencardino e Rosenberg, 2001; Cheung e Rosenberg, 2001; Narvaez *et al.*, 2003).

Os ligamentos do tornozelo são identificados na RM convencional como estruturas com baixa intensidade de sinal adjacentes e inseridas nos ossos, geralmente delimitadas pelo alto sinal de gordura marginal. Heterogeneidade de sinal e aspecto estriado podem ser notados em alguns ligamentos devido à presença de gordura entre seus fascículos (Erickson *et al*., 1991; Schneck *et al*., 1992; Rosenberg *et al*., 2000; Bencardino e Rosenberg, 2001; Schulte-Altedorneburg *et al.*, 2003; Narvaez *et al.*, 2003).

Estudos com espécimes cadavéricos demonstraram que os ligamentos do tornozelo, particularmente envolvendo o complexo colateral lateral e complexo sindesmótico são melhores observados em artro-RM do que na RM convencional (Chandnani *et al*.,1994; Lee *et al*.,1998; Helgason e Chandnani, 1998; Kramer e Recht, 2002), em virtude da solução de contraste delineando mais de um lado dos contornos ligamentares e afastando os ligamentos do córtex ósseo marginal.

4 MÉTODOS

O estudo foi realizado no Departamento de Radiologia do Veterans Affairs Medical Center da Universidade da Califórnia, San Diego (UCSD) durante o período de agosto de 2006 a maio de 2007.

4.1 Cadáveres e preparação dos espécimes

Os espécimes foram obtidos através do programa de doação do departamento de Anatomia da Universidade da Califórnia, San Diego, e utilizados de acordo com protocolo de revisão institucional. Foram avaliados 10 tornozelos, sendo os mesmos obtidos de 8 cadáveres (4 homens, 3 mulheres; variação da idade do óbito, 68 – 94 anos; média de idade do óbito, 81,8 anos; e, um cadáver sem informação prévia referente a idade e sexo). Cada um dos espécimes foi seccionado transversalmente 8 cm acima da sindesmose tibiofibular e foram imediatamente congelados a uma temperatura de - 40°C (Forma Bio-Freezer; Forma Scientific, Marieta, OH). Estudo radiográfico de rotina (incidências ântero-posterior e perfil) e RM foram realizados antes da injeção intra-articular de contraste, a fim de excluir trauma prévio ou importante alteração degenerativa. Em seguida, os espécimes foram descongelados por 24 horas em temperatura ambiente antes da realização do exame de RM.

4.2 Ressonância magnética convencional

O estudo foi realizado em uma unidade de RM de 1.5-T (Signa General Electric Medical Systems, Milwaukee, WI) com uma bobina de extremidade (Medrad, Indianoal PA). Planos axial, sagital e coronal spin-eco ponderados em T1 e T1 com supressão de gordura (466/11 [TR/ TE efetivo]; matriz 512 x 224, número de excitações, 2; campo de visão, 12 cm; espessura, 2,5 mm; intervalo, 0,5 mm). As seqüências realizadas tiveram tempo de aquisição de 7 minutos (ponderadas em T1) e 14 minutos (ponderadas em T1 com supressão de gordura).

As posições dos espécimes durante a realização do exame de ressonância magnética foram mantidas através da utilização adicional de apoios de espuma, sendo as seqüências obtidas com o tornozelo em posição neutra (supino).

4.3 Artro-ressonância do tornozelo e da articulação subtalar posterior

Foram realizadas injeções intra-articulares de meio de contraste paramagnético nos 10 espécimes na articulação do tornozelo e na região subtalar posterior.

Em 5 espécimes, realizou-se primeiramente a injeção intra-articular do tornozelo utilizando-se uma abordagem anterior, com introdução de uma

agulha de 10 cm 22-gauge, imediatamente medial ao tendão extensor longo do hálux. O artrograma foi feito por meio de controle fluoroscópico.

O tornozelo foi colocado em posição lateral com a região anterior do tornozelo, frontal ao examinador, e através da fluoroscopia, se confirmou a introdução da agulha e injeção intra-articular do meio contraste. Antes da referida injeção, qualquer fluido intra-articular era aspirado para não se diluir o meio de contraste.

Em outros 5 espécimes, foi realizada primeiramente a injeção intra-articular do meio de contraste na articulação subtalar posterior através de uma abordagem lateral, com introdução de uma agulha de 10 cm 22-gauge, junto ao aspecto anterior da articulação subtalar posterior com leve inclinação cranial da agulha e confirmação da injeção do meio de contraste por controle fluoroscópico.

Um catéter de 5-French foi então introduzido sobre um guia e inserido na articulação do tornozelo ou na subtalar posterior, evitando-se a entrada de bolhas de ar que poderiam interferir na interpretação do exame.

Uma segunda injeção de contraste no tornozelo ou na articulação subtalar posterior foi realizada nestes 10 espécimes, nos casos em que não foi observada comunicação entre os recessos posteriores do tornozelo e da articulação subtalar posterior. Quando, durante a primeira injeção intra-articular se observava comunicação entre os recessos posteriores do tornozelo e a articulação subtalar posterior, uma maior quantidade de contraste era injetada. Não foi realizada uma segunda injeção do meio de contraste nessas articulações, nos casos em que se demonstrava comunicação entre elas.

O volume médio do meio de contraste suficiente para distender a articulação do tornozelo foi de 9,3 mL (variação de 7 – 13 mL) utilizando-se como critério, a resistência encontrada durante o processo de injeção ou a opacificação da bainha sinovial do tendão flexor longo do hálux. Uma mistura de 50% de agente de contraste iodado (iohexol [Omnipaque 350]; Nycomed Amersham, Priceton, NJ) e 50% de gadopentato de dimeglumina (Magnevist; Schering, Berlim, Germany) foi injetado guiado por fluoroscopia. Radiografias foram obtidas durante o processo de injeção para se confirmar a posição da agulha, a distensão adequada dessas articulações e excluir o extravasamento do meio de contraste. Os parâmetros utilizados para distensão adequada da articulação foram a resistência encontrada durante a injeção do meio de contraste ou opacificação da bainha do tendão flexor longo do hálux. Nos casos em que não se observou comunicação entre o recesso posterior da articulação do tornozelo e o recesso posterior da articulação subtalar posterior, quando da injeção intra-articular de contraste na articulação do tornozelo, foi então utilizada uma abordagem lateral para se acessar a articulação subtalar posterior guiada por fluoroscopia. Subsequentemente, um segundo exame de RM foi realizado.

O volume médio do meio de contraste requerido para distender a articulação subtalar posterior foi de 11,8 mL (variação de 5 – 21 mL) utilizando-se como principal critério, a resistência encontrada durante a injeção de contraste intra-articular para completa opacificação. Posteriormente, radiografias em incidência lateral foram obtidas para confirmação. Naqueles casos sem comunicação entre o recesso posterior

da articulação subtalar posterior e o recesso posterior da articulação do tornozelo, quando aplicada injeção de contraste intra-articular na subtalar posterior, uma abordagem anterior para injeção de contraste intra-articular no tornozelo e um segundo exame de RM foram também realizados (Tabela 1).

Tabela 1 - Quantidade de contraste injetado na articulação do tornozelo e da subtalar posterior

espécime	**volume de contraste (mL)**	
	tornozelo	**subtalar posterior**
1	13	8
2	9	10
3	NA	14
4	NA	14
5	NA	18
6	7	7
7	10	NA
8	NA	21
9	7	5
10	10	10

NA: não aplicável

A artro-RM foi realizada dentro de 30 minutos após as injeções intra-articulares de contraste, sendo a técnica de estudo idêntica àquela realizada previamente no exame de RM convencional.

4.4 Estudo anatômico e histológico

Após o exame de RM, os espécimes eram congelados novamente por mais de 72 horas, mantendo-se exatamente a posição em que foi realizado o estudo por imagem.

Em seguida, os espécimes foram seccionados com espessura de 3 mm em planos pré-determinados, de forma que as imagens derivadas da RM e da artro-RM fossem comparadas com os dados provenientes da secção anatômica.

Os planos para secção anatômica foram estabelecidos após análise detalhada das imagens provenientes da RM, com o intuito de se avaliar as estruturas ligamentares nos mais diferentes planos. A secção anatômica foi realizada no plano axial (n=4), sagital (n=4) e coronal (n=2). Os cortes anatômicos dos espécimes foram limpos com água corrente para análise macroscópica. Cada corte anatômico foi fotografado com câmera digital (Nikon Coolpix 900) para se determinar as relações anatômicas dos ligamentos e a correlação com as imagens de RM. Em seguida, cada corte anatômico foi radiografado (Faxitron: Hewlett Packard, McMinnville, OR, USA).

A análise histológica de cortes anatômicos selecionados foi realizada por um patologista experiente, sendo as lâminas utilizadas para a análise microscópica coradas por hematoxilina-eosina.

5 RESULTADOS

Na inspeção anatômica, os locais de inserção dos ligamentos foram claramente identificados (Tabela 2).

Tabela 2 - Inserções ligamentares nos processos lateral e posterior (tubérculo medial e lateral) do tálus avaliadas nas secções anatômicas

• Processo lateral: ligamentos TCL e TFA
• Tubérculo póstero-lateral: ligamentos TCP, TFP e FTC (lâmina súpero-medial)
• Tubérculo póstero-medial: ligamentos TCM, TCP (quando uma banda medial está presente) e TTP (porções superficial e profunda)
• Osso trígono (quando presente): ligamentos TCP (ligamento trigonocalcâneo), TFP e FTC (lâmina súpero-medial)

FTC= fibulotalocalcâneo; TCL= talocalcâneo lateral; TCM=talocalcâneo medial; TCP= talocalcâneo posterior; TFA= talofibular anterior; TFP= talofibular posterior; TTP= tibiotalar posterior

5.1 Processo lateral do tálus

Nas imagens de RM e artro-RM, o ligamento TCL pode ser identificado separadamente do ligamento calcaneofibular em 6/10 (60%) dos espécimes. As imagens axiais e coronais foram as melhores para visualizar esses ligamentos (Figuras 2 e 3). Como foram utilizados planos axiais e coronais geralmente utilizados em exames de rotina, o ligamento TCL pode ser identificado em até três cortes seqüenciais, tanto no plano axial, como no plano coronal. Quando identificado nos espécimes, a extensão total deste ligamento foi demonstrada no plano axial. As fibras dos ligamentos TCL e calcaneofibular foram visualizadas juntas, em pelo menos uma imagem, perto de suas inserções no calcâneo. Os locais de origem e inserção desse ligamento foram caracterizados nos exames de RM convencional e artro-RM. O estudo anátomo-histológico dos cortes dos espécimes correspondentes confirmou os locais de origem e inserção desse ligamento, de acordo com a análise conjunta das imagens de RM e artro-RM.

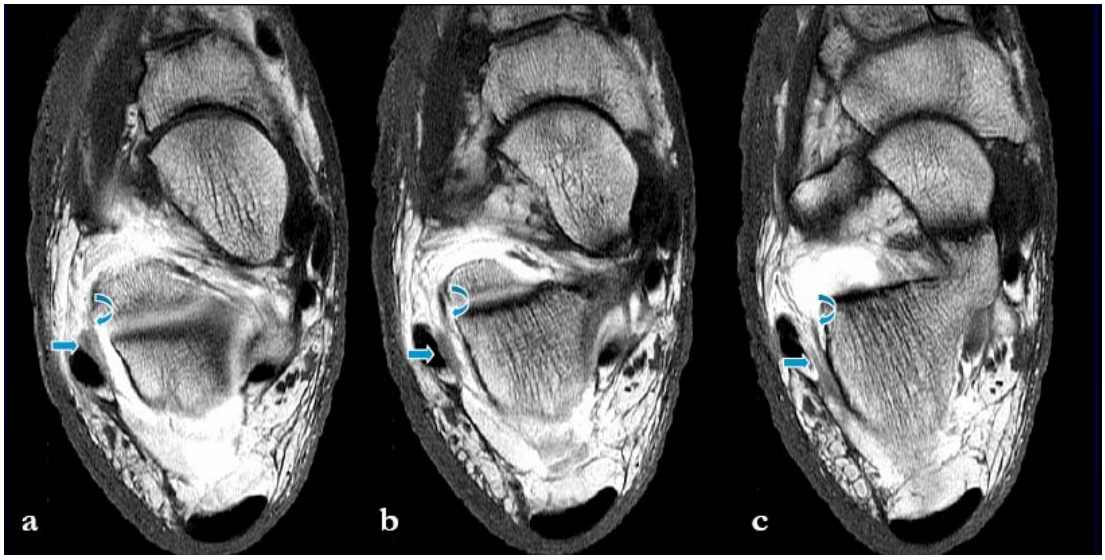

Figura 2 - (a, b, c) Imagens axiais de artro-RM ponderadas em T1 spin eco mostrando o ligamento TCL (setas curvas) e o ligamento calcaneofibular (setas retas). Ocasionalmente, é muito difícil separá-los devido a sua íntima aderência

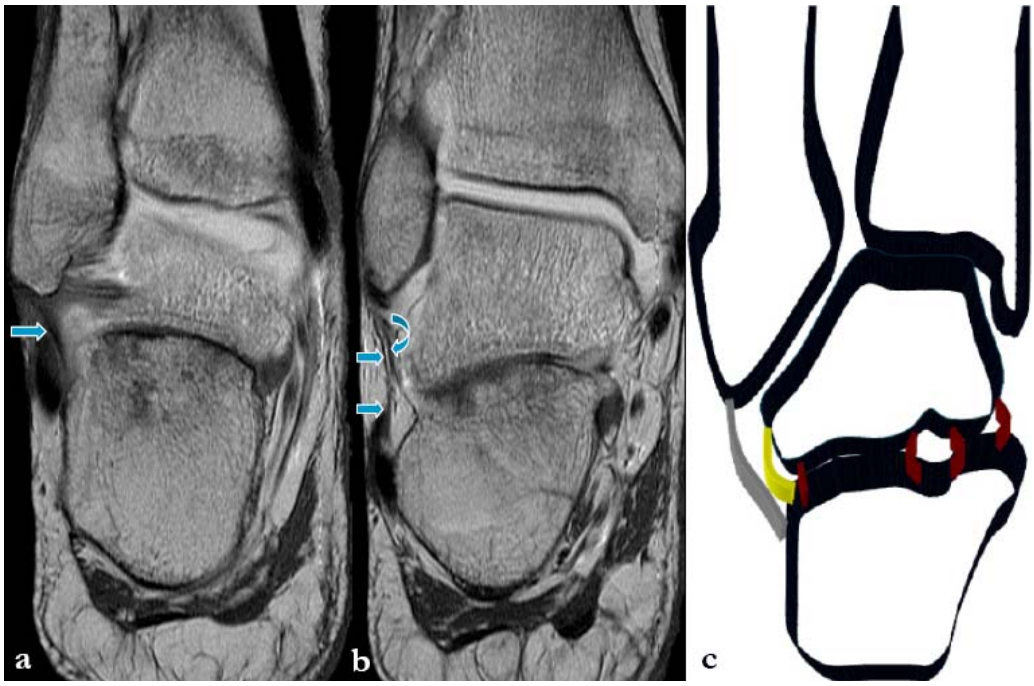

Figura 3 - (a, b) Imagens coronais de artro-RM ponderadas em T1 spin eco mostrando o ligamento TCL (seta curva) e o ligamento calcaneofibular (setas retas). **(c)** Desenho esquemático mostrando o ligamento TCL (cor amarela) e o ligamento calcaneofibular (cor cinza)

O ligamento TFA, por sua vez, foi identificado em todos os 10 espécimes (100%) e melhor visualizado em imagens axiais de RM e artro-RM (Figura 4). As duas bandas do ligamento TFA foram caracterizadas em todos os casos. As imagens da RM e artro-RM foram correlacionadas posteriormente às derivadas da secção anatômica, correspondendo aos mesmos planos estabelecidos previamente durante a realização do exame de RM e artro-RM.

5.2 Tubérculo lateral do processo posterior do tálus

O ligamento TFP foi identificado em todos os 10 espécimes e sua melhor visualização foi no plano axial de RM e artro-RM, sendo possível diferenciá-lo dos ligamentos tibiofibular posterior e transverso (Figura 4). Em todos os espécimes, o ligamento em sua origem apresentou uma base larga junto à superfície côncava da fossa fibular. Os locais de origem e inserção desse ligamento foram caracterizados nos exames de RM convencional e artro-RM. O estudo anátomo-histológico dos cortes dos espécimes correspondentes confirmou os locais de origem e inserção desse ligamento, de acordo com a análise conjunta das imagens de RM e artro-RM.

O ligamento TCP, por sua vez, foi visualizado em 8 dos 10 espécimes (80%) e melhor caracterizado nos planos sagital e axial de RM e artro-RM. Os dois fascículos do ligamento TCP foram identificados em 1 dos 10 espécimes (10%) (Figuras 4, 5 e 6). No plano axial todo o ligamento foi visualizado em uma única imagem e as secções anatômicas axiais mostraram intersecção de algumas fibras às fibras do ligamento TFP. As imagens da RM

e artro-RM foram correlacionadas posteriormente às derivadas da secção anatômica, correspondendo aos mesmos planos estabelecidos previamente durante a realização do exame de RM e artro-RM.

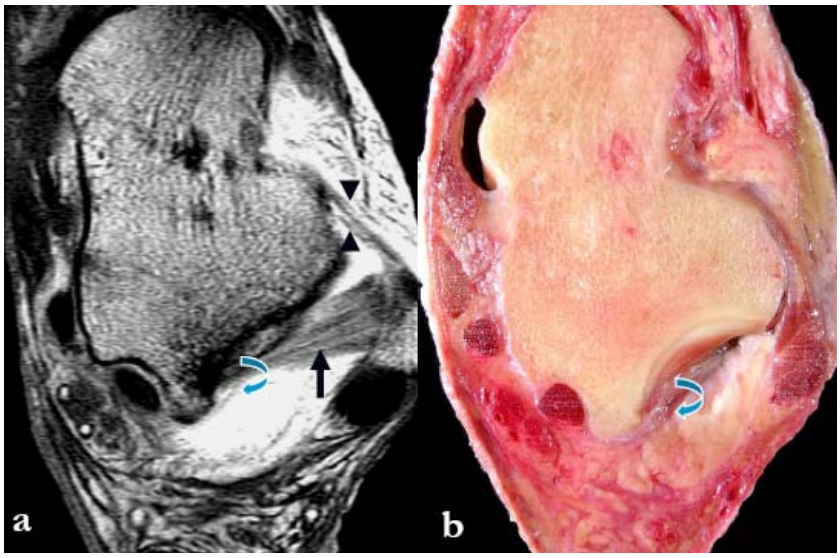

Figura 4 - (a) Imagem axial de artro-RM ponderada em T1 spin eco mostrando a inserção do ligamento TCP (seta curva) no tubérculo póstero-lateral do tálus e compartilhando fibras com o ligamento TFP (seta reta). Notam-se ainda as duas bandas do ligamento TFA (cabeças de seta). **(b)** Corte anatômico axial do espécime correspondente mostrando o ligamento TCP (seta curva)

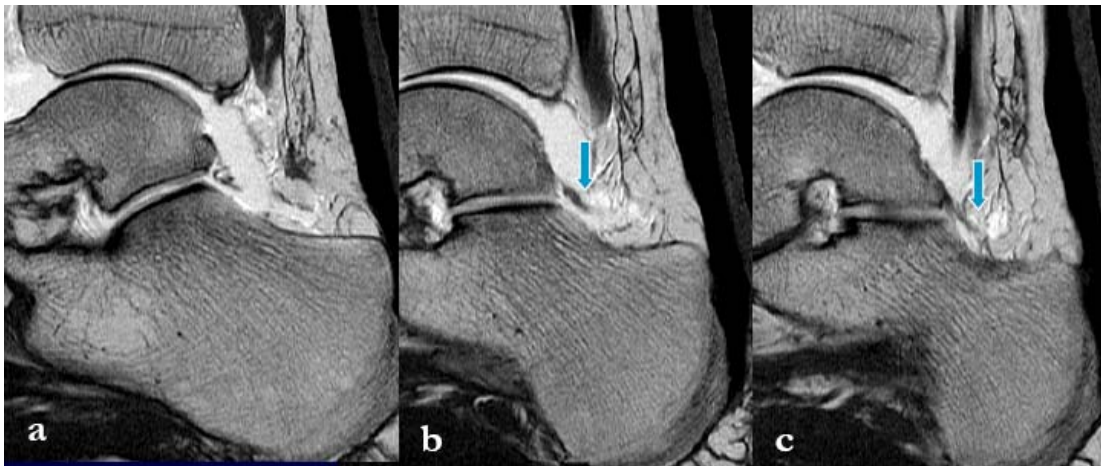

Figura 5 - (a,b,c) Imagens sagitais de artro-RM ponderadas em T1 spin eco mostrando o ligamento TCP com origem no osso trígono formando o ligamento trigonocalcâneo (setas)

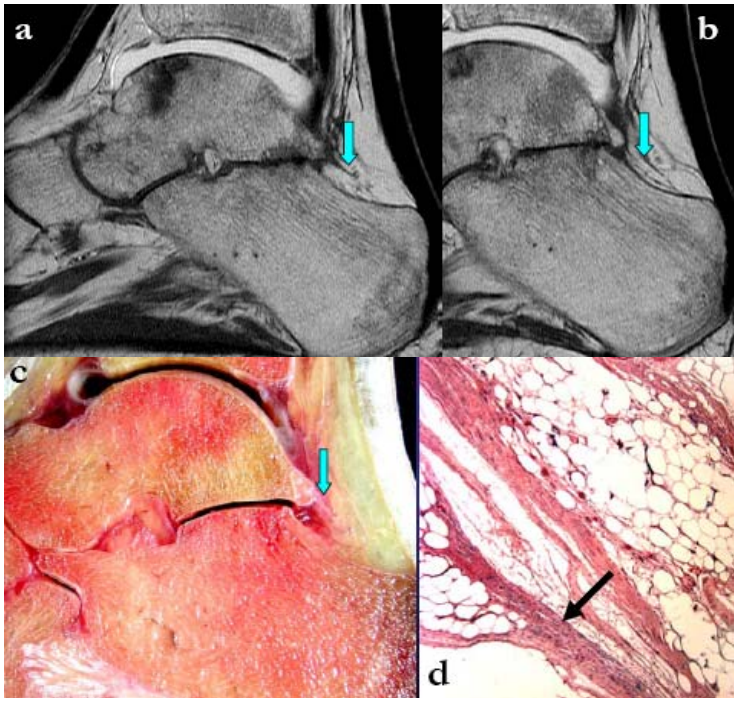

Figura 6 - (a,b,c) Imagens sagitais de artro-RM ponderadas em T1 spin eco e o corte axial macroscópico correspondente mostrando o ligamento TCP (setas). **(d)** Fotomicrografia (magnificação original, x4; coloração hematoxilina-eosina) do corte anatômico correspondente mostrando as fibras do ligamento TCP (seta)

O ligamento FTC foi identificado em 9 de 10 espécimes (90%) e foi melhor visualizado no plano axial (Figura 7) de RM e artro-RM. As duas lâminas fibrosas foram bem diferenciadas em 4 de 9 espécimes (44,4%). O ligamento FTC foi considerado uma estrutura fina, com textura ligamentar em três espécimes (33,3%) e nos outros dois espécimes (22,2%), apenas uma lâmina pôde ser visualizada. A extensão total desse ligamento, assim como a identificação de suas duas lâminas, foram observadas em todas as imagens. Os locais de origem e inserção desse ligamento foram caracterizados nos exames de RM convencional e artro-RM. O estudo anátomo-histológico dos cortes dos espécimes

correspondentes confirmou os locais de origem e inserção desse ligamento, de acordo com a análise conjunta das imagens de RM e artro-RM.

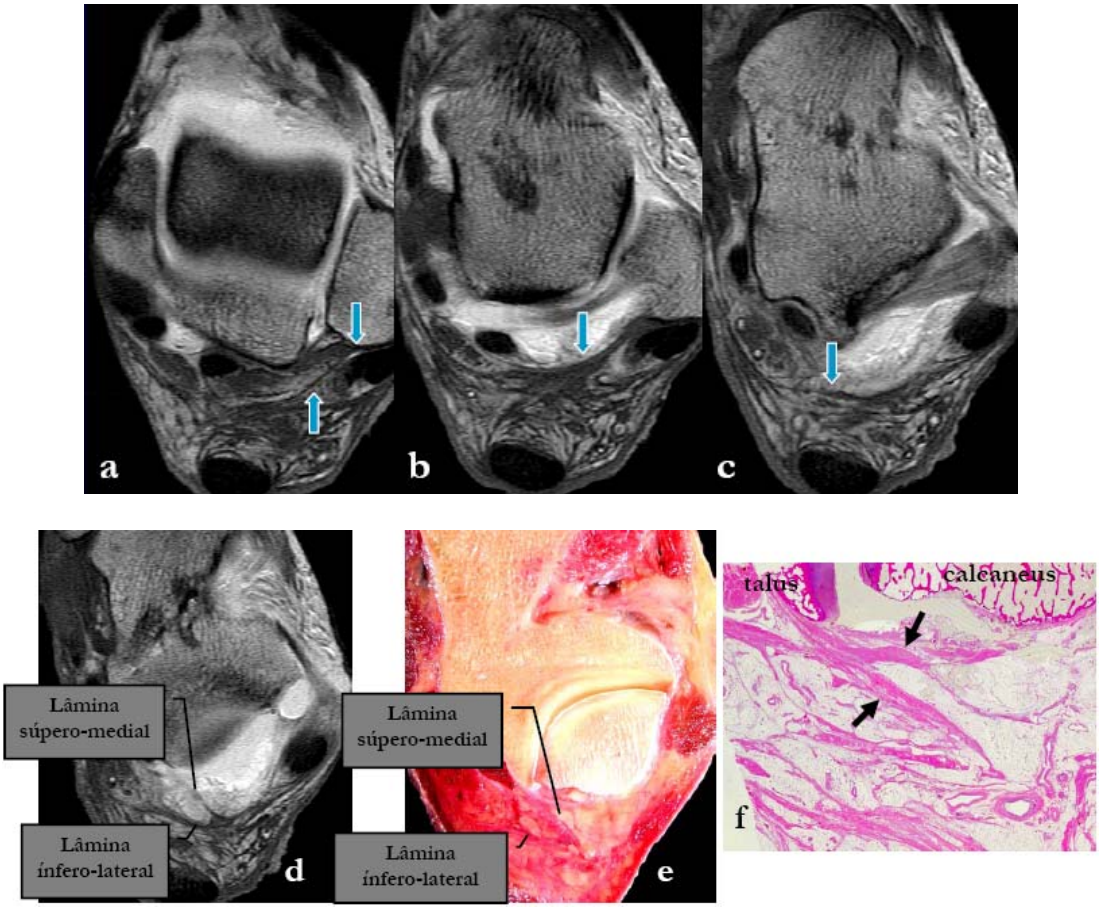

Figura 7 - (a,b,c,d) Imagens axiais de artro-RM ponderadas em T1 spin eco mostrando o ligamento FTC (setas) e suas duas lâminas fibrosas (súpero-medial e ínfero-lateral). **(e)** Corte anatômico correspondente de d. **(f)** Fotomicrografia do corte anatômico correspondente (magnificação original, x4; coloração hematoxilina-eosina) mostrando as duas lâminas (setas)

5.3 Tubérculo medial do processo posterior do tálus

Os ligamentos TTP superficial e profundo foram identificados em todos os 10 espécimes e muito bem visualizados no plano axial de RM e artro-RM (Figura 8). As imagens da RM e artro-RM foram correlacionadas posteriormente às derivadas da secção anatômica, correspondendo aos mesmos planos estabelecidos previamente durante a realização do exame de RM e artro-RM.

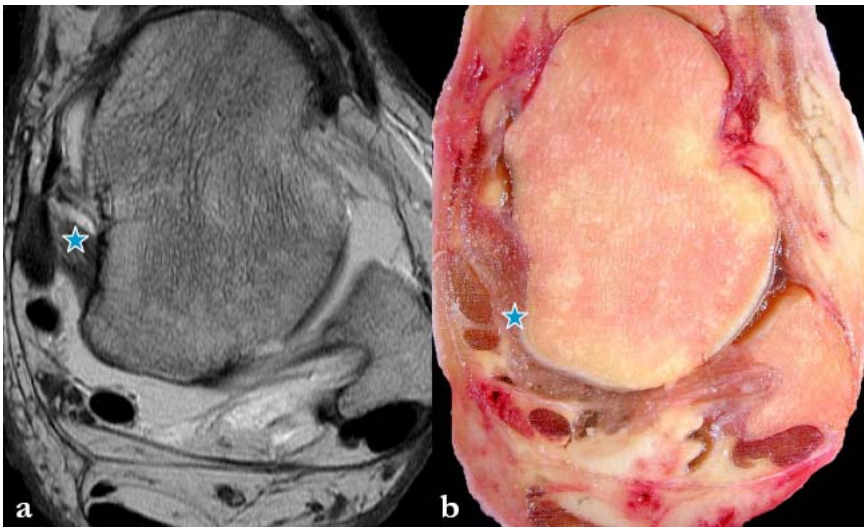

Figura 8 - (a) Imagem axial de artro-RM ponderada em T1 spin eco mostrando o ligamento TTP (porções superficial e profunda) (estrela). **(b)** Corte anatômico axial do espécime correspondente mostrando o ligamento TTP inserindo no tubérculo póstero-medial do tálus (estrela)

O ligamento TCM foi identificado em todos os espécimes (100%) e melhor demonstrado nos planos coronal e sagital de RM e artro-RM (Figuras 9 e 10), sendo sua extensão total visualizada em uma ou duas imagens. O estudo anátomo-histológico dos cortes dos espécimes correspondentes

confirmou os locais de origem e inserção desse ligamento, de acordo com a análise conjunta das imagens de RM e artro-RM.

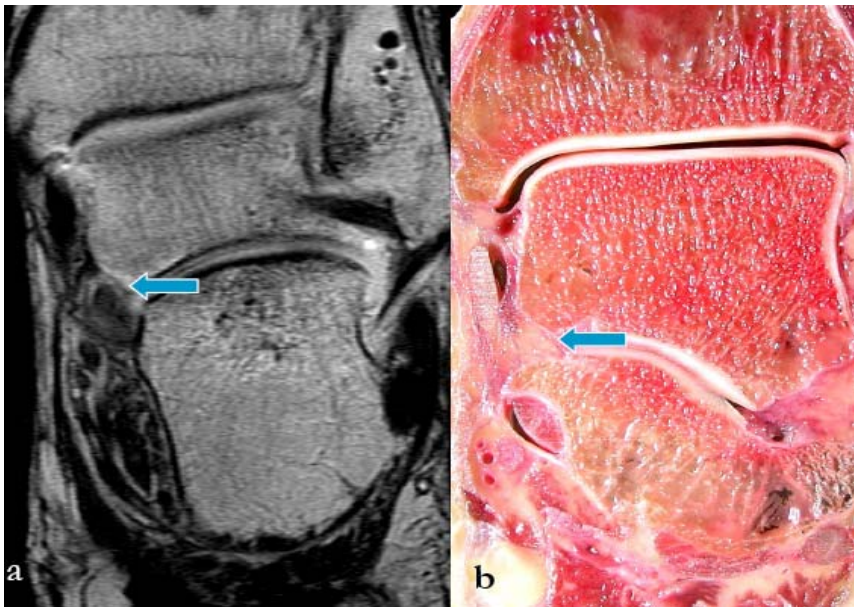

Figura 9 - (a) Imagem coronal de artro-RM ponderada em T1 mostrando o ligamento TCM (seta). **(b)** Corte anatômico coronal do espécime correspondente mostrando o ligamento TCM (seta)

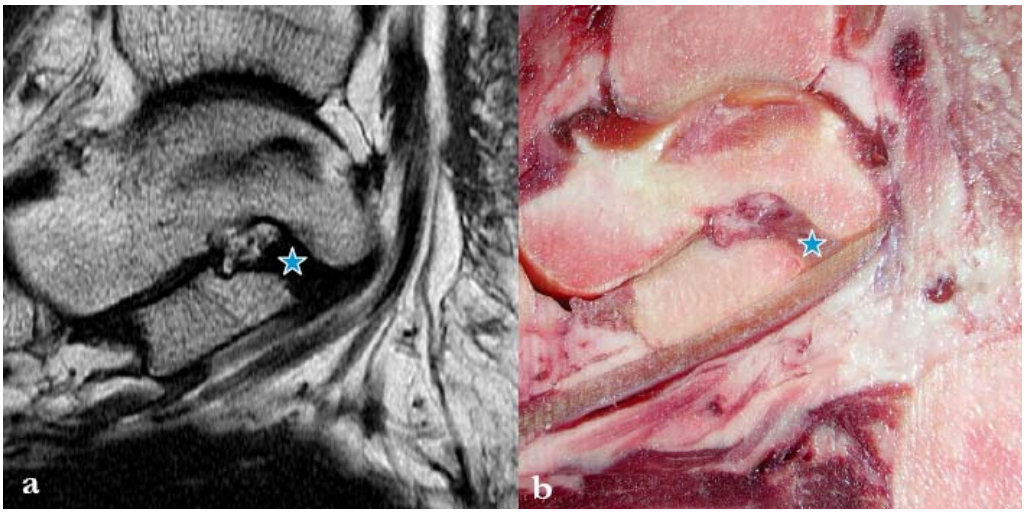

Figura 10 - (a) Imagem sagital de artro-RM ponderada em T1 mostrando o ligamento TCM (estrela). **(b)** Corte anatômico sagital do espécime correspondente mostrando o ligamento TCM (estrela)

6 DISCUSSÃO

Sob circunstâncias normais, a artrografia do tornozelo mostra opacificação da cavidade articular sem evidência de extravasamento extra-articular, exceto por preenchimento da bainha sinovial do tendão flexor longo do hálux, ou do tendão flexor longo dos dedos, ou de ambos os tendões, em aproximadamente 20% das pessoas (Olson, 1969; Haller *et al*., 1988). Todos os outros padrões de extravasamento do meio de contraste são considerados como anormais. O artrograma normal do tornozelo revela três recessos. Na região da sindesmose, um pequeno recesso vertical, medindo 1 a 2,5 cm de altura e aproximadamente 4 cm de largura pode ser observado e melhor delineado em radiografias oblíquas (Arner *et al.,* 1957). Os demais recessos (anterior e posterior) podem ser melhor observados em radiografias laterais.

Avaliação artrográfica das articulações talocalcâneas são realizadas para se investigar desordens traumáticas, congênitas e articulares (Goossens *et al*.,1989*;* Cerezal *et al*., 2005). O artrograma normal da articulação talocalcaneonavicular mostra um recesso sinovial, estendendo-se numa curva gradual, mostrando-se côncavo posteriormente, no nível do aspecto anterior do tálus, cobrindo o sustentáculo do tálus. Este recesso estende-se dorsalmente para o colo do tálus e ventralmente em direção ao aspecto plantar do tálus. Não há comunicação entre as articulações calcâneo-cuboide, subtalar posterior e cuneonavicular.

O preenchimento da articulação subtalar posterior pelo meio de contraste mostra um recesso alongado na margem posterior da articulação. Recessos medial e lateral também são evidentes. Nenhum contraste flui para o interior da região do seio do tarso.

A comunicação entre o tornozelo e a articulação subtalar posterior é comum, relatada com uma freqüência de 20% (Resnick, 1974), 15,6% (Broström *et al.*, 1965) e 11% (Gordon, 1970). Raramente é observada comunicação entre a articulação subtalar posterior e a talocalcaneonavicular.

Para o exame do tornozelo, retro-pé, e médio-pé, o paciente deve estar em posição supino, com o pé e tornozelo posicionados de tal forma que o maléolo medial esteja no centro da bobina, e o pé permaneça numa posição relaxada (usualmente 10 a 20 graus de flexão plantar e 10 a 30 graus de rotação externa) (Mink, 1992).

A escolha da bobina de superfície depende se um pé ou ambos são incluídos nas imagens; uma bobina de extremidade é adequada para exame do pé e tornozelo, assim como uma bobina de cabeça pode ser empregada para avaliar ambos os pés e tornozelos. Bobinas flexíveis e bobinas dedicadas ao exame do pé e tornozelo podem também ser usadas.

O plano axial ou transverso foi definido como um plano perpendicular ao eixo mediano ou aos eixos dos membros, o plano sagital como um plano de linha média vertical ântero-posterior, e o plano coronal como um plano ortogonal ao plano sagital (Wood, 1995). Levando-se em consideração os três planos, o plano axial geralmente fornece a melhor informação para análise anatômica.

Em virtude de se tratar de um estudo anatômico, optou-se pela realização de seqüências ponderadas em T1, sendo esta a melhor seqüência para estudo e análise da estruturar ligamentar. A seqüência ponderada em T1 com supressão de gordura foi utilizada como seqüência adicional após a injeção intra-articular de contraste paramagnético para caracterizar a distensão articular do tornozelo e da articulação subtalar posterior. Os parâmetros estabelecidos na seqüência ponderada em T1 foram pré-determinados após utilização de espécime prévio, obtendo-se o padrão da seqüência ponderada em T1, visando a melhor resolução espacial para análise ligamentar de alta complexidade e correlação posterior com estudo anatômico. No nosso estudo, utilizamos apenas planos ortogonais (axial, sagital e coronal), não sendo realizados planos adicionais de imagem, já que visamos também à análise destes ligamentos em planos utilizados em exames de rotina pelo radiologista.

Um campo de visão de 12 a 14 cm pode ser utilizado para se examinar uma extremidade, sendo um campo de visão maior utilizado obviamente em exames em que se visa examinar ambas as extremidades. Embora campos de visão maiores resultem em redução do plano de resolução espacial, essa resolução pode ser alcançada com a redução da dimensão da matriz utilizada e vice-versa. Desta forma, a melhor resolução para análise anatômica foi obtida com um campo de visão pequeno (12 cm) e com aumento da dimensão da matriz (512 x 224), porém aumentando significativamente o tempo de aquisição.

A artro-RM aumenta a capacidade da RM convencional porque a injeção intra-articular de solução de contraste permite examinar uma articulação específica, com distensão capsular controlada e excelente detalhamento de estruturas internas. Entretanto, há algumas características da artro-RM que limitam seu uso clínico, incluindo a natureza invasiva, riscos para posicionamento intra-articular da agulha, e aumento do custo e tempo para se realizar artro-RM comparativamente à RM convencional. Apesar destas limitações, a técnica de artro-RM tem aumentado significativamente para se avaliar as patologias intra-articulares do tornozelo.

A técnica de artro-RM combinada do tornozelo e articulação subtalar posterior é raramente realizada na prática diária. Este tipo de abordagem foi utilizada com a finalidade única de se analisar a complexa estrutura ligamentar envolvendo os processos talares posterior e lateral, visando à distensão capsular destas duas articulações. Assim como a artro-RM do tornozelo, a artro-RM da articulação subtalar posterior é realizada normalmente em casos em que há suspeita de lesões osteocondrais (verificar instabilidade) e injeção intra-articular de esteróides.

O volume médio de injeção do meio de contraste para distensão completa da articulação subtalar posterior (11,8 mL) foi maior em relação à distensão da articulação do tornozelo (9,3 mL) em nossos espécimes, comparando-se ao injetado em pacientes vivos. Essa discrepância foi devida a nossa intenção em se opacificar ambas as articulações (tornozelo e subtalar posterior), visando unicamente o estudo adequado das estruturas ligamentares e explicando em parte o achado adicional de comunicação

entre o recesso posterior da articulação do tornozelo e recesso posterior da articulação subtalar posterior em 90% dos espécimes. O tipo de abordagem para injeção do meio de contraste inicialmente no tornozelo ou na articulação subtalar posterior secundariamente mostrou em que direção ocorria a comunicação entre os recessos posterior da articulação do tornozelo e subtalar posterior (Pastore *et al.*, 2008).

A RM convencional e a artro-RM permitem a visualização direta dos ligamentos e possibilitam um alto contraste entre as partes moles e estruturas ósseas.

Até a presente data, muitos artigos foram publicados sobre o uso da RM na avaliação dos ligamentos da articulação do tornozelo (Noto *et al.*, 1989; Beltran *et al.*, 1990; Klein, 1994; Erickson *et al.*, 1991; Muhle *et al.*, 1999). Para melhor demonstrar as estruturas articulares e intra-articulares, a artro-RM mostrou-se útil na avaliação da instabilidade do tornozelo (Chandnani *et al.,*1994), de anormalidades do seio do tarso (Lektrakul *et al.*, 2001) e de síndromes de impacto (Robinson e White, 2002; Cerezal *et al.*, 2003).

O estudo é clinicamente relevante pois possibilitou demonstrar ligamentos não avaliados ainda em estudos radiológicos e ajudar radiologistas a identificar e se familiarizar com esses ligamentos na prática diária, não apenas através da artro-RM, mas também nos exames de RM convencionais, já que a artro-RM combinada do tornozelo e da articulação subtalar posterior são raramente realizadas numa rotina normal.

Partes de nossos resultados corroboram estudos anteriores de RM (Lee *et al.*, 1998; Muhle *et al.*, 1999) que investigaram os ligamentos TFA, TFP e TTP (fibras profundas e superficiais).

Até nosso conhecimento, apenas um estudo anterior de RM abordou as inserções dos ligamentos nos processos talares (Rand *et al.,* 2000). Entretanto, neste mesmo trabalho, a maior limitação foi o pequeno número de cadáveres, impossibilitando que os autores analisassem e identificassem todos esses ligamentos.

A artro-RM combinada do tornozelo e da articulação subtalar posterior realizada em nosso estudo possibilitou a visualização das estruturas periarticulares, permitindo uma melhor demonstração das inserções dos ligamentos no processo talar lateral e nos tubérculos talares póstero-lateral e póstero-medial.

A anatomia dos processos talares lateral e posterior é complexa. O entendimento dessa anatomia é fundamental para a análise de anormalidades que acometem as inserções ligamentares junto aos processos talares.

Os processos talares lateral e posterior são locais anatômicos para as inserções de muitas estruturas ligamentares que podem ser bastante difíceis de serem analisadas por RM. Os ligamentos TFA, TFP e TTP são normalmente estudados em exames de RM de rotina, mas a artro-RM utilizada em nosso estudo, permitiu a visualização de ligamentos menores e menos conhecidos, como por exemplo, os ligamentos TCL, TCP, TCM e FTC. Nosso foco principal foi identificar e demonstrar as características desses ligamentos não demonstradas ainda por métodos de imagem.

O ligamento TCL foi melhor visualizado em imagens axiais de RM e artro-RM. Quando identificado nos espécimes, a extensão total deste ligamento foi demonstrada no plano axial. As fibras dos ligamentos TCL e calcaneofibular foram visualizadas juntas, em pelo menos uma imagem, perto de suas inserções no calcâneo.

O plano sagital de RM e artro-RM foi o melhor para demonstrar o ligamento TCP e sua total extensão ficou evidente em 80% dos espécimes. No plano axial todo o ligamento foi visualizado em uma única imagem e as secções anatômicas axiais mostraram intersecção de algumas fibras às fibras do ligamento TFP.

O plano axial de RM e artro-RM foi o melhor para a visualização do ligamento FTC. A extensão total desse ligamento, assim como a identificação de suas duas lâminas, foram observadas em todas as imagens. O ligamento TCM foi melhor visualizado nos planos coronal e sagital e sua extensão total foi visualizada em uma ou duas imagens.

Na literatura há poucos artigos demonstrando a real importância desses ligamentos individualmente. Na verdade, é difícil demonstrar e isolar estes ligamentos para mostrar sua importância clínica num estudo experimental. Além disso, provavelmente devido ao fato de alguns ligamentos serem desconhecidos ou pouco conhecidos (por exemplo, ligamentos LTC, PTC, MTC e FTC), radiologistas não procuram por aspectos anormais de tais ligamentos que possam estar relacionados ao exame físico ou clínica do paciente.

Estudos descreveram as funções variadas desses ligamentos. Rasmussen (1985) concluiu que a função mais importante do ligamento TFA é a restrição da rotação interna do tálus na articulação do tornozelo. O ligamento TFP é o ligamento mais forte, menos lesionado e é tensionado apenas em extrema dorsiflexão (Kelikian e Kelikian,1985).

O ligamento TTP é menos frequentemente acometido do que os laterais devido a sua grande tolerância de carga, servindo como um componente chave na estabilidade rotatória e translatória do tornozelo, que é especialmente importante durante a seqüência de pisar ao andar (Boss e Hintermann, 2002).

O ligamento FTC limita a dorsiflexão do pé (Sarrafian, 1993), e lesões do ligamento TCL têm sido apontadas como uma causa da instabilidade subtalar (Rubine Witten, 1960; Meyer e Lagier, 1977). Entretanto, Stephens e Sammarco (1992) observaram em estudo com cadáveres, que o ligamento TCL não demonstrou um efeito estabilizador significante na articulação subtalar quando esse ligamento foi seccionado antes do ligamento calcaneofibular.

O ligamento TCP também tem sido implicado na síndrome do osso trígono, particularmente em pacientes com pé plano, o que causa estresse futuro via tensão adicional nesse ligamento (Wakeley *et al.,*1996).

Em outro estudo, Kitaoka *et al*. (1997) definiram as contribuições relativas de seis ligamentos, incluindo o ligamento TCM, na estabilização do arco do pé.

Nosso estudo teve algumas limitações. Primeiramente, apenas dados clínicos limitados estavam disponíveis no que diz respeito aos espécimes cadavéricos. Em segundo lugar, planos adicionais de imagem não foram realizados durante a RM. O número relativamente pequeno de espécimes pode ter sido outra limitação, apesar de os dez espécimes provarem ter sido satisfatórios para que atingíssemos nosso objetivo.

A contribuição e relevância mais significativa desse trabalho foi demonstrar a estrutura ligamentar complexa inserida nos processos posterior e lateral do tálus e ajudar os radiologistas a identificar e a se familiarizar com a anatomia dessa região. Esperamos que este estudo desperte nos radiologistas o interesse a correlacionar achados anormais de ligamentos anteriormente pouco conhecidos a uma condição clínica específica, como já observamos em alguns casos de nossa prática diária. A importância clínica desses ligamentos ainda necessita ser determinada através de estudos em que haja uma maior correlação entre achados patológicos e de imagem.

7 CONCLUSÃO

Os resultados de nosso trabalho demonstraram:

- A artro-RM combinada do tornozelo e da articulação subtalar posterior possibilitou melhor visualização e caracterização dos ligamentos dos processos talares posterior e lateral.

- O estudo por RM caracterizou os melhores planos para a análise ligamentar, sendo o plano axial, o melhor para a avaliação dos ligamentos TCL, TFA, TFP, FTC e TTP (porções superficial e profunda); o plano sagital, o melhor para avaliação do ligamento TCP; e, o plano coronal, o melhor para avaliação do ligamento TCM.

- A correlação anátomo-histológica confirmou as inserções ligamentares e forneceu análise das características individuais dos ligamentos dos processos talares.

8 REFERÊNCIAS

Arner O, Ekengren K, Hulting B, Lindholm A. Arthrography of the talocrural joint: anatomic, roentgenographic, and clinical aspects. *Acta Chir Scand*. 1957;113:253-9.

Beltran J, Munchow AM, Khabiri H, Magee DG, McGhee RB, Grossman SB. Ligaments of the lateral aspect of the ankle and sinus tarsi: an MR imaging study. *Radiology*. 1990;177:455-8.

Bencardino JT, Rosenberg ZS. Normal variants and pitfalls in MR imaging of the ankle and foot. *Magn Reson Imaging Clin N Am*. 2001;9:447-63.

Bencardino J, Rosenberg ZS, Delfaut E. MR imaging in sports injuries of the foot and ankle. *Magn Reson Imaging Clin N Am*. 1999;7:131-49.

Boss AP, Hintermann B. Anatomical study of the medial ankle ligament complex. *Ankle Foot Int*. 2002;23:547-53.

Broström L, Lildejahl SO, Lindvall N. Sprained ankles: arthrographic diagnosis of recent ligament ruptures. *Acta Chir Scand*. 1965;129:485-99.

Bureau NJ, Cardinal E, Hobden R, Aubin B. Posterior ankle impingement syndrome: MR imaging findings in seven patients. *Radiology*. 2000;215:497-503.

Cerezal L; Abascal F, Canga A, Pereda T, García-Valtuille R, Pérez-Carro L, Cruz. MR imaging of ankle impingement syndromes. *AJR*. 2003;181:551-9.

Cerezal L, Abascal F, Valtuille RG, Canga A. Ankle MR arthrography: how, why, when. *Radiol Clin N Am*. 2005;43:693-707.

Chandnani VP, Harper MT, Ficke JR, Gagliardi JA, Rolling L, Christensen P, Hansen MF. Chronic ankle instability: evaluation with MR arthrography, MR imaging, and stress radiography. *Radiology*. 1994;192:189-94.

Cheung Y, Rosenberg ZS. MR imaging of ligamentous abnormalities of the ankle and foot. *Magn Reson Imaging Clin N Am*. 2001;9:507-31.

Dujarier CH. *Anatomie des Membres*: Dissection-Anatomie Topographique, 2nd ed. Paris: Masson; 1924. p.399, 403-7.

Dunfee WR, Dalinka MK, Kneeland JB. Imaging of athletic injuries to the ankle and foot. *Radiol Clin North Am*. 2002;40:289-312.

Erickson S, Smith JW, Ruiz ME, Fitzgerald SW, Kneeland JB, Johnson JE, Shereff MJ, Carrera GF. MR imaging of the lateral collateral ligament of the ankle. *AJR*. 1991;156:131-6.

Gordon RB. Arthrography of the ankle joint: experience in one hundred seven studies. *J Bone Joint Surg.* 1970;52:1623-31.

Goossens M, De Stoop N, Claessens H, Van der Straeten C. Posterior subtalar joint arthrography: a useful tool in the diagnosis of hindfoot disorders. *Clin Orthop Relat Res*. 1989;249:248-55.

Haller J, Resnick D, Sartoris D, Mitchell M,. Howard B, Gilula L. Arthrography, tenography, and bursography of the ankle and foot. *Clin Podiatric Med Surg*. 1988;5:893-908.

Helgason JW, Chandnani VP. MR arthrography of the ankle. *Radiol Clin North Am*. 1998;36:729-38.

Kelikian H, Kelikian AS. Disruption of the fibular collateral ligament. In:*Disorders of the Ankle*. Philadelphia: WB. Saunders, 1985.

Kitaoka HB, Ahn TK, Luo ZP, An KN. Stability of the arch of the foot. Foot Ankle Int. 1997;18:644-8.

Klein MA. MR imaging of the ankle: normal and abnormal findings in the medial collateral ligament. *AJR* 1994;162:377-83.

Kneeland JB. Technical considerations for magnetic resonance imaging of the foot and ankle. *Magn Reson Imaging Clin North Am*. 1994,2:23-8.

Kramer J, Recht MP. MR arthrography of the lower extremity. *Radiol Clin North Am*. 2002;40:1121-32.

Lee SH, Jacobson J, Trudell D, Resnick D. Ligaments of the ankle: normal anatomy with MR arthrography. *J Comput Assist Tomogr*. 1998;22:807-13.

Lektrakul N, Chung CB, Lai Ym, Theodorou DJ, Yu J, Haghighi P, Trudell D, Resnick D. Tarsal sinus: arthrographic, MR imaging, MR arthrographic, and pathologic findings in cadavers and retrospective study data in patients with sinus tarsi syndrome. *Radiology*. 2001;219:802-10.

Meyer JM, Lagier R. Post-traumatic sinus tarsi syndrome. *Acta Orthop Scand*. 1977;48:121-8.

Mink JK. Tendon. In:Deutsch AL, Mink JH, Kerr R editors: *MRI of the Foot and Ankle*. New York: Raven 1992. p.135.

Muhle C, Frank LR, Rand T, Yeh L, Wong EC, Skaf A, Dantas RW, Haghighi P, Trudell D, Resnick D. Collateral ligaments of the ankle: high-resolution MR imaging with a local gradient coil and anatomic correlation in cadavers. *Radiographics* 1999;19:673-83.

Narvaez JA, Cerezal L, Narvaez J. MRI of sports related injuries of the foot and ankle: part 1. *Curr Probl Diagn Radiol.* 2003;32:139–55.

Noto AM, Cheung Y, Rosenberg ZS, Norman A, Leeds NE. MR imaging of the ankle: normal variants. *Radiology.* 1989;170:121-4.

Olson RW. Arthrography of the ankle: its use in the evaluation of the ankle sprains *Radiology*. 1969;92:1439-46.

Pastore D, Haghighi P, Trudell D, Cerri GG, Resnick DL. Configuration and extension of normal fluid collections within Kager`s fat: ankle and posterior subtalar MR arthrography and correlation with ultrasonography, anatomic sectioning and histology in cadavers. *Abstracts*. Presented at 94th Scientific Assembly and Annual Meeting Radiological Society of North America; 2008 November 30-December 5; Chicago, United States.

Paturet G. *Traité d`Anatomie Humaine*. Paris: Masson, 1951:2, p.704-7, 726-7.

Rand T, Frank L, Pretterklieber M, Muhle C, Resnick D. Intertarsal ligaments: high resolution MRI and anatomic correlation. *J Comput Assist Tomogr.* 2000;24:584-93.

Rasmussen O. Stability of the ankle joint: analysis of the function and traumatology of the ankle ligaments. *Acta Orthop Scand*. 1985;211:1-75.

Resnick D. Radiology of the talocalcaneal articulations: anatomic considerations and arthrography. *Radiology.* 1974;111:581-6.

Robinson P, White LM. Soft-tissue and osseous impingement syndromes of the ankle: role of MR imaging in diagnosis and management. *Radiographics*. 2002;22:1457-71.

Rosenberg ZS, Beltran J, Bencardino JT. From the RSNA Refresher Courses, Radiological Society of North America. MR imaging of the ankle and foot. *Radiographics*. 2000;20 (Spec No):S153–79.

Rouvière J, Canela Lazaro M. Le Ligament péroneo-astragalo-calcanéen. *Ann Anat Pathol Anat Normal*. 1932;9:745.

Rubin G, Witten M. The talar-tilt angle and fibular collateral ligaments: a method for the determination of talar tilt. *J Bone Joint Surg.* 1960;42:311-26.

Sanders TG, Ptaszek AJ, Morrison WB. Fracture of the lateral process of the talus: appearance at MR Imaging and clinical significance. *Skeletal Radiol*. 1999;28:236-9.

Sarrafian SK. *Anatomy of the foot and ankle*: descriptive, topographic, functional. 2nd ed. Philadelphia: Lippincott; 1993.

Schneck CD, Mesgarzadeh M, Bonakdarpour A. MR imaging of the most commonly injured ankle ligaments: part II. Ligament injuries. *Radiology*. 1992;184:507-12.

Schulte-Altedorneburg G, Gebhard M, Wohlgemuth WA, et al. MR arthrography: pharmacology, efficacy and safety in clinical trials. *Skeletal Radiol*. 2003;32:1-12.

Stephens MM, Sammarco GJ. The stabilizing role of the lateral ligament complex around the ankle and subtalar joints. *Foot Ankle*. 1992;13:130-6.

Terk MR, Kwong PK. Magnetic resonance imaging of the foot and ankle. *Clin Sports Med*. 1994;13:883-908.

Trouillod A, Dia A, Grammont P, Gelle MC, Autissoer JM. Variations du ligament calcaneo-fibular (lig. calcane fibulare). Applications a la cinemátique de la cheville . *Bull Assoc Anat (Nancy)*. 1988;72:31.

Wakeley CJ, Johnson DP, Watt I. The value of MR imaging in the diagnosis of the os trigonum syndrome. *Skeletal Radiol*. 1996;25:133-6.

Wood BA. Anatomical nomenclature. In: Bannister LH, editor. *Gray`s anatomy*. New York: Churchill Livingstone, 1995:15.

APÊNDICES

APÊNDICE A

	Yes	No
Will Study be done at the VAMC?	X	
UCSDMC?	X	

APPLICATION FOR THE USE OF EXISTING PATHOLOGICAL OR DIAGNOSTIC SPECIMENS

COMMITTEE ON INVESTIGATIONS INVOLVING HUMAN SUBJECTS
UNIVERSITY OF CALIFORNIA - SAN DIEGO

MAY 25 REC'D

PRINCIPAL INVESTIGATOR DONALD RESNICK, MD

Signature of P.I.

Department RADIOLOGY Salaried: Yes X No

Mailcode: 9114 Phone: 858 - 552 - 8585 ext 3343
Fax: 858 - 552 - 6575

e-mail: DRESNICK@UCSD.EDU

Contact Person: DEBRA TRUDELL
Phone: 858 - 552 - 8585 ext 7058

Other Investigators: DANIEL PASTORE, MD
DEBRA TRUDELL, RA
PARVIZ HAGHIGHI, MD; etal

PROJECT TITLE: LIGAMENTS OF THE POSTERIOR AND LATERAL TALAR PROCESSES: MR IMAGING AND MR ARTHROGRAPHY OF THE ANKLE AND POSTERIOR SUBTALAR JOINT WITH ANATOMIC AND HISTOLOGIC CORRELATION

Investigators obtaining human material for research purposes should insure that the requirements of informed consent are met by checking with the agency from which the materials are to be obtained. If there are questions about this, appropriate informed consent must be obtained and a standard application will be needed. If there are no questions, the following information should suffice for Human Subject Committee review.

1. Where will the study be carried out? UCSD and the VA Medical Center San Diego

2. Describe the tissue (fluid) to be used - the type, the amount, the patients from whom it will be obtained, and the source (pathologist or other). N/A

3. What will be done with the tissue (fluid) for purposes of this research? N/A

PROJECT NUMBER _____
(Leave Blank)

Date Received _____
(Leave Blank)

Approval of Department Chair

5/1/07
Date

PREVIOUS HISTORY OF THIS PROJECT

New X IF NOT NEW, please provide:

Previous Project Number _____

FUNDING SUPPORT

Do you plan to solicit extramural funds?

Yes ___ No X

UCSD Proposal Number _____

SUBMIT 1 COPY OF THIS APPLICATION TO:

Human Research Protections Program, 0052
University of California, San Diego
9500 Gilman Drive
La Jolla, California 92093-0052

Call (858) 455-5050 for assistance.

NOTE: IF YOUR STUDY INVOLVES DNA AND THE SUBJECT'S SPECIMEN IS NOT COMPLETELY ANONYMOUS A STANDARD APPLICATION AND CONSENT WILL BE NEEDED.

XT APP
05/08/00

APÊNDICE B

Decision Letter for AJR MS 08-1207R1
De: em.ajr.0.e7da9.bb4623cf@editorialmanager.com em nome de AJR Journal Staff (ajrsubmit@arrs.org)
Enviada: terça-feira, 21 de outubro de 2008 23:23:32
Para: dampastore@hotmail.com

10/21/2008

TO: Mr Daniel Pastore
Hospital das Clínicas-FMUSP

RE: AJR MS 08-1207R1

Dear Dr. Pastore,

I am delighted to tell you that your revised manuscript entitled, "Ligaments of the Posterior and Lateral Talar Processes: MR Imaging and MR Arthrography of the Ankle and Posterior Subtalar Joint with Anatomic and Histologic Correlation.", has been accepted for publication in the American Journal of Roentgenology/AJRonline.org as a Original Research article.

Please be aware that you will not hear from us again until your manuscript is assigned to a specific issue. Once it is assigned, you will receive an email through Editorial Manager informing you of the scheduled publication date and when you can expect the galley proofs to be emailed to you. Please make sure that the contact information for the corresponding author is kept up-to-date in Editorial Manager so that you do not miss this important correspondence.

Thank you for entrusting your work to the AJR. We look forward to seeing your future submissions.

Best Regards.

Sincerely,

Dr. Donna G. Blankenbaker
Section Editor
American Journal of Roentgenology

04_08_1207 01.27.09

Musculoskeletal Imaging • Original Research

Pastore et al.
MRI and MR Arthrography of Ankle and Subtalar Joint

Musculoskeletal Imaging
Original Research

PROOF
Copyrighted Material
For Review Only • Not for Distribution
Page Copy

Ligaments of the Posterior and Lateral Talar Processes: MRI and MR Arthrography of the Ankle and Posterior Subtalar Joint with Anatomic and Histologic Correlation

Daniel Pastore[1,2]
Giovanni G. Cerri[1]
Parviz Haghighi[3]
Debra J. Trudell[2]
Donald L. Resnick[2]

Pastore D, Cerri GG, Haghighi P, Trudell DJ, Resnick DL

OBJECTIVE. MRI and combined ankle and posterior subtalar MR arthrography in cadavers were used to evaluate the ligaments of the posterior and lateral talar processes. Subsequent anatomic and histologic correlation was performed.

MATERIALS AND METHODS. Ten cadaveric ankles were used. Routine radiography and MRI were initially performed. Ankle and posterior subtalar MR arthrography, followed by anatomic and histologic analysis, was then performed to allow better assessment of the ligaments of the lateral and posterior talar process.

RESULTS. In all subjects, MR arthrography provided superior delineation of the articular and periarticular structures, as well as the ligaments. The lateral talocalcaneal and medial talocalcaneal ligaments were best seen in the axial and coronal planes, respectively. The axial plane was best for visualizing the fibulotalocalcaneal ligament, and the sagittal plane was best for evaluating the posterior talocalcaneal ligament. The anterior and posterior talofibular ligaments and the posterior tibiotalar ligament (superficial and deep portions) were best seen in the axial plane. Histologic analysis was correlated to anatomic sectioning and showed the attachment sites of these ligaments.

CONCLUSION. Combined ankle and posterior subtalar MR arthrography enhances visualization of the ligaments attaching to the posterior and lateral talar processes, including the posterior, lateral, and medial talocalcaneal and fibulotalocalcaneal ligaments.

The lateral process of the talus is a broad-based triangular structure that projects from the body of the talus and is contiguous with the trochlear surface of the talus. The superior surface of the lateral process articulates with the lateral malleolus, whereas the inferior surface articulates with the calcaneus, forming the posterior facet of the posterior subtalar joint. The anterior portion of the lateral process has a rough depression that serves as the attachment site of the anterior talofibular (ATF) ligament. The lateral talocalcaneal ligament is attached to this process as well [1, 2].

The posterior talar process extends both posteriorly and medially from the body of the talus and protrudes posteriorly to the ankle joint surface. This process is grooved to accommodate the tendon of the flexor hallucis longus muscle. This groove separates the medial and lateral tubercles of the talus [2].

The lateral tubercle may be short or long, and it may articulate with a separate ossification center called the os trigonum. A long lateral tubercle is termed "Stieda's process." The medial talocalcaneal ligament and superficial and deep posterior tibiotalar ligaments attach to the medial tubercle. The lateral tubercle, which is more prominent than the medial tubercle, serves as a site for attachment of the posterior talofibular ligament, the posterior talocalcaneal ligament, and the fibulotalocalcaneal ligament [2, 3].

Subtalar arthrography is usually performed after giving the patient an anesthetic to determine the cause of pain. Arthrographic evaluation of the talocalcaneal joints has been accomplished to investigate congenital, traumatic, and articular disorders [4, 5].

MRI and MR arthrography allow direct visualization of the ligaments and provide high soft-tissue and bone marrow contrast as well. To our knowledge, combined ankle and posterior subtalar MR arthrography has not been previously described in detail as an important technique for characterizing the ligamentous structure involving the posterior and lateral talar process. The purpose of this study is to report a potential role for

Keywords: anatomy, ankle, ligaments, MRI, talar process

DOI:10.2214/AJR.08.1207

Received May 10, 2008; accepted after revision October 21, 2008.

[1]Department of Radiology, University of São Paulo, Rua Jericó, 39, Apto 42, São Paulo, SP 05435-040, Brazil. Address correspondence to D. Pastore.

[2]Department of Radiology, VA Medical Center, University of California, San Diego, San Diego, CA.

[3]Department of Histology, VA Medical Center, University of California, San Diego, San Diego, CA.

AJR 2009; 192:1–7

0361–803X/09/1924–1

© American Roentgen Ray Society

04_08_1207 01.27.09

such arthrography in the assessment of the ligaments of the posterior and lateral talar processes and to correlate the arthrographic findings with those delineated through anatomic inspection and histologic analysis of cadaveric specimens.

Materials and Methods

Cadavers and Specimen Preparation

Ten cadaveric ankles, each sectioned transversely about 8 cm above the joint, were obtained from eight cadavers (four women, three men; age range at death, 68–94 years; mean age at death, 81.8 years), and our study was approved by our institutional review board. No data regarding age and sex were available concerning one of the specimens. The specimens were immediately deep frozen at –40°C (Forma Bio-Freezer; Forma Scientific).

Routine radiography was performed before injection of contrast material to exclude traumatic or important degenerative abnormalities. All specimens were allowed to thaw for 24 hours at room temperature before MRI was performed.

Conventional MRI

MRI was performed with a 1.5-T MR unit (Signa, GE Healthcare) using an extremity coil. Axial, sagittal, and coronal spin-echo T1-weighted and T1-weighted fat-suppressed (TR/effective TE, 466/11; matrix, 512 × 224: number of excitations, 2; field of view, 12 cm; slice thickness, 2.5 mm; gap, 0.5 mm) sequences were obtained with the ankle in a neutral position (supine). Positions were maintained with the aid of pegs.

Ankle and Posterior Subtalar MR Arthrography

Five ankle joints in five cadavers and five posterior subtalar joints in the other five cadavers were subsequently accessed using a 10-cm 22-gauge needle introduced from an anterior and lateral approach, respectively. A 5-French single-hole catheter was exchanged over a guidewire and inserted into the ankle or subtalar joint, avoiding the introduction of air bubbles that might interfere with the interpretation of the examination. A second approach to the ankle or posterior subtalar joint was accomplished in these 10 cadavers if there was no communication between the posterior recesses of the ankle and the posterior subtalar joint.

The mean volume of contrast medium sufficient to fill the ankle joint was 9.3 mL (range, 7–13 mL) using the resistance encountered during the injection process or opacification of the tendon sheath of the flexor hallucis longus muscle as the criterion for complete opacification. A mixture of 50% of the iodinated contrast agent iohexol (Omnipaque 350, GE Healthcare) and 50% of gadopentetate dimeglumine (Magnevist, Bayer HealthCare) was injected using fluoroscopic guidance, and radiographs were obtained during the injection process to confirm optimal filling of the joints and to exclude leakage of the contrast agent. The mean volume of contrast medium required to fill the subtalar joint was 11.8 mL (range, 5–21 mL) using the resistance encountered as the main criterion for complete opacification. Lateral radiographs were then obtained. MR arthrography was performed within 30 minutes after the injection of the contrast medium. MR sequences identical to those used before opacification of the joint were performed.

Anatomic Sectioning and Histology

Specimens were sectioned with a band saw into 3-mm slices so that the images derived from MRI and MR arthrography were comparable to those data derived from the corresponding anatomic sections. The sectioning was performed in the axial (n = 4), sagittal (n = 4), and coronal (n = 2) planes. The anatomic slices were cleaned with running water for macroscopic inspection. Each slice was recorded photographically to determine anatomic relationships of the ligaments and for correlation with MR images. Each slice then underwent radiography (Faxitron, Faxitron X-Ray). Histologic analysis of selected slices was performed by an experienced pathologist.

Results

At anatomic inspection, the attachment sites of the ligaments were clearly identified (Table 1). Conventional MR images and MR arthrograms of a given specimen were analyzed to determine the best plane for identification and visualization of those ligaments that are attached to the talar process.

Lateral Talar Process

The lateral talocalcaneal ligament is a flat, short, rectangular ligament, slightly anterior and medial to the calcaneofibular ligament. Occasionally it is difficult to separate these two ligaments because of their intimate adherence. The lateral talocalcaneal ligament originates from the anteroinferior aspect of the lateral talar process, extends downward and posteriorly, and inserts in the os calcis just lateral to the posterior articular surface [1]. On MR images this ligament was identified separately from the calcaneofibular ligament in six of 10 (60%) specimens. Axial and coronal images were best for visualizing this ligament (Fig. 1).

The anterior talofibular (ATF) ligament is a flat, quadrilateral, relatively strong ligament formed by two or three bands or may be fasciculated. Its fibers are separated by an interval that allows penetration of vascular branches of the anterior tibial artery. The ATF ligament courses anteromedially, arising from the anterior margin of the lateral malleolus and inserting in the talar body just anterior to fibular articular surface [1]. This ligament was identified in all 10 specimens (100%) and was best visualized in axial MR images (Fig. 2).

Posterolateral Talar Tubercle (Posterior Process)

The posterior talofibular (PTF) ligament has a trapezoid shape. Its short transverse and intermediary fibers insert along the lateral surface of the talus in a groove in the posteroinferior border of the lateral malleolar articular surface. The long fibers are directed posteromedially and insert on the posterior

TABLE 1: Ligaments That Attach to the Lateral and Posterior (Lateral and Medial Tubercles) Processes of the Talus

Process	Attached Ligaments
Lateral process	Lateral talocalcaneal
	Anterior talofibular
Posterolateral tubercle	Posterior talocalcaneal
	Posterior talofibular
	Fibulotalocalcaneal (superomedial lamina)
Posteromedial tubercle	Medial talocalcaneal
	Posterior talocalcaneal (when a medial band is present)
	Superficial posterior talotibial
	Deep posterior talotibial
Os trigonum (when present)	Posterior talocalcaneal (trigonocalcaneal ligament)
	Posterior talofibular
	Fibulotalocalcaneal (superomedial lamina)

04_08_1207 01.27.09

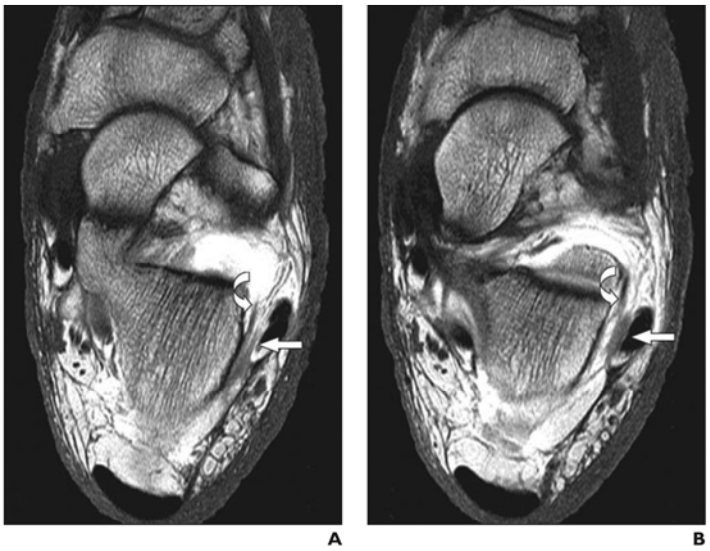

Fig. 1—Female cadaver, age 94 years at death. **A** and **B,** Axial T1-weighted spin-echo MR arthrography images of subtalar joint show lateral talocalcaneal ligament (*curved arrows*) and calcaneofibular ligament (*straight arrows*). Seeing these as two separate ligaments is sometimes difficult because of their closeness.

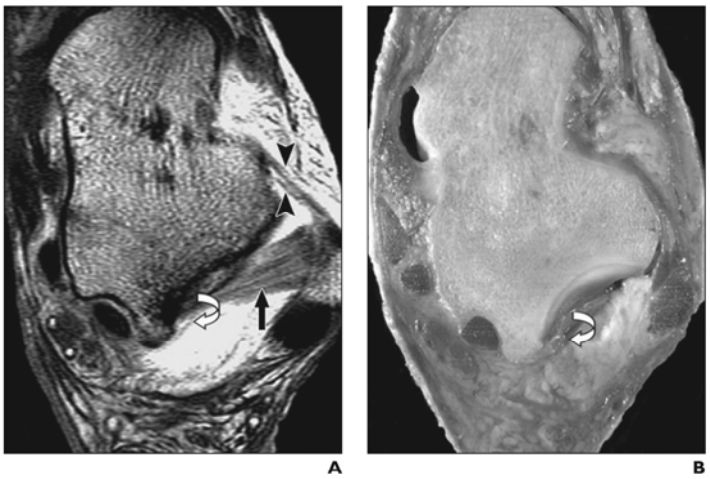

Fig. 2—Female cadaver, age 82 years at death. **A,** Axial T1-weighted spin-echo MR arthrography image shows posterior talocalcaneal ligament (*curved arrow*) attaching to posterolateral talar tubercle and interchanging fibers with posterior talofibular ligament (*straight arrow*). Note also anterior talofibular ligament with two distinct bands (*arrowheads*).
B, Photograph of axial anatomic section of corresponding specimen shows posterior talocalcaneal ligament (*arrow*).

surface of the talus. The upper fibers of the posterior segment are in continuity medially with the superficial tibiotalar ligament, forming a posterior ligamentous sling [1]. The PTF ligament was identified in all 10 specimens and was optimally visualized in the axial plane (Fig. 2).

The posterior talocalcaneal ligament is a short, flat, quadrilateral ligament directed downward and laterally. It originates from the lateral surface and apex of the posterolateral talar tubercle and inserts on the superior and medial aspect of the os calcis. At the talar origin, the posterior talocalcaneal ligament may interchange fibers with the PTF ligament (Fig. 2). Occasionally, the posterior talocalcaneal ligament is formed by two fascicles. The lateral band originates from the posterolateral tubercle and the medial band originates from the posteromedial talar tubercle. These two fascicles form a V with the talar base and calcaneal apex.

When an os trigonum is present, the posterior talocalcaneal ligament originates from it and forms a trigonocalcaneal ligament [1]. The posterior talocalcaneal ligament was visualized in eight of 10 specimens (80%) and was best seen in the sagittal and axial planes. The two fascicles were identified in one specimen (10%) (Fig. 3).

The fibulotalocalcaneal (FTC) ligament of Rouvière and Canela Lazaro is an extrinsic ligament that occupies the posterolateral corner of the ankle and the posterior subtalar joints [1, 6]. It originates from the medial border of the peroneal groove located on the

04_08_1207 01.27.09

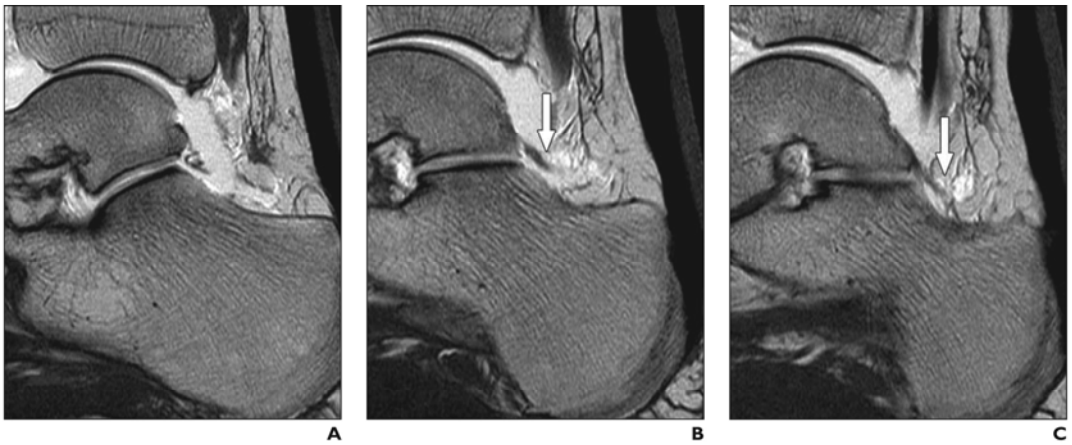

Fig. 3—Female cadaver, age 94 years at death.
A–C, Sagittal T1-weighted spin-echo MR arthrography images show posterior talocalcaneal ligament (*arrow,* **B** and **C**) originating from os trigonum and forming a trigonocalcaneal ligament.

posterior border of the lateral malleolus, in common with the origin of the PTF ligament, and quite frequently may reach the origin of the calcaneofibular ligament [1]. This ligament may be continuous with the deep aponeurosis of the posterior lateral corner of the leg. This flat structure is divided into two fibrous laminae: superomedial and inferolateral. The superomedial lamina inserts on the posterolateral tubercle of the talus. The inferolateral (peroneocalcaneal) lamina is the major component and inserts on almost the entire width of the superior surface of the calcaneus [1]. The reported frequency of occurrence of this ligament is 60% as a well-defined ligament and 20% as a thin ligament having a weak structure but with a ligamentous texture, although it is reported to be absent in 20% of persons and replaced by a thin fascia [6]. Occasionally, both components of the ligament are united, forming a continuous lamina. This ligament limits dorsiflexion of the ankle [1].

The FTC ligament was identified in nine of 10 specimens (90%) and was best visualized in the axial plane. The two fibrous laminae were well differentiated in four of nine specimens (44.4%) (Fig. 4). In three specimens (33.3%), the FTC ligament was considered to be a thin structure, and in the other two specimens (22.2%), only one lamina could be visualized.

Posteromedial Talar Tubercle (Posterior Process)

The superficial posterior tibiotalar ligament originates from the posterior part of the medial surface of the anterior and posterior colliculi. It inserts on the posteromedial talar tubercle, reaching the flexor hallucis longus tunnel [1]. The deep posterior tibiotalar ligament is the strongest component of the entire medial ligament and is an intraarticular extrasynovial ligament. Its thickness varies from 0.5 to 1.5 cm and its width from 1.5 to 2 cm [1]. This ligament originates from the intercollicular fossa, the entire surface of the posterior colliculus, and the upper segment of the posterior surface of the anterior colliculus. The fibers are directed downward, posteriorly, and laterally and insert on the medial surface of the talus on an oval elevation located under the tail of the comma-shaped articular surface. The insertion reaches the posteromedial talar tubercle. The deep posterior tibiotalar ligament may be fasciculated or divided into two distinct bands [1]. The superficial posterior tibiotalar ligament and deep posterior tibiotalar ligament were identified in all 10 specimens and were optimally seen in the axial plane.

The medial talocalcaneal ligament is a short strong ligament. It originates from the posteromedial tubercle, courses anteriorly and inferiorly, and inserts on the posterior border of the sustentaculum tali. Its fibers blend with those of the plantar calcaneonavicular ligament. This ligament limits posteroinferiorly the medial opening of the tarsal canal. A second band may be present, originating from the same site but directed downward and posteriorly, inserting posterior to the sustentaculum tali and completing the groove that lodges the flexor hallucis longus tendon [1]. The medial talocalcaneal ligament was identified in all specimens (100%) and best seen in the coronal and sagittal planes (Fig. 5).

Discussion

Conventional MRI and MR arthrography enable direct visualization of the ligaments and provide high soft-tissue and bone marrow contrast as well.

To date, many articles on the use of MRI in the evaluation of the ligaments of the ankle joint have been published [7–11]. To achieve better visualization of the articular and intraarticular structures, MR arthrography has been useful in evaluating ankle instability [12], sinus tarsi abnormalities [13], and impingement syndromes [14, 15].

This study is clinically relevant because it attempts to show some ligaments that have not yet well visualized and to help radiologists identify and be familiar with these ligaments in their routine practice, not only on MR arthrography but also on conventional MRI examinations because combined ankle and posterior subtalar MR arthrography is rarely performed in a clinical setting.

Some of our results are consistent with previous MRI studies [7, 16] that have investigated the ATF, PTF, and posterior talotibial ligaments (superficial and deep fibers).

To our knowledge, only one previous MRI study has assessed the attachments of the lig-

04_08_1207 01.27.09

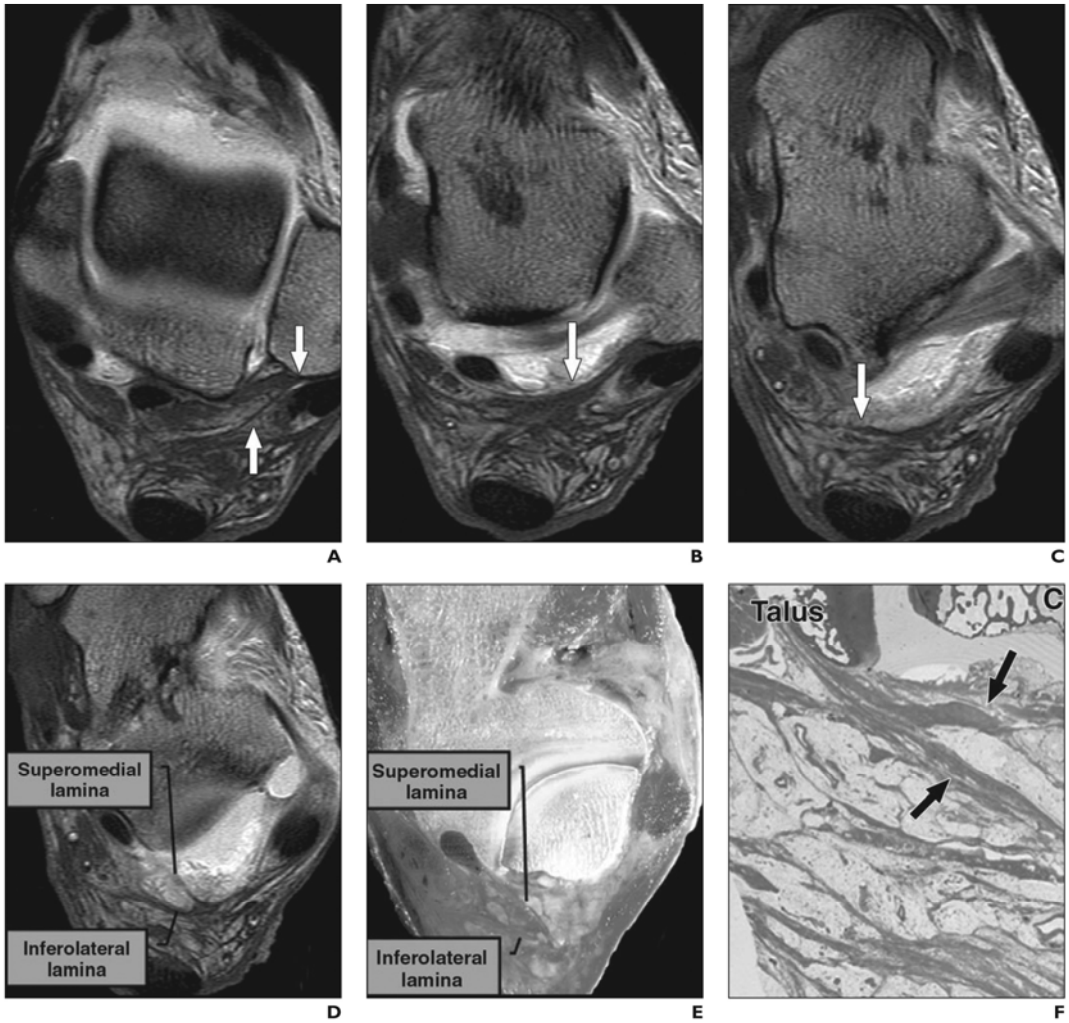

Fig. 4—Female cadaver, age 82 years at death.
A–D, Axial T1-weighted spin-echo MR arthrography images show fibulotalocalcaneal ligament (*arrows,* **A–C**) and two fibrous laminae (superomedial and inferolateral).
E, Photograph shows anatomic section corresponding to **D**.
F, Photomicrograph of corresponding anatomic section shows two laminae (*arrows*). C = calcaneus. (H and E)

aments in the talar processes [17]. In that article, however, one main limitation was the small number of cadavers, so that the authors could not analyze and identify all of these ligaments. Combined ankle and posterior subtalar MR arthrography, which was performed in our study, provided visualization of the structures around the ankle and subtalar joints, allowing better visualization of the insertions of the ligaments in the lateral talar process and the posteromedial and posterolateral talar tubercles of the posterior talar process.

The posterior and lateral talar processes are anatomic sites for the insertions of many ligamentous structures that may be difficult to analyze on MRI. The ATF, PTF, and posterior talotibial ligaments are normally studied on routine MRI examinations, but MR arthrography, as used in our study, allowed us to visualize smaller and lesser known ligaments (e.g., the lateral talocalcaneal ligament, posterior talocalcaneal ligament, medial talocalcaneal ligament, and FTC ligament). Our main focus was to identify and show the characteristics of these ligaments.

The lateral talocalcaneal ligament was best visualized on axial MR images. When

04_08_1207 01.27.09

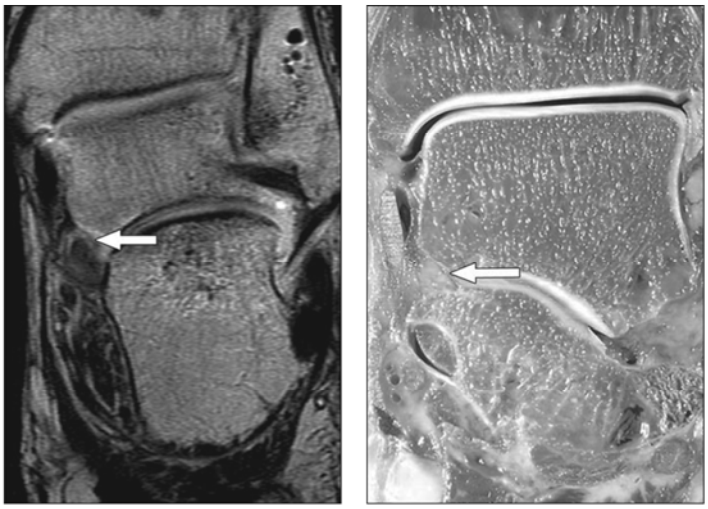

Fig. 5—Male cadaver, age 71 years at death.
A, Coronal T1-weighted spin-echo MR arthrography image shows medial talocalcaneal ligament (*arrow*).
B, Photograph of coronal anatomic section of corresponding specimen also shows medial talocalcaneal ligament (*arrow*).

identified in the specimens, the full length of this ligament was seen in the axial plane. The fibers of the lateral talocalcaneal and calcaneofibular ligaments were visualized together, in at least on one image, close to their insertion in the calcaneus.

The sagittal MR plane was the best for showing the posterior talocalcaneal ligament; its full length was evident in 80% of specimens. In the axial plane, the entire ligament was seen in a single image, and axial anatomic sections showed some interchanging fibers with the PTF ligament.

The medial talocalcaneal ligament was best visualized in the coronal and sagittal planes; its full length was seen in only one or two images. The axial plane was best for viewing the FTC ligament. The full length of the ligament as well as its two laminae was observed in all images.

In the literature are few articles that show the real importance of these ligaments individually. It is difficult to reveal and isolate these ligaments to show their clinical importance in an experimental study. In addition, probably because some of the ligaments are not well known (e.g., the posterior, medial, and lateral talocalcaneal ligaments and the FTC ligament), radiologists do not look for their abnormal aspects that might be related to clinical findings.

Reports have described the varied functions of these ligaments. Rasmussen [18] concluded that the most important function of the ATF ligament is the restriction of internal rotation of the talus in the mortise. The PTF ligament is the strongest, least injured ligament and is tensed only in extreme dorsiflexion [19].

The posterior talotibial ligament is less frequently afflicted than the lateral ligaments because of its great load tolerance. It is a key component in translatory and rotatory stability of the ankle, which is especially important during the landing sequence of gait [20].

The FTC ligament limits dorsiflexion of the foot [1], and tears of the lateral talocalcaneal ligament have been shown to be a cause of subtalar instability [21, 22]. However, Stephens and Sammarco [23] observed that the lateral talocalcaneal ligament did not show a significant stabilizing effect on the subtalar joint when this ligament was divided before the calcaneofibular ligament.

The posterior talocalcaneal ligament has also been implicated in the os trigonum syndrome, particularly in patients with planus foot, which causes further stress via additional tension on this ligament [24].

In another study, Kitaoka et al. [25] defined the relative contributions of six ligaments, including the medial talocalcaneal ligament, in stabilizing the arch of the foot.

Our study had some limitations. First, only limited clinical data were available regarding the cadaveric specimens. Second, MRI was not performed in additional imaging planes. The relatively small number of specimens may have been another limitation, although the 10 specimens proved to be satisfactory to accomplish our purpose.

In conclusion, the anatomy of the posterior and lateral talar processes is complex. An understanding of this anatomy is fundamental for analysis of the abnormalities that affect the insertions of those ligaments that attach to the talar process. Combined ankle and posterior subtalar MR arthrography enhanced visualization of these ligaments. The most important contribution and the relevance of this article is to show the complex ligamentous structure attached to the posterior and lateral processes of the talus and to help radiologists identify and be familiar with the anatomy of this region. We hope our study encourages radiologists to correlate abnormal findings of some ligaments not previously well known with a specific clinic condition or sports-related injury; in our routine practice we have seen some correlations. The clinical relevance of these ligaments must still be determined with more pathologic and imaging correlation.

References

1. Sarrafian SK. *Anatomy of the foot and ankle: descriptive, topographic, functional*, 2nd ed. Philadelphia, PA: Lippincott, 1993
2. Sanders TG, Ptaszek AJ, Morrison WB. Fracture of the lateral process of the talus: appearance at MR Imaging and clinical significance. *Skeletal z* 1999; 28:236–239
3. Bureau NJ, Cardinal E, Hobden R, Aubin B. Posterior ankle impingement syndrome: MR imaging findings in seven patients. *Radiology* 2000; 215: 497–503
4. Cerezal L, Abascal F, Valtuille RG, Canga A. Ankle MR arthrography: how, why, when. *Radiol Clin North Am* 2005; 43:693–707
5. Goossens M, De Stoop N, Claessens H, Van der Straeten C. Posterior subtalar joint arthrography: a useful tool in the diagnosis of hindfoot disorders. *Clin Orthop Relat Res* 1989; 249:248–255
6. Rouvière J, Canela Lazaro M. Le Ligament péroneo-astragalo-calcanéen. *Ann Anat Pathol Anat Normal* 1932; 9:745
7. Muhle C, Frank LR, Rand T, et al. Collateral ligaments of the ankle: high-resolution MR imaging with a local gradient coil and anatomic correlation in cadavers. *RadioGraphics* 1999; 19:673–683

04_08_1207 01.27.09

8. Beltran J, Munchow AM, Khabiri H, Magee DG, McGhee RB, Grossman SB. Ligaments of the lateral aspect of the ankle and sins tarsi: an MR imaging study. *Radiology* 1990; 177:455–458
9. Klein MA. MR imaging of the ankle: normal and abnormal findings in the medial collateral ligament. *AJR* 1994; 162:377–383
10. Noto AM, Cheung Y, Rosenberg ZS, Norman A, Leeds NE. MR imaging of the ankle: normal variants. *Radiology* 1989; 170:121–124
11. Erickson SJ, Smith JW, Ruiz ME, et al. MR imaging of the lateral collateral ligament of the ankle. *AJR* 1991; 156:131–136
12. Chandnani VP, Harper MT, Ficke JR, et al. Chronic ankle instability: evaluation with MR arthrography, MR imaging, and stress radiography. *Radiology* 1994; 192:189–194
13. Lektrakul N, Chung CB, Lai Ym, et al. Tarsal sinus: arthrographic, MR imaging, MR arthrographic, and pathologic findings in cadavers and retrospective study data in patients with sinus tarsi syndrome. *Radiology* 2001; 219:802–810
14. Robinson P, White LM. Soft-tissue and osseous impingement syndromes of the ankle: role of MR imaging in diagnosis and management. *RadioGraphics* 2002; 22:1457–1471
15. Cerezal L, Abascal F, Canga A, et al. MR imaging of ankle impingement syndromes. *AJR* 2003; 181: 551–559
16. Lee SH, Jacobson J, Trudell D, Resnick D. Ligaments of the ankle: normal anatomy with MR arthrography. *J Comput Assist Tomogr* 1998; 22: 807–813
17. Rand T, Frank L, Pretterklieber M, Muhle C, Resnick D. Intertarsal ligaments: high-resolution MRI and anatomic correlation. *J Comput Assist Tomogr* 2000; 24:584–593
18. Rasmussen O. Stability of the ankle joint: analysis of the function and traumatology of the ankle ligaments. *Acta Orthop Scand Suppl* 1985; 211:1–75
19. Kelikian H, Kelikian AS. *Disruption of the fibular collateral ligament: disorders of the ankle*. Philadelphia, PA: Saunders, 1985
20. Boss AP, Hintermann B. Anatomical study of the medial ankle ligament complex. *Ankle Foot Int* 2002; 23:547–553
21. Meyer JM, Lagier R. Post-traumatic sinus tarsi syndrome. *Acta Orthop Scand* 1977; 48:121–128
22. Rubin G, Witten M. The talar-tilt angle and the fibular collateral ligaments: a method for the determination of talar tilt. *J Bone Joint Surg* 1960; 42:311–326
23. Stephens MM, Sammarco GJ. The stabilizing role of the lateral ligament complex around the ankle and subtalar joints. *Foot Ankle* 1992; 13:130–136
24. Wakeley CJ, Johnson DP, Watt I. The value of MR imaging in the diagnosis of the os trigonum syndrome. *Skeletal Radiol* 1996; 25:133–136
25. Kitaoka HB, Ahn TK, Luo ZP, An KN. Stability of the arch of the foot. *Foot Ankle Int* 1997; 18: 644–648