UNIVERSIDADE DE SÃO PAULO
HOSPITAL DE REABILITAÇÃO DE ANOMALIAS CRANIOFACIAIS

PRISCILA PADILHA MOURA

Caracterização morfológica de arco zigomático, maxila e mandíbula em indivíduos com disostose mandibulofacial

BAURU
2016

PRISCILA PADILHA MOURA

Caracterização morfológica de arco zigomático, maxila e mandíbula em indivíduos com disostose mandibulofacial

Tese apresentada ao Hospital de Reabilitação de Anomalias Craniofaciais da Universidade de São Paulo para a obtenção do título de Doutor em Ciências da Reabilitação.

Área de Concentração: Fissuras Orofaciais e Anomalias Relacionadas

Orientadora: Dra. Roseli Maria Zechi Ceide
Coorientadora: Profa. Dra. Daniela Gamba Garib Carreira

BAURU
2016

UNIVERSIDADE DE SÃO PAULO

HOSPITAL DE REABILITAÇÃO DE ANOMALIAS CRANIOFACIAIS

Rua Sílvio Marchione, 3-20

Caixa Postal: 1501

17012-900 – Bauru – SP – Brasil

Telefone: (14) 3235-8000

Prof. Dr. Marco Antonio Zago – Reitor da USP

Profa. Dra. Maria Aparecida de Andrade Moreira Machado – Superintendente do HRAC-USP

Autorizo, exclusivamente, para fins acadêmicos e científicos, a reprodução total ou parcial desta Tese.

Priscila Padilha Moura

Bauru, ____ de _____ de _____.

Moura, Priscila Padilha

M865c Caracterização morfológica de arco zigomático, maxila e mandíbula em indivíduos com disostose mandibulofacial / Priscila Padilha Moura. Bauru, 2016.
209 p.; il.; 30 cm.

Tese (Doutorado – Fissuras Orofaciais e Anomalias Relacionadas) – Hospital de Reabilitação de Anomalias Craniofaciais, Universidade de São Paulo.

Orientadora: Dra. Roseli Maria Zechi Ceide
Coorientadora: Profa. Dra. Daniela Gamba Garib Carreira

1. Disostose mandibulofacial. 2. Anomalia craniofacial. 3. Tomografia computadorizada.

FOLHA DE APROVAÇÃO

Priscila Padilha Moura

Tese apresentada ao Hospital de Reabilitação de Anomalias Craniofaciais da Universidade de São Paulo para a obtenção do título de Doutor em Ciências da Reabilitação.

Área de Concentração: Fissuras Orofaciais e Anomalias Relacionadas

Aprovada em:

Banca Examinadora

Prof(a). Dr(a)._____

Instituição: _____

Prof(a). Dr(a)._____

Instituição: _____

Prof(a). Dr(a)._____

Instituição: _____

Prof(a). Dr(a). _____

Instituição: _____

Dra. Roseli Maria Zechi Ceide

Hospital de Reabilitação de Anomalias Craniofaciais, Universidade de São Paulo

Profa. Dra. Daniela Gamba Garib Carreira

Presidente da Comissão de Pós- Graduação HRAC-USP

Data de depósito da tese junto a SPG: ___/___/___

DEDICATÓRIA

Aos **pacientes** e seus **familiares** pela atenção, confiança e contribuição na realização deste trabalho.

Aos meus pais, **Iraci Padilha da Silva** e **Antonio Silva Moura** (*in memoriam*), pela dedicação e amor incondicional as filhas.

AGRADECIMENTOS ESPECIAIS

A **Deus**... por iluminar meus caminhos com saúde, perseverança e sempre colocar boas pessoas em meu caminho.

A minha orientadora, **Dra. Roseli Maria Zechi Ceide**, pela grande amizade, dedicação, atenção, carinho, parceria, pelo incentivo, apoio e auxílio nas dificuldades durante o trabalho, pelos ensinamentos, por compartilhar seu conhecimento e pelo bom exemplo de profissionalismo. Obrigada pela oportunidade de ser sua aluna mais uma vez.

A minha coorientadora, **Profa. Dra. Daniela Gamba Garib Carreira**, pelo exemplo de professora, pela confiança, pelo incentivo, apoio, pela paciência, atenção, entusiasmo e motivação em cada dificuldade, agradeço imensamente pela grande contribuição neste trabalho.

Ao colaborador deste trabalho, **Dr. Adriano Porto Peixoto**, por ser um profissional exemplar, pela atenção na avaliação dos pacientes, pela disponibilidade e gentileza em me ajudar em todas as horas e pela grande colaboração em nosso trabalho.

A minha mãe **Iraci**, pelo exemplo de fé e perseverança, a minha irmã **Michelle**, meu sobrinho **Luan** e meu cunhado **Daniel** obrigada pela presença de vocês na minha vida, pelo apoio diário, pela compreensão, por todas as alegrias, cuidado e amor.

Aos meus tios, tias, primos e primas da **Família Padilha** pelo amor, carinho, união e uma grande colaboração diária e a da **Família Moura** pelo carinho, pelo incentivo na conquista dos meus sonhos.

AGRADECIMENTOS

Ao **Hospital de Reabilitação de Anomalias Craniofaciais da Universidade de São Paulo**, tenho imensa satisfação e orgulho de ter sido aluna desta Instituição.

A Divisão de Sindromologia: ao **Dr. Antonio Richieri da Costa**, a **Dra. Maria Leine Guion de Almeida**, a **Dra. Nancy Mizue Kokitsu Nakata**, a **Dra. Siulan P. Vendramini Pitolli**, a **Maria Aparecida Arazaboni**, a **Dra. Daniela Ruiz**, a **Camila Wenceslau Alvarez** e a amiga **Lilian D'aquino Tavano**, meus queridos, tenho imensa gratidão por todos os dias que passamos juntos... pelo imenso carinho, ensinamentos, dúvidas, incentivo, colaboração, companheirismo, dúvida esclarecidas, ensinamentos científicos e não científicos, afinal, vocês me ensinaram a fazer café... rsrsrs. Tenho orgulho de ter sido aluna deste setor.

Aos **pacientes e seus familiares** pela contribuição científica neste trabalho e pelos exemplos de vida, coragem e superação diante das anomalias craniofaciais.

Aos funcionários da **Unidade de Ensino e Pesquisa** pelo apoio na pesquisa, a **Central de Agendamento, Recepção e Registro**, **Arquivo de prontuários** e **Sr. Edson** (fotógrafo) pela grande colaboração para que eu realizasse os atendimentos na clínica.

Aos **profissionais, alunos e funcionárias do Departamento de Ortodontia** (em especial aos da sala 15, Dr. Adriano Porto Peixoto, a Sônia e as alunas), pela avaliação e apoio na realização dos exames de tomografia computadorizada.

Aos funcionários do Setor de Informática: em especial ao **Jorge Marinelli** e **Robert Nebo** pelo auxílio com os equipamentos tecnológicos e controle de agenda dos pacientes.

Aos profissionais, técnicos e alunos da Radiologia e Diagnostico bucal: em especial a **Angela**, **Dra. Isabel**, **Dra. Bruna** e **Dr. Otavio** pela imensa colaboração no agendamento, atendimento e realização dos exames nos pacientes.

A equipe craniofacial em especial, a Assistente Social, **Dra. Eliana Fidêncio de Oliveira Mendes**, pelo apoio no agendamento dos pacientes.

Aos funcionários da Secretaria de Pós-Graduação, **Andreia Cristina da Silva**, **Maria José Bento Lopes**, **Rogério da Silveira**, **Tatiana Alonso Casoto**, **Lucy Honda** e **Ana Regina Carvalho**, pelo apoio acadêmico, pela atenção, paciência e auxílio os alunos.

A todos os amigos que cursaram Pós-graduação comigo: pela colaboração sempre, torcida, companhia, conversas, risadas, amizade, apoio e dúvidas esclarecidas. Em especial, a **Juliana Mercado Santos**, **Marina Bigelli Rafacho**, **Maria Natalia Leite de Medeiros**, **Flavia Ferlin**, **Maria Eugenia Siemann**, **Marco Aurélio Rodrigues**, **Rosana Mari Candido Sandri**, **Francine Pinheiro Favero**.

Aos alunos de Iniciação científica: **Pedro Hadime Hori**, **Juliana Siqueira** e **Aline Marins** pela amizade e colaboração.

Ao meu namorado, **André Cupini** pela torcida, companheirismo, paciência e amor. À minha sogra **Izilda** e meu sogro **Clodomir**, pelo apoio incentivo e carinho.

Aos meus **amigos** e **amigas** que me acompanharam enquanto eu fazia Pós-Graduação, muito obrigada pelo incentivo, pelo companheirismo pelos momentos de diversão, por participarem deste momento comigo.

À Coordenação de Aperfeiçoamento de Pessoal de Nível Superior (CAPES) e a **Fundação de Amparo à pesquisa do Estado de São Paulo (FAPESP)** pelo apoio financeiro na realização deste trabalho.

“Comece fazendo o necessário, depois o possível, e de repente estará fazendo o impossível”.

São Francisco de Assis

RESUMO

Moura PP. Caracterização morfológica de arco zigomático, maxila e mandíbula em indivíduos com disostose mandibulofacial [tese]. Bauru: Hospital de Reabilitação de Anomalias Craniofaciais, Universidade de São Paulo; 2016.

Introdução: as disostoses mandibulofaciais representam um grupo de condições geneticamente heterogêneas, caracterizado principalmente por hipoplasia de arco zigomático, hipoplasia mandibular e anomalias de orelhas. **Objetivos:** caracterizar a morfologia craniofacial de diferentes tipos de disostose mandibulofacial e investigar as alterações de mandíbula, maxila, arco zigomático e côndilo mandibular, meio de avaliação radiológica. **Casuística e métodos:** fizeram parte deste estudo 54 indivíduos (sendo 25 do sexo feminino e 13 do sexo masculino), com diagnóstico de disostose mandibulofacial definido por profissionais da Seção de Genética Clínica e Biologia Molecular do Hospital de Reabilitação de Anomalias Craniofaciais. Os indivíduos foram submetidos à atualização dos dados genético-clínicos e avaliação radiológica, por meio de tomografia computadorizada (helicoidal ou de feixe cônico). Para a análise morfológica, as imagens adquiridas foram reconstruídas em terceira dimensão e as estruturas craniofaciais segmentadas no software Mimics para auxiliar na descrição das alterações no arco zigomático, maxila e mandíbula A análise dos dados clínicos e morfológicos foi descritiva e em forma de tabela. **Resultados:** trinta e dois tinham diagnóstico genético-clínico de síndrome de Treacher-Collins, sete de disostose mandibulofacial tipo Bauru, quatro de disostose mandibulofacial tipo Guion-Almeida, um de disostose mandibulofacial com alopecia e dez de disostose mandibulofacial a esclarecer. A análise morfológica mostrou hipoplasia de osso e arco zigomático, maxila e mandíbula em todos os indivíduos avaliados e com alta variabilidade fenotípica. No entanto, os indivíduos com síndrome de Treacher Collins apresentaram um espectro fenotípico mais grave, foram observadas fissuras ósseas de Tessier número 6, 7 e 8, alterações nos côndilos mandibulares, processos coronoides, ramo e corpo mandibular. A disostose mandibulofacial com alopecia mostrou agenesia da porção temporal do arco zigomático, fissura óssea de Tessier número 8 (processo zigomático do osso temporal), mandíbula hipoplásica e assimétrica mandibular, os côndilos foram largos e os processos coronoides hipoplásicos. Na disostose mandibulofacial tipo Guion-Almeida foi observado fissura óssea de Tessier número 7, assimetria de face, hipoplasia mandibular com alterações de côndilo e anomalia de processo coronoide, a disostose mandibulofacial tipo Bauru apresentou uma hipoplasia de maxila bem acentuada com arco zigomático fino e hipoplásico, hipoplasia mandibular, côndilos hipoplásicos e alterações no processo coronoide e os casos com disostose mandibulofacial a esclarecer apresentaram hipoplasia de face média e mandíbula de grau variável e três casos apresentaram alterações esqueléticas, um caso sugere síndrome cerebrocostomandibular, um caso sobrepõe síndrome de Treacher Collins, dois casos sobrepõem os sinais clínicos de disostose mandibulofacial tipo Guion-Almeida e os outros três casos permanecem não esclarecidos. **Conclusão:** os achados na síndrome de Treacher Collins são mais graves dentro do grupo e os achados radiológicos da disostose mandibulofacial tipo Guion-Almeida sobrepõem aos observados na síndrome de Treacher Collins, os achados na disostose mandibulofacial tipo Bauru são mais leves que os outros grupos e a disostose mandibulofacial com alopecia apresenta um fenótipo peculiar e para os casos de disostose mandibulofacial não esclarecidos, a análise molecular é necessária para auxiliar no diagnóstico.

Palavras-chave: Disostose mandibulofacial. Anomalia craniofacial. Tomografia computadorizada.

ABSTRACT

Moura PP. Morphological characterization of zygomatic arch, maxilla and mandible in subjects with dysostosis mandibulofacial [thesis]. Bauru: Hospital for Rehabilitation of Craniofacial Anomalies, University of São Paulo; 2016.

Introduction: Mandibulofacial dysostoses are a genetically heterogeneous group of conditions characterized mainly by hypoplasia of the zygomatic arch, mandibular hypoplasia and ear anomalies. **Purpose:** Characterize the craniofacial morphology of different types of mandibulofacial dysostosis and investigate the anomalies in zygomatic arch, mandible, maxilla and mandibular condyle, by means of radiological evaluation. **Methods:** This study included 54 patients (with 25 female and 13 male) diagnosed with mandibulofacial dysostosis defined by professionals from Clinical Genetics Section and Molecular Biology by Hospital for Rehabilitation of Craniofacial Anomalies. The subjects underwent updating of clinical genetic and radiological evaluation by computed tomography (helical scan or cone beam). For morphological analysis, the acquired images were reconstructed in three dimensions and craniofacial structures were segmented in the Mimics software to assist in the description of the changes in the zygomatic arch, maxilla and mandible The analysis of clinical and morphological data was descriptive and in table form. **Results:** Thirty-two had genetic-clinical diagnosis of Treacher-Collins syndrome, 7 dysostosis mandibulofacial type Bauru, 4 dysostosis mandibulofacial Guion-Almeida type, 1 dysostosis mandibulofacial with alopecia and 10 with dysostosis mandibulofacial not defined.Morphological analysis showed hypoplasia of bone and zygomatic arch, maxilla and mandible in all evaluated individuals with high phenotypic variability. However, individuals with Treacher Collins syndrome presented in a more severe phenotype spectrum, Tessier cleft number were observed 6, 7 and 8, changes in mandibular condyles coronoides processes and mandibular ramus and body. The mandibulofacial dysostosis with alopecia showed agenesis of the temporal portion of the zygomatic arch, Tessier cleft number 8 (zygomatic process of the temporal bone), mandible hypoplastic and asymmetric, the condyles were broad and coronoides process hypoplastic. Mandibulofacial dysostosis Guion-Almeida type showed Tessier cleft number 7, facial asymmetry, mandibular hypoplasia with changes of condyle and coronoid process of anomaly, the mandibulofacial dysostosis type Bauru showed a well marked mandible hypoplasia with zygomatic arch hypoplastic and thin, mandibular hypoplasia, hypoplastic condyles and changes in the coronoid process and the cases with mandibulofacial dysostosis not defined had hypoplastic midface and varying degree of mandible and three cases showed skeletal changes, one case suggests cerebrocostomandibular syndrome, one case overlaps Treacher Collins syndrome, two cases overlapping clinical signs of dysostosis mandibulofacial Guion Almeida-type and the other three cases remain unclear. **Conclusion:** the radiological findings in Treacher Collins syndrome were more severe in the groups The radiological findings of mandibulofacial dysostosis Guion-Almeida type overlap those observed in Treacher Collins syndrome, the findings in mandibulofacial dysostosis Bauru type were lighter than the other groups and mandibulofacial dysostosis with alopecia presents a peculiar phenotype and for cases of dysostosis mandibulofacial not defined, molecular analysis is needed to aid in the diagnosis.

Keywords: Mandibulofacial dysostosis. Craniofacial anomalies. Computed tomograph.

SUMÁRIO

1 INTRODUÇÃO **13**
2 REVISÃO DE LITERATURA **19**
2.1 EMBRIOLOGIA DAS ESTRUTURAS FACIAIS **21**
2.2 SÍNDROMES DE PRIMEIRO E SEGUNDO ARCOS FARÍNGEOS: DISOSTOSES MANDIBULOFACIAIS **23**
2.3 APLICAÇÃO DA TOMOGRAFIA COMPUTADORIZADA DE FEIXE CÔNICO NA PRÁTICA CLÍNICA CRANIOFACIAL **27**
2.4 AVALIAÇÃO RADIOLÓGICA EM SÍNDROMES DE PRIMEIRO E SEGUNDO ARCOS FARÍNGEOS: DISOSTOSES MANDIBULOFACIAIS **29**
3 OBJETIVOS **33**
3.1 OBJETIVO PRINCIPAL **35**
3.2 OBJETIVOS SECUNDÁRIOS **35**
4 CASUÍSTICA E MÉTODOS **37**
4.1 ASPECTOS ÉTICOS **39**
4.2 CASUÍSTICA **39**
4.3 METODOLOGIA **39**
4.3.1 Avaliação genético-clínica **39**
4.3.2 Avaliação radiológica **40**
4.3.2.1 Reconstrução de TC de feixe cônico e TC helicoidal **42**
4.3.2.2 Avaliação morfológica do complexo zigomático, maxila e mandíbula **44**
4.4 FORMA DE ANÁLISE DOS RESULTADOS **47**
5 RESULTADOS **49**
5.1 AVALIAÇÃO GENÉTICO-CLÍNICA E AVALIAÇÃO MORFOLÓGICA DA IMAGEM 3D DE TOMOGRAFIA COMPUTADORIZADA **52**
5.1.1 Indivíduos com síndrome de Treacher Collins **52**
5.1.2 Indivíduos com DMF com alopecia **116**
5.1.3 Indivíduos com DMF tipo Guion-Almeida **118**
5.1.4 Indivíduos com DMF tipo Bauru **126**
5.1.5 Indivíduos com DMF a esclarecer **140**

6 DISCUSSÃO **163**
7 CONCLUSÃO **177**
REFERÊNCIAS **181**
ANEXOS **193**

1 Introdução

1 INTRODUÇÃO

O primeiro e segundo arcos faríngeos são primórdios embrionários compostos de células mesênquimais derivadas do mesoderma e de células da crista neural craniana, responsáveis pelo desenvolvimento de estruturas cartilaginosas, ósseas, musculares e neurais da face (MINOUX; RIJLI, 2010; NANCI, 2013; GORDON et al., 2015; TWIGG; WILKIE, 2015). Alterações no processo de migração de células da crista neural craniana, durante a embriogênese, para o primeiro e segundo arcos faríngeos, resultam em anomalias craniofaciais envolvendo, principalmente, maxila, mandíbula e orelhas (JOHNSON et al., 2011; SENGGEN et al., 2011; TRAINOR; ANDREWS, 2013; VAN GIJN; TUCKER; COBOURNE, 2013; WIECZOREK, 2013; WEAVER et al., 2015). Anomalias de primeiro e segundo arcos faríngeos representam a segunda manifestação craniofacial mais comum depois das fissuras de lábio e de palato (SENGGEN et al., 2011). Dentre as condições com envolvimento do primeiro e segundo arcos faríngeos destacam-se as disostoses mandibulofaciais (DMFs).

As DMFs representam um grupo de condições geneticamente heterogêneas, caracterizadas, principalmente, por hipoplasia de arco zigomático, hipoplasia mandibular, fissura de palato e anomalias de orelhas (TRAINOR; ANDREWS, 2013; WIECZOREK, 2013; LEHALLE et al., 2015; VINCENT et al., 2016). Dentre as síndromes pertencentes ao grupo das DMFs, a síndrome de Treacher-Collins (STC; OMIM 154500, 613717 e 248390), causada por mutação em heterozigose no *TCOF1*, *POLR1D* e mutação heterozigota composta no *POLR1C*, é a mais frequente e a mais conhecida (JOHNS HOPKINS UNIVERSITY, 2013a, 2013b, 2013g). As demais DMFs conhecidas são raras e muitas delas encontram-se em fase de delineamento (WIECZOREK et al., 2009). Essas incluem a DMF tipo Guion-Almeida (OMIM 610536), DMF tipo Bauru (OMIM 604830), DMF tipo Toriello (OMIM 301950), DMF com macrobléfaro e macrostomia (OMIM 602562), DMF com ptose palpebral (OMIM 608257) (JOHNS HOPKINS UNIVERSITY, 2013c, 2013d, 2013e, 2013f, 2013h) DMF com coloboma de pálpebra inferior e fissura de palato (STEVENSON et al., 2007), DMF com alopecia (OMIM 616367) e DMF and anemia Diamond-Blackfan (OMIM 300946 e 606164) JOHNS HOPKINS UNIVERSITY, 2015a, 2015b, 2015c). Nos últimos 3 anos, com

evolução da tecnologia genômica que possibilitou o sequenciamento do genoma todo (*Whole genome sequencing*) ou das regiões codificadoras - exoma (*exoma sequencing*), tem sido possível identificar a causa genética de algumas dessas DMF, como por exemplo a DMF tipo Guion-Almeida, causada por variante patogênica no *EFTUD2* (LINES et al., 2012), a DMF e anemia Diamond-Bllackfan, causada por variante patogênica no *RPS26*, *RPS28* e *TSR2* (GRIPP et al., 2014), e a DMF e alopécia causada por variante patogênica no *EDNRA* (GORDON et al., 2015). A heterogeneidade genética e a sobreposição fenótipica observada em muitas das síndromes do grupo das disostoses mandibulofaciais representa um desafio para o diagnóstico preciso (LUQUETTI et al., 2013; WIECZOREK, 2013; SCHAEFER et al., 2014; DEML et al., 2015; THIFFAULT et al., 2015; WEAVER et al., 2015).

Um dos recursos utilizados para auxílio no diagnóstico clínico é o uso de diagnóstico por imagem, o qual possibilita a avaliação morfológica mais precisa da região craniofacial (MEHROTRA et al., 2011). Análise de imagem tridimensional (3D) fornece informações de qualidade superior e mais detalhada em comparação com radiografia bidimensional (2D) convencional, auxiliando no diagnóstico diferencial. Grandes centros craniofaciais utilizam recursos como imagens 2D e 3D, incluindo tomografia computadorizada (TC), ressonância magnética (MRI) e fotogrametria em 3D para planejamento e execução de tratamento do complexo craniofacial associado à avaliação genético-clínica (COX; LUQUETTI; CUNNINGHAM, 2013; ANDERSON et al., 2014).

Kaga et al. (2003) reconstruíram TC helicoidal em 3D, de cinco pacientes com STC, para avaliar arco zigomático e articulação temporomandibular (no aspecto lateral do osso temporal) e exames de 2 pacientes com canais auditivos estreitos (de ambas orelhas) sem a presença de microtia, os autores observaram aplasia de arco zigomático e deslocamento da articulação temporomandibular nos sete pacientes evidenciando que a reconstrução de TC em 3D é uma tecnologia eficaz para avaliar os indivíduos com STC visto que as imagens obtidas revelam anomalias anatômicas importantes, bem como análise de arco zigomático e articulação temporomandibular. Posnick, Tiwana e Costello (2004) avaliaram, por meio de TC helicoidal, 14 medidas da região crânio orbitozigomática de indivíduos com STC não operados e compararam com grupo controle de indivíduos sem síndrome pareados por idade.

Os autores observaram concordância entre os achados radiológicos e os achados dismorfológicos presentes na STC. As medidas do complexo zigomático confirmaram a hipoplasia dos zigomas nos indivíduos com STC e foi observado, ainda, extensão da protrusão do globo ocular e diminuição da largura superior da face. Wong et al. (2013) realizaram reconstrução em 3D de tomografias de indivíduos com STC com objetivo de classificar a morfologia da deformidade malar e caracterizar, volumetricamente, o zigoma e o músculo masseter, bem como, avaliar a simetria direita e esquerda, comparando com um grupo controle normal. Os autores concluíram que a hipoplasia de zigomático varia de leve a grave e que há diminuição do volume da região malar cursando junto com a hipoplasia do masseter. Os autores concluíram ainda, que os lados direito e esquerdo são assimetricamente afetados. E recentemente, Ma et al. (2015) avaliaram o volume tridimensional (por meio de TC 3D) de vias aéreas superiores em indivíduos com STC e correlacionaram a morfologia craniofacial e a posição espacial com o volume das vias aéreas. Os autores concluíram que o volume tridimensional das vias aéreas, nos indivíduos com STC foi reduzido e a região retroglossal consideravelmente reduzida.

Luquetti et al. (2013) avaliaram três pacientes com quadros clínicos sobrepostos a DMF tipo Guion-Almeida, nos quais foram encontradas variantes patogênicas no *EFTUD2.* A TC 3D de face desses pacientes demonstrou a presença de fissura de arco zigomático como parte do espectro clínico da síndrome o que levou os autores a considerarem a TC craniofacial como ferramenta para auxiliar o diagnóstico.

Devido à raridade das demais DMFs, os estudos radiográficos tridimensionais são escassos. Portanto, considerando a dificuldade de se estabelecer o diagnóstico clínico preciso nas DMFs (devido à heterogeneidade genética e sobreposição fenotípica) e o número de indivíduos com DMF presentes na casuística do HRAC, viu-se a oportunidade de conduzir um estudo radiográfico da estrutura da mandíbula e maxila em um grupo de indivíduos com DMF que se encontra em tratamento no HRAC, com objetivo de auxiliar no diagnóstico e no tratamento desses indivíduos. A hipótese avultada nesse estudo é que os indivíduos com diferentes tipos de DMF têm diferentes alterações nas estruturas dos ossos, zigomático, maxila e mandíbula e, se essas diferenças puderem ser identificadas

auxiliarão no diagnóstico e no estabelecimento de protocolo de tratamento cirúrgico e ortognático específicos para os indivíduos com diferentes condições dentro do grupo das DMFs.

2 Revisão de Literatura

2 REVISÃO DE LITERATURA

2.1 EMBRIOLOGIA DAS ESTRUTURAS FACIAIS

A estrutura craniofacial dos vertebrados se desenvolve a partir de uma complexa interação de derivados das camadas germinativas e uma sequência, dinâmica e coordenada, de eventos morfogenéticos em três dimensões, os quais envolvem proliferação e migração celulares (SZABO-ROGERS et al., 2010; NANCI, 2013). As três camadas germinativas primárias (ectoderma, mesoderma e endoderme) são à base de formação dos órgãos e tecidos e estabelecem o plano do corpo do embrião (WYCZALKOWSKI et al., 2012). O eixo cefalo-caudal é determinado pela placa pré-cordal, na extremidade craniana e a membrana cloacal, na extremidade caudal. A placa pré-cordal é formada por uma invaginação para o interior da membrana orofaríngea, que dará origem a estrutura central da formação da face, o estomodeu (JOHNSON et al., 2011). O processo frontonasal se desenvolve na região superior ao estomodeu e, ao mesmo tempo, ocorre a formação de 5 pares de arcos faríngeos numerados em 1, 2, 3, 4 e 6, no sentido caudal (sendo o primeiro segundo e terceiros arcos faríngeos envolvidos no desenvolvimento da face, boca e língua). Os arcos faríngeos são separados por fendas branquiais revestidos de tecido mesenquimal de células da crista neural (MINOUX; RIJLI, 2010; STANDRING, 2010; JOHNSON et al., 2011; NANCI, 2013). As células da crista neural são multipotentes, originadas de células situadas nas bordas mais externas da placa neural, na região mais dorsal do corpo no momento do fechamento do tubo neural, na região denominada crista neural. As células da crista neural se diferenciam em várias estruturas do corpo, mas aquelas com envolvimento no desenvolvimento craniofacial contribuem para o desenvolvimento de parte das estruturas craniofaciais Entre a quarta e a oitava semana de gestação, inicia-se o desenvolvimento da face e da cavidade oral, com contribuição do ectoderma (STANDRING, 2010; MISHINA; SNIDER, 2014).

O desenvolvimento da face deriva do processo frontonasal, que se desenvolve ao longo do cérebro anterior e das proeminências maxilares e mandibulares, derivados do primeiro arco faríngeo, também chamado arco

mandibular (CARUSO; HARRIS; PADWA, 2003). O processo frontonasal dá origem aos placoides nasais formando as proeminências nasais laterais e mediais que se ampliam e se fundem na linha média dando origem a pré-maxila (filtro labial, columela, ponta, cartilagem do septo nasal). Na formação do primeiro arco faríngeo, com auxílio do mesênquima derivado da crista neural, as células da crista neural cranianas migram do tubo neural dorsal para auxiliarem no desenvolvimento dos arcos faríngeos, os quais darão origem aos ossos e cartilagens da face (CARUSO; HARRIS; PADWA, 2003; SOM; NAIDICH, 2013; GORDON et al., 2015).

Os processos maxilares migram medial e ventralmente para dar origem aos aspectos laterais do lábio superior, a maxila e o complexo zigomático e uma parte do osso temporal, por meio de ossificação membranosa. Os processos mandibulares dão origem à mandíbula (JOHNSON et al., 2011; DEVOTTA et al., 2016). Entre a sexta e a décima segunda semana de gestação ocorre a formação do palato primário (derivado das proeminências nasais mediais) e do palato secundário (que se forma pela fusão dos processos palatinos com as proeminências maxilares) (CARUSO; HARRIS; PADWA, 2003; STANDRING, 2010; NANCI, 2013). Os processos mandibulares têm seu desenvolvimento auxiliado pela cartilagem do primeiro arco faríngeo (cartilagem de Meckel) (Figura 1), que se estende em forma de bastão, no sentido lateral da face em direção à linha média onde ocorre a fusão dos processos mandibulares, o lábio inferior tem seu desenvolvimento originado a partir de células ectomesenquimais oriundas deste mesmo processo que se fundem na linha média (NANCI, 2013).

O segundo arco faríngeo, conhecido como arco híoide (cartilagem de Reichert´s) contribui com a formação do osso hioide, estruturas da orelha (estribo), processo estiloide do osso temporal (STANDRING, 2010; JOHNSON et al., 2011; DEVOTTA et al., 2016).

O desenvolvimento dos arcos faríngeos é regulado por vias de interação de vias de sinalização e complexo interação de tecidos para que ocorra um desenvolvimento normal. Qualquel alteração nesse processo pode resultar em anomalias congênitas de cabeça e pescoço (SPERBER; SPERBER; GUTTMANN, 2010; FRISDAL; TRAIONOR, 2014).

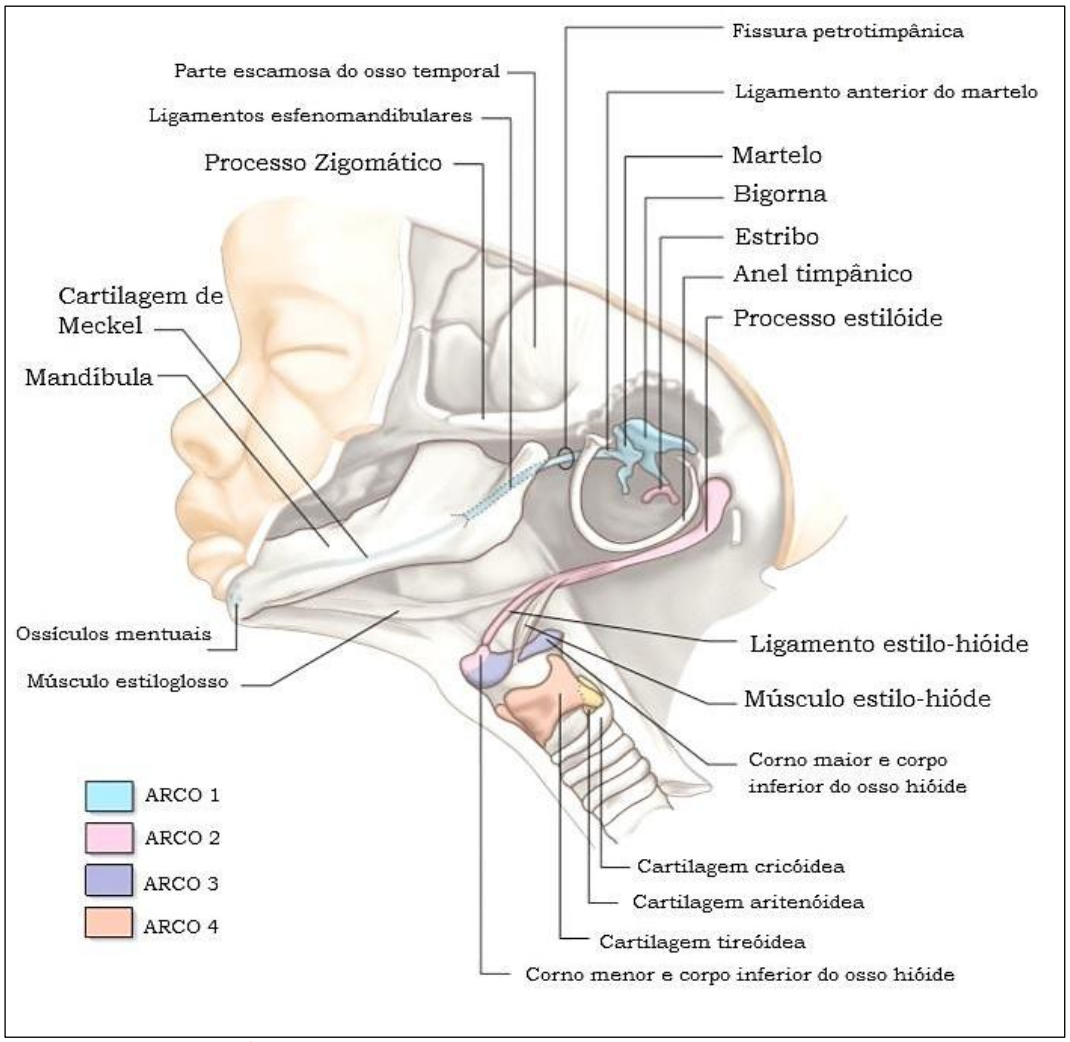

Fonte: Standring S. Gray´s Anatomia. 40. ed. Rio de Janeiro: Elsevier (Livros Digitais); 2010.

Figura 1 - Estruturas osseas e cartilaginosas desenvolvidas a partir dos arcos faríngeos

2.2 SÍNDROMES DE PRIMEIRO E SEGUNDO ARCOS FARÍNGEOS: DISOSTOSES MANDIBULOFACIAIS

Alterações no desenvolvimento embrionário do primeiro e segundo arcos faríngeos resultam em alterações com envolvimento comum das estruturas craniofaciais, como primórdio do osso temporal, órbitas, complexo zigomático e maxila, mandíbula e orelhas externa, média e interna (GRANSTRÖM; JACOBSSON, 1999; JOHNSON et al., 2011).

Dentro do grupo de alterações do primeiro e segundo arcos faríngeos destacam-se a sequência de Robin, o espectro oculoauriculovertebral (também conhecida, principalmente, como microssomia hemifacial e síndrome de Goldenhar)

e as disostoses mandibulofaciais e acrofaciais (JOHNSON et al., 2011; SENGGEN et al., 2011; WIECZOREK, 2013). A sequência de Robin é caracterizada por micrognatia, glossoptose com ou sem fissura de palato (sendo a fissura de palato ampla em U, reportado em 73-90% dos casos), podendo ocorrer de forma isolada ou como componente de diversas síndromes (TAN; KILPATRICK; FARLIE, 2013; CÔTÉ et al., 2015). Tan, Kilpatrick e Farlie (2013), em estudo de revisão, reportam que há mais de 50 síndromes descritas associadas com sequência de Robin em seu fenótipo clínico.

O espectro oculoauriculovertebral é caracterizado por fenótipo variável que inclui coloboma de pálpebra superior, dermoide epibulbar, hipoplasia de mandíbula, malformação e anquilose da articulação temporomandibular, paralisia de músculos faciais, anomalias de orelhas (externa, média e interna), anomalias vertebrais, podendo ocorrer anomalias cardíacas e de sistema nervoso central (GORLIN; COHEN; HENNEKAM, 2001; BELEZA-MEIRELES et al., 2014).

A DMF é caracterizada por hipoplasia de arco zigomático, hipoplasia mandibular e anomalias de orelhas e, quando há envolvimento de membros são denominadas de disostoses acrofaciais (WIECZOREK, 2013; WEAVER et al., 2015).

Wieczorek (2013) revisou as disostoses faciais humanas, incluindo as disostoses mandibulofaciais e as disostoses acrofaciais. No entanto, não foram contempladas as síndromes DMF e anemia Diamond-Blackfan, DMF com macrobléfaro e macrostomia (OMIM 602562), DMF com ptose palpebral (OMIM 608257), DMF com coloboma de pálpebra inferior e fissura de palato (STEVENSON et al., 2007), DMF com alopecia (OMIM 616367), possivelmente por serem raras e, ainda, estarem em fase de delineamento (JOHNS HOPKINS UNIVERSITY, 2013d, 2013e, 2013f, 2013g, 2015a, 2015b, 2015c). As principais DMFs e suas variantes patogências foram dispostas na Figura 2.

Dentre as síndromes pertencentes ao grupo das DMFs, a síndrome de Treacher-Collins (STC; OMIM 154500, 613717 e 248390) é a mais frequente e a mais conhecida. A STC é uma condição autossômica dominante rara, com incidência de 1:50.000 nascidos, clinicamente caracterizada por hipoplasia do complexo zigomático, da maxila e da mandíbula; anomalias auriculares; fissura de

palato e deficiência auditiva. Cerca de 40% dos casos tem histórico familial positivo para a síndrome e, devido à expressividade fenotípica variável, membros de famílias com afetados podem ter manifestação clínica mínima da condição. Geneticamente, a STC é heterogênea, com cerca de 90% dos casos sendo causados por mutação heterozigota no gene TCOF1, localizado no cromossomo 5q32, o qual codifica uma fosforoproteína nuclear de baixa complexidade e rica em serina-alanina (DIXON; TRAINOR; DIXON, 2007; JUGESSUR; FARLIE; KILPATRICK, 2009; PASSOS-BUENO; ORNELAS; FANGANIELLO, 2009; TRAINOR, 2010; DAUWERSE et al., 2011; JOHNSON et al., 2011). Análise de variação patogênica em POLR1D (13q12. 2) e POLR1C (6p21.1) também têm sido descritas em indivíduos com STC que não apresentaram variante patogênica em TCOF1 (DAUWERSE et al., 2011).

A segunda DMF mais comum é a DMF tipo Guion-Almeida (610536). Inicialmente, foi descrita por Guion-Almeida et al. (2006) em quatro indivíduos brasileiros pertencentes à casuística do HRAC, cujo fenótipo foi caracterizado por microcefalia, hipoplasia de arco zigomático, fissura de palato, micrognatia, assimetria mandibular, atraso importante no desenvolvimento neuropsicomotor, atraso na aquisição da fala e de linguagem, atresia coanal que resulta em dificuldades respiratórias, deficiência auditiva condutiva, orelhas pequenas, anômalas e proeminentes. Posteriormente, Guion-Almeida et al. (2009) descreveram mãe e filho afetados indicando herança autossômica dominante. Lines et al. (2012) estudaram o genoma de indivíduos com DMF tipo Guion-Almeinda, incluindo os pacientes 1 e 2 do artigo original e demonstraram que a DMF tipo Guion-Almeida é causada por haploinsuficiência no *EFTUD2* (17q21.31), o qual codifica a U5-116kD, uma GTPase *spliceossomal* altamente conservada. Desde então, no *EFTUD2,* em indivíduos com DMF tipo Guion-Almeida ou com sobreposição clínica, com essa síndrome têm sido descritas por outros autores (WIECZOREK et al., 2009; BERNIER et al., 2012; GORDON et al., 2012; NEED et al., 2012; LUQUETTI et al., 2013; VOIGT et al., 2013; HUANG et al., 2016).

Uma das condições raras do grupo das DMF com etiologia genética, recentemente definida, a DMF tipo alopecia, inicialmente descrita por Zechi-Ceide et al. (2010) em um menino com DMF, coloboma de pálpebra inferior, fissura de palato, anomalia de orelhas, alopecia, apinhamento dentário e deficiência auditiva

sensorioneural. Exame citogenético de bandamento G foi normal e não foi encontrada variação patogênica para o *TCOF1*. O fenótipo apresentado mostrou-se distinto do observado na STC e nas demais DMFs conhecidas. Os autores observaram similaridade fenotípica com o paciente descrito por Stevenson et al. (2007), cujo fenótipo foi caracterizado por fácies semelhante, anomalias oculares e anomalias de primeiro arco faríngeo, deficiência auditiva e anomalia de membros. O diagnóstico diferencial incluiu, ainda, a síndrome Johnson-McMillin, mais especificamente o paciente descrito por Cushman, Torres-Martinez e Weaver (2005), o qual apresentou forma mais grave, incluindo fendas palpebrais amplas com coloboma de pálpebra inferior, além da alopecia. Os autores consideraram a possibilidade de tratar-se de forma mais grave da síndrome Johnson-McMillin ou, ainda, a possibilidade de tratar-se de síndrome nova dentro do grupo das DMFs. Posteriormente, Gordon et al. (2015) por meio de tecnologia molecular de última geração (Whole-exome sequencing), analisaram o genoma de 4 indivíduos não relacionados, incluindo os indivíduos descritos por Cushman, Torres-Martinez e Weaver (2005) e Zechi-Ceide et al. (2010), e encontraram variante patogênica no EDNRA em todos os pacientes.

A sobreposição clínica entre as diferentes condições com DMF é evidente. Muitos dos casos com DMF raras foram, inicialmente, considerados como STC e mutação no gene *TCOF1* foi excluída (ZECHI-CEIDE et al., 2010; WEAVER et al., 2015). Algumas das DMFs raras ainda não têm etiologia genética definida e a sobreposição clínica dificulta o diagnóstico preciso (LUQUETTI et al., 2013).

Segundo Wieczorek (2013), uma reclassificação das diferentes formas de DMF, com sobreposição clínica, poderá ocorrer à medida que as bases moleculares dessas condições sejam determinadas.

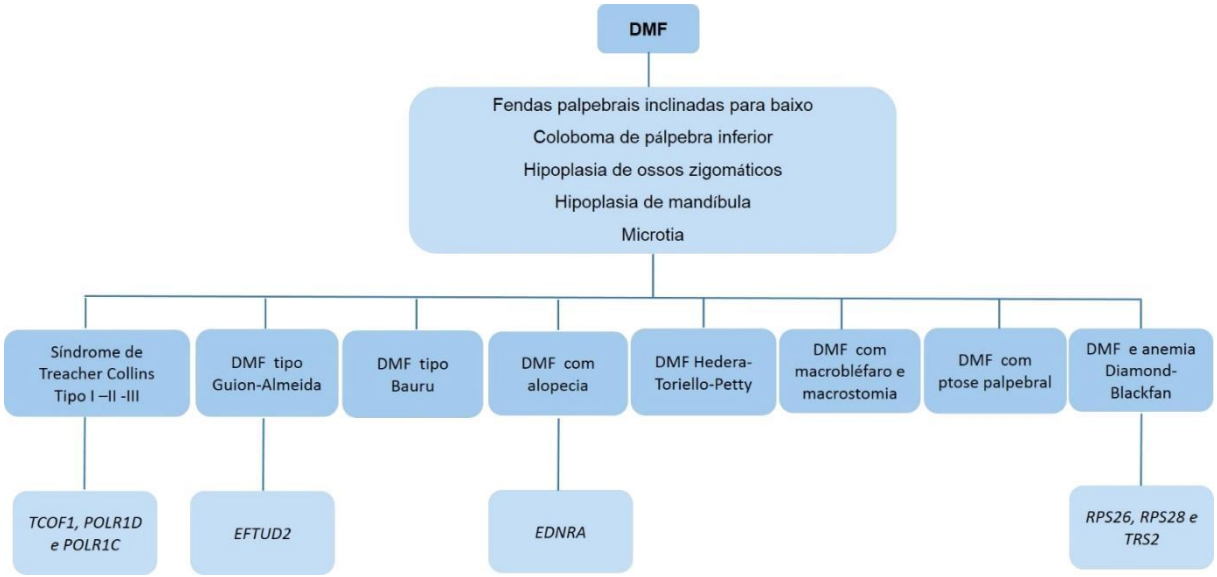

Fonte: Modificado de Wieczorek D. Human facial disostoses. Clin Genet. 2013;83(6):499-510.

Figura 2 - Quadro ilustrativo com um grupo de disostose mandibulofaciais mais conhecidas e as variantes patogênicas descritas até o momento

2.3 APLICAÇÃO DA TOMOGRAFIA COMPUTADORIZADA DE FEIXE CÔNICO NA PRÁTICA CLÍNICA CRANIOFACIAL

Atualmente, em grandes centros de tratamento e pesquisa craniofacial, utilizam-se técnicas de imagens médicas, incluindo ressonância magnética e tomografia computadorizada para avaliações de malformações craniofaciais, e sendo importante também, para avaliação de tratamento pré e pós-operatória dessas malformações. Na última década, com o aumento do uso das imagens tridimensionais (3D) para avaliar a morfologia maxilofacial, a tomografia computadorizada de feixe cônio (TCFC) ou *cone beam*, tem sido eleita para esta avaliação por emitir uma dosagem de radiação menor que a TC helicoidal e permitir avaliar o terço médio da face, mandíbula e/ou articulação temporomandibular, assimetria facial e regiões de crescimento craniofacial (CARUSO; HARRIS; PADWA, 2003; KAPILA; CONLEY; HARRELL, 2011; COX; LUQUETTI; CUNNINGHAM, 2013; ANDERSON et al., 2014; GARIB et al., 2014).

A tomografia de feixe cônico (TCFC) permite a visualização da morfologia craniofacial em seções multiplanares (axial, coronal e sagital) com boa resolução e apresenta evidências clínicas para avaliação craniofacial e para planejamento do

tratamento de fissuras orofaciais, discrepâncias esqueléticas e patologias da articulação temporomandibular (GARIB et al., 2007; ANDERSON et al., 2014; GARIB et al., 2014; KAPILA; NERVINA, 2015). O "*cone beam*" ou feixe cônico está relacionada ao feixe de raios X que realiza a varredura da cabeça do paciente em uma trajetória circular. Em uma única rotação, a região de interesse é captada por meio de imagens bidimensionais (com forma e densidade em vários ângulos) (ABRAMOVITCH; RICE, 2014). O aparelho de TCFC consiste de dois componentes principais: a fonte ou tubo de raios X, que emite um feixe de raios X em forma de cone, e um detector de raios X, os quais são posicionados nos extremos opostos laterais da cabeça do paciente. O sistema tubo-detector do tomógrafo realiza um giro de 360 graus em torno da cabeça do paciente, o qual permanece na posição sentado (MOURA, 2013). Posteriormente, ocorre o processamento de imagens e a exibição das mesmas, que são imagens radiográficas convencionais capturadas no detector e, ao final da rotação, são adquiridas todas as imagens base (que pode variar de 100 a 600 imagens digitalizadas) e quanto maior o número de imagens, maior o tempo de varredura, maior a dose de radiação e melhor qualidade das imagens (GARIB et al., 2007; DE VOS; CASSELMAN; SWENNEN, 2009; ABRAMOVITCH; RICE, 2014). As imagens adquiridas são armazenadas no formato Digital Imaging e Comunicações em padrão Medicina (DICOM). Este formato digital é padronizado pela *International Organization for Standardization* (ISO) como referência para formato de arquivo digital de imagens médicas e informações relacionadas (ABRAMOVITCH; RICE, 2014). Posteriormente, as imagens são recontruídas, tridimensionalmente, em softwares específicos.

Com relação à dose de radiação emitida pela TCFC, considera-se reduzida quando comparada a TC convencional, porém quando comparada à radiografia panorâmica e à telerradigrafia lateral, a dosagem de radiação ainda é elevada. A Comissão Internacional de Proteção Radiológica preconiza que, para o cálculo de radiação efetiva, devem-se incluir as glândulas salivares e a mucosa oral (KAU et al., 2014). Este cálculo é baseado no campo de visão (FOV – *field of view*) a qual o paciente é exposto, um FOV pequeno, proporciona a visualização da maxila ou mandíbula, FOV médio fornece imagens da mandíbula, da região maxilomandibular, articulação temporomandibular e oclusão. FOVs grandes compreendem o crânio, a base do crânio e todas as estruturas associadas, auxiliando o profissional na

visualização de anomalias craniofaciais significativas em pacientes com necessidade de cirurgia ortognática (GARIB et al., 2014; KAU et al., 2014).

As dosagens efetivas de radiação emitida pelos aparelhos de TCFC são vairáveis, de acordo com o modelo e marca do aparelho. O FOV de 13 cm, que compreende a região maxilomandibular (utilizado na metodologia deste estudo), no tomógrafo *Next Generation i-Cat*, apresentou em uma dose de radiação de 170 µSv* de acordo com Comissão Internacional de Proteção Radiológica (KOIVISTO et al., 2014).

As imagens 3D de TCFC tem sido utilizada, nos últimos anos, para análise do complexo craniofacial em diferentes ângulos e está crescente o uso de cefalometria 3D, visto que o planejamento com uso dessa tecnologia melhora o planejamento de tratamento das deformidades maxilofaciais (YÁÑEZ-VICO et al., 2013; KAU et al., 2014).

2.4 AVALIAÇÃO RADIOLÓGICA EM SÍNDROMES DE PRIMEIRO E SEGUNDO ARCOS FARÍNGEOS: DISOSTOSES MANDIBULOFACIAIS

Os primeiros relatos de utilização de tomografia computadorizada 3D em pacientes com anomalias craniofaciais foi em 1989, por Marsh e Vannier. Neste trabalho os autores evidenciam que o uso desta tecnologia auxiliava no estudo das anomalias craniofaciais e que as reconstruções de imagens em 3D já auxiliavam na diferenciação de fenótipos semelhantes.

Posteriormente, Posnick, Goldstein e Waitzman (1993) avaliaram as deficiências no complexo zigomático em crianças com síndrome de Treacher Collins e Darling et al. (1994) provaram a eficácia da TC 3D sobre as 2D, avaliando pacientes com craniossinostose, fissuras raras da face, trauma e síndromes craniofaciais (YÁÑEZ-VICO et al., 2013).

Johnson et al. (2011) realizaram uma avaliação com algumas das síndromes de primeiro e segundo arcos faríngeos, incluindo indivíduos com sequência de Robin, microssomia hemifacial e síndrome auriculocondilar. Nos pacientes com

* Microsieverts é unidade de medida usada para avaliar os efeitos biológicos da radiação.

sequência de Robin, a avaliação radiográfica mostrou hipoplasia mandibular simétrica, podendo estar associada à hipoplasia do processo condilar e processo coronoide. A avaliação radiológica com reconstrução em 3D em indivíduos com microssomia hemifacial mostrou comprometimento variável das estruturas faciais (podendo afetar apenas um lado da face), com hipoplasia e assimetria de maxila e mandíbula e malformação da articulação temporomandibular. Os autores afirmam, ainda, que devem ser considerados exames detalhados de osso temporal para avaliar a orelha média e a formação do nervo facial e que as alterações presentes nas outras estruturas faciais têm sido consideradas para classificar a gravidade de cada uma das manifestações craniofaciais da microssomia hemifacial. De acordo com Saccomanno et al. (2014) a reconstrução de TC em 3D de indivíduos com síndrome de Goldenhar, possibilita a reprodução volumétrica de estruturas anatômicas do crânio sem sobreposição, permitindo uma avaliação completa de todas as malformações presentes na mandíbula e osso temporal que caracterizam a síndrome e auxiliam na conduta terapêutica e no tratamento ortodôntico.

Na síndrome de Stickler foi observado, em avaliação radiográfica, ponte nasal baixa, discreta hipoplasia de osso zigomático, micrognatia e, em avaliação de osso temporal, anomalias na cadeia ossicular também foram observadas. Os achados morfológicos observados evidenciam que as compreensões dos achados radiológicos dessas anomalias auxiliam na formulação de diagnósticos precisos e considerações de diagnósticos diferenciais (JOHNSON et al., 2011).

Dentre as DMFs avaliadas, morfologicamente, destaca-se a STC que tem sido avaliada por meio de análise cefalométrica e de tomografia computadorizada, visando melhor caracterização das anomalias e melhora nos resultados cirúrgicos (CHONG et al., 2008; CHUNG et al., 2012; KAPADIA et al., 2013; WONG et al., 2013). Kapadia et al. (2013) realizaram análise cefalométrica da morfologia craniofacial em pacientes com STC e concluíram que a cefalometria lateral é uma importante ferramenta para fornecer orientação no planejamento cirúrgico para os indivíduos com STC e, além disso, contribui para a compreensão da anomalia craniofacial, das características faciais sobrepostas e das disfunções associados a essa condição. Chung et al. (2012), por meio de análise morfométrica 3D, observaram diferença na morfologia da mandíbula em indivíduos com STC, quando comparados com indivíduos com sequência de Robin. De acordo com o observado

pelos autores, na STC o ramo mandibular é curto, enquanto que, na sequência de Robin, o corpo mandibular é pequeno. Wong et al. (2013), por meio de TC em 3D, identificaram graus diferentes de hipoplasia malar em indivíduos com STC e classificaram os achados em leve, moderado e grave. Os autores observaram, ainda, que os lados direito e esquerdo não são simetricamente afetados. Travieso et al. (2013) realizaram avaliação de côndilos mandibulares, por meio de TC 3D, em indivíduos com STC e observaram variabilidade no tamanho dos côndilos e em seus volumes, significativamente menores que os do grupo controle (indivíduos fenotipicamente normais), resultando em redução no volume total da mandíbula. Estes achados têm implicação direta nas medidas de condutas terapêuticas e nos procedimentos de distração osteogênica.

Luquetti et al. (2013) realizaram um estudo molecular e radiológico em 3 indivíduos com DMF tipo Guion-Almeida. Os autores utilizaram a TC em 3D para avaliar fissura de arco zigomático como auxílio diagnóstico em quadros clínicos sobrepostos ao espectro oculoauriculovertebral com microtia bilateral. Eles encontraram variantes patogênicas no *EFTUD2* em todos os indivíduos e acrescentaram ao fenótipo clínico a fissura de arco zigomático e o dermoide epibulbar. Os autores sugerem que a presença de dermoide epibulbar com envolvimento unilateral e variante patogênica no *EFTUD2* sobrepõe o fenótipo da DMF tipo Guion-Almeida ao fenótipo do espectro oculoauriculovertebral e que estudos de imagens craniofaciais de arco zigomático poderiam auxiliar no diagnóstico da DMF tipo Guion-Almeida.

Em outro estudo com DMF tipo Guion-Almeida, Sarkar et al. (2015) avaliaram dois indivíduos, com alterações de orelha média e interna, por meio de TC de osso temporal, com a finalidade de expandir o fenótipo e auxiliar no diagnóstico. Os autores observaram que as características do ouvido interno de indivíduos com esta síndrome sobrepõem aquelas observadas em indivíduos com síndrome de Charge e relatam, ainda, vestíbulo coclear dismórfico, nervo coclear ausente e detalhes de assimetria no osso temporal.

Moura (2013) realizou estudo genético-clínico e radiológico (raios X e tomografia computadorizada de feixe cônico) em 11 indivíduos com DMF tipo Bauru (OMIM 604830), condição rara, autossômica dominante, inicialmente descrita por Marçano e Richieri-Costa (1998) em cinco indivíduos de uma família brasileira

(JOHNS HOPKINS UNIVERSITY, 2013g). De acordo com a autora, o padrão facial típico foi caracterizado por frontal curto, pálpebras superiores inclinadas para baixo, ponte nasal alta, hipoplasia de face média e de região zigomática, fissura orofacial, lábio inferior grosso e evertido e micrognatia acentuada. Os achados obtidos na análise morfológica em 3D e na análise cefalométrica mostraram assimetria facial, arco zigomático inclinado para baixo, hipoplasia de maxila, côndilos mandibulares hipoplásicos, assimetria mandibular, micrognatia e retrognatia, meato acústico externo atópico, padrão de crescimento vertical, dimensão da maxila reduzida, mandíbula pequena e retruída, ramo mandibular curto, relação maxilomandibular deficiente, altura facial total reduzida, base anterior do crânio curto e altura facial anteroinferior aumentada. Segundo a autora, a presença de ramo mandibular curto nesses indivíduos mostra similaridade dessa condição com a STC, que também apresenta ramo mandibular curto e, por outro lado, a difere da sequência de Robin, onde o ramo mandibular é normal, mas o corpo mandibular é pequeno. Por outro lado, segundo a autora, a inclinação do arco zigomático, presente em 100% dos indivíduos estudados, não tem sido relatada em outras condições com DMF, parecendo tratar-se de um achado específico da DMF tipo Bauru.

Embora ainda escassos, mas em franca expansão, os dados supracitados mostram a importância de se caracterizar as alterações faciais nas DMF para maior compreensão das malformações faciais presentes, possibilitando um diagnóstico mais preciso e plano de tratamento mais personalizado.

3 Objetivos

3 OBJETIVOS

3.1 OBJETIVO PRINCIPAL

- Caracterizar as alterações da maxila, da mandíbula, do arco zigomático e do côndilo mandibular em indivíduos com DMF.

3.2 OBJETIVOS SECUNDÁRIOS

- Correlacionar os achados morfológicos encontrados com as diferentes síndromes que cursam com DMF;
- auxiliar no diagnóstico diferencial das diferentes condições com DMF;
- auxiliar no planejamento do tratamento multidisciplinar dos indivíduos com DMF.

4 Casuística e Métodos

4 CASUÍSTICA E MÉTODOS

4.1 ASPECTOS ÉTICOS

Este estudo foi aprovado pelo Comitê de Ética em Pesquisa em Seres Humanos do Hospital de Reabilitação de Anomalias Craniofaciais da Universidade de São Paulo (HRAC-USP), CAAE: 23048313.0.0000.5441, parecer número 501.139 (Anexo A). Os indivíduos e/ou responsáveis somente foram incluídos neste estudo após serem informados dos objetivos, concordarem em participar do mesmo e assinarem o Termo de Consentimento Livre e Esclarecido (Anexo B) e o Formulário de permissão para uso de registros para fins científicos (Anexo C).

4.2 CASUÍSTICA

Fizeram parte deste estudo 54 indivíduos com diagnóstico de DMF, cadastrados no banco de dados da Seção de Genética Clínica e Biologia Molecular - Divisão de Sindromologia do HRAC-USP, Bauru, de ambos os sexos. O diagnóstico de DMF foi previamente estabelecido por geneticistas clínicos da referida Seção e, o critério mínimo para o mesmo foi apresentar hipoplasia de arco zigomático e de mandíbula. O critério de inclusão foi estar em seguimento regular no HRAC-USP e com idade superior a sete anos, de acordo com o protocolo de tratamento ortodôntico para os pacientes com anomalias craniofaciais, que se inicia a partir dos sete anos de idade.

4.3 METODOLOGIA

4.3.1 Avaliação genético-clínica

Os indivíduos com diagnóstico de DMF incluídos no estudo foram submetidos a entrevista para atualização dos dados por meio de avaliação genético-clínica, sob

supervisão da orientadora Dra. Roseli Maria Zechi Ceide. Essa atualização incluiu entrevista com o paciente ou responsável para coleta dos dados pessoais (incluindo dados gestacionais, intercorrências neonatais, problemas de saúde, desenvolvimento neuropsicomotor, desempenho escolar, entre outros), dados referentes à história familial e à evolução geral do paciente, dados antropométricos (peso, altura e perímetro cefálico) (JONES, 2007) e avaliação física para reconhecimento das anomalias craniofaciais presentes (a descrição dos achados clínicos foram realizados de acordo com a descrição da coletânea de artigos *"Elements of Morphology" do American Journal Medical Genetics – Part A;* ALLANSON et al., 2009a, 2009b; BIESECKER et al., 2009; CAREY et al., 2009; HALL et al., 2009; HENNEKAM et al., 2009; HUNTER et al., 2009). Também foi realizado levantamento do prontuário, para obtenção de dados referentes aos tratamentos e aos exames subsidiários já realizados (incluindo tomografia computadorizada realizada anteriormente), os quais foram registrados em ficha específica (Anexo D). A documentação fotográfica foi atualizada quando necessário.

4.3.2 Avaliação radiológica

As avaliações radiológicas seguiram o protocolo de tratamento da área de ortodontia para indivíduos com anomalias craniofaciais, com a colaboração da Dra. Daniela Gamba Garib Carreira e do Dr. Adriano Porto Peixoto. O protocolo de tratamento ortodôntico para os pacientes com anomalias craniofaciais inicia-se a partir dos 7 anos de idade com avaliação clínica e modelo de documentação. A tomografia computadorizada é solicitada pela equipe craniofacial quando há queixa funcional da respiração com comprovação de apneia obstrutiva do sono mediante exame polissonográfico. Nestes casos, pode ser indicado a distração osteogênica para avanço da mandíbula ou enxerto costo condral prévio ao avanço da mandíbula, dependendo da gravidade da hipoplasia mandibular. O planejamento e execução das osteotomias que direcionam a distração osteogênicas são definidas com auxílio da tomografia computadorizada. Nos pacientes adultos, ao invés de distração, planeja-se a cirurgia ortognática com enxerto de costela, cujo planejamento e execução são beneficiados com a tomografia computadorizada de feixe cônico.

Casos com severos desvios morfológicos da face média (osso zigomático) resultando dificuldades respiratórias e/ou em implicações oftalmológicas (por deformação do assoalho orbitário e exposição demasiada do globo ocular), a TCFC é utilizada para planejar a cirurgia de enxertia do terço médio para construção do assoalho ocular. Na imagem tridimensional é possível selecionar o tamanho e a forma de enxerto mais adequado (*medpore* – acrílico cirúrgico). Além disso, o local de colocação do enxerto é cuidadosamente planejado em imagens tridimensionais.

Nestes dois casos, a equipe de diagnóstico e tratamento ortodôntico utiliza a tomografia computadorizada de feixe cônico, já requisitada pela equipe craniofacial. Casos em que há a necessidade de telerradiografia ou radiografia panorâmica, estas são reconstruídas a partir da TCFC para evitar uma nova exposição do indivíduo à radiação.

Os indivíduos da amostra, que no momento da avaliação genético-clínica ainda não haviam realizado TC (helicoidal ou feixe cônico) ou, então, aqueles cujos resultados de exames já realizados, foram inconclusivos, foram submetidos à avaliação radiológica segundo o que se segue.

Para os indivíduos acima de sete anos, que preencheram os critérios de inclusão e estavam em avaliação pela equipe craniofacial, foi realizada a TC feixe cônico, por técnicos do Setor de Diagnóstico Bucal HRAC-USP, utilizando-se o aparelho de tomografia computadorizada i-Cat Next Generation Cone Beam 3-D Dental Imaging System (iCat, Hartsfield, PA, Estados Unidos) disponível no referido Setor. Para a realização do exame de TC feixe cônico o paciente permanece na posição sentado (entre o tubo de raios X e o detector de raios X) e imobilizado usando uma faixa na cabeça para ajustar no encosto e o plano médio-sagital é alinhado perpendicularmente em relação ao plano horizontal, como recomendado pelo fabricante. O sistema tubo-detector do tomógrafo realiza um giro de 360 graus em torno da cabeça do paciente e a cada grau de giro o aparelho adquire uma imagem base da cabeça do paciente. O campo de visão (FOV) utilizado, neste estudo, compreende a região maxilomandibular, totalizando 13 cm de altura e 16 cm de diâmetro com tempo de varredura de 8,9 segundos. Parâmetros operacionais foram 120 kVp e 5 mA com espessura de corte de 0,4 mm. Também foram considerados exames de TCFC com FOV de alturas diferentes, realizados anteriormente, que estavam arquivados no departamento de radiologia.

A sequência de imagens adquiridas pelo exame de TCFC foram transferidas para um computador Positivo com processador Celeron E3200 e monitor de tela plana de 17'' LCD (Infoway, Itautec®), acoplado ao tomógrafo. Os arquivos de imagens 2D foram salvos no formato padrão para imagens digitais de tomografia computadorizada em arquivos no formato (DICOM) *Digital Imaging and Communications in Medicine* (GRAUER; CEVIDANES; PROFFIT, 2009; ABRAMOVITCH; RICE, 2014).

4.3.2.1 Reconstrução de TC de feixe cônico e TC helicoidal

As imagens primárias capturadas (imagens bidimensionais do exame tomográfico no formato DICOM) foram transferidas para o software Mimics Innovation Suite 17.0 (Materialize, Leuven, Bélgica) e reconstruídas para gerar imagens do crânio em 3D. A partir da imagem inicial adquirida foi possível realizar a segmentação das estruturas craniofaciais para avaliar a morfologia e o volume das estruturas ósseas. A mandíbula e a face média foram digitalmente isoladas do esqueleto craniofacial e foram avaliados os lados direito e esquerdo. Foram consideradas também as alterações morfológicas dos côndilos mandibulares, os quais foram comparados com dados de literatura referente à população normal que auxiliaram na descrição.

As avaliações radiológicas foram supervisionadas pela Profa. Dra. Daniela Gamba Garib Carreira, coorientadora e pelo Dr. Adriano Porto Peixoto, colaborador desse estudo.

As imagens no formato DICOM foram transferidas para uma estação de trabalho (Sony Vaio, de uso pessoal, tela de 14", com processador Intel inside™, core i7™, Sony Brasil Ltda.) que contém o software Mimics instalado, as imagens foram carregadas e convertidas em imagens 2D, podendo ser visualizadas em 3 planos (coronal, sagital e axial) (Figura 3).

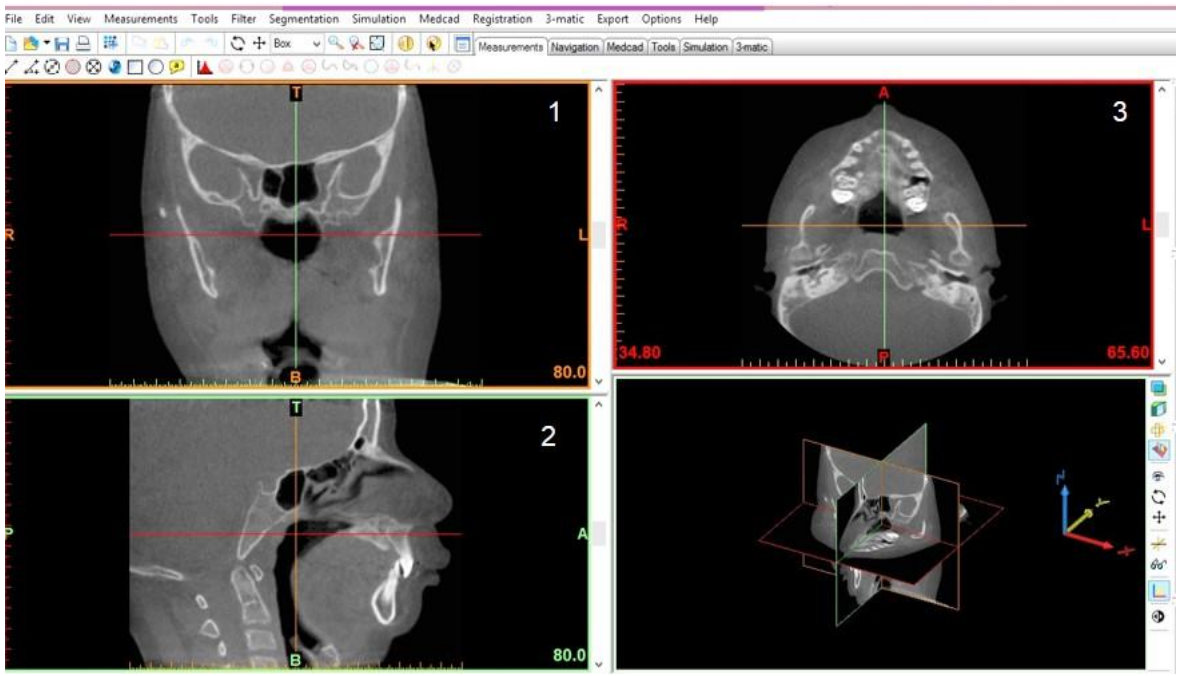

Figura 3 - Imagens reconstruídas em 2D no software Mimics, nos planos coronal (1), sagital (2) e axial (3)

Posteriormente, na ferramenta segmentação foi selecionado o ícone "*thresholding*" e definida a escala de cinza utilizada para estrutura óssea (utilizando escala de *Hounsfield*, fornecida pelo software) e na sequência foi selecionado o ícone "*calculate 3D*" para gerar a máscara em 3D (Figura 4).

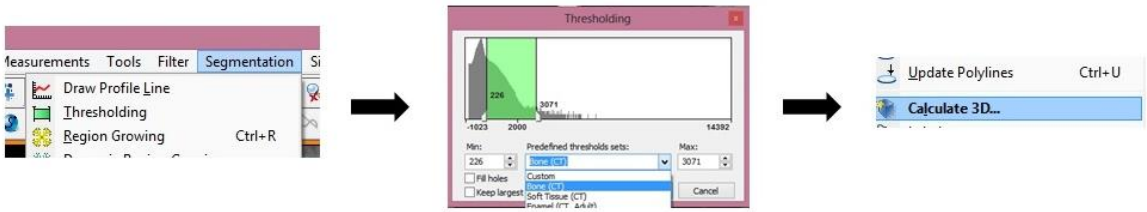

Figura 4 - Etapas da ferramenta *Segmentation* para reconstrução em 3D

A partir da máscara inicial em 3D (Figura 5) foi possível duplicar a máscara inicial, segmentar as estruturas de interesse e reconstruir novas máscaras. Na ferramenta "*Segmentation*" o ícone "*Crop Mask*" possibilita o corte da estrutura de interesse (nas imagens em 2D nos 3 planos do espaço) e o ícone "*Region Growing*" selecionou os voxels de interesse da nova máscara a ser reconstruída.

O programa dispõe de ferramentas que permitem a visualização das imagens em 360° o que possibilitou uma avaliação detalhada das estruturas craniofaciais.

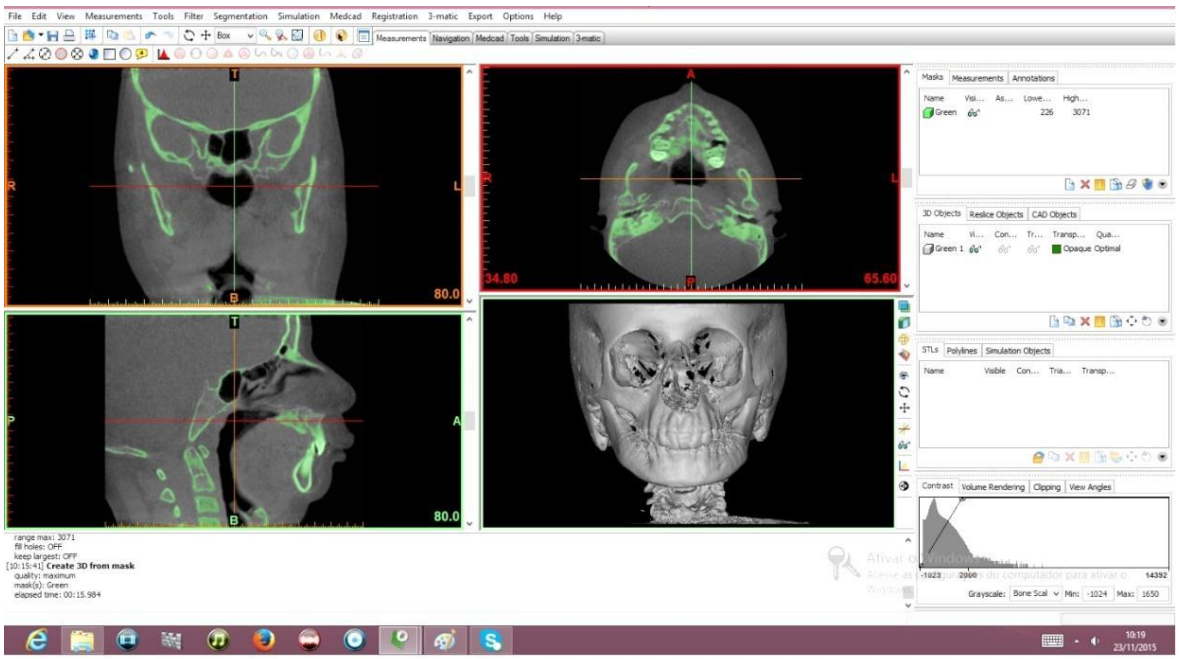

Figura 5 - Imagens em 2D nos planos coronal, axial e sagital e reconstrução da máscara 3D no software Mimics

4.3.2.2 Avaliação morfológica do complexo zigomático, maxila e mandíbula

Para as descrições morfológicas das estruturas craniofaciais foram consideradas as descrições anatômicas apresentadas nos Atlas de anatomia (STANDRING, 2010; TORTORA, 2013) (Figuras 6, 7 e 8) e para a classificação das fissuras observadas nas estruturas ósseas foram consideradas as classificações de fissuras ósseas de Tessier (1976) (Figura 9).

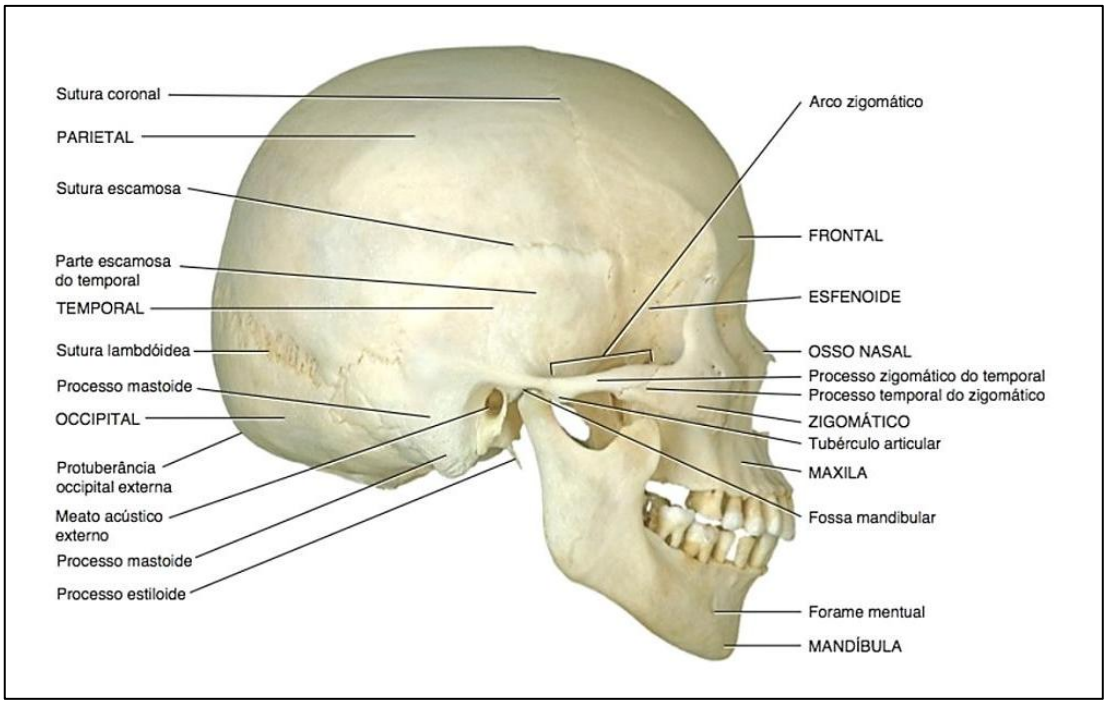

Fonte: Tortora GJ. Princípios de anatomia humana. 12. ed. Rio de Janeiro: Guanabara Koogan; 2013.

Figura 6 - Vista lateral do crânio

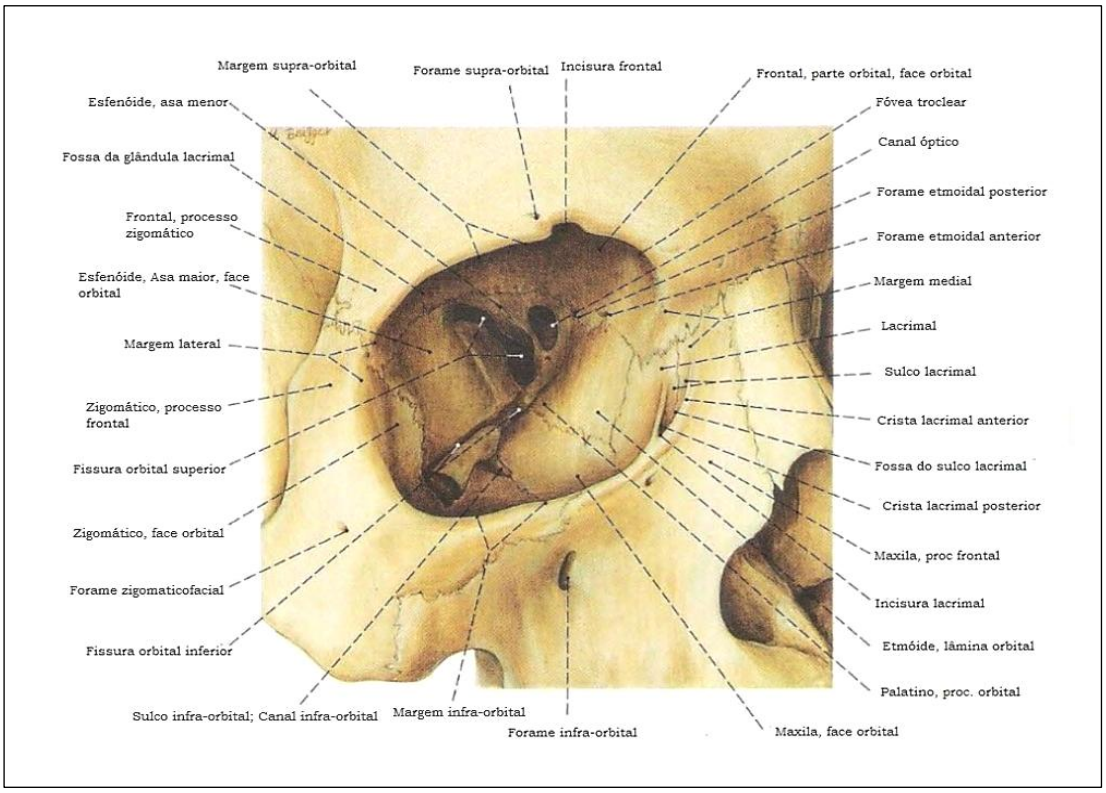

Fonte: Sobotta J. Atlas de anatomia humana: cabeça, pescoço e extremidade superior. 21. ed. Rio de Janeiro: Guanabara Koogan; 2000. v. 1.

Figura 7 - Anatomia da órbita

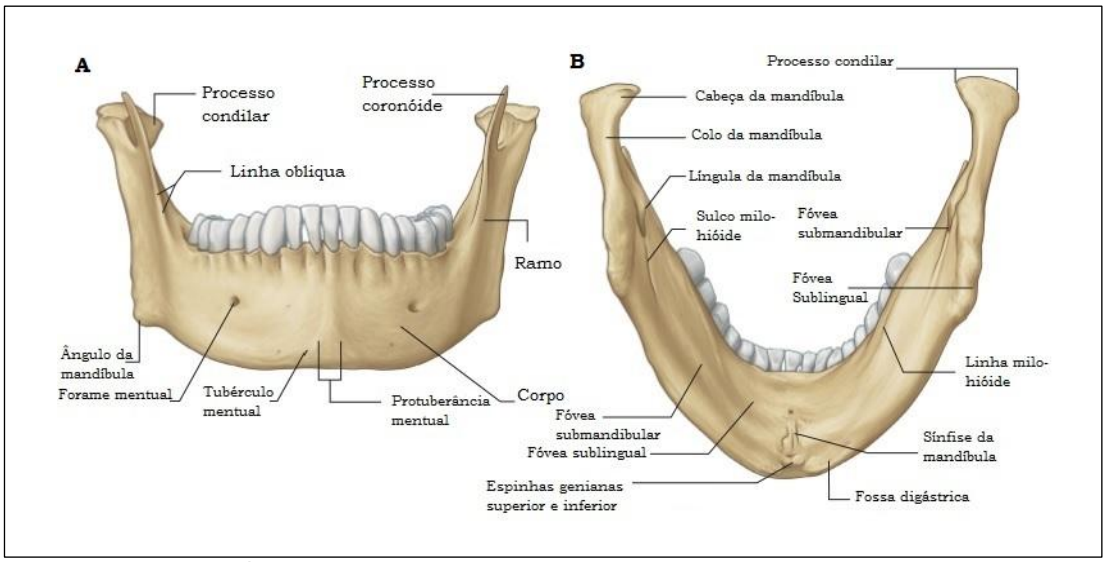

Fonte: Standring S. Gray´s Anatomia. 40. ed. Rio de Janeiro: Elsevier (Livros Digitais); 2010.

Figura 8 - Mandíbula do adulto. **A:** vista anterior; **B:** vista inferior

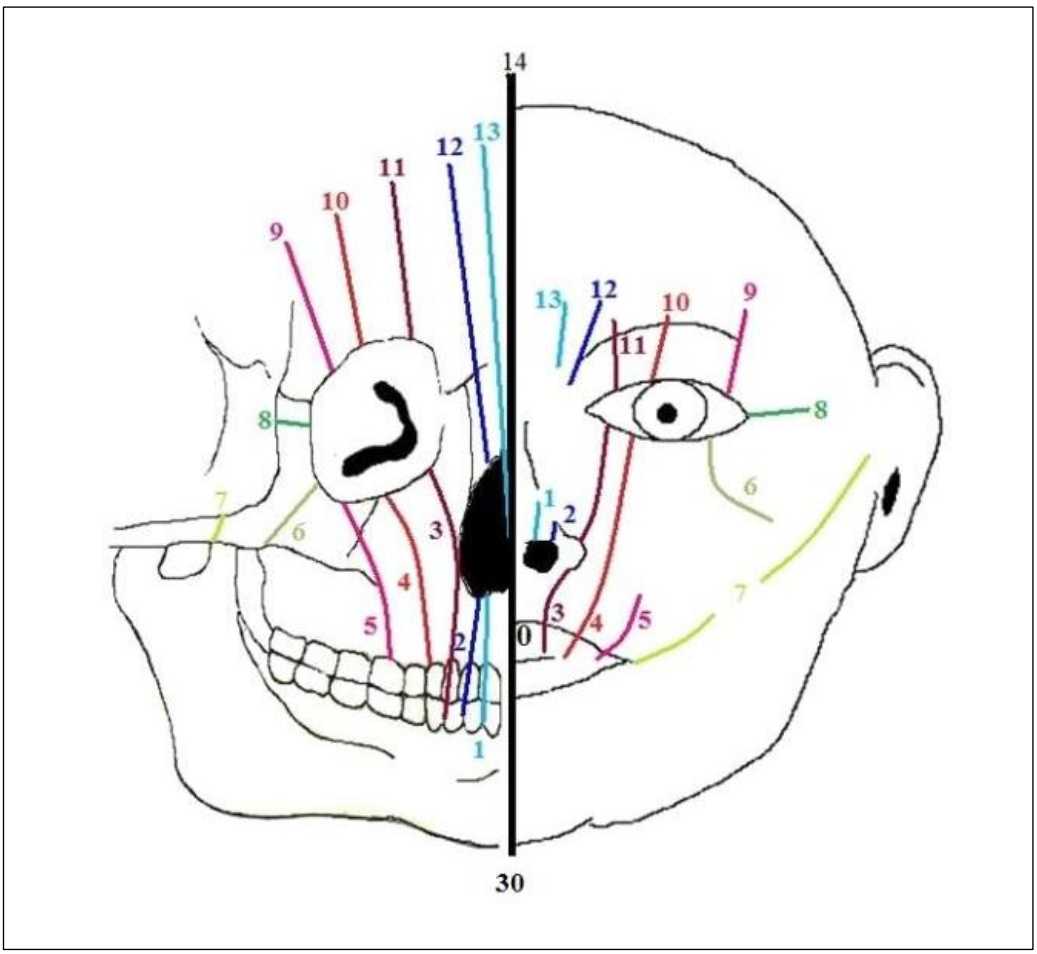

Fonte: Modificado Esquema de Fissuras de Tessier, de acordo com trajeto nos tecidos mole e ósseo (http://pt.atlaseclamc.org/geral/40-outras_malformacoes_congenitas_especificadas_da_face_e_pescoco-Imagem 6).

Figura 9 - Fissuras faciais e craniofaciais numeradas; localização em tecido mole e esquelético

4.4 FORMA DE ANÁLISE DOS RESULTADOS

A análise dos dados clínicos foi descritiva em forma de tabela e utilizou-se estatística descritiva sendo consideradas as frequências absoluta e percentual.

Para avaliação dos dados morfológicos foi utilizada estatística descritiva, sendo consideradas as frequências absoluta e percentual.

5 Resultados

5 RESULTADOS

Fizeram parte desse estudo 54 indivíduos com disostose mandibulofacial que preencheram o critério de inclusão e concordaram em participar desse estudo por meio de assinatura do TCLE. Desses, 28 foram do sexo feminino e 26 do sexo masculino. Trinta e dois indivíduos tiveram diagnóstico genético-clínico de síndrome de Treacher-Collins, sete de disostose mandibulofacial tipo Bauru, quatro de disostose mandibulofacial tipo Guion-Almeida, um disostose mandibulofacial com alopecia e 10 com disostose mandibulofacial a esclarecer. As descrições dos dados genético-clínicos desses indivíduos foram dispostas no item 5.1 e nas Tabelas 1 a 4.

As idades dos indivíduos na última avaliação genético-clínica variaram de sete a 48 anos. Levantamento de história familial mostrou recorrência da síndrome de Treacher Collins em nove casos de 31 famílias (29 %) e um caso gemelar, recorrência familial na disostose mandibulofacial tipo Bauru foi observada em duas das cinco famílias (40%) na síndrome de Treacher Collins. Consanguinidade parental foi observada em um caso (Caso 54) do grupo disostose mandibulofacial a esclarecer.

Todos os indivíduos fizeram TC, sendo 5 helicoidal e 49 de feixe cônico. Todas as imagens de TCCB foram reconstruídas em 3D utilizando o software Mimics de acordo com o protocolo descrito no item 4.3 Metodologia (4.3.2 Avaliação radiológica). Das cinco TC helicoidais, quatro foram reconstruídas no Mimics e uma delas foi obtida somente as imagens impressas da reconstrução 3D do exame original.

Dois dos 54 exames (Caso 30, STC e Caso 44, DMF tipo Bauru) tiveram a reconstrução 3D comprometida devido à realização do exame com a presença de aparelho ortodôntico no palato dificultando a segmentação e, consequentemente, a descrição morfológica. As descrições morfológicas da maxila, mandíbula e complexo zigomático de todos os indivíduos foram dispostas no item 5.1 e os achados mais frequentes foram dispostos nas Tabelas de 1 a 4.

5.1 AVALIAÇÃO GENÉTICO-CLÍNICA E AVALIAÇÃO MORFOLÓGICA DA IMAGEM 3D DE TOMOGRAFIA COMPUTADORIZADA*

5.1.1 Indivíduos com síndrome de Treacher Collins

Caso 1: sexo masculino, idade 10 anos e 2 meses, segundo filho de casal normal não consanguíneo (Figura 10).

Dados gestacionais, perinatais e familiais: estresse na gestação e uso de anticoncepcional até o terceiro mês. Idades materna e paterna na concepção, 14 e 23 anos, respectivamente. Parto normal, a termo. Irmão com traço de anemia falciforme. Não há relato de outros casos similares na família.

Dados clínicos aos 10 anos e 2 meses: peso 25 kg (P<25), altura 127,5 cm (10<P<25), perímetro cefálico 50,6 cm (P=2), frontal amplo, estreitamento bitemporal, órbitas assimétricas, fendas palpebrais inclinadas para baixo, coloboma de pálpebra inferior, hipertelorismo ocular (3,9 cm; P>97), ponte nasal alta e larga, hipoplasia de face média, hipoplasia da região de arco zigomática bilateralmente, fissura de lábio e palato, filtro curto, mordida aberta anterior, agenesia do dente 22, limitação de abertura bucal, micrognatia, microtia tipo III bilateral, agenesia de canal auditivo externo bilateral e assimetria facial. Deficiência auditiva condutiva e inteligibilidade da fala prejudicada. Frequenta o segundo ano escolar com desempenho regular. Exame de nasofaringoscopia Dificuldade respiratória tipo I (glossoptose moderada). Sequência de Robin. Cariótipo de bandamento G normal.

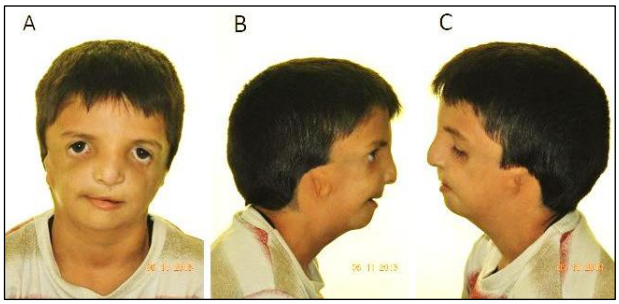

(A) vista frontal; (B) perfil direito; (C) perfil esquerdo.

Figura 10 - Aspectos clínicos do Caso 1, na idade de 8 anos

* Neste trabalho foram apresentadas somente as imagens faciais dos indivíduos que autorizaram a publicação.

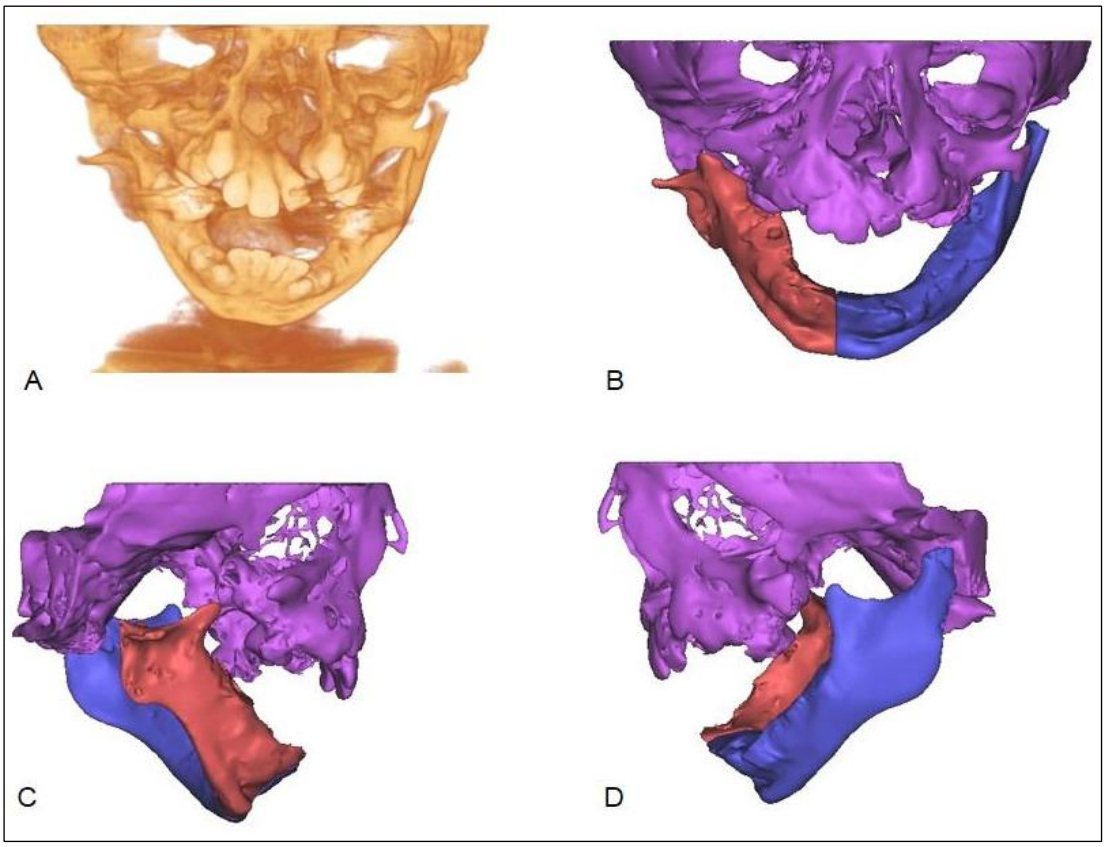

(A-B) vista frontal; (C) perfil direito; (D) perfil esquerdo.

Figura 11 - Segmentação em 3D de TCFC (software Mimics) do Caso 1, na idade de 10 anos e 2 meses

Crânio e terço médio da face: órbitas assimétricas, rima lateral da órbita hipoplásica com entalhe no lado direito (fissura óssea de Tessier, número 8, fronto-zigomática), osso zigomático assimétrico com hipoplasia acentuada, agenesia de arco zigomático, (fissura óssea de Tessier número 7, temporo-zigomática), maxila hipoplásica, fissura de lábio, mordida aberta anterior, agenesia de fossa mandibular (cavidade glenoide).

Mandíbula: micrognatia, assimetria acentuada, ramo direito extremamente curto, com agenesia de côndilo mandibular, ramo esquerdo curto, côndilo hipoplásico, processo coronoide anômalos, bilateralmente e entalhe no corpo mandibular (anterior ao gônio) à direita.

Caso 2: sexo feminino, idade 7 anos e 10 meses, primeiro filho de casal normal não consanguíneo (Figura 12).

Dados gestacionais e familiais: gestação sem intercorrências. Idades materna e paterna na concepção, 29 e 45 anos, respectivamente. Parto cesáreo, a termo, peso de 3.320 g (P=50), comprimento de 49 cm (P=10). Insuficiência respiratória severa, devido a atresia de coana, realizou imperfuração coanal aos 17 dias. Uso de sonda nasofaríngea até os 3 meses. Gastrostomia realizada aos 30 dias de vida e traqueostomia aos 3 meses. Não há relato de casos similares na família.

Dados clínicos aos 7 anos e 10 meses: peso 19,4 kg (P=25), altura 119 cm (P=25), perímetro cefálico 51 cm (P<50), frontal amplo, estreitamento bitemporal, fendas palpebrais inclinadas para baixo, coloboma de pálpebra inferior, ponte nasal alta, hipoplasia de arco zigomático e de face média, filtro labial curto, limitação de abertura bucal, micrognatia, microtia tipo III e agenesia de conduto auditivo externo bilateral, deficiência auditiva, avanço de cabelo na região mandibular, traqueostomia e fala com inteligibilidade prejudicada. Frequenta escola com bom desempenho.

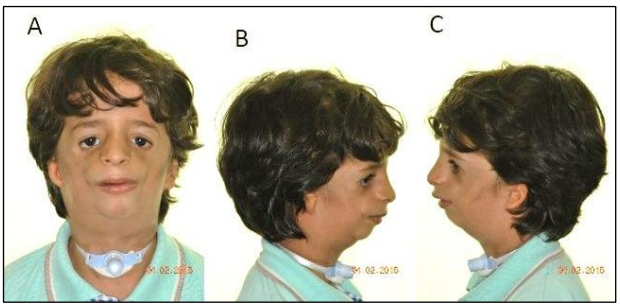

(A) vista frontal; (B) perfil direito; (C) perfil esquerdo.

Figura 12 - Aspectos clínicos do Caso 2, na idade de 7 anos e 10 meses

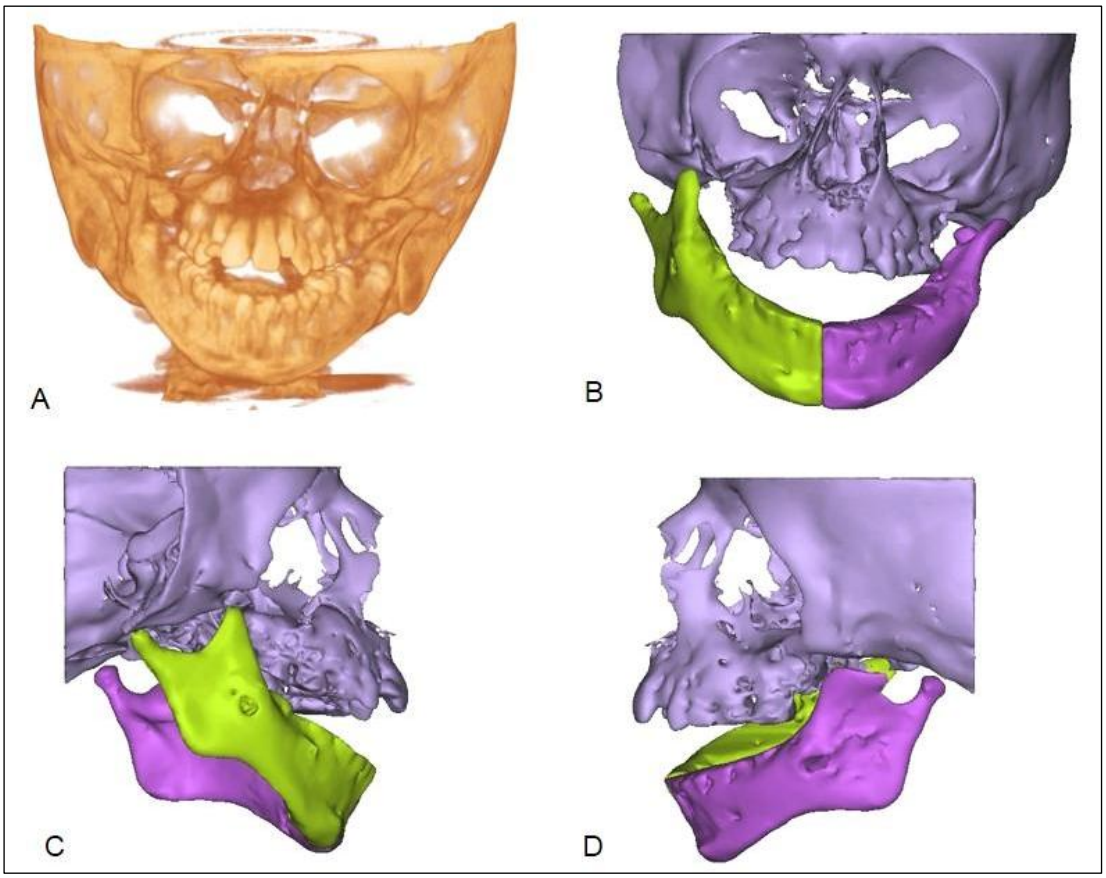

(A-B) vista frontal; (C) perfil direito; (D) perfil esquerdo.

Figura 13 - Segmentação em 3D de TCFC (software Mimics) do Caso 2, na idade de 7 anos e 10 meses

Crânio e terço médio da face: órbitas assimétricas, órbita direita com falha óssea na margem lateral (fissura óssea de Tessier número 8, fronto-zigomática). Órbita esquerda com falha óssea na margem infraorbitária (fissura óssea de Tessier número 6, maxilo-zigomática). Osso zigomático com hipoplasia acentuada, agenesia de arco zigomático bilateral (fissura de Tessier número 7, temporo-zigomática), maxila hipoplásica, mordida aberta anterior. Fossa mandibular (cavidade glenoide) ausente.

Mandíbula: assimetria, micrognatia, ramo mandibular curto bilateral, côndilos mandibulares com hipoplasia acentuada e projetados lateralmente, entalhe acentuado no corpo mandibular direito (anterior ao gônio), processo coronoide direito alongado, agenesia de processo coronoide esquerdo, incisura da mandíbula anômala e entalhe no corpo mandibular (anterior ao gônio), bilateralmente.

Caso 3: sexo masculino, idade 11 anos e 5 meses, terceiro filho de casal não consanguíneo (Figura 14).

Dados gestacionais, perinatais e familiais: mãe fez pré-natal, polidrâmnio no sétimo mês gestacional. Parto cesáreo, a termo, peso de 3.225 g (P=25), comprimento 49 cm (P=25) e perímetro cefálico 35 cm (P=50). As idades materna e paterna na concepção, 26 e 31 anos, respectivamente. Ao nascimento foi observado fissura de palato, obstrução respiratória e dificuldade alimentar, traqueostomia e gastrostomia foram realizadas aos 8 dias de vida. Irmão com queixo pequeno.

Dados clínicos aos 11 anos e 5 meses: peso 31 kg (P>25), altura 140 cm (50>P>25) e perímetro cefálico 52 cm (50>P>2), frontal amplo, órbitas assimétricas, ponte nasal alta, hipoplasia de face média, hipoplasia da região do arco zigomático, lábios hipotônicos, fissura de palato, micrognatia, avanço de cabelo na região mandibular, assimetria de face, microtia tipo I, orelhas posteriormente rodadas, agenesia de conduto auditivo externo à direita, atresia de canal auditivo externo à esquerda, deficiência auditiva, atraso no desenvolvimento neuropsicomotor (andou com 2 anos), atraso na aquisição da fala, dificuldade de aprendizagem e comportamento hiperativo. Avaliação buco-maxilo: Alteração no processo coronoide da mandíbula e alteração na forma e tamanho do ramo da mandíbula do lado direito.

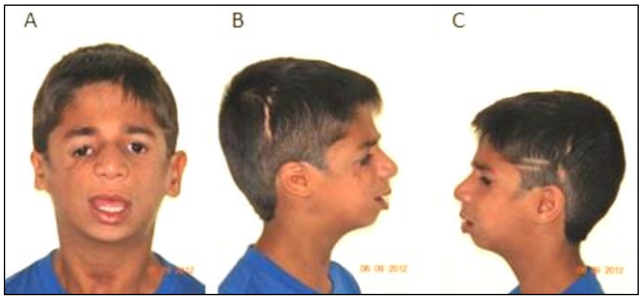

(A) vista frontal; (B) perfil direito; (C) perfil esquerdo.

Figura 14 - Aspectos clínicos do Caso 3, na idade de 10 anos

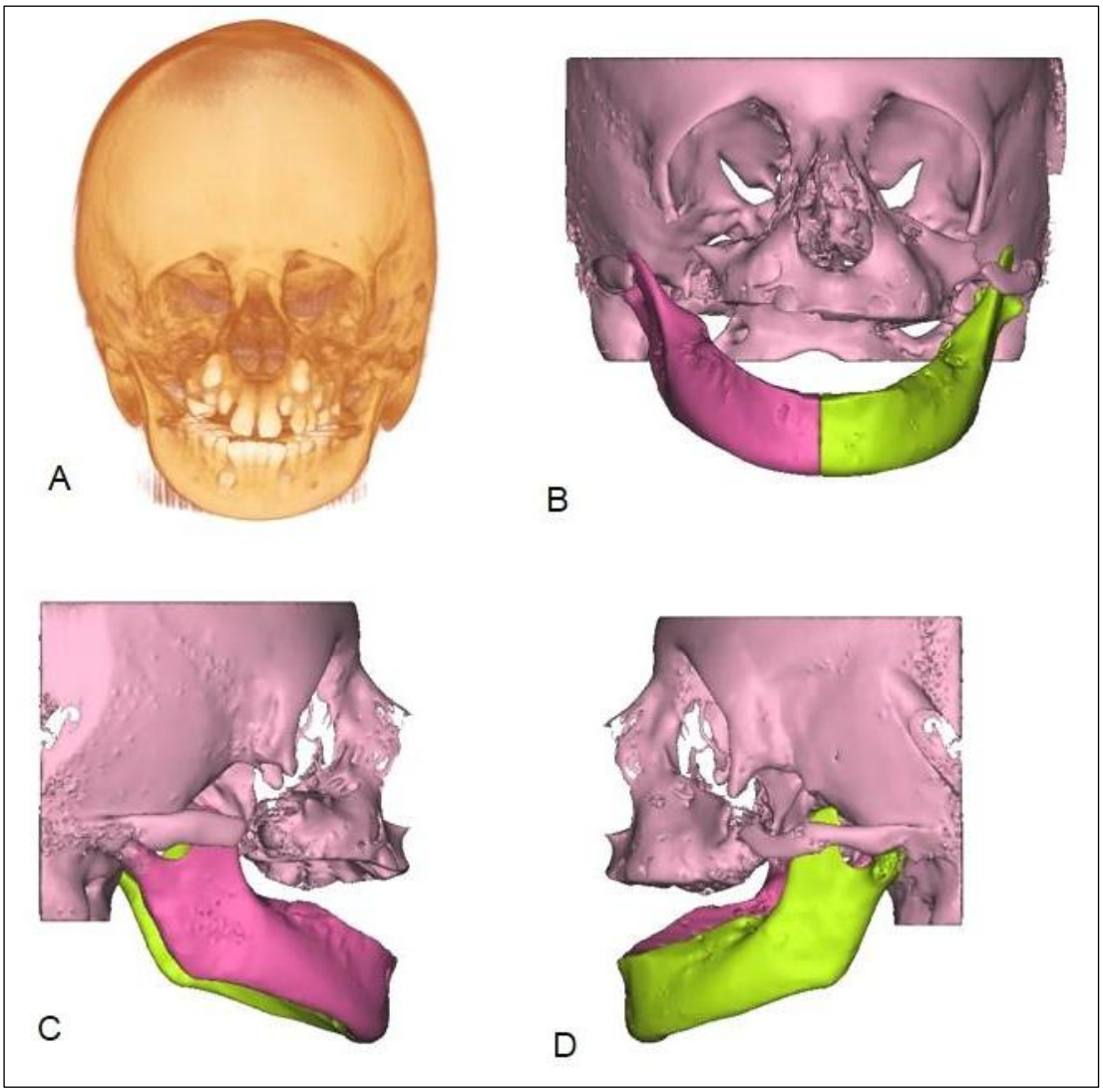

(A-B) vista frontal; (C) perfil direito; (D) perfil esquerdo.

Figura 15 - Segmentação em 3D de TC helicoidal (software Mimics) do Caso 3, na idade de 8 anos

Crânio e terço médio da face: órbitas com ampla falha óssea na margem infraorbitária (fissura óssea de Tessier número 6, maxilo-zigomática), bilateralmente. Osso zigomático com hipoplasia acentuada, arco zigomático direito com falha óssea, processo temporal do osso zigomático anômalo (fissura óssea de Tessier número 7, temporo zigomática), arco zigomático esquerdo anômalo. Maxila hipoplásica. Fossa mandibular (cavidade glenoide) rasa.

Mandíbula: micrognatia, ramos mandibulares curtos, côndilos mandibulares pequenos e processos coronoides alongados.

Caso 4: sexo feminino, idade 16 anos, terceira filha de casal não consanguíneo (Figura 16).

Dados gestacionais, perinatais e familiais: gestação sem intercorrências. As idades materna e paterna, na concepção, 33 e 37 anos, respectivamente. Parto cesáreo, a termo, peso 2.900 g (P=10), comprimento de 47 cm (P=10). Não há relatos de outros casos similares na família.

Dados clínicos aos 16 anos de idade: peso 41,3 kg (P<3), altura 1,58 (P=25), perímetro cefálico 55 cm (P>50), frontal amplo, fendas palpebrais inclinadas para baixo, coloboma de pálpebra inferior, olhos pequenos, ponte nasal alta, hipoplasia de face média (corrigida cirurgicamente), fissura de lábio e palato, mordida aberta anterior, micrognatia, microtia tipo III à direita, microtia tipo II à esquerda. Fez reconstrução malar.

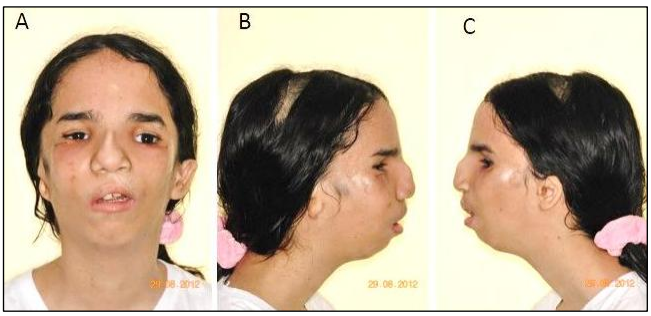

(A) vista frontal; (B) perfil direito; (C) perfil esquerdo.

Figura 16 - Aspectos clínicos do Caso 4, na idade de 14 anos

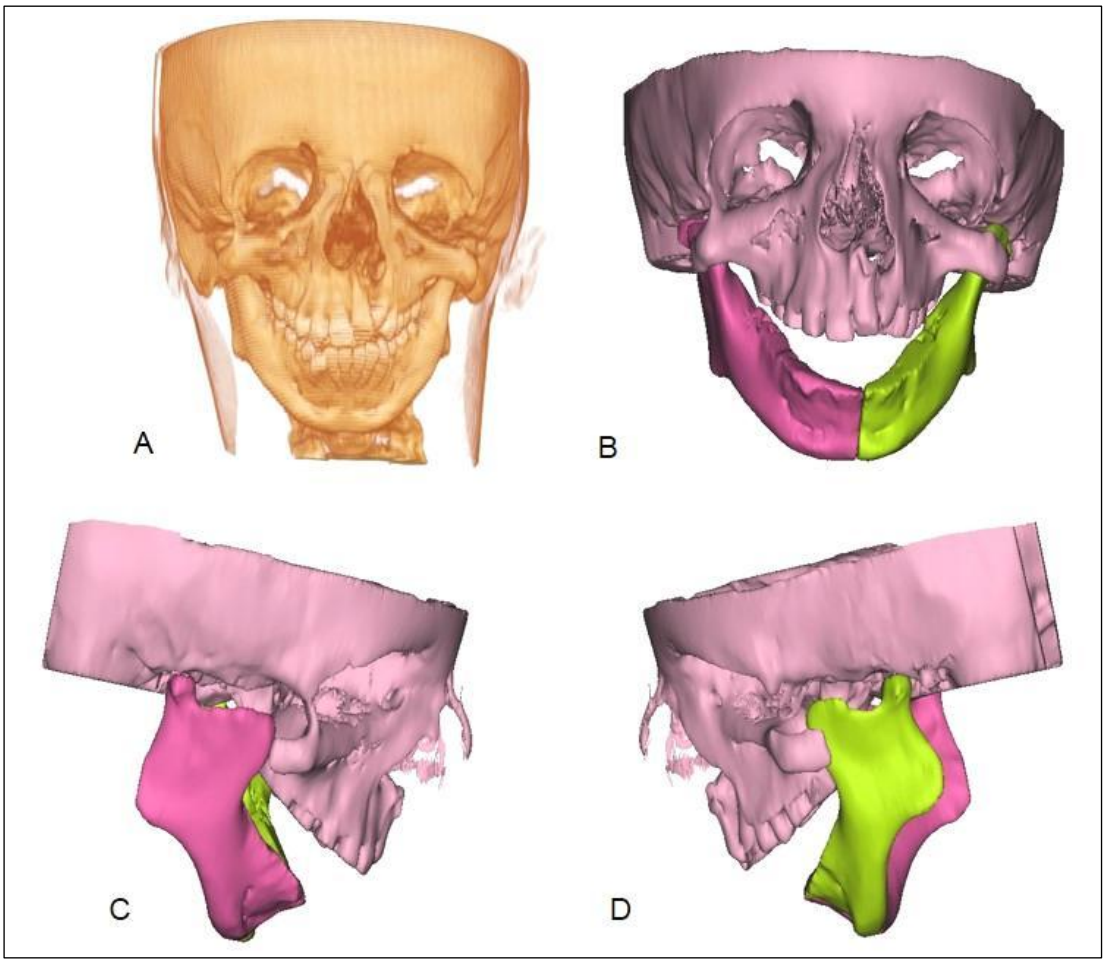

(A-B) vista frontal; (C) perfil direito; (D) perfil esquerdo.

Figura 17 - Segmentação em 3D de TC helicoidal (software Mimics) do Caso 4, na idade de 14 anos

Crânio e terço médio da face: órbitas assimétricas, margem lateral externa da órbita direita fina, margem lateral esquerda com falha óssea na margem infra-orbitária (fissura óssea de Tessier número 6, maxilo-zigomática). Osso zigomático com hipoplasia acentuada, agenesia de arco zigomático (fissura óssea de Tessier número 7, temporo zigomática). Maxila hipoplásica com fissura de lábio. Fossa mandibular (cavidade glenoide) anômala.

Mandíbula: micrognatia, ramo mandibular curto bilateral, côndilos mandibulares pequenos com hipoplasia acentuada, processo coronoide curto, bilateralmente, incisura da mandíbula anômala à esquerda e discreto entalhe no corpo mandibular (anterior ao gônio), bilateralmente.

Caso 5: sexo masculino, idade 10 anos e 3 meses, primeiro filho de casal não consanguíneo (Figura 18).

Dados gestacionais, perinatais e familiais: a gestação sem intercorrências. As idades materna e paterna na concepção, 22 e 23 anos, respectivamente. Nasceu de parto normal, prematuro, com peso de 2.885 g (P=90), comprimento de 51 cm (P>90) e perímetro cefálico de 35 cm (P=50). Ao nascimento foi observado dificuldade respiratória e alimentar devido à atresia de coanas e ficou hospitalizado. **Recorrência familial:** Mãe igualmente afetada, com fendas palpebrais inclinadas para baixo, hipoplasia de face média e arco zigomático, micrognatia, e deficiência auditiva unilateral.

Dados clínicos aos 10 anos e 3 meses: peso 25,4 kg (P=10), altura 135 cm (P=3), perímetro cefálico 52 cm (P<50), frontal amplo, estreitamento bitemporal, fendas palpebrais inclinadas para baixo, coloboma de pálpebra inferior, ponte nasal alta, hipoplasia de face média e de arco zigomático, mordida aberta anterior, micrognatia, assimetria facial, avanço de cabelo na região mandibular, microtia tipo I, com baixa implantação, deficiência auditiva unilateral e inteligibilidade da fala prejudicada. Frequenta escola com desempenho.

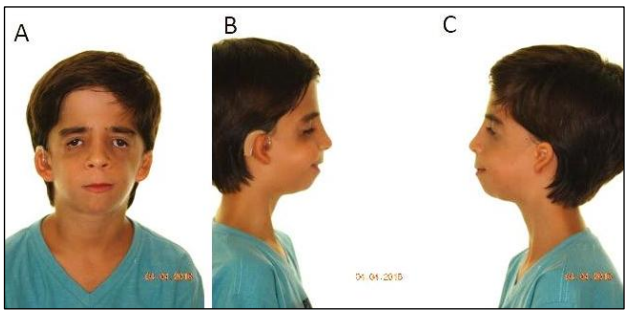

(A) vista frontal; (B) perfil direito; (C) perfil esquerdo.

Figura 18 - Aspectos clínicos do Caso 5, na idade de 10 anos e 3 meses

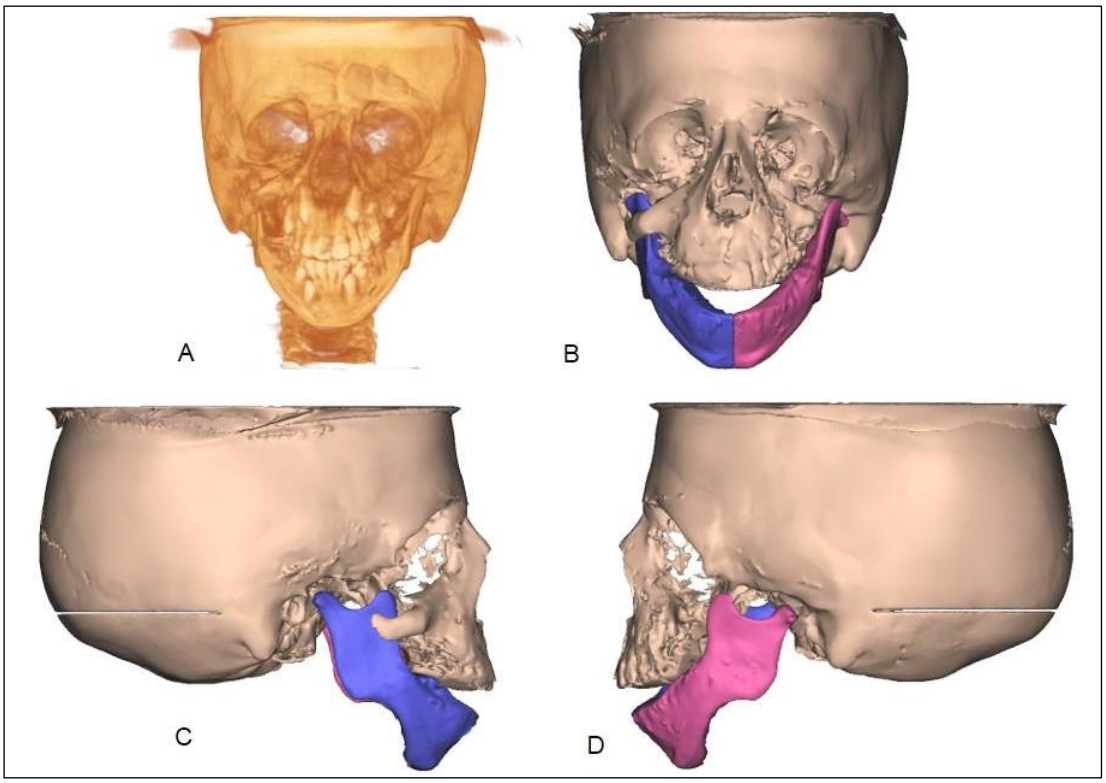

(A-B) vista frontal; (C) perfil direito; (D) perfil esquerdo.

Figura 19 - Segmentação em 3D de TCFC (software Mimics) do Caso 5, na idade de 10 anos e 3 meses

Crânio e terço médio da face: órbitas assimétricas, margem externa da órbita direita com falha óssea (fissura de Tessier número 8, fronto-zigomática), margem infraorbitária esquerda com falha óssea (fissura óssea de Tessier número 6, maxilo-zigomática). Osso zigomático assimétrico com hipoplasia acentuada, agenesia de arco zigomático bilateral (fissura de Tessier número 7, temporo-zigomática). Maxila hipoplásica, fossa mandibular (cavidade glenoide) rasa e meato acústico externo atópico.

Mandíbula: assimétrica, rodada no sentido horário, micrognatia, ramo mandibular curto bilateral, côndilos mandibulares pequenos com hipoplasia acentuada, entalhe no corpo mandibular (anterior ao gônio), bilateralmente.

Caso 6: sexo feminino, idade 10 anos, primeira filha de casal não consanguíneo (Figura 20).

Dados gestacionais, perinatais e familiais: gestação sem intercorrências, parto cesáreo, a termo, peso 4.375 g (P>97), comprimento de 53 cm (P=90). Ao nascimento foi observada fissura de palato, micrognatia, dificuldade respiratória e apneia obstrutiva do sono (Sequência de Robin) e fez uso de sonda nasogástrica durante 16 dias. Não há relatos de casos similares na família.

Dados clínicos aos 10 anos de idade: peso 28,3 kg (P>25), altura 135 cm (P=50), perímetro cefálico 52 cm (P=50), estreitamento bitemporal, fácies alongado, fendas palpebrais inclinadas para baixo, coloboma de pálpebra inferior (corrigido cirurgicamente), ponte nasal alta, hipoplasia de face média e arco zigomático, filtro labial curto, fissura de palato, mordida aberta anterior, micrognatia acentuada, microtia tipo III com agenesia de conduto auditivo externo bilateralmente, avanço de cabelo na região mandibular. Evoluiu com dificuldade respiratória e realizou distração osteogênica mandibular. Frequenta escola com bom desempenho.

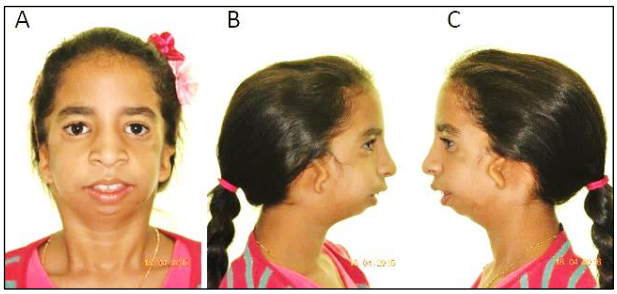

(A) vista frontal; (B) perfil direito; (C) perfil esquerdo.

Figura 20 - Aspectos clínicos do Caso 6, na idade de 9 anos

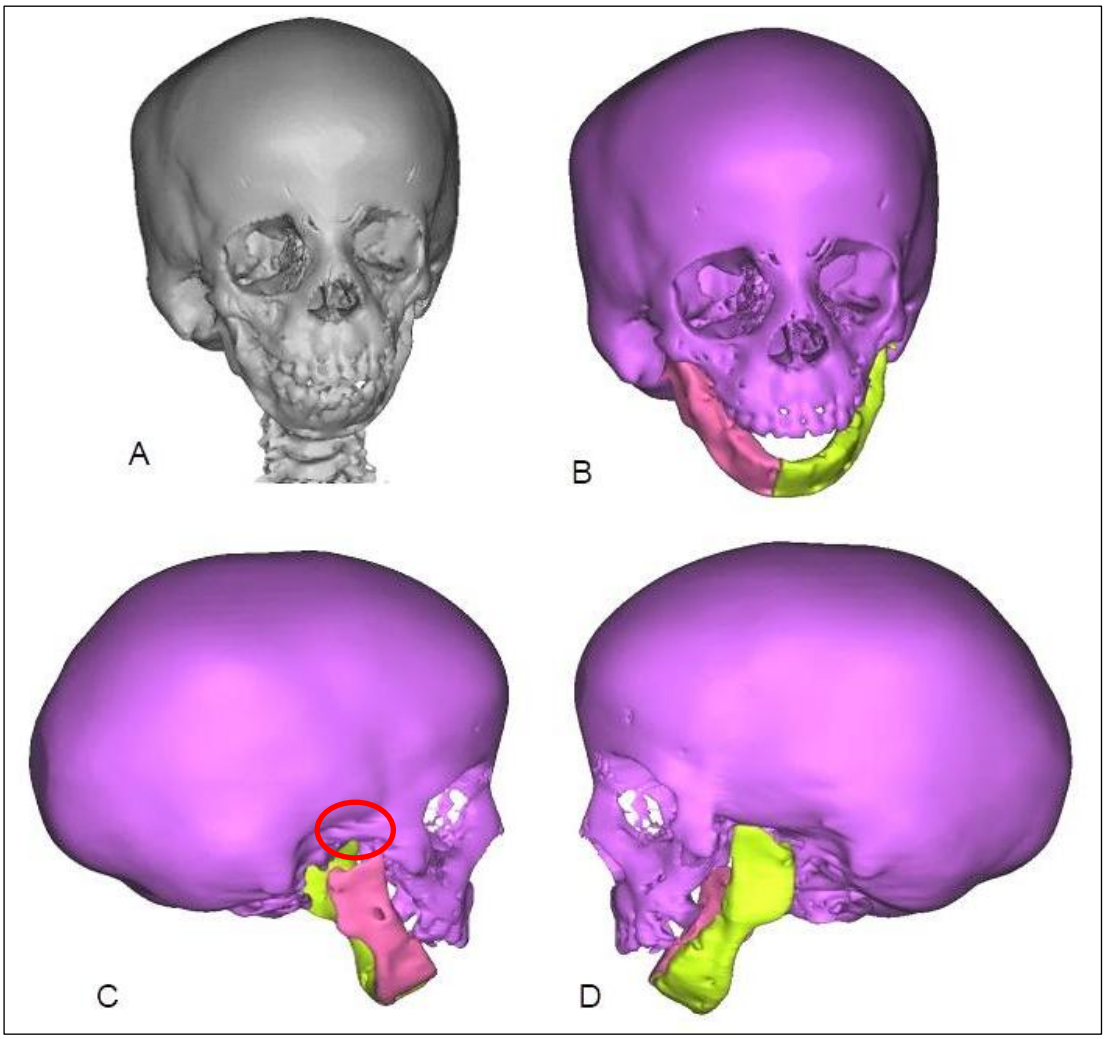

(A-B) vista frontal; (C) perfil direito; (D) perfil esquerdo.
Note no círculo: alça óssea aderida ao osso temporal.

Figura 21 - Segmentação em 3D de TC helicoidal (software Mimics) do Caso 6, na idade de 5 anos

Crânio e terço médio da face: osso zigomático hipoplásico, agenesia de arco zigomático bilateral (fissura de Tessier número 7, temporo-zigomática), alça óssea aderida ao osso temporal. Maxila hipoplásica e mordida aberta anterior. Fossa mandibular (cavidade glenoide) ausente.

Mandíbula: micrognatia acentuada, assimetria, ramo mandibular curto bilateral, agenesia de côndilo mandibular, agenesia de processo coronoide e discreto entalhe no corpo mandibular (anterior ao gônio), bilateralmente.

Caso 7: sexo masculino, idade 19 anos, primeiro filho de casal não consanguíneo (Figura 22).

Dados gestacionais, perinatais e familiais: exposição ao tabaco e a hidroclorotiazida. Idades materna e paterna na concepção 35 e 27 anos, respectivamente. Parto cesáreo, a termo, com peso de 2.700 g (P=10). Ficou hospitalizado nos primeiros 30 dias de vida devido à dificuldade respiratória e alimentar. **Recorrência familial:** mãe igualmente afetada. Apresentou fendas palpebrais inclinadas para baixo, hipoplasia de face média e arco zigomático, micrognatia, assimetria facial, não apresenta anomalia de orelha externa e deficiência auditiva bilateral.

Dados clínicos aos 19 anos de idade: peso 51,3 kg (P>3), altura 168 cm (P<25), perímetro cefálico 52 cm (P<2), microcefalia, frontal amplo, hipoplasia da região supra orbitária, sobrancelhas arqueadas, estreitamento bitemporal, fácies alongado, fendas palpebrais inclinadas para baixo, fez cirurgia corretiva de coloboma de pálpebra inferior e lagoftalmia, ponte nasal alta, hipoplasia de arco zigomático, hipoplasia de face média, filtro labial curto, mordida aberta anterior, fissura de palato, limitação de abertura bucal, micrognatia, avanço de cabelo na região mandibular, microtia tipo III com agenesia de conduto auditivo externo bilateral. Deficiência auditiva, dificuldade respiratória, apneia do sono, e inteligibilidade da fala prejudicada. Frequenta escola com dificuldade. TC de osso temporal: orelha média pouco desenvolvida.

(A) vista frontal; (B) perfil direito; (C) perfil esquerdo.

Figura 22 - Aspectos clínicos do Caso 7, na idade de 19 anos

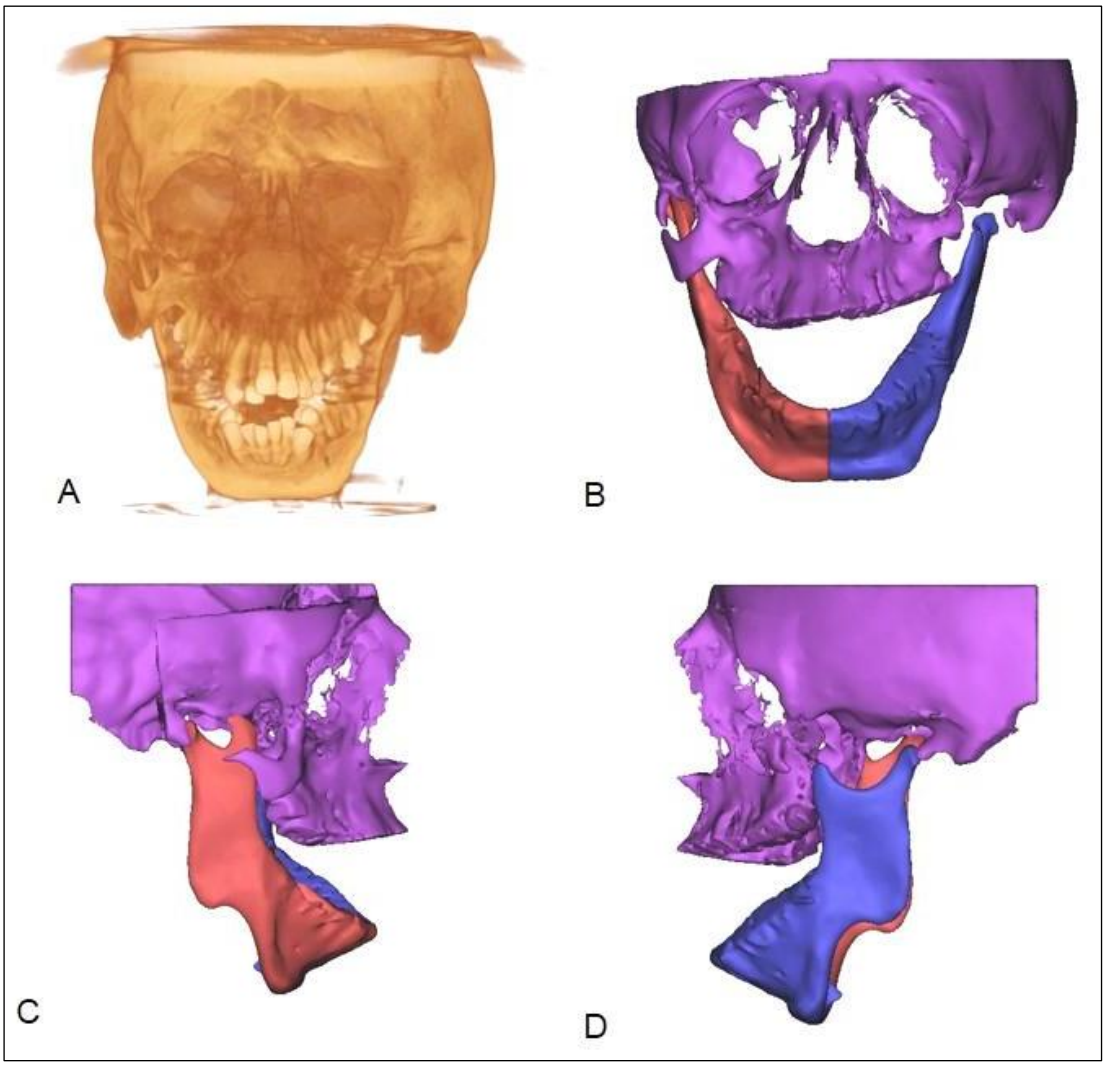

(A-B) vista frontal; (C) perfil direito; (D) perfil esquerdo.

Figura 23 - Segmentação em 3D de TCFC (software Mimics) do Caso 7, na idade de 18 anos

Crânio e terço médio da face: órbitas assimétricas, borda infraorbitária extremamente fina, osso zigomático assimétrico e hipoplásico, arco zigomático com falha óssea à direita e agenesia de arco zigomático à esquerda (fissura de Tessier número 7, temporo-zigomática, bilateral). Maxila hipoplásica, mordida aberta anterior, fossa mandibular (cavidade glenoide) deslocada para cima.

Mandíbula: assimetria, rodada no sentido horário, micrognatia, ramo mandibular direito alongado, côndilos mandibulares pequenos e finos, entalhe no corpo mandibular (anterior ao gônio), bilateralmente.

Caso 8: sexo masculino, 8 anos de idade, terceiro filho de casal não consanguíneo (Figura 24).

Dados gestacionais, perinatais e familiais: exposição a anticoncepcional. Idades materna e paterna na concepção eram 23 e 25 anos, respectivamente. Parto normal, a termo, peso 3.600 g (P<75). Ao nascimento apresentou dificuldade respiratória. Não há relatos de casos similares na família.

Dados clínicos aos 8 anos de idade: peso 24,2 kg (P<50), altura 130 cm (P=75), perímetro cefálico 52 cm (P<50), frontal amplo, estreitamento bitemporal, fendas palpebrais inclinadas para baixo, coloboma de pálpebra inferior, dificuldade para fechar os olhos (lagoftalmia), ponte nasal alta, hipoplasia de face média e de arco zigomático, micrognatia, assimetria facial, orelhas proeminentes e posteriorizadas, deficiência auditiva, inteligibilidade da fala prejudicada, comportamento hiperativo.

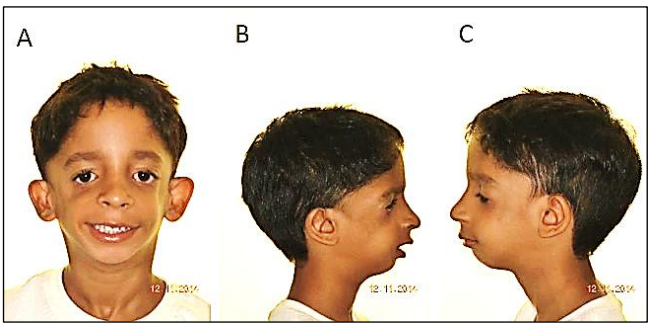

(A) vista frontal; (B) perfil direito; (C) perfil esquerdo.

Figura 24 - Aspectos clínicos do Caso 8, na idade de 6 anos

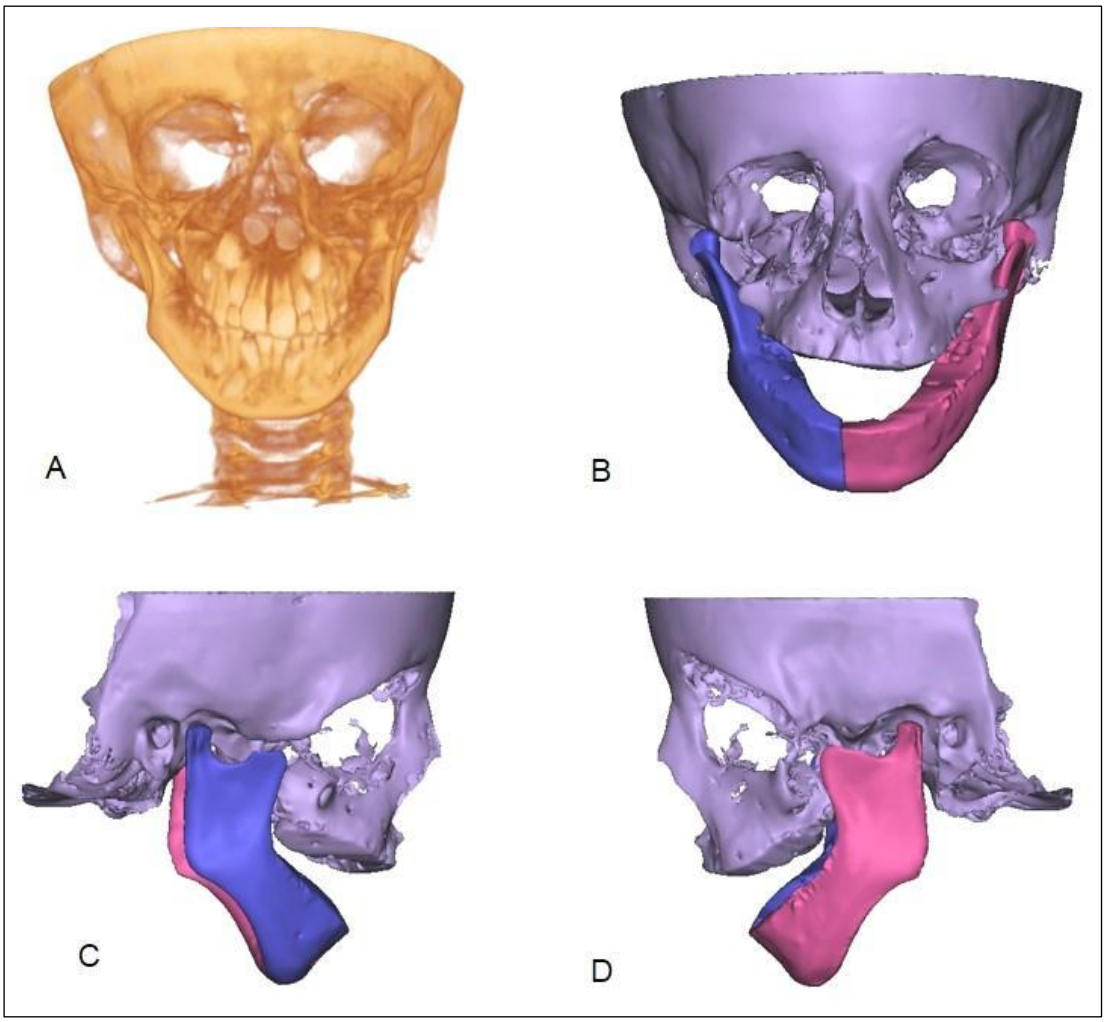

(A-B) vista frontal; (C) perfil direito; (D) perfil esquerdo.

Figura 25 - Segmentação em 3D de TCFC (software Mimics) do Caso 8, na idade de 8 anos

Crânio e terço médio da face: órbitas amplas e assimétricas, falha óssea na margem lateral externa (fissura de Tessier número 8, fronto-zigomática), falha óssea na margem infra-orbitária (fissura óssea de Tessier número 6, maxilo-zigomática), bilateral. Osso zigomático assimétrico com hipoplasia acentuada à direita, agenesia de arco zigomático bilateral (fissura de Tessier número 7, temporo-zigomática). Maxila hipoplásica, fossa mandibular (cavidade glenoide) rasa e deslocada para cima. Meato acústico externo atópico.

Mandíbula: micrognatia, assimetria, côndilos mandibulares pequenos, processo coronoide curto, discreto entalhe no corpo mandibular (anterior ao gônio), bilateralmente.

Caso 9: sexo masculino, 12 anos de idade, terceiro filho de casal não consanguíneo (Figura 26).

Dados gestacionais, perinatais e familiais: gestação sem intercorrências, parto cesáreo, a termo, peso 3.100 g (P=25). Idades materna e paterna na concepção eram 29 e 35 anos, respectivamente.

Dados clínicos aos 12 anos de idade: peso 26 kg (P<10), altura 136 cm (P<10), perímetro cefálico 53 cm (P=50), estreitamento bitemporal, fendas palpebrais inclinadas para baixo, coloboma de pálpebra inferior, ponte nasal alta, hipoplasia de face média e arco zigomático, micrognatia, fissura de palato, glossoptose (sequência de Robin), limitação de abertura bucal. Microtia tipo III, com agenesia de conduto auditivo externo bilateral, deficiência auditiva, apneia do sono.

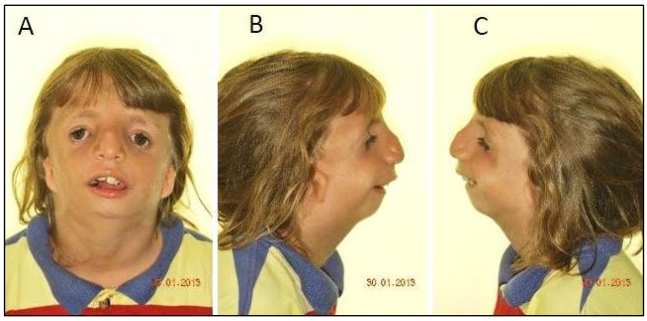

(A) vista frontal; (B) perfil direito; (C) perfil esquerdo.

Figura 26 - Aspectos clínicos do Caso 9, na idade de 9 anos

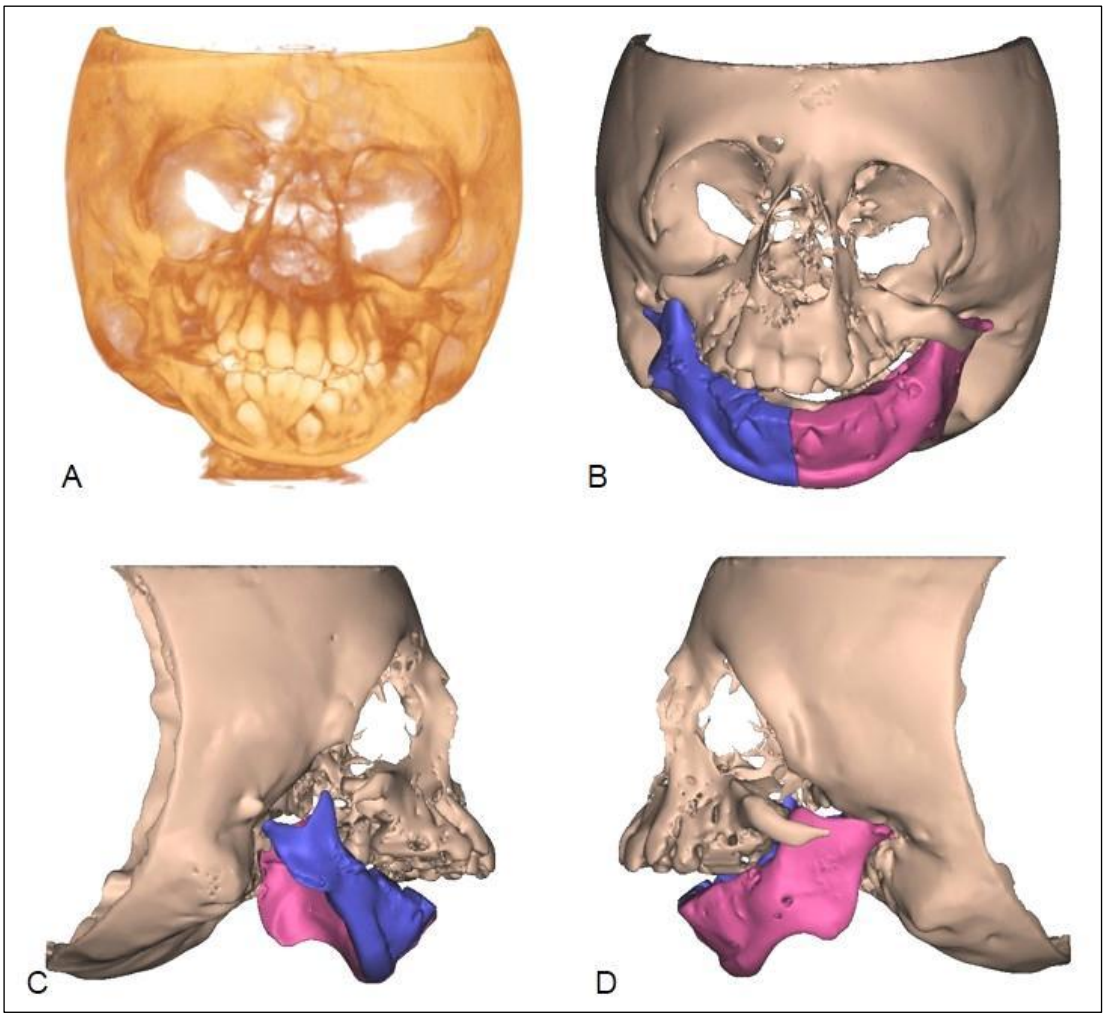

(A-B) vista frontal; (C) perfil direito; (D) perfil esquerdo.

Figura 27 - Segmentação em 3D de TCFC (software Mimics) do Caso 9, na idade de 12 anos

Crânio e terço médio da face: órbitas amplas e assimétricas, falha óssea na margem lateral externa da órbita direita (fissura de Tessier número 8, fronto-zigomática), falha óssea na margem infraorbitária esquerda (fissura óssea de Tessier número 6, maxilo-zigomática). Osso zigomático assimétrico com hipoplasia acentuada bilateral, agenesia de arco zigomático bilateral e processo temporal do osso zigomático vestigial à direita e ausente à esquerda (fissura de Tessier número 7, temporo-zigomática). Maxila hipoplásica e fossa mandibular (cavidade glenoide) ausente, bilateralmente.

Mandíbula: assimetria, micrognatia, ramo mandibular curto e assimétrico à direita, agenesia de côndilo mandibular e processo coronoide curto à direita, agenesia de côndilo mandibular e processo coronoide à esquerda e entalhe no corpo mandibular (anterior ao gônio), bilateralmente.

Caso 10: sexo masculino, 25 anos, primeiro filho (gêmeo) de casal não consanguíneo (Figura 28).

Dados gestacionais, perinatais e familiais: gestação gemelar, exposição ao tabaco. Idades materna e paterna na concepção eram 29 e 27 anos, respectivamente. Mãe tabagista, teve episódio de pré-eclâmpsia no final da gestação. Parto cesáreo, a termo, peso 3.200 g (P=25), ao nascimento apresentou dificuldade respiratória e fissura de palato. **Recorrência familial:** irmão gêmeo, igualmente afetado, faleceu aos 26 dias de vida devido a complicações respiratórias.

Dados clínicos aos 25 anos de idade: peso 49 kg (P<3), altura 158 cm (P<3), perímetro cefálico 58 cm (P=98), frontal amplo, estreitamento bitemporal, fendas palpebrais inclinadas para baixo, coloboma de pálpebra inferior, hipoplasia de face média e de arco zigomático, mordida aberta anterior, limitação de abertura bucal, fissura de palato, microglossia, micrognatia acentuada, microtia tipo III com agenesia de conduto auditivo externo bilateral, deficiência auditiva condutiva. Evoluiu com atraso no desenvolvimento neuropsicomotor, não é alfabetizado, escreve o nome e fala pouco (inteligibilidade da fala severamente prejudicada).

(A) vista frontal; (B) perfil direito; (C) perfil esquerdo.

Figura 28 - Aspectos clínicos do Caso 10, na idade de 22 anos

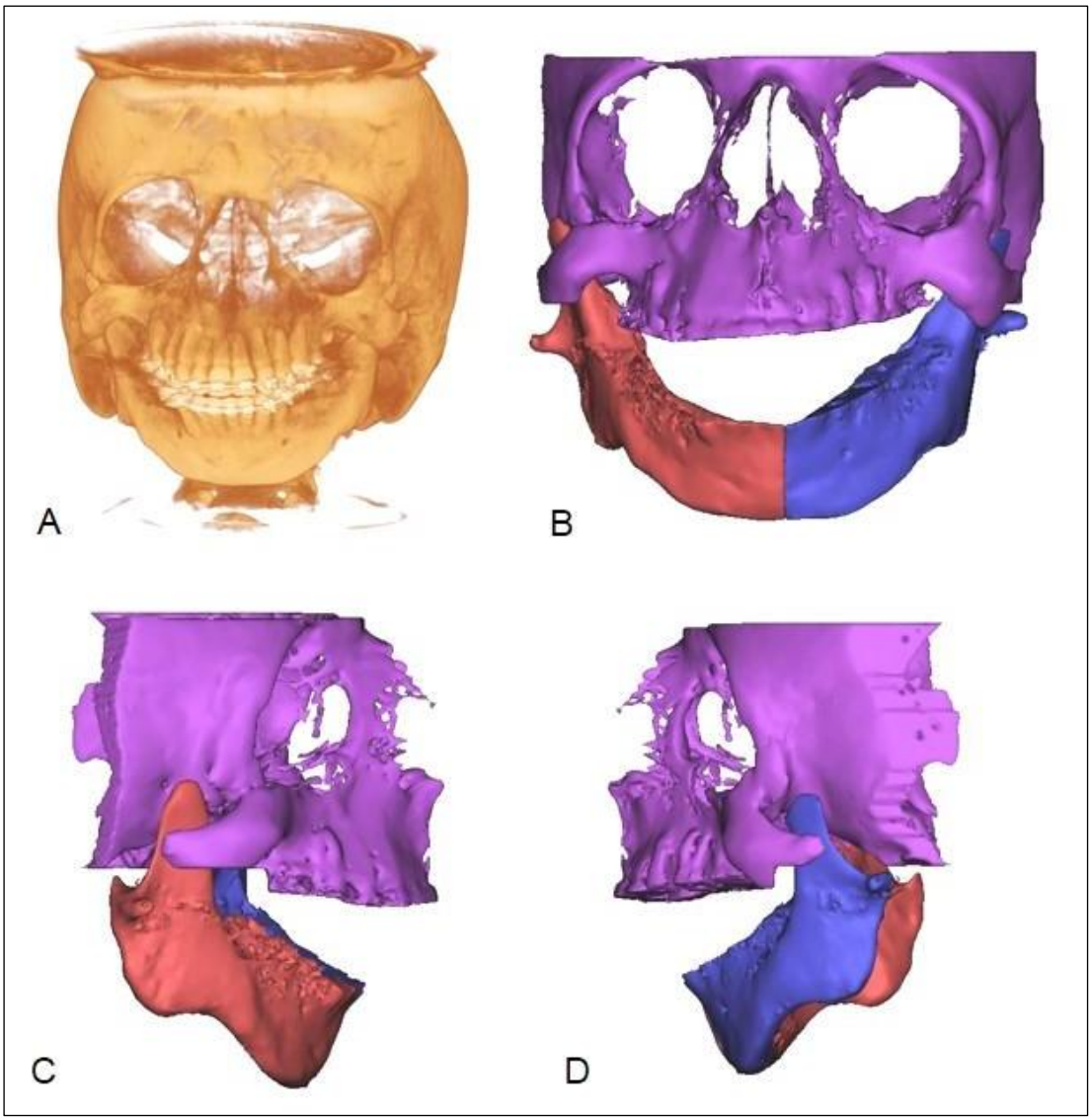

(A-B) vista frontal; (C) perfil direito; (D) perfil esquerdo.

Figura 29 - Segmentação em 3D de TCFC (software Mimics) do Caso 10, na idade de 22 anos

Crânio e terço médio da face: órbitas amplas, osso zigomático com hipoplasia acentuada, agenesia de arco zigomático e processo temporal do osso zigomático (fissura óssea de Tessier número 7, temporo-zigomática). Maxila hipoplásica, fossa mandibular (cavidade glenoide) ausente, bilateralmente.

Mandíbula: micrognatia, assimetria, ramo mandibular curto, vestígios côndilos mandibulares, processo coronoide alongado, bilateralmente e entalhe no corpo mandibular (anterior ao gônio), bilateralmente.

Caso 11: sexo feminino, 7 anos de idade, primeira filha de casal não consanguíneo (Figura 30).

Dados gestacionais, perinatais e familiais: diabetes gestacional no sexto mês (não usou medicação). Idades materna e paterna na concepção, 27 e 49 anos, respectivamente. Parto normal, a termo, ficou hospitalizada durante 28 dias devido à dificuldade respiratória. Mãe tem queixo pequeno e discreta hipoplasia de face média.

Dados clínicos aos 7 anos de idade: peso 26 kg (P>90), altura 123 cm (P=75), perímetro cefálico 52,5 cm (P>50), frontal amplo, fácies alongado, sofre, fendas palpebrais inclinadas para baixo, coloboma de pálpebra inferior, ponte nasal alta, hipoplasia de face média e arco zigomático, avanço de cabelo na região mandibular, filtro labial curto, micrognatia. Orelhas pequenas com baixa implantação e posteriorizadas, deficiência auditiva. Evoluiu com dificuldade respiratória e apneia do sono fez distração osteogênica mandibular. Frequenta escola com bom desempenho. Cariótipo de bandamento G: normal.

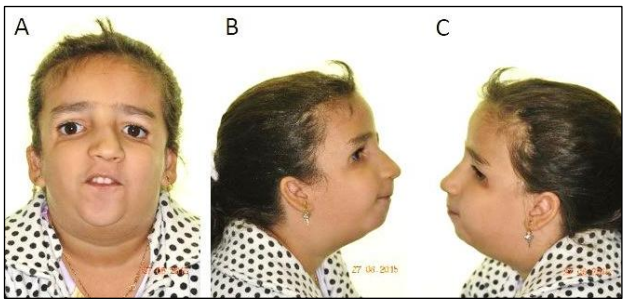

(A) vista frontal; (B) perfil direito; (C) perfil esquerdo.

Figura 30 - Aspectos clínicos do Caso 11, na idade de 6 anos

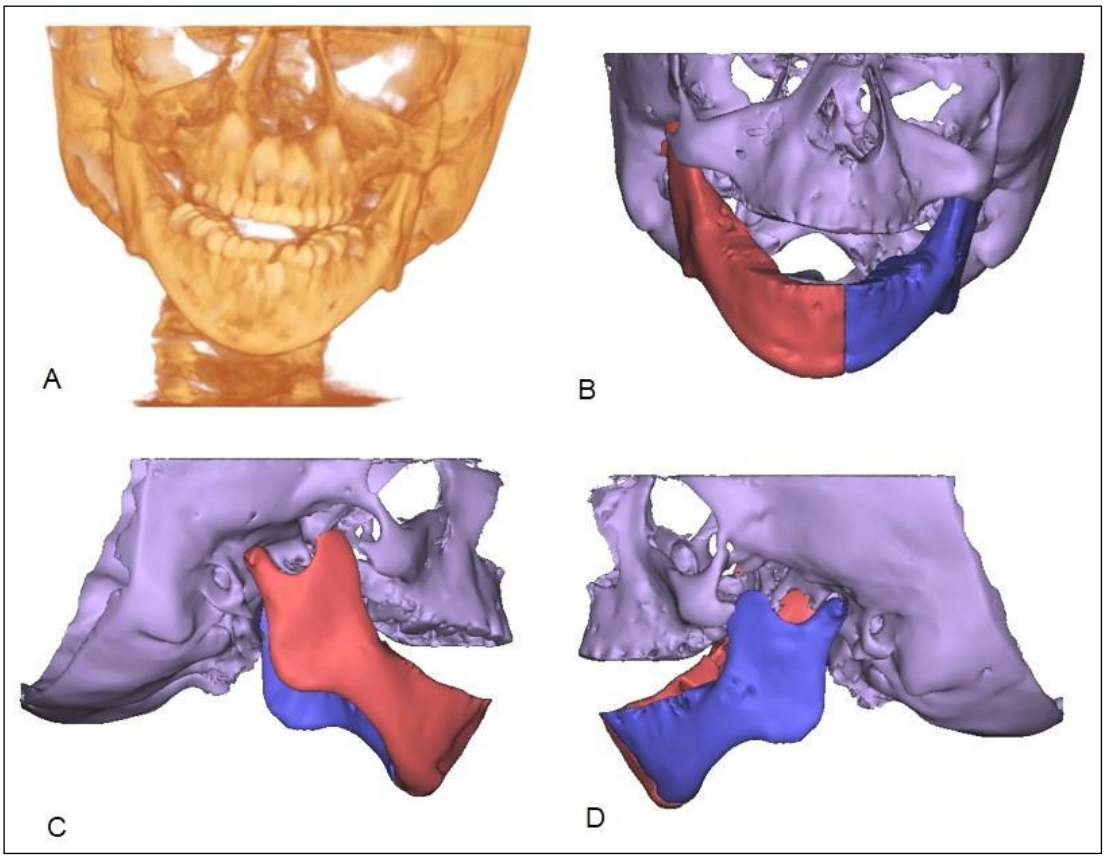

(A-B) vista frontal; (C) perfil direito; (D) perfil esquerdo.

Figura 31 - Segmentação em 3D de TCFC (software Mimics) do Caso 11, na idade de 6 anos

Crânio e terço médio da face: órbitas amplas, assimétricas, borda lateral fina, osso zigomático hipoplásico, agenesia de arco zigomático e processo temporal do osso zigomático (fissura óssea de Tessier número 7, temporo-zigomática). Maxila hipoplásica, mordida aberta anterior, fossa mandibular (cavidade glenoide) ausente, bilateralmente. Meato acústico externo atópico.

Mandíbula: assimetria, micrognatia, ramo mandibular curto, bilateralmente, côndilos mandibulares pequenos e hipoplásicos, processo coronoide direito alongado e entalhe no corpo mandibular (anterior ao gônio), bilateralmente.

Caso 12: sexo masculino, 29 anos de idade, primeiro filho de casal não consanguíneo (Figura 32).

Dados gestacionais, perinatais e familiais: gestação sem intercorrências, parto cesáreo, a termo. Idades, materna e paterna na concepção, 16 e 19 anos, respectivamente. **Recorrência familial:** Mãe igualmente afetada, fendas palpebrais inclinadas para baixo, hipoplasia de arco zigomático e face média, não apresenta fissura labiopalatina, micrognatia, orelhas normais e deficiência auditiva.

Dados clínicos aos 29 anos de idade: peso 74 kg (P<90), altura 170 cm (P=25), perímetro cefálico 59 cm (P=98), frontal amplo, estreitamento bitemporal, fendas palpebrais inclinadas para baixo, coloboma de pálpebra inferior, ponte nasal alta, hipoplasia de face média e arco zigomático, filtro labial curto, mordida aberta anterior, micrognatia, assimetria de face, orelhas posteriorizadas e hipoplásica, deficiência auditiva, inteligibilidade da fala prejudicada e miopia. Apresenta dificuldade de compreensão.

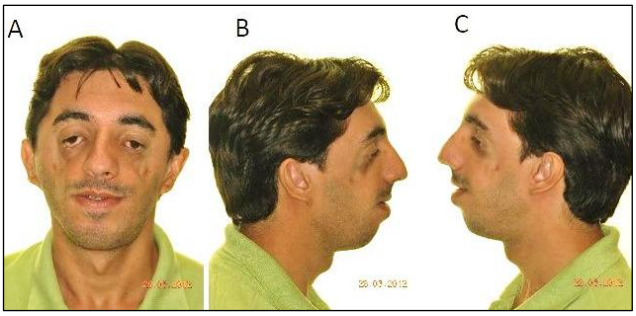

(A) vista frontal; (B) perfil direito; (C) perfil esquerdo.

Figura 32 - Aspectos clínicos do Caso 12, na idade de 26 anos

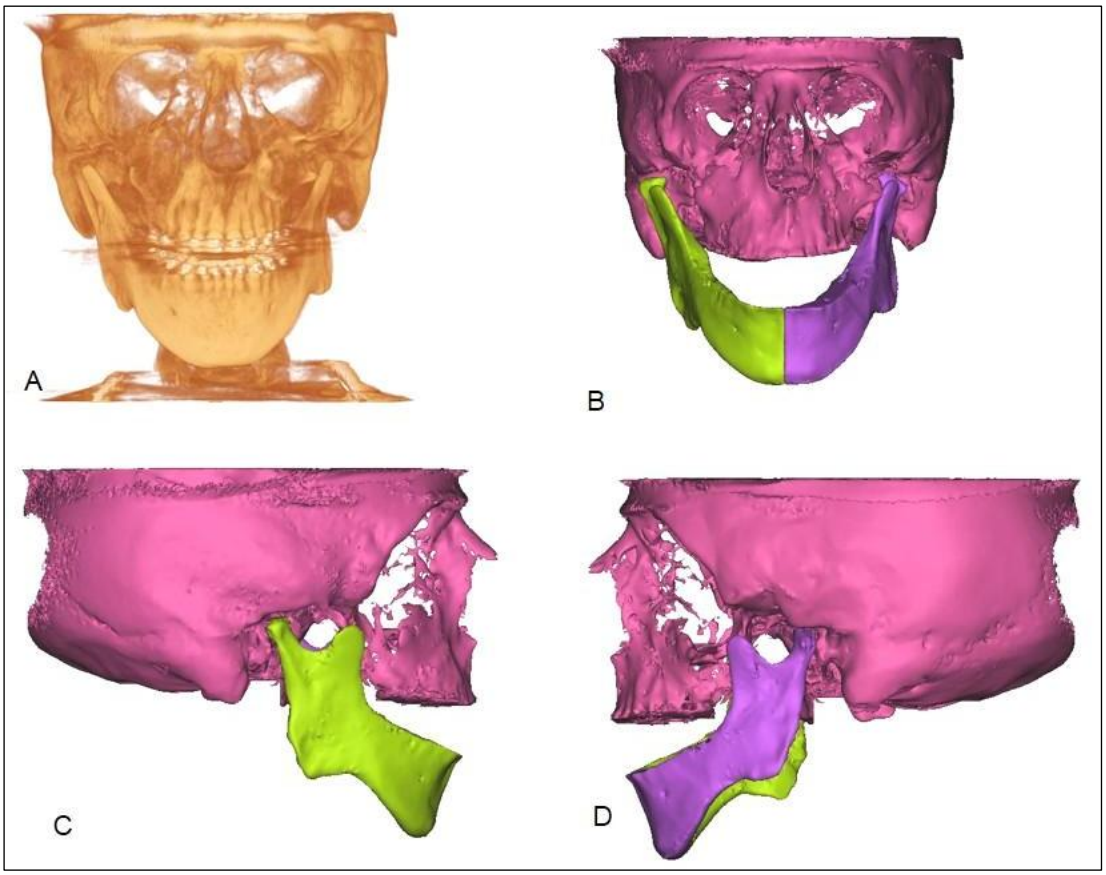

(A-B) vista frontal; (C) perfil direito; (D) perfil esquerdo.

Figura 33 - Segmentação em 3D de TCFC (software Mimics) do Caso 12, na idade de 29 anos

Crânio e terço médio da face: órbitas amplas, falha óssea na margem infra-orbitária bilateral (fissura óssea de Tessier número 6, maxilo-zigomática), falha óssea na margem lateral da órbita bilateral (fissura óssea de Tessier número 8, fronto-zigomática), osso zigomático hipoplásico, agenesia de arco zigomático e processo temporal do osso zigomático (fissura óssea de Tessier número 7, temporo-zigomática). Maxila hipoplásica, agenesia de fossa mandibular (cavidade glenoide) bilateral.

Mandíbula: assimetria, micrognatia, rodada no sentido horário, côndilos mandibulares pequenos e hipoplásicos e entalhe no corpo mandibular (anterior ao gônio), bilateralmente.

Caso 13: Sexo feminino, 18 anos de idade, sétima filha de casal não consanguíneo (Figura 34).

Dados gestacionais, perinatais e familiais: gestação com exposição ao mercúrio e a malária. Parto normal, a termo, com peso de 3.620 g (P=90). Não há relato de casos similares na família.

Dados clínicos aos 18 anos de idade: peso 41,4 kg (P<3), altura 150 cm (P<3), perímetro cefálico 53 cm (50>P>2), baixa estatura, baixo peso, conformação anômala do crânio, frontal amplo, estreitamento bitemporal, fácies triangular e assimétrico, sobrancelhas arqueadas, fendas palpebrais alongadas, coloboma de pálpebra inferior, ponte nasal alta, hipoplasia de face média, hipoplasia da região de arco zigomática, fissura de palato, micrognatia, avanço de cabelo na região mandibular, microtia tipo III, agenesia de canal auditivo externo bilateral, deficiência auditiva, atraso leve no desenvolvimento, atraso na aquisição da fala e dificuldade de aprendizagem.

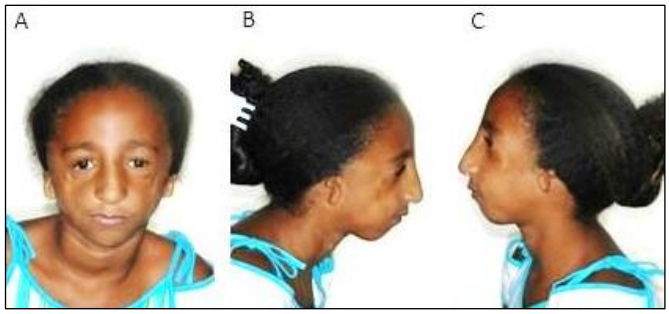

(A) vista frontal; (B) perfil direito; (C) perfil esquerdo.

Figura 34 - Aspectos clínicos do Caso 13, na idade de 11 anos

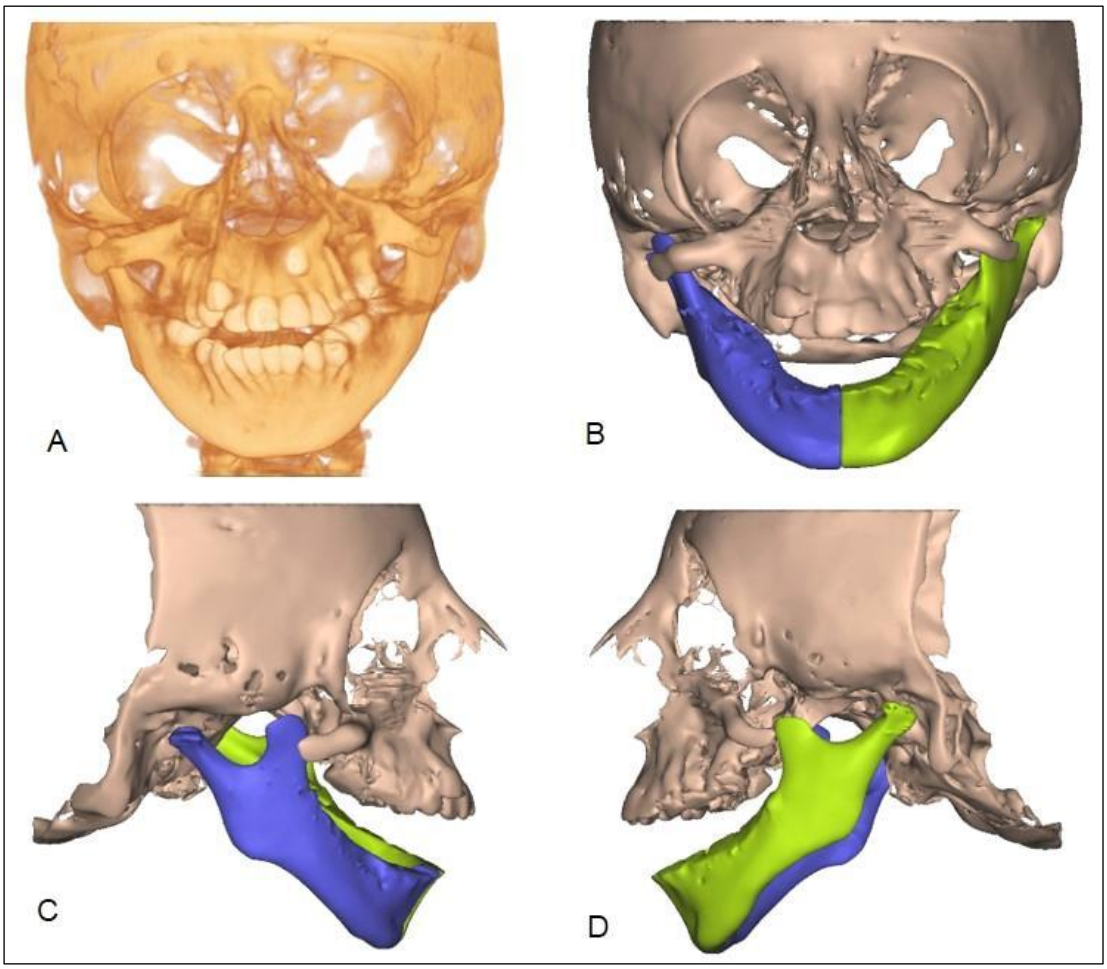

(A-B) vista frontal; (C) perfil direito; (D) perfil esquerdo.

Figura 35 - Segmentação em 3D de TCFC (software Mimics) do Caso 13, na idade de 18 anos

Crânio e terço médio da face: assimetria facial. Órbitas assimétricas e malformadas, com falha óssea na margem lateral (fissura óssea de Tessier número 8, fronto-zigomática) à esquerda. Complexo zigomático assimétrico e com hipoplasia acentuada, agenesia de arco zigomático e processo zigomático do osso temporal, bilateral (fissura óssea de Tessier número 7, temporo-zigomática). Ausência de fossa mandibular (cavidade glenoide) e meato acústico externo, bilateral

Mandíbula: assimétrica com micrognatia, mordida aberta anterior, ramo mandibular curto, côndilos mandibulares hipoplásicos e inclinados para posterior do crânio e processo coronoide hipoplásico, bilateral.

Caso 14: sexo masculino, idade 19 anos, primeiro filho de casal não consanguíneo.

Dados gestacionais, perinatais e familiais: gestação sem intercorrências; parto normal, a termo, com peso de 3.310 g (P<50), comprimento de 54 cm (P=90). **Recorrência familial:** pai com hipoplasia malar e mandibular, ectrópio de pálpebra inferior e fendas palpebrais inclinadas para baixo; avó paterna com hipoplasia mandibular e tia paterna com atresia de canal auditivo externo.

Dados Clínicos aos 19 anos de idade: peso 60 kg (P>25), altura 165 cm (P<10), perímetro cefálico 56 cm (P=50), estreitamento bitemporal, fácies alongado e assimétrico, fendas palpebrais inclinadas para baixo, coloboma de pálpebra inferior, ponte nasal alta, assimetria de face, hipoplasia de face média, hipoplasia da região de arco zigomático, limitação no selamento labial, fissura de palato, avanço de cabelo na região mandibular, micrognatia, microtia tipo III, agenesia de canal auditivo externo e deficiência auditiva. Desenvolvimento neuropsicomotor normal.

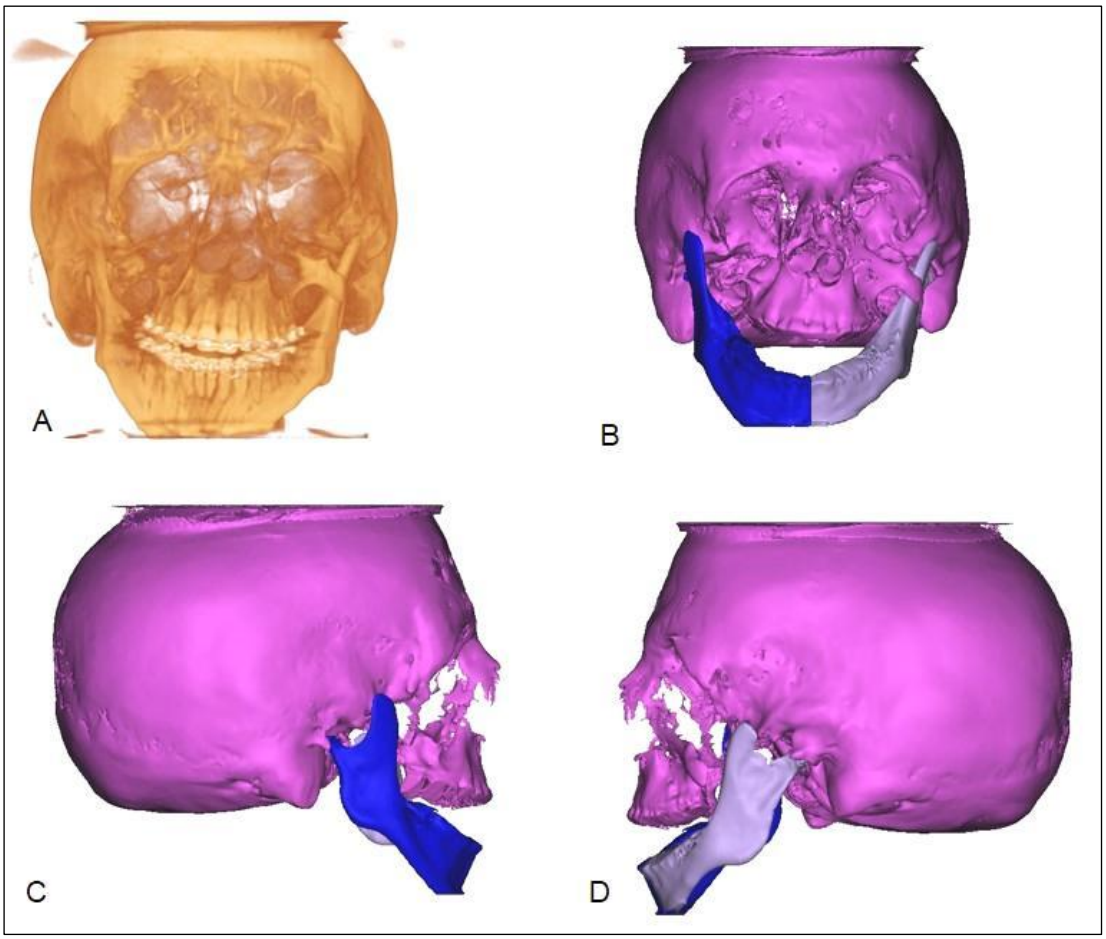

(A-B) vista frontal; (C) perfil direito; (D) perfil esquerdo.

Figura 36 - Segmentação em 3D de TCFC (software Mimics) do Caso 14, na idade de 19 anos

Crânio e terço médio da face: órbitas com agenesia da margem lateral e processo frontal do zigomático e margem infraorbitária (fissura óssea de Tessier número 6, maxilo-zigomática e número 8, fronto-zigomática) bilateral complexo zigomático assimétrico e com hipoplasia acentuada, agenesia de arco zigomático e processo zigomático do osso temporal (fissura óssea de Tessier número 7, temporo-zigomática) bilateral. Maxila assimétrica com hipoplasia acentuada. Fossa mandibular (cavidade glenoide) anômala e deslocada para baixo.

Mandíbula: assimetria, micrognatia, rodada no sentido horário, ramo mandibular inclinado para posterior, côndilos mandibulares pequenos e hipoplásicos, processo coronoide alongado, bilateralmente. Entalhe no corpo mandibular (anterior ao gônio), bilateralmente.

Caso 15: sexo masculino, idade 15 anos, primeiro filho de casal não consanguíneo (Figura 37).

Dados gestacionais, perinatais e familiais: gestação sem intercorrência; idades materna e paterna na concepção: 29 e 44 anos, respectivamente. Parto normal, a termo, com peso de 2.970 g (P=10), comprimento de 48 cm (P=10). **Recorrência familial:** pai igualmente afetado, com fendas palpebrais inclinadas para baixo, ponte nasal alta, hipoplasia de face média e micrognatia.

Dados clínicos aos 15 anos de idade: peso 63,3 kg (P<75), altura 165 cm (P=25), estreitamento bitemporal, fácies alongado e assimétrico, frontal amplo, sobrancelhas arqueadas, fendas palpebrais inclinadas para baixo, ponte nasal alta, hipoplasia de face média, hipoplasia de arco zigomático, micrognatia e microtia tipo III à esquerda e tipo II á direita (corrigida cirurgicamente). Avaliação auditiva: Deficiência auditiva condutiva bilateral

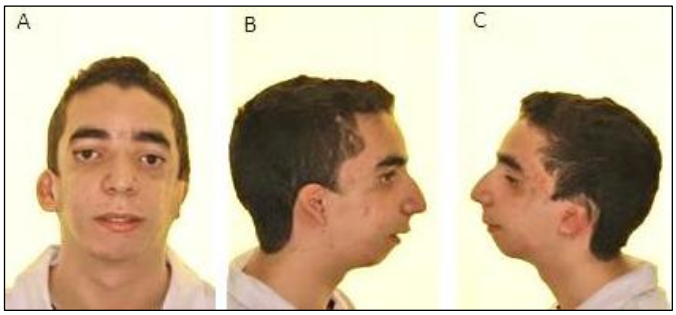

(A) vista frontal; (B) perfil direito; (C) perfil esquerdo.

Figura 37 - Aspectos clínicos do Caso 15, na idade de 15 anos

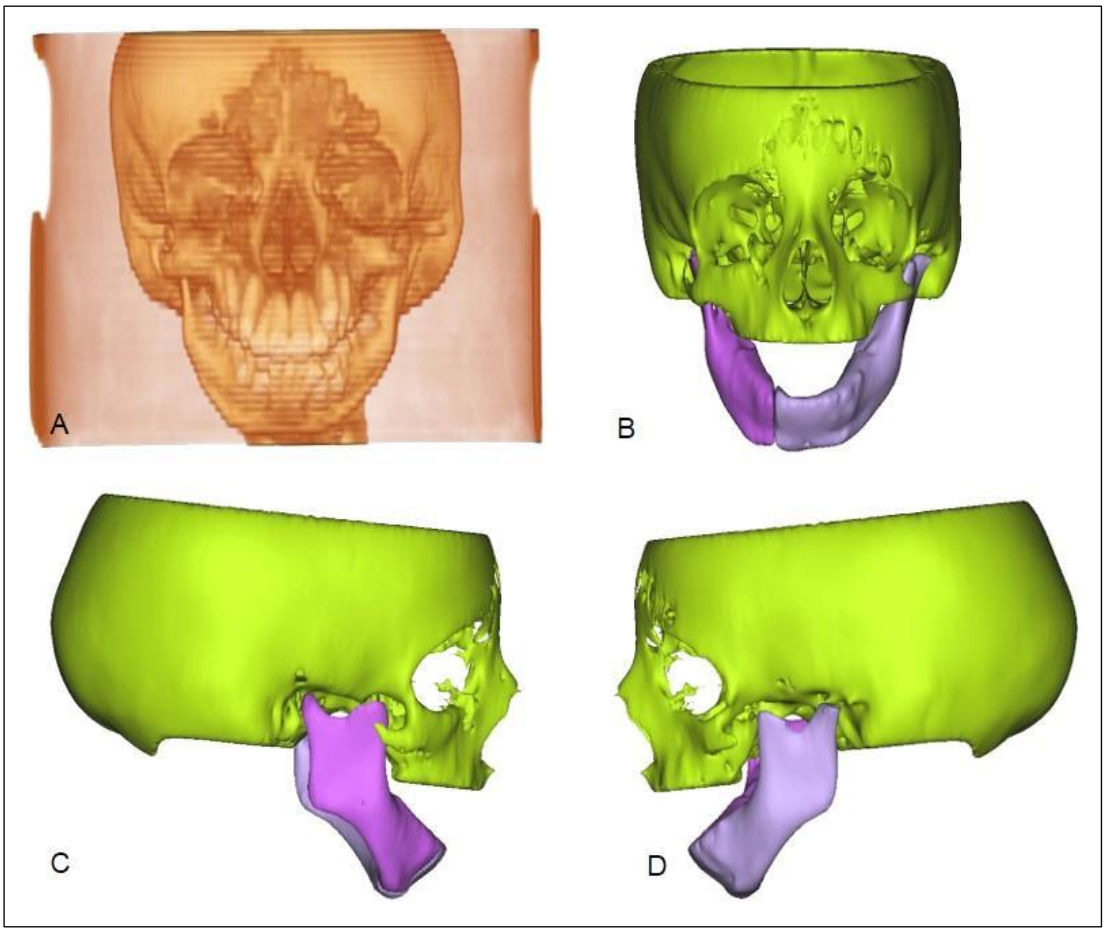

(A-B) vista frontal; (C) perfil direito; (D) perfil esquerdo.

Figura 38 - Reconstrução em 3D de TC helicoidal no software Mimics do Caso 15, na idade de 12 anos

Crânio e terço médio da face: órbita esquerda com entalhe no processo frontal do zigomático, hipoplasia acentuada de osso zigomático, agenesia de arco zigomático e processo zigomático do osso temporal (fissura óssea de Tessier número 7, temporo-zigomática) bilateral. Maxila hipoplásica. Fossa mandibular (cavidade glenoide) ampla e rasa.

Mandíbula: rodada no sentido horário, micrognatia, côndilos mandibulares e processos coronoide hipoplásicos e curtos.

Caso 16: sexo feminino, idade 20 anos, terceira filha de casal normal não consanguíneo (Figura 39).

Dados gestacionais, perinatais e familiais: exposição a raios X no primeiro trimestre gestacional. Idade materna na concepção: 26 anos. Parto cesáreo, a termo, peso de 3.150 g (P=50) e comprimento de 52 cm (P=75). Não há relato de outros casos similares na família.

Dados clínicos aos 20 anos: peso 45 kg (P<3), altura 153 cm (P=10), perímetro cefálico 53 cm (P<50), estreitamento bitemporal, fácies alongado, fendas palpebrais inclinadas para baixo, sobrancelhas arqueadas, assimetria facial, ponte nasal alta, hipoplasia de face média, hipoplasia da região de arco zigomático, hipoplasia de maxila, lábio inferior grosso e evertido, fissura de palato, micrognatia, microtia tipo III à direita, estenose de fundo cego à esquerda, deficiência auditiva profunda, atraso na aquisição da fala, comportamento tímido e dificuldade de aprendizagem (não alfabetizada).

(A) vista frontal; (B) perfil direito; (C) perfil esquerdo.

Figura 39 - Aspectos clínicos do Caso 16, na idade de 18 anos

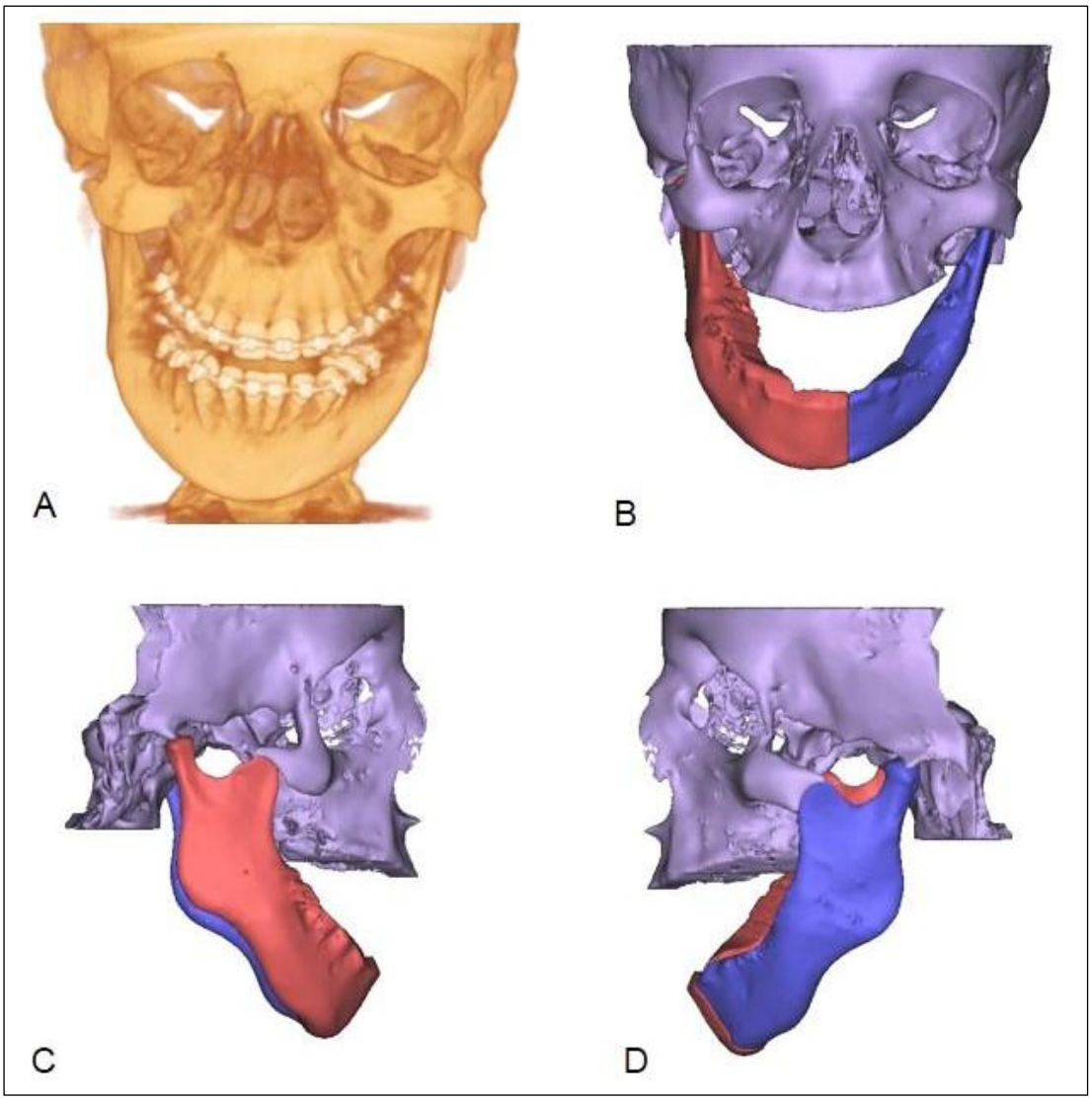

(A-B) vista frontal; (C) perfil direito; (D) perfil esquerdo.

Figura 40 - Segmentação em 3D de TCFC (software Mimics) do Caso 16, na idade de 20 anos

Crânio e terço médio da face: órbitas assimétricas, margem lateral da órbita esquerda fina, hipoplasia acentuada de osso zigomático, agenesia de arco zigomático e processo temporal do osso zigomático (fissura óssea de Tessier número 7, temporo-zigomática) bilateral. Maxila hipoplásica, mordida aberta anterior. Ausência de fossa mandibular (cavidade glenoide) bilateral.

Mandíbula: assimétrica, rodada no sentido horário, micrognatia, côndilos mandibulares e processo coronoide hipoplásicos. Entalhe no corpo mandibular (anterior ao gônio), bilateralmente.

Caso 17: sexo feminino, idade de 12 anos e 12 meses, terceira filha de casal não consanguíneo (Figura 41).

Dados gestacionais, perinatais e familiais: exposição ao tabaco e ao vírus da rubéola (por meio de vacina no início da gestação). Parto normal a termo, peso de 2.750 g (P=3) e comprimento 48 cm (P=3). Ao nascimento apresentou fissura de palato e dificuldade alimentar. Não há outros casos similares na família

Dados clínicos aos 12 anos e 12 meses: peso 38 kg (P=25), altura 146 cm (P=50), perímetro cefálico 50 cm (P=2), frontal amplo, estreitamento bitemporal, fácies alongado, assimetria facial, hipoplasia da região de arco zigomático, sobrancelhas arqueadas, fendas palpebrais inclinadas para baixo, ponte nasal alta, hipoplasia de face média, lábios hipotônicos, micrognatia, avanço de cabelo na região mandibular. Agenesia de canal auditivo externo à direita, estenose de canal auditivo externo à esquerda, microtia tipo I à esquerda e microtia tipo II à direita. Desenvolvimento neuropsicomotor normal. Avaliação buco-maxilo: alteração de forma e tamanho de ramo da mandíbula do lado direito.

(A) vista frontal; (B) perfil direito; (C) perfil esquerdo.

Figura 41 - Aspectos clínicos do Caso 17, na idade de 10 anos

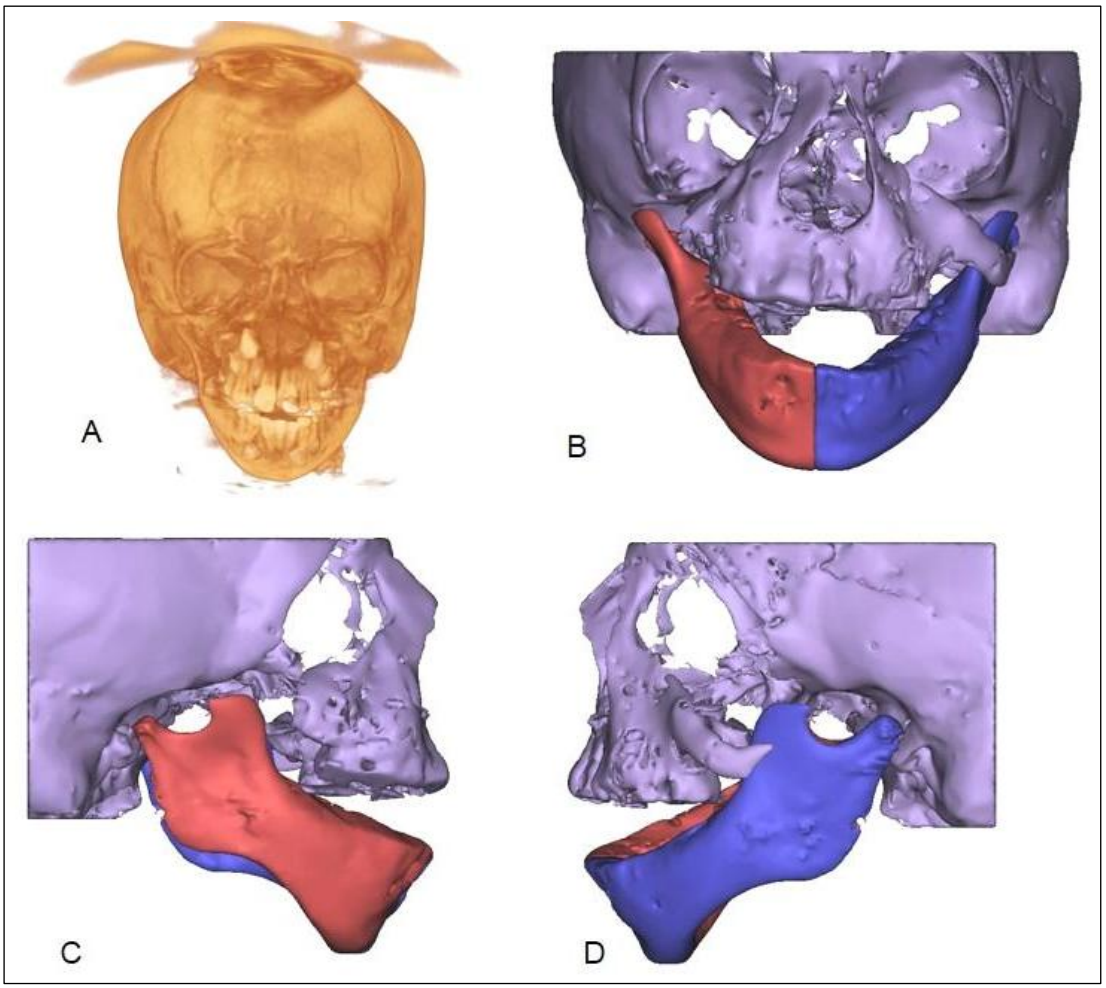

(A-B) vista frontal; (C) perfil direito; (D) perfil esquerdo.

Figura 42 - Segmentação em 3D de TCFC (software Mimics) do Caso 17, na idade de 9 anos

Crânio e terço médio da face: assimetria de face (mais acentuada do lado direito, devido a agenesia de osso zigomático e ramo mandibular inclinado para lateral da face), falha óssea na margem infra-orbitária (fissura óssea de Tessier número 6, maxilo-zigomática), osso zigomático ausente à direita, à esquerda com hipoplasia acentuada e inclinado para baixo, agenesia de arco zigomático e processo temporal do osso zigomático bilateral (fissura óssea de Tessier número 7 - temporo-zigomática). Maxila hipoplásica à esquerda e hiperplásica à direita. Cavidade nasal assimétrica. Ausência de fossa mandibular (cavidade glenoide).

Mandíbula: assimétrica. Rodada no sentido horário, micrognatia, ramo mandibular curto, côndilo mandibular e processo coronoide hipoplásicos, bilateralmente. Entalhe no corpo mandibular (anterior ao gônio), bilateralmente.

Caso 18: sexo masculino, idade 20 anos, terceiro filho de casal não consanguíneo (Figura 43).

Dados gestacionais, perinatais e familiais: polihidrâminio no sétimo mês. Idades materna e paterna na concepção: 26 e 49 anos, respectivamente. Parto cesáreo, a termo, peso de 3.580 g (P=50) e comprimento de 54,5 cm (P=97). Não há outros casos similares na família.

Dados clínicos aos 20 anos: peso 66,1 kg (P>75), altura 178 cm (P>50), frontal amplo, estreitamento bitemporal, sobrancelhas arqueadas, ausência de cílios na pálpebra inferior, ponte nasal alta, fissura de lábio e palato bilateral, lábio inferior hipotônico, micrognatia, orelhas pequenas, posteriorizadas, com baixa implantação (microtia tipo I) atresia de conduto auditivo externo bilateral, pescoço longo e deficiência auditiva à esquerda.

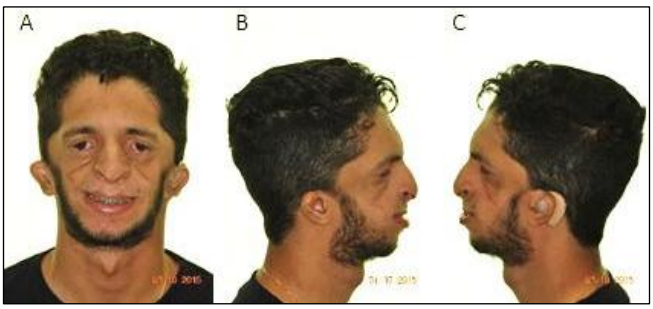

(A) vista frontal; (B) perfil direito; (C) perfil esquerdo.

Figura 43 - Aspectos clínicos do Caso 18, na idade de 21 anos

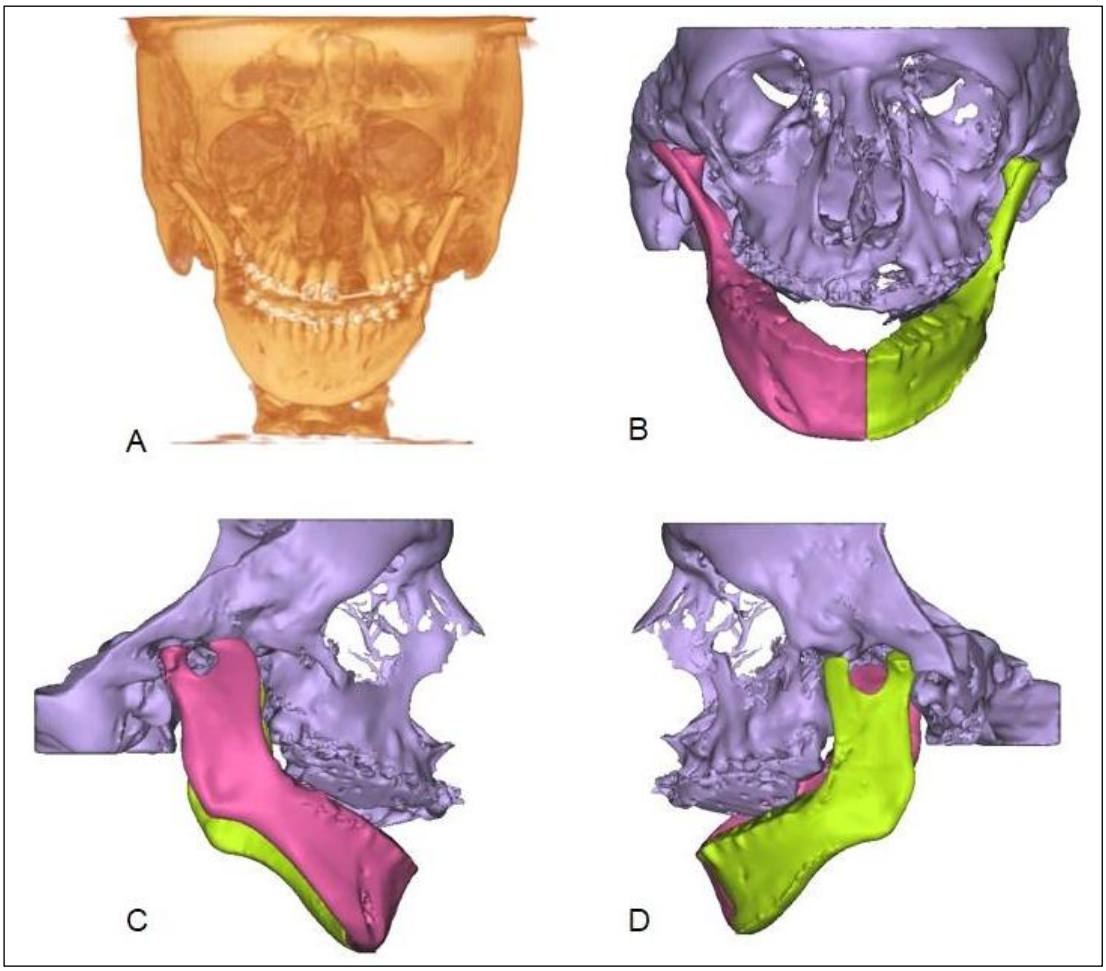

(A-B) vista frontal; (C) perfil direito; (D) perfil esquerdo.

Figura 44 - Segmentação em 3D de TCFC (software Mimics) do Caso 18, na idade de 20 anos

Crânio e terço médio da face: órbitas assimétricas, osso zigomático com hipoplasia acentuada, margem lateral da órbita hipoplásica e rebaixada, bilateralmente. Margens infraorbitárias pouco desenvolvidas com falha óssea à esquerda (fissura óssea de Tessier número 6, maxilo-zigomática). Assimetria de face, hipoplasia acentuada de osso zigomático bilateralmente, agenesia de arco zigomático e do processo zigomático do osso temporal, bilateralmente (fissura óssea de Tessier número 7 - temporo-zigomática). Maxila com hipoplasia acentuada e fissura de arco alveolar bilateral. Fossa mandibular (cavidade glenoide) anômala, bilateral.

Mandíbula: assimetria, micrognatia, rodada no sentido horário, ramo mandibular inclinados para lateral da face, côndilo mandibular pequeno e hipoplásico e processo coronoide hipoplásico, bilateralmente. Entalhe no corpo mandibular (anterior ao gônio), bilateralmente.

Caso 19: sexo feminino; idade 14 anos e 9 meses; primeira filha de casal não consanguíneo.

Dados gestacionais, perinatais e familiais: gestação sem intercorrência. Idades materna e paterna na concepção: 21 e 23 anos, respectivamente. Parto cesáreo, a termo, peso de 3.390 g (P=50) e comprimento de 48,5 cm (P=25). Não há outros casos similares na família.

Dados clínicos aos 14 anos e 9 meses: peso de 84 kg (P>97), altura de 153 cm (P>10), perímetro cefálico de 56 cm (P>98), frontal amplo, estreitamento bitemporal, sobrancelhas arqueadas, fendas palpebrais inclinadas para baixo, cílios esparsos na pálpebra inferior, ponte nasal alta, mordida aberta anterior, lábio inferior evertido, micrognatia, avanço de cabelo na direção do ramo mandibular, microtia tipo III bilateral, deficiência auditiva, dificuldade respiratória, episódios de apneia e miopia alta. Desenvolvimento neuropsicomotor normal. Avaliação audiológica - BERA: disacusia com comportamento condutivo bilateral; conduto auditivo externo com dimensões reduzidas. Radiografia panorâmica (11 anos): alteração de forma e tamanho do ramo mandibular direito; alteração de forma e contorno do côndilo mandibular bilateral. Avaliação neuropsicológica aos 10 anos e 11 meses: adequada para idade.

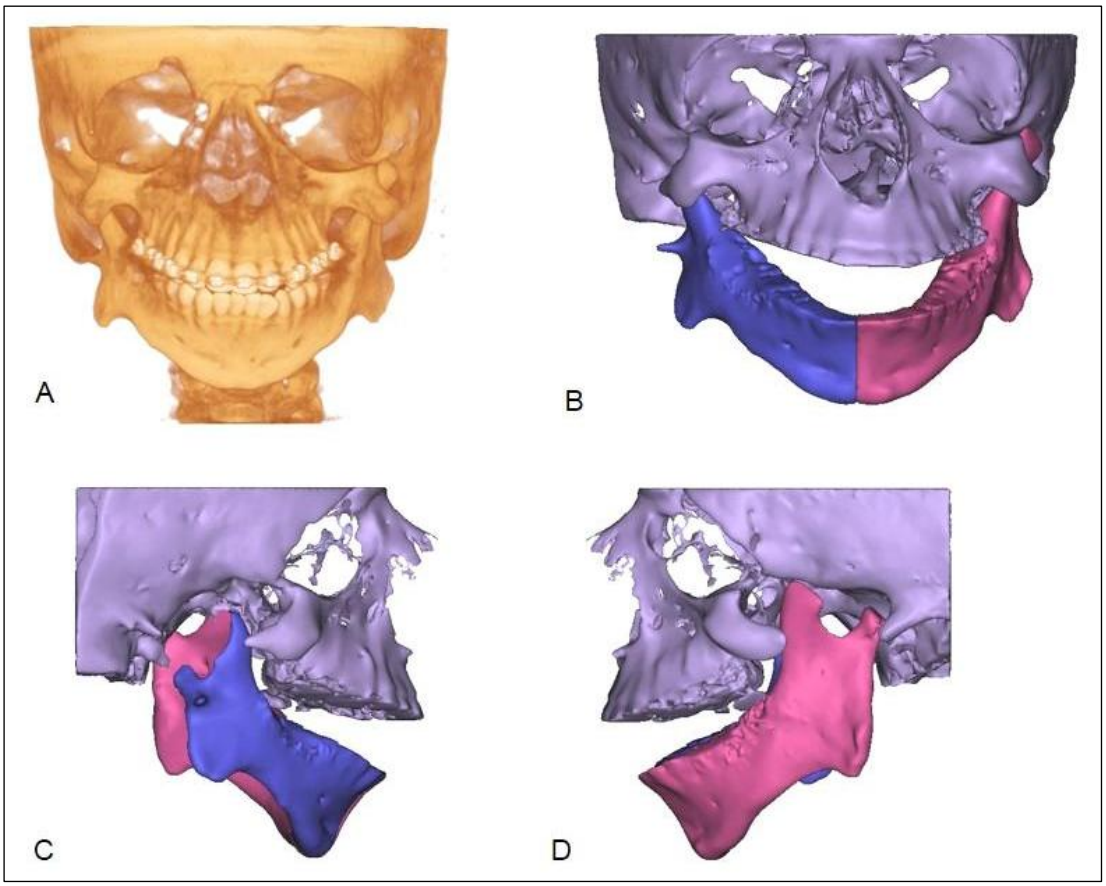

(A-B) vista frontal; (C) perfil direito; (D) perfil esquerdo.

Figura 45 - Segmentação em 3D de TCFC (software Mimics) do Caso 19, na idade de 14 anos e 9 meses

Crânio e terço médio da face: órbitas assimétricas, margem lateral da órbita hipoplásica, com falha óssea bilateral (fissura óssea de Tessier número 8, fronto-zigomática), osso zigomático com hipoplasia acentuada e inclinado para baixo, agenesia de arco zigomático, processo temporal do osso zigomático curto e hipoplásico (fissura óssea de Tessier número 7 - temporo-zigomática), bilateral, processo temporal do osso zigomático hipoplásico. Maxila hipoplásica. Fossa mandibular (cavidade glenoide) ausente á direita e rasa à esquerda.

Mandíbula: assimetria, micrognatia, rodada no sentido horário, ramo mandibular curto e assimétrico à direita, côndilo mandibular ausente à direita, pequeno e hipoplásico à esquerda, processo coronoide fino à direita e hipoplásico à esquerda, incisura da mandíbula anômala bilateralmente, ângulo da mandíbula anômalo, entalhe no corpo mandibular (anterior ao gônio), bilateralmente.

Caso 20: sexo feminino, idade 17 anos, primeira filha de casal não consanguíneo (Figura 46).

Dados gestacionais, perinatais e familiais: gestação sem intercorrência. Idades materna e paterna na concepção: 24 e 29 anos, respectivamente. Parto normal, a termo, peso de 3.500 g (P=75) e comprimento de 50 cm (P=50). Pai com hipoplasia de face média.

Dados clínicos aos 17 anos: peso de 60 kg (50<P>75), altura de 163 cm (P=50), perímetro cefálico 55 cm (P=50), frontal amplo, estreitamento bitemporal, fendas palpebrais inclinadas para baixo, cílios esparsos na pálpebra inferior, coloboma de pálpebra inferior, assimetria facial, ponte nasal alta, hipoplasia do complexo zigomático, mordida aberta anterior, fissura de palato, lábio inferior evertido, micrognatia, microtia tipo III bilateral com agenesia de conduto auditivo externo bilateralmente (corrigido cirurgicamente), deficiência auditiva, atraso na aquisição da fala e comportamento retraído.

(A) vista frontal; (B) perfil direito; (C) perfil esquerdo.

Figura 46 - Aspectos clínicos do Caso 20, na idade de 16 anos

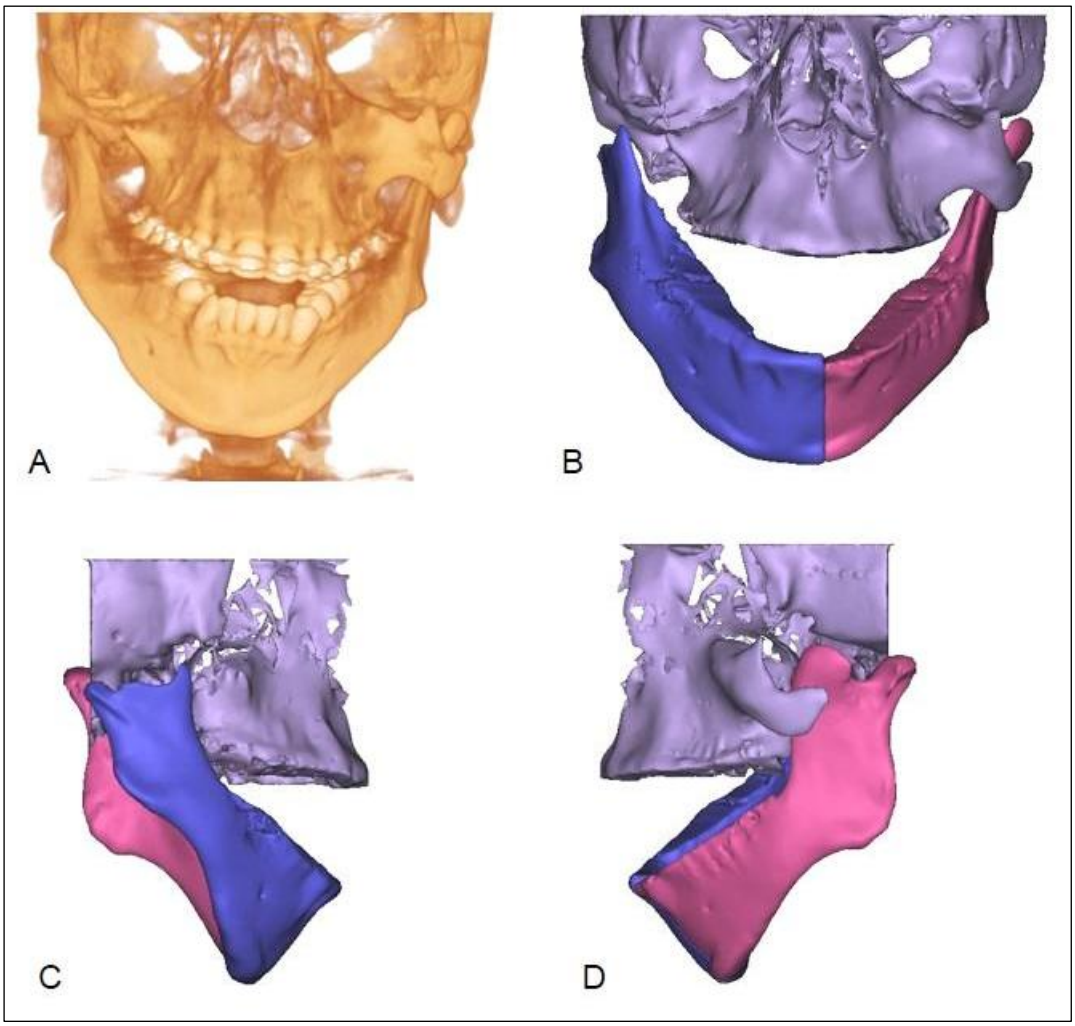

(A-B) vista frontal; (C) perfil direito; (D) perfil esquerdo.

Figura 47 - Segmentação em 3D de TCFC (software Mimics) do Caso 20, na idade de 17 anos

Crânio e terço médio da face: assimetria de face, órbitas assimétricas, margem lateral da órbita hipoplásica, com falha óssea bilateral, (fissura óssea de Tessier número 8, fronto-zigomática), osso zigomático com hipoplasia acentuada, bilateralmente e inclinado para baixo à esquerda, agenesia de arco zigomático e processo zigomático do osso temporal, bilateralmente (fissura óssea de Tessier número 7, temporo-zigomática), maxila hipoplásica, mordida aberta anterior. Agenesia de fossa mandibular (cavidade glenoide) à direita e hipoplásica à esquerda.

Mandíbula: assimetria (lado direito inclinado para lateral da face), micrognatia, rodada no sentido horário, ramo mandibular curto e assimétrico, agenesia de côndilo mandibular à direita e pequeno à esquerda, agenesia processo coronoide à direita e curto à esquerda e incisura da mandíbula anômala, bilateralmente. Entalhe no corpo mandibular (anterior ao gônio), bilateralmente.

Caso 21: sexo masculino, idade 18 anos, primeiro filho de casal não consanguíneo (Figura 48).

Dados gestacionais, perinatais e familiais: gestação sem intercorrência. Idades materna e paterna na concepção: 25 e 26 anos, respectivamente. Parto cesáreo, a termo, peso de 3.430 g (P=50) e comprimento de 50 cm (P=25). **Recorrência familial:** Mãe com fendas palpebrais inclinadas para baixo, hipoplasia de face média e queixo pequeno, com sinais leves de STC.

Dados clínicos aos 18 anos: peso de 56 kg (P>10), altura de 166 cm (P=10), perímetro cefálico de 55 cm (P<50), fendas palpebrais inclinadas para baixo, coloboma de pálpebra inferior, discreta assimetria de face, ponte nasal alta, hipoplasia do complexo zigomático, lábio inferior hipotônico, micrognatia, orelhas proeminentes com baixa implantação bilateralmente e deficiência auditiva. Dificuldade de aprendizagem. Quando criança apresentou joelho genovalgo e tíbia vara.

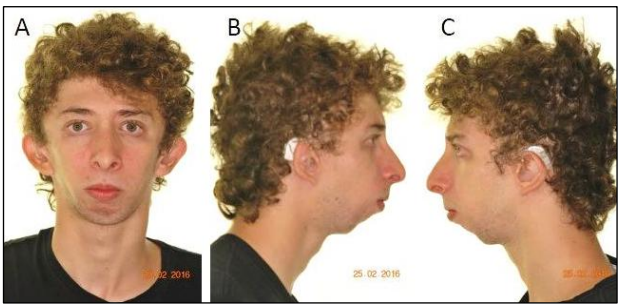

(A) vista frontal; (B) perfil direito; (C) perfil esquerdo.

Figura 48 - Aspectos clínicos do Caso 21, na idade de 19 anos

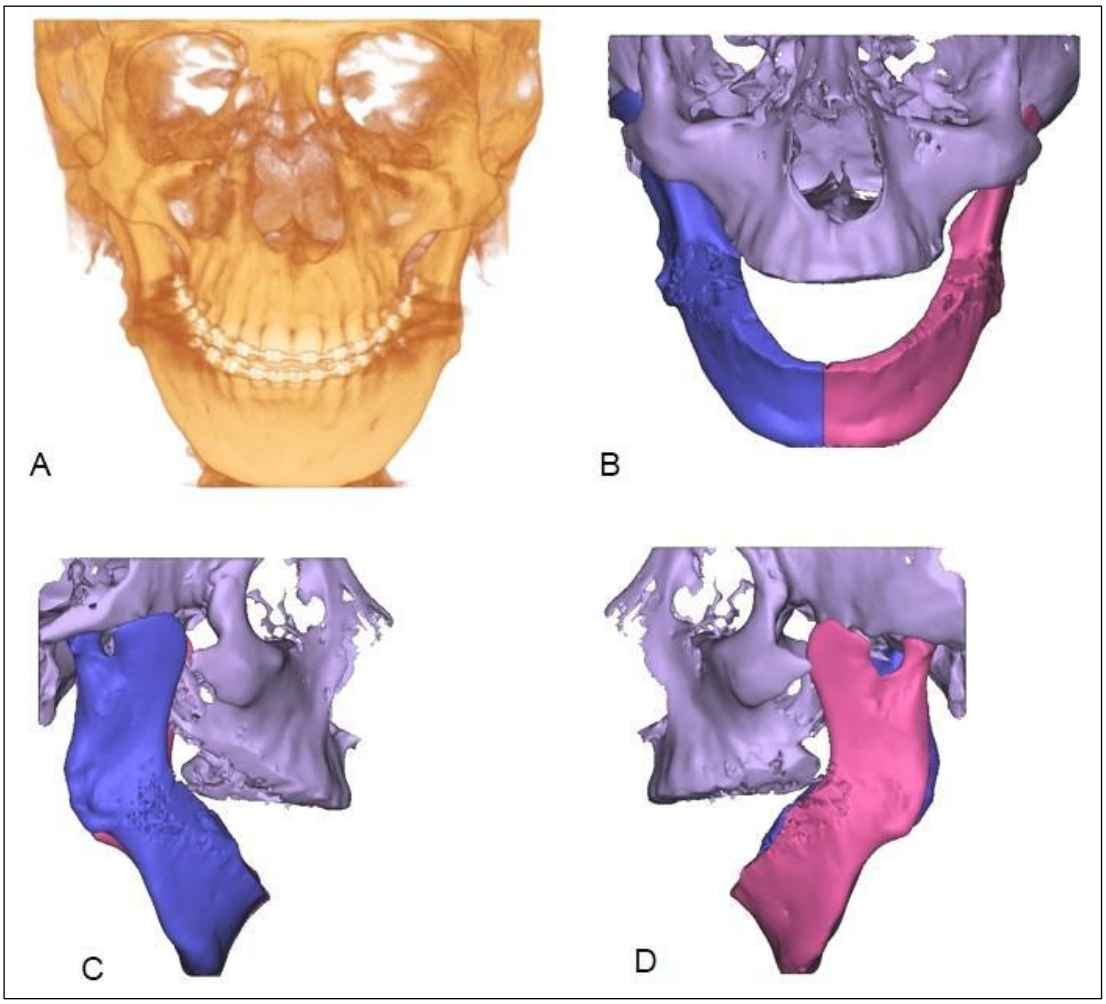

(A-B) vista frontal; (C) perfil direito; (D) perfil esquerdo.

Figura 49 - Segmentação em 3D de TCFC (software Mimics) do Caso 21, na idade de 18 anos

Crânio e terço médio da face: assimetria de face, margem lateral da órbita espessa, bilateral, hipoplasia de osso zigomático, agenesia de arco zigomático e processo zigomático do osso temporal, bilateralmente (fissura óssea de Tessier número 7 - temporo-zigomática). Maxila hipoplásica. Fossa mandibular (cavidade glenoide) ausente, bilateralmente.

Mandíbula: assimetria, hipoplasia, rodada para o sentido horário, côndilos mandibulares pequenos e hipoplásicos, incisura da mandíbula anômala, processo coronoide largos e hiperplásicos, entalhe no corpo mandibular (anterior ao gônio), bilateralmente.

Caso 22: sexo feminino, idade 24 anos, primeiro filho de casal não consanguíneo.

Dados gestacionais, perinatais e familiais: gestação sem intercorrências. Idades materna e paterna na concepção: 17 e 18 anos, respectivamente. Parto normal, peso de 3.200 g (P>25) e comprimento de 51 cm (P>50). **Recorrência familial:** Mãe com hipoplasia da região zigomática, fendas palpebrais inclinadas para baixo e micrognatia com diagnóstico genético clínico de STC (Caso 23).

Dados clínicos aos 24 anos: peso de 40 kg (P<3), comprimento de 59 cm (P=50) e perímetro cefálico de 40 cm (P=50), estreitamento bitemporal, sobrancelhas esparsas e arqueadas, fendas palpebrais inclinadas para baixo, coloboma de pálpebra inferior, ponte nasal alta, hipoplasia de face média, macrostomia, úvula hipoplásica, micrognatia. Microtia tipo III bilateral agenesia de canal auditivo externo bilateralmente e deficiência auditiva.

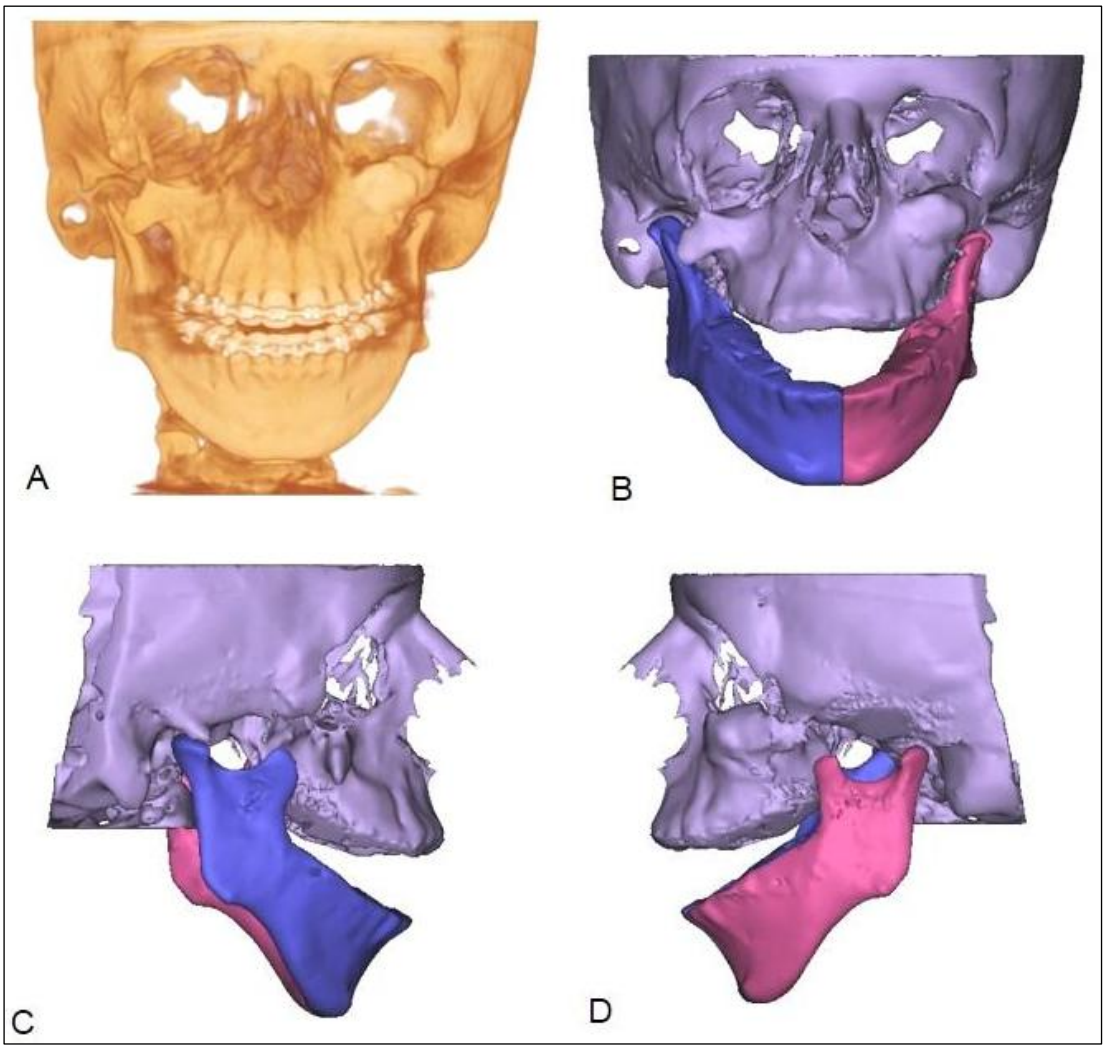

(A-B) vista frontal; (C) perfil direito; (D) perfil esquerdo.

Figura 50 - Segmentação em 3D de TCFC (software Mimics) do Caso 22, na idade de 24 anos

Crânio terço médio da face: assimetria de face, órbitas assimétricas com falha óssea na margem lateral, bilateral (fissura óssea de Tessier número 8, fronto-zigomática). Hipoplasia acentuada do osso zigomático, agenesia de arco zigomático e processo zigomático do osso temporal (fissura óssea de Tessier número 7, temporo-zigomática), hipoplasia de maxila e mordida aberta anterior. Fossa mandibular (cavidade glenoide) ausente, bilateralmente.

Mandíbula: assimetria, micrognatia, ramo mandibular curto bilateral, côndilos mandibulares pequenos e processos coronoides hipoplásicos, incisura da mandíbula rasa e entalhe no corpo mandibular (anterior ao gônio), bilateralmente.

Caso 23: sexo feminino, idade 42 anos, primeira filha de casal não consanguíneo (Figura 51).

Dados gestacionais, perinatais e familiais: não há informações quanto aos dados gestacionais. Parto normal, a termo. **Recorrência familial:** filha igualmente afetada (mãe do caso 22).

Dados clínicos aos 42 anos: peso de 46,5 kg (P=3), altura 148 cm (P<3) e perímetro cefálico 54 cm (P<50), frontal amplo, fendas palpebrais inclinadas para baixo, estreitamento bitemporal, fácies alongado, ponte nasal alta, hipoplasia do complexo zigomático, micrognatia, avanço de cabelo na região mandibular orelhas pequenas, proeminentes com baixa implantação bilateral, microtia tipo II á esquerda e pescoço longo. Radiografia panorâmica: alteração no tamanho e forma da mandíbula, assimetria facial do lado esquerdo, mordida aberta anterior.

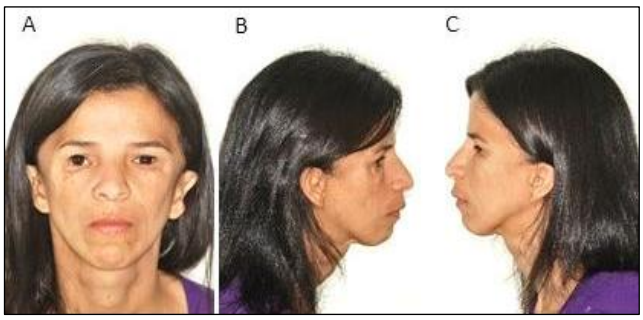

(A) vista frontal; (B) perfil direito; (C) perfil esquerdo.

Figura 51 - Aspectos clínicos do Caso 23, na idade de 37 anos

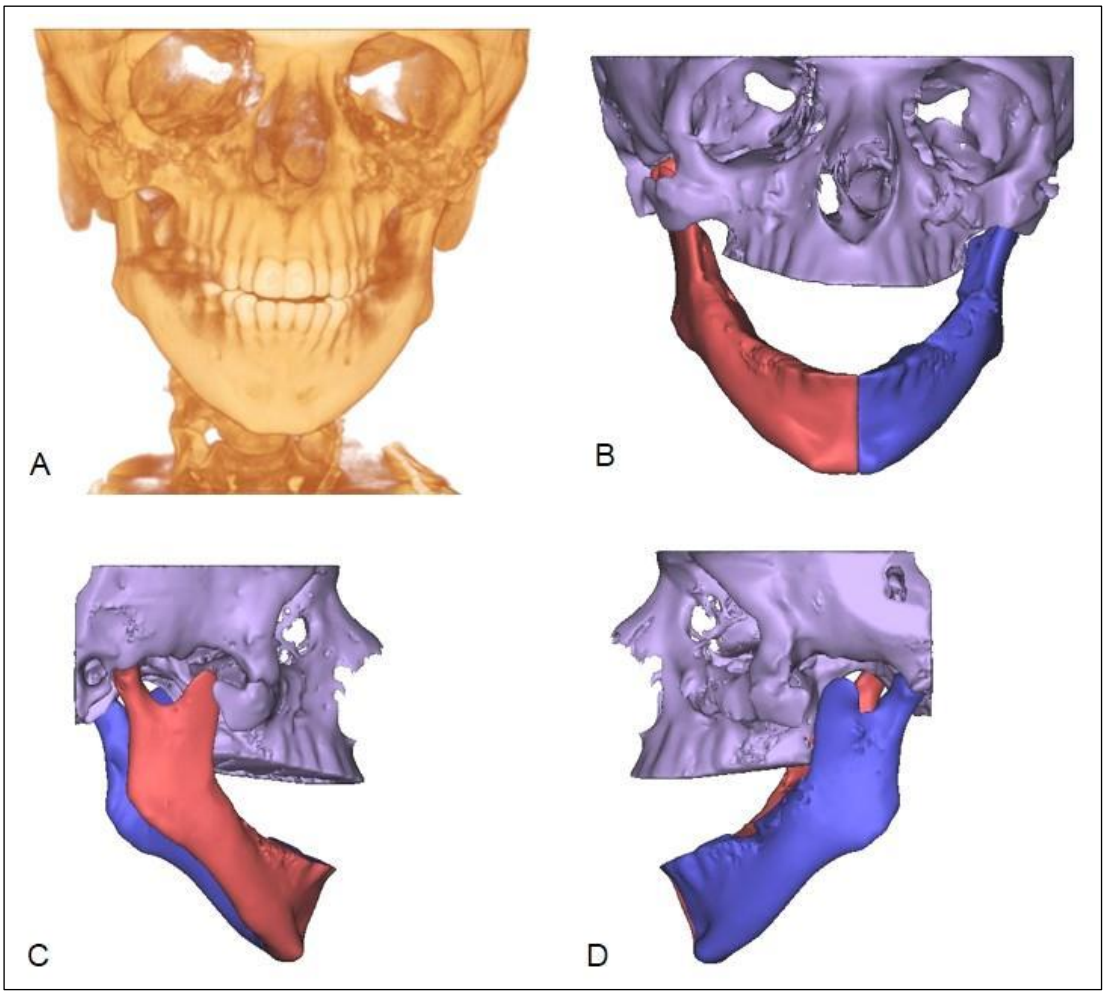

(A-B) vista frontal; (C) perfil direito; (D) perfil esquerdo.

Figura 52 - Segmentação em 3D de TCFC (software Mimics) do Caso 23, na idade de 42 anos

Crânio e terço médio da face: agenesia de arco zigomático e processo zigomático do osso temporal, bilateral (fissura óssea de Tessier número 7, temporo-zigomática). Hipoplasia de maxila. Fossa mandibular (cavidade glenoide) rasa. Realizou enxerto de tecido adiposo nas órbitas e reconstrução parcial das órbitas, impossibilitando a avaliação.

Mandíbula: assimetria, micrognatia, ramos mandibulares curtos, côndilos mandibulares pequenos e processos coronoides hipoplásicos, bilateralmente.

Caso 24: sexo masculino, idade 18 anos, primeiro filho de casal não consanguíneo (Figura 53).

Hipótese diagnóstica: síndrome de Treacher Collins

Dados gestacionais, perinatais e familiais: gestação sem intercorrências. Idades materna e paterna na concepção: 31 e 54 anos, respectivamente. Parto cesáreo, a termo, peso de 4.500 g (P>97) e comprimento de 53 cm (P=90). Não há outros casos similares na família.

Dados clínicos aos 18 anos: peso de 68,8 kg (P>10), altura de 175 cm (P=25), perímetro cefálico de 52 cm (P<2), microcefalia, estreitamento bitemporal, sobrancelhas arqueadas, fendas palpebrais inclinadas para baixo, fácies alongado, assimetria facial, ponte nasal alta, hipoplasia de complexo zigomático, limitação de abertura bucal, micrognatia acentuada, avanço de cabelo na região mandibular, microtia tipo I (orelhas pequenas), assimétricas, proeminentes com baixa implantação e deficiência auditiva. Desenvolvimento neuropsicomotor e cognitivo normal.

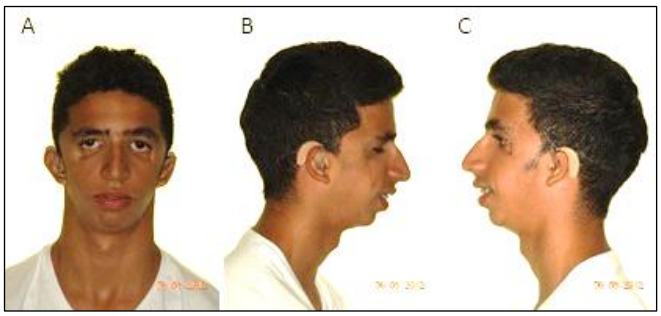

(A) vista frontal; (B) perfil direito; (C) perfil esquerdo.

Figura 53 - Aspectos clínicos do Caso 24, na idade de 15 anos

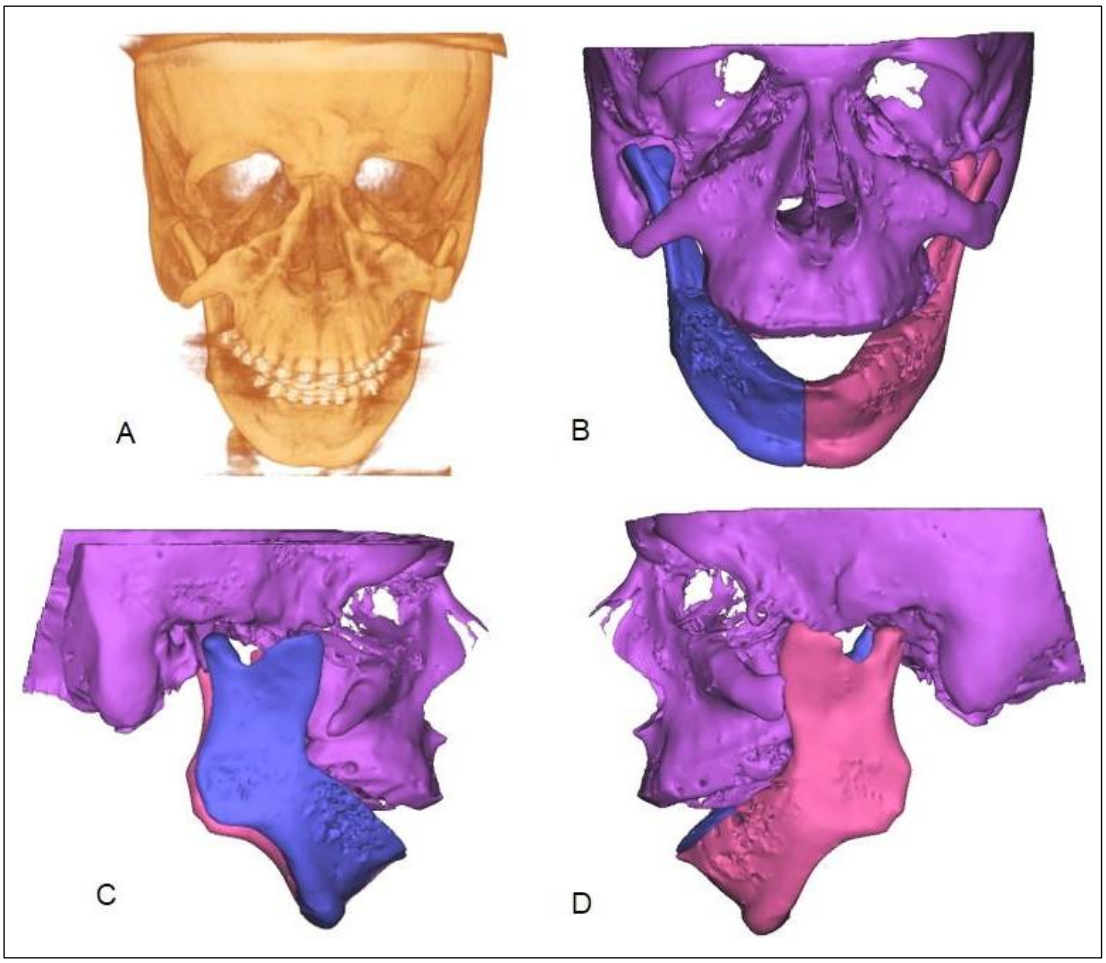

(A-B) vista frontal; (C) perfil direito; (D) perfil esquerdo.

Figura 54 - Segmentação em 3D de TCFC (software Mimics) do Caso 24, na idade de 18 anos

Crânio e terço médio da face: assimetria, agenesia de margem lateral das órbitas, bilateralmente (fissura óssea de Tessier número 8, fronto-zigomática). Osso zigomático inclinado para baixo com hipoplasia acentuada, agenesia de arco zigomático e do processo zigomático do osso temporal (fissura óssea de Tessier número 7, temporo-zigomática) bilateral, hipoplasia de maxila, e ausência de fossa mandibular (cavidade glenoide), bilateral.

Mandíbula: assimetria, micrognatia, rodada no sentido horário, ramo mandibulares longos, côndilos mandibulares pequenos, processos coronoides curtos e largos e incisura da mandíbula reduzida e entalhe no corpo mandibular (anterior ao gônio), bilateralmente.

Caso 25: sexo masculino, idade 7 anos e 5 meses, segundo filho de casal não consanguíneo.

Dados gestacionais, perinatais e familiais: exposição ao corticoide (prednisolona), no quinto mês de gestação. Idades materna e paterna na concepção eram 31 e 32 anos, respectivamente. Parto cesáreo, a termo, com peso de 3.100 g (P=25), comprimento de 48 cm (P=10). Ao nascimento foi observado fissura de palato, micrognatia, dificuldade respiratória, microtia tipo III bilateral e atresia de conduto auditivo externo bilateral. Não há outros casos similares na família.

Dados clínicos aos 7 anos e 5 meses: peso de 20 kg (P=25), altura de 124 cm (P=50) e perímetro cefálico de 52 cm (P=50), frontal amplo, estreitamento bitemporal, fendas palpebrais inclinadas para baixo, cílios esparsos na pálpebra inferior, fácies alongado, ponte nasal alta, hipoplasia de face média e de região zigomática, micrognatia acentuada, avanço de cabelo na região mandibular e microtia tipo III com agenesia de conduto auditivo externo bilateralmente e deficiência auditiva moderada. Desenvolvimento neuropsicomotor normal.

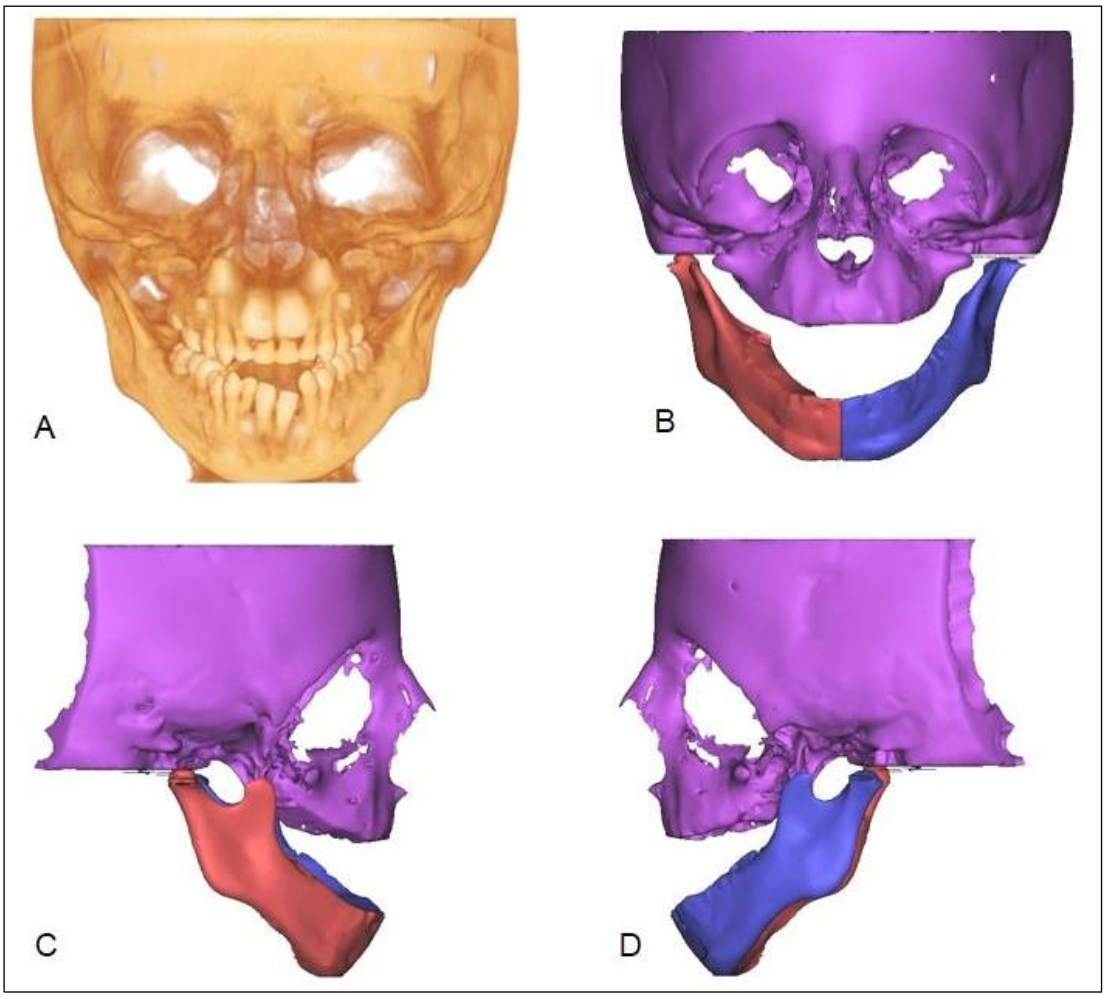

(A-B) vista frontal; (C) perfil direito; (D) perfil esquerdo.

Figura 55 - Segmentação em 3D de TCFC (software Mimics) do Caso 25, na idade de 7 anos

Crânio e terço médio da face: órbitas com agenesia da margem lateral, processo frontal do zigomático e da margem infraorbitária (fissura óssea de Tessier número 6, maxilo-zigomática e número 8, fronto-zigomática) bilateral. Complexo zigomático assimétrico e com hipoplasia grave, agenesia de arco zigomático e processo zigomático do osso temporal (fissura óssea de Tessier número 7, temporo-zigomática) bilateral. Maxila assimétrica com hipoplasia acentuada, mordida aberta anterior. Fossa mandibular (cavidade glenoide) ausente, bilateralmente.

Mandíbula: assimetria, micrognatia acentuada, rodada no sentido horário, ramos mandibulares curtos, côndilos pequenos e processos coronoides curtos e hipoplásicos, bilateralmente.

Caso 26: sexo feminino, idade 10 anos e 9 meses, primeira filha de casal não consanguíneo.

Dados gestacionais, perinatais e familiais: exposição ao álcool. Idades materna e paterna na concepção: 19 e 23 anos, respectivamente. Parto cesáreo, peso de 3.195 g (P<50). **Recorrência familial:** pai com hipoplasia de arco zigomático e fendas palpebrais inclinadas para baixo, de acordo com informações da mãe.

Dados clínicos aos 10 anos e 9 meses: peso 28,6 kg (P>10), altura de 135 cm (P>10), perímetro cefálico de 50 cm (P=2), estreitamento bitemporal, fendas palpebrais inclinadas para baixo, assimetria de face, fácies alongado, ponte nasal alta, hipoplasia de face média e de arco zigomático, fissura de palato, mordida aberta anterior, micrognatia, microtia tipo III bilateralmente, agenesia de conduto auditivo externo bilateralmente e miopia baixa. Desenvolvimento neuropsicomotor normal.

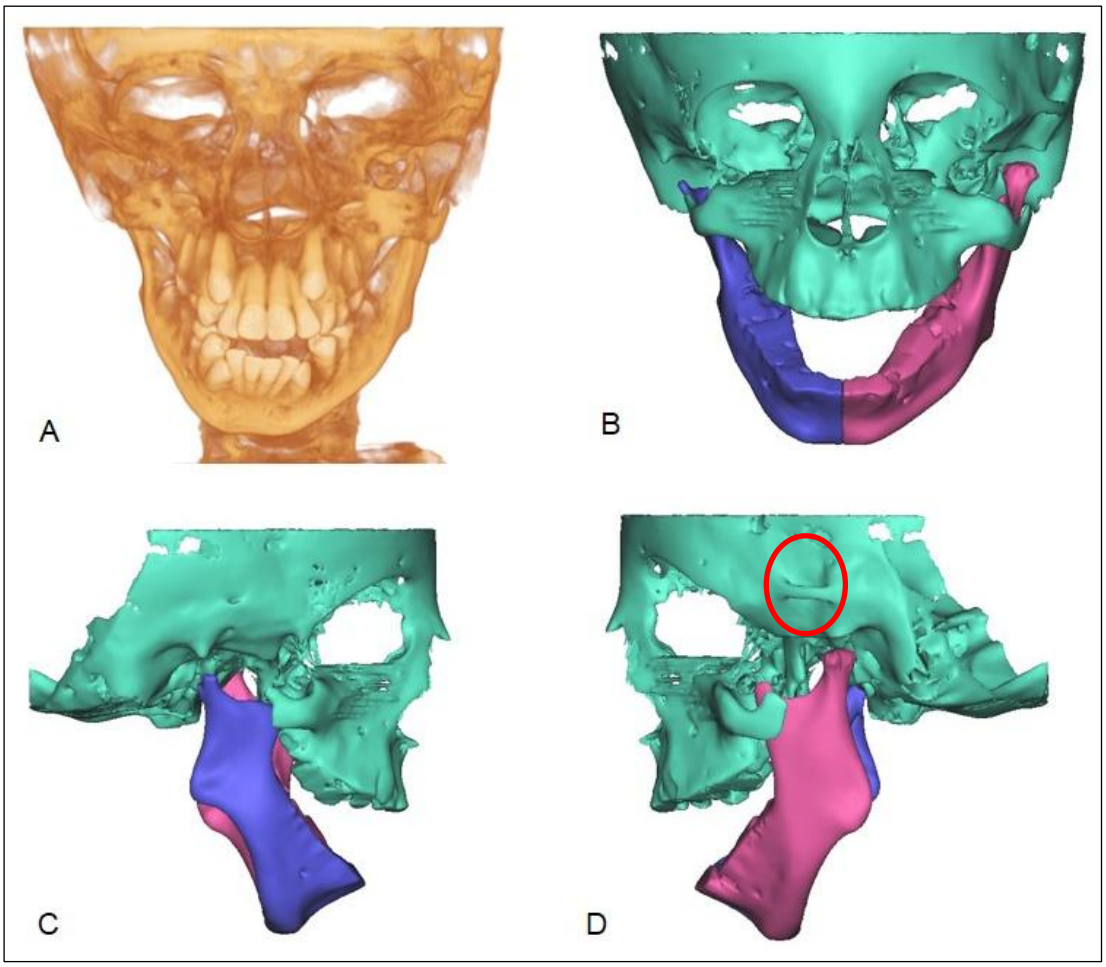

(A-B) vista frontal; (C) perfil direito; (D) perfil esquerdo.

Figura 56 - Segmentação em 3D de TCFC (software Mimics) do Caso 26, na idade de 10 anos e 9 meses

Crânio e terço médio da face: órbitas com agenesia da margem lateral e do processo frontal do zigomático e da margem infraorbitária (fissura óssea de Tessier número 6, maxilo-zigomática e número 8, fronto-zigomática) bilateral. Na região lateral da órbita esquerda há um arco ósseo ectópico (entre o frontal e o temporal) muito semelhante a um arco zigomático. Complexo zigomático assimétrico e com hipoplasia grave, agenesia de arco zigomático, com fissura óssea de Tessier número 7 (temporo-zigomática) bilateral. Maxila assimétrica com hipoplasia acentuada, mordida aberta anterior. Ausência de fossa mandibular (cavidade glenoide) bilateral.

Mandíbula: assimetria, micrognatia, rodada no sentido horário, ramos mandibulares curtos, côndilo mandibular esquerdo hipoplásico, côndilo mandibular direito pequeno e processo coronoide direito com hipoplasia grave, processo coronoide esquerdo curto, incisura da mandíbula rasa, entalhe no corpo mandibular (anterior ao gônio), bilateralmente.

Caso 27: sexo feminino, 9 anos e 2 meses de idade, quarta filha de casal não consanguíneo (Figura 57).

Dados gestacionais, perinatais e familiais: exposição à antibiótico no final da gestação. Idades materna e paterna na concepção: 32 e 34 anos, respectivamente. Parto cesáreo, pré-termo (32 semanas), peso de 1.365 g (P=25), comprimento de 40 cm (P=3) teve parada cardiorrespiratória ao nascimento. Evoluiu com dificuldade alimentar sendo necessário o uso de sonda nasogástrica. Não há outros casos similares na família. Mãe apresenta dificuldade de fala.

Dados clínicos aos 9 anos e 2 meses: peso 17,5 kg (P>3), altura 120 cm (P=3) e perímetro cefálico 50 cm (P>2), microcefalia, frontal amplo, estreitamento bitemporal, fendas palpebrais inclinadas para baixo, olhos proeminentes, órbitas assimétricas, coloboma e ausência de cílios na pálpebra inferior, fácies alongado, assimetria de face, ponte nasal alta, hipoplasia de face média (mais acentuada à direita), fissura de lábio e palato à esquerda (o arco alveolar não foi afetado), micrognatia, microtia bilateral, com agenesia de canal auditivo externo bilateral, tem deficiência auditiva e faz uso de óculos para correção de miopia. Exame citogenético de bandamento G: normal.

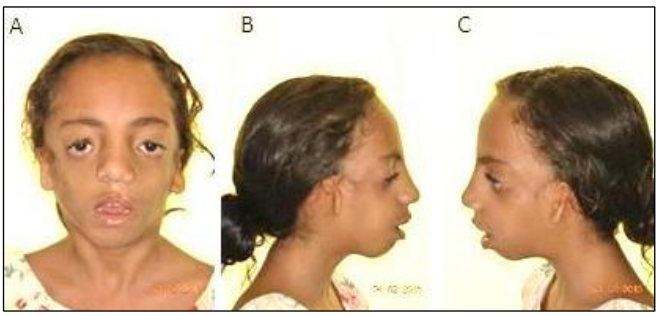

(A) vista frontal; (B) perfil direito; (C) perfil esquerdo.

Figura 57 - Aspectos clínicos do Caso 27, na idade de 9 anos

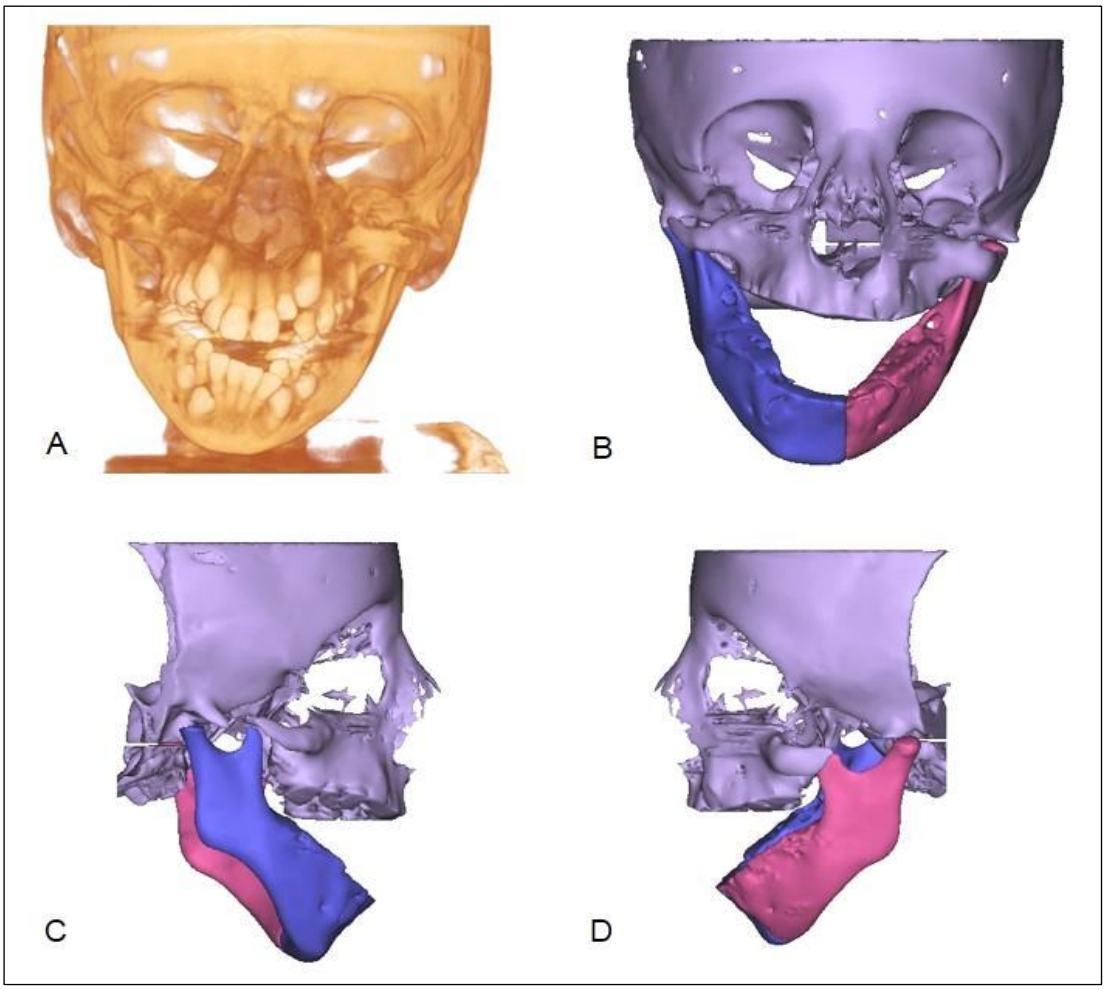

(A-B) vista frontal; (C) perfil direito; (D) perfil esquerdo.

Figura 58 - Segmentação em 3D de TCFC (software Mimics) do Caso 27, na idade de 9 anos e 2 meses

Crânio e terço médio da face: agenesia da margem lateral da órbita e do processo frontal do zigomático (fissura óssea de Tessier número 6, maxilo-zigomática) e agenesia da margem infraorbitária (fissura óssea de Tessier, número 8, fronto-zigomática) bilateral. Complexo zigomático assimétrico e com hipoplasia acentuada, agenesia de arco zigomático esquerdo e fissura no lado direito (fissura óssea de Tessier número 7, temporo-zigomática). Maxila assimétrica com hipoplasia acentuada, mordida aberta anterior. Fossa mandibular (cavidade glenoide) rasa, bilateralmente.

Mandíbula: assimetria, micrognatia, rodada no sentido horário, ramos mandibulares curtos, côndilos e processos coronoides pequenos e hipoplásicos.

Caso 28: sexo masculino, 17 anos e 2 meses de idade, primeiro filho de casal não consanguíneo (Figura 59).

Dados gestacionais, perinatais e familiais: gestação sem intercorrências. Idades materna e paterna na concepção: 23 e 37 anos, respectivamente. Parto normal, a termo, peso 2.730 g (P>3), comprimento de 49 cm (P>10). Não há outros casos similares na família.

Dados clínicos aos 17 anos e 2 meses: peso 41 kg (P<3), altura 154 cm (P<3) e perímetro cefálico 52 cm (P<2), baixo peso e baixa estatura, microcefalia, frontal amplo, estreitamento bitemporal, fendas palpebrais inclinadas para baixo, coloboma de pálpebra inferior, lagoftalmia, assimetria de face, ponte nasal alta, hipoplasia de face média e de região zigomática, filtro labial curto, mordida aberta anterior, micrognatia, avanço de cabelo na região mandibular, microtia tipo III bilateral. Deficiência auditiva, faz uso de aparelho auditivo, com fala de difícil inteligibilidade. Frequenta escola com bom desempenho.

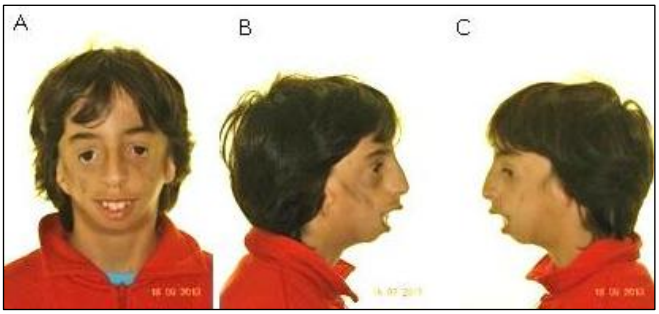

(A) vista frontal; (B) perfil direito; (C) perfil esquerdo.

Figura 59 - Aspectos clínicos do Caso 28, na idade 15 anos

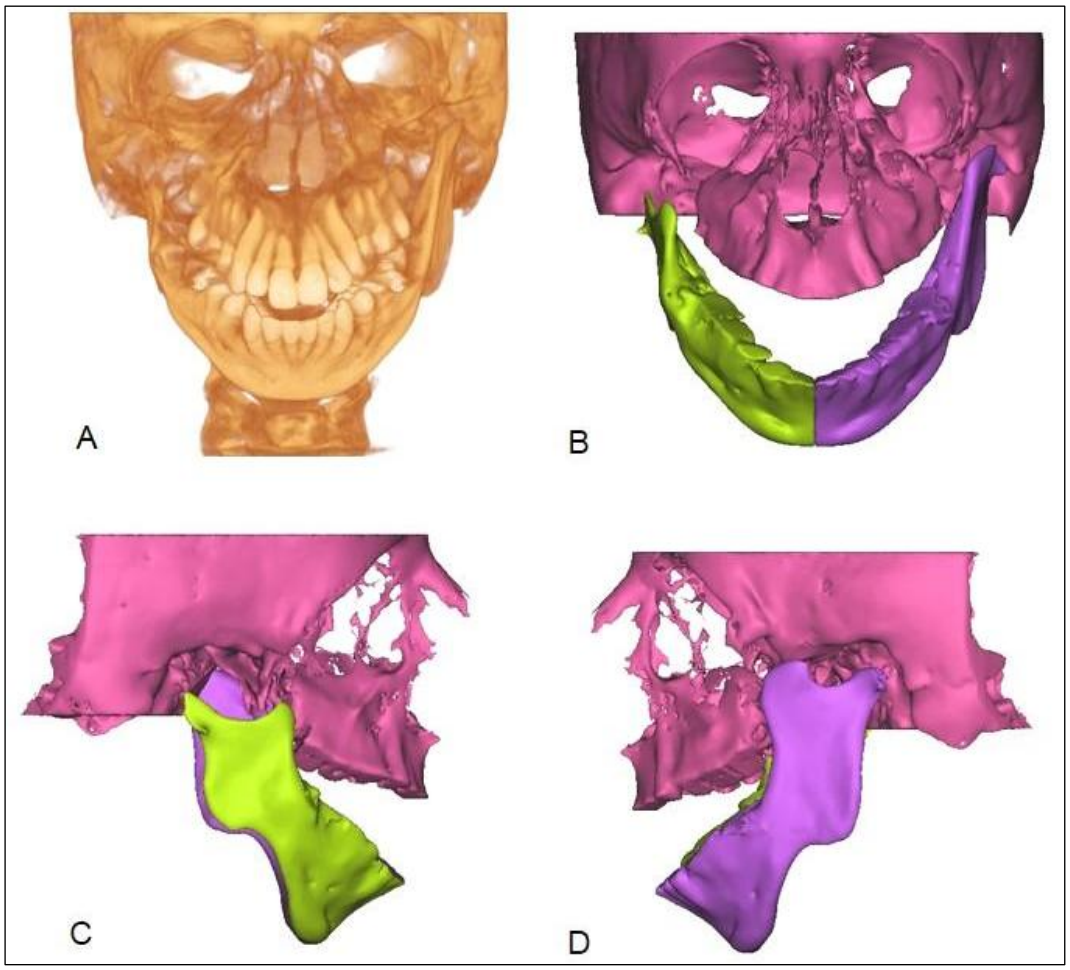

(A-B) vista frontal; (C) perfil direito; (D) perfil esquerdo.

Figura 60 - Segmentação em 3D de TCFC (software Mimics) do Caso 28, na idade de 17 anos e 2 meses

Crânio e terço médio da face: agenesia da margem lateral da órbita e do processo frontal do zigomático (fissura óssea de Tessier número 8, fronto-zigomática) e agenesia da margem infraorbitária (fissura óssea de Tessier número 6, maxilo-zigomática) bilateral. Complexo zigomático assimétrico e com hipoplasia grave, agenesia de arco zigomático e processo zigomático do osso temporal, bilateral (fissura óssea de Tessier número 7, temporo-zigomática). Maxila assimétrica com hipoplasia acentuada, mordida aberta anterior. Fossa mandibular (cavidade glenoide) ausente, bilateralmente.

Mandíbula: assimetria acentuada à direita, micrognatia, rodada no sentido horário, ramos mandibulares curtos, côndilo mandibular ausente à direita, hipoplasia de côndilo, acentuada à esquerda, processo coronoide curto à direita e largo à esquerda, incisura da mandíbula anômala e entalhe no corpo mandibular (anterior ao gônio), bilateralmente.

Caso 29: sexo feminino, 7 anos e 9 meses de idade, primeiro filho de casal não consanguíneo (Figura 61).

Dados gestacionais, perinatais e familiais: gestação sem intercorrências. Idades materna e paterna na concepção: 26 e 23 anos, respectivamente. Parto cesáreo, a termo, peso 3.600 g (P=75). Pai com micrognatia.

Dados clínicos: aos 7 anos e 9 meses: peso 37 kg (P>97), perímetro cefálico 51 cm (P=50), discreto estreitamento bitemporal, sobrancelhas arqueadas, fendas palpebrais inclinadas para baixo, coloboma de pálpebra inferior, ponte nasal larga, assimetria de face, discreta hipoplasia de face média, micrognatia, microtia tipo III bilateral, deficiência auditiva, obstrução respiratória e cardiopatia congênita. Ecocardiograma aos 6 anos de idade: sopro de cardíaco (persistência do canal arterial de diâmetro diminuído) e sem repercussão hemodinâmica.

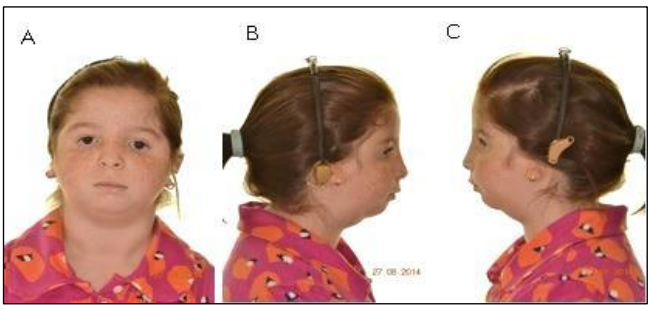

(A) vista frontal; (B) perfil direito; (C) perfil esquerdo.

Figura 61 - Aspectos clínicos do Caso 29, na idade de 8 anos

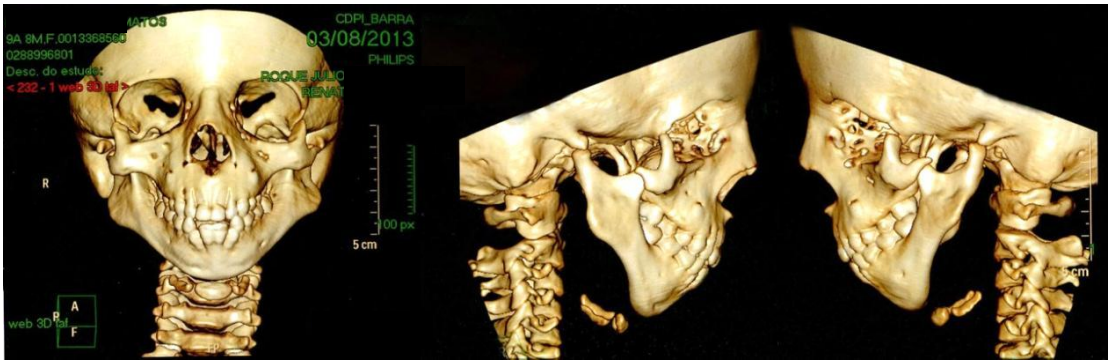

Vista frontal, perfil direito e perfil esquerdo.

Figura 62 - Reconstrução em 3D de TC helicoidal do Caso 29, na idade de 6 anos

Crânio e terço médio da face: órbitas com entalhe na margem lateral do processo frontal do zigomático (fissura óssea de Tessier número 8, fronto-zigomática) bilateral. Osso zigomático assimétrico e com hipoplasia grave e inclinado para cima, agenesia de arco zigomático e processo zigomático do osso temporal, bilateral (fissura óssea de Tessier número 7, temporo-zigomática). Maxila assimétrica com hipoplasia acentuada. Fossa mandibular (cavidade glenoide) ausente.

Mandíbula: assimetria, micrognatia, rodada no sentido horário, ramos curtos e inclinados para lateral, côndilos mandibulares pequenos e processos coronoides curtos e hipoplásicos e entalhe no corpo mandibular (anterior ao gônio), bilateralmente.

Caso 30: sexo masculino, 7 anos e 8 meses de idade, segundo filho de casal não consanguíneo (Figura 63).

Dados gestacionais, perinatais e familiais: exposição ao tabaco e ao sulfato ferroso (anemia materna). Idades materna e paterna na concepção: 23 e 29 anos, respectivamente. Parto normal, a termo, peso 3.760 g (P=75), comprimento de 51 cm (P=50). Não há outros casos similares na família.

Dados clínicos aos 7 anos e 8 meses: peso 19,2 kg (P>3), altura 121 cm (25<P<50) e perímetro cefálico 50 cm (P>2), frontal amplo, estreitamento bitemporal, fendas palpebrais inclinadas para baixo, coloboma de pálpebra inferior, assimetria de face, fácies alongado, ponte nasal alta, hipoplasia de face média, hipoplasia da região do arco zigomático, macrostomia, mordida aberta anterior, micrognatia, microtia tipo III bilateral, deficiência auditiva, avanço de cabelo na região mandibular e apneia do sono com dificuldade respiratória.

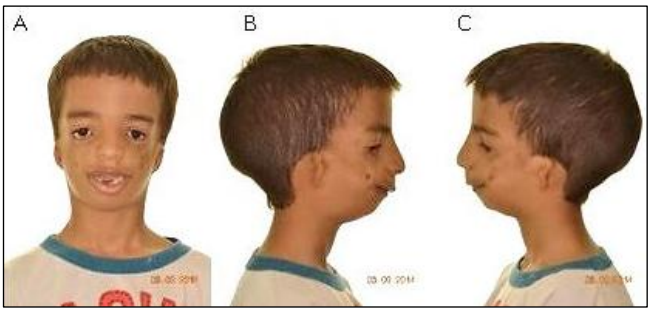

(A) vista frontal; (B) perfil direito; (C) perfil esquerdo

Figura 63 - Aspectos clínicos do Caso 30, na idade de 6 anos

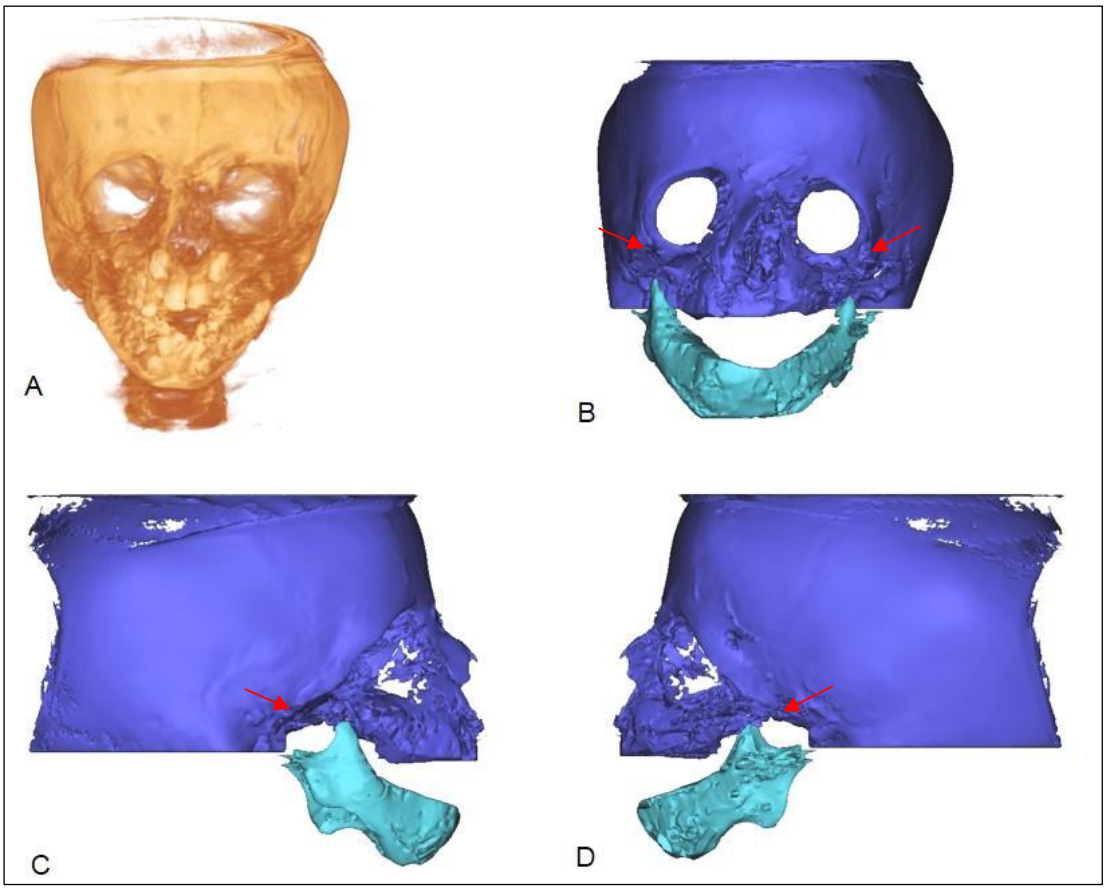

(A-B) vista frontal; (C) perfil direito; (D) perfil esquerdo.
(B) seta vermelha indicando fissura óssea de Tessier número 6; (C-D) seta vermelha indicando fissura óssea de Tessier número 7(agenesia de arco zigmático).

Figura 64 - Segmentação em 3D de TCFC (software Mimics) do Caso 30, na idade de 7 anos e 8 meses

Crânio e terço médio da face: orbitas com falha óssea infra-orbitária (fissura óssea de Tessier número 6, maxilo-zigomática). Osso zigomático com hipoplasia acentuada bilateral e inclinado para cima, agenesia de arco zigomático e processo temporal do osso zigomático, bilateral (fissura óssea de Tessier número 7 - temporo-zigomática). Maxila hipoplásica, mordida aberta anterior. Ausência de fossa mandibular (cavidade glenoide) bilateral.

Mandíbula: assimetria, micrognatia, rodada no sentido horário, agenesia de côndilos mandibulares, e processo coronoide curtos e entalhe no corpo mandibular (anterior ao gônio), bilateralmente.

Caso 31: sexo feminino, 14 anos e 10 meses de idade, primeira filha de casal não consanguíneo (Figura 65).

Dados gestacionais, perinatais e familiais: dores abdominais no primeiro trimestre. Idades materna e paterna na concepção: 21 e 31 anos, respectivamente. Parto cesáreo, pré-termo, peso 2.460 g (P=75), comprimento de 46 cm (P=50). Pai com queixo pequeno.

Dados clínicos aos 14 anos e 10 meses: peso 55 kg (P>50), altura 162 cm (P>50) e perímetro cefálico 52 cm (P>2), frontal amplo, estreitamento bitemporal, fendas palpebrais inclinadas para baixo, pálpebra inferior com cirurgia de correção cirúrgica de coloboma, fácies alongado, ponte nasal alta, hipoplasia de face média, hipoplasia da região do arco zigomático, lábio inferior hipotônico, micrognatia, microtia tipo III bilateralmente (corrigida cirurgicamente) e deficiência auditiva condutiva.

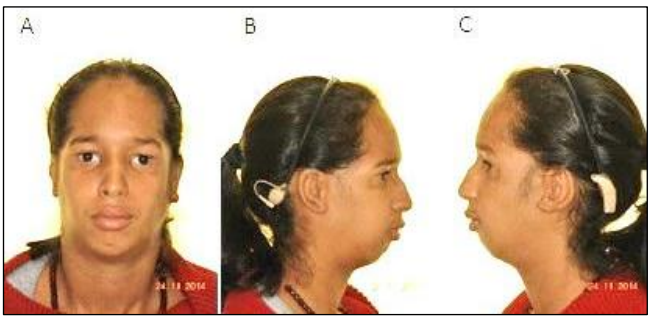

(A) vista frontal; (B) perfil direito; (C) perfil esquerdo.

Figura 65 - Aspectos clínicos do Caso 31, na idade de 14 anos e 10 meses

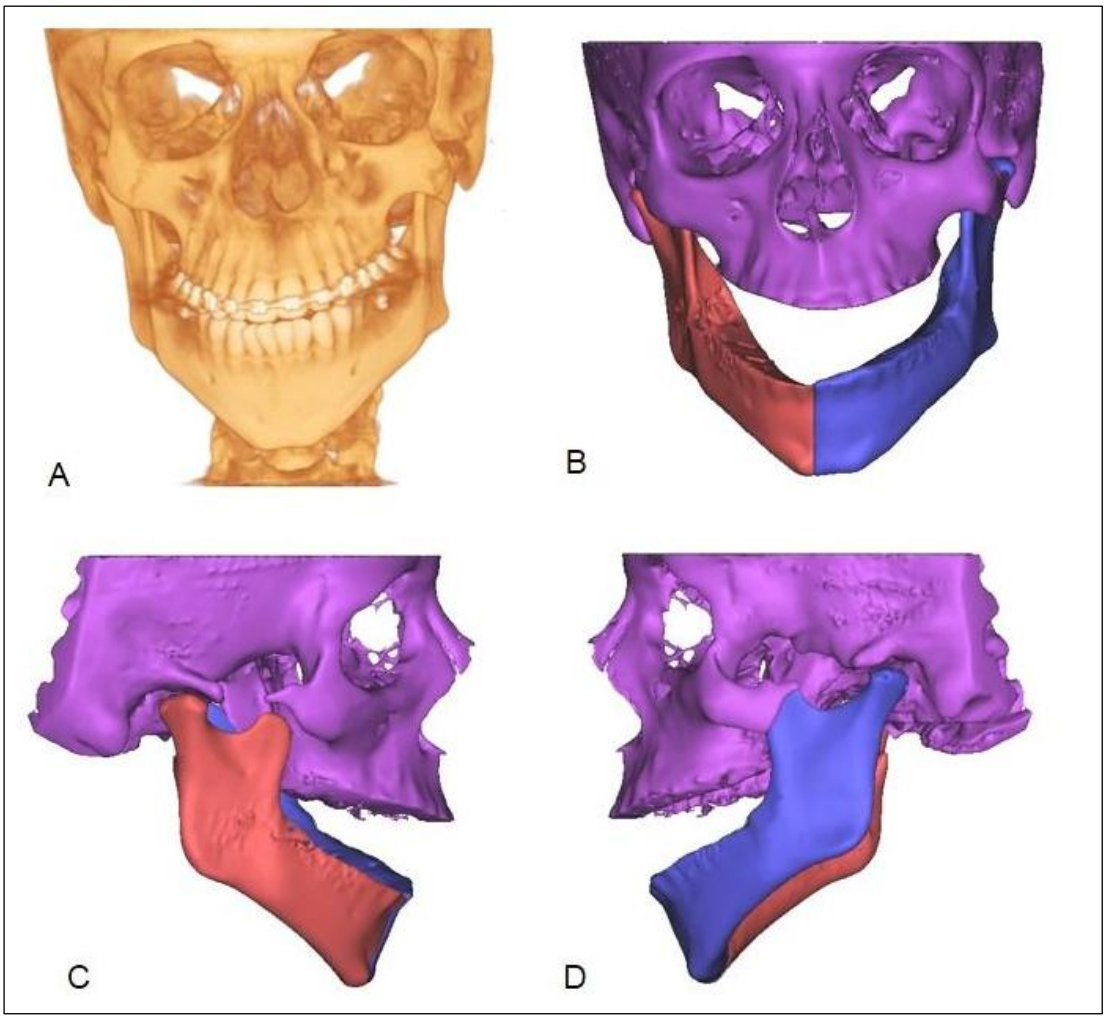

(A-B) vista frontal; (C) perfil direito; (D) perfil esquerdo.

Figura 66 - Segmentação em 3D de TCFC (software Mimics) do Caso 31, na idade de 14 anos e 10 meses

Crânio e terço médio da face: osso zigomático com hipoplasia acentuada, bilateral, fissura de arco zigomático bilateral (fissura óssea de Tessier número 7, temporo-zigomática). Maxila hipoplásica. Fossa mandibular (cavidade glenoide) rasa.

Mandíbula: assimetria, micrognatia, rodada no sentido horário, côndilo mandibular direito curto, côndilo mandibular esquerdo hipoplásico e ambos inclinados para lateral da face e processo coronoide hipoplásicos e curtos.

Caso 32: sexo masculino; idade 13 anos e 6 meses de idade; primeira filha de casal normal não consanguíneo (Figura 67).

Dados gestacionais, perinatais e familiais: gestação sem intercorrências. Idades materna e paterna na concepção: 35 e 39 anos, respectivamente. Parto cesáreo, a termo, com peso de 2.950 g (P=10) e comprimento de 51 cm (P=50). Ao nascimento apresentou sequência de Robin (fissura de palato, micrognatia e glossoptose). Não há outros casos similares na família.

Dados clínicos aos 13 anos e 6 meses: peso 54 kg (P=90), altura 157 cm (P<75), perímetro cefálico 56 cm (P<98), frontal estreito, fácies alongado, fendas palpebrais inclinadas para baixo, ponte nasal alta, hipoplasia de face média, hipoplasia da região de arco zigomático, filtro longo, fissura de palato, micrognatia, avanço de cabelo na região mandibular, porção superior da orelha pequena, cruz do anti-hélice anômalo à direita, canal auditivo estreito à direita, lobo anômalo à direita, paralisia facial à direita, pescoço curto, aumento de pregas palmares e comportamento retraído.

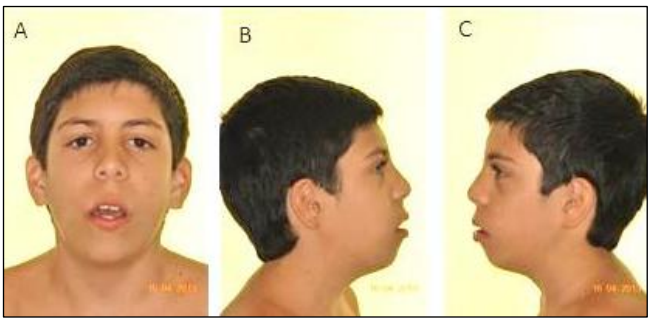

(A) vista frontal; (B) perfil direito; (C) perfil esquerdo.

Figura 67 - Aspectos clínicos do Caso 32, na idade de 12 anos

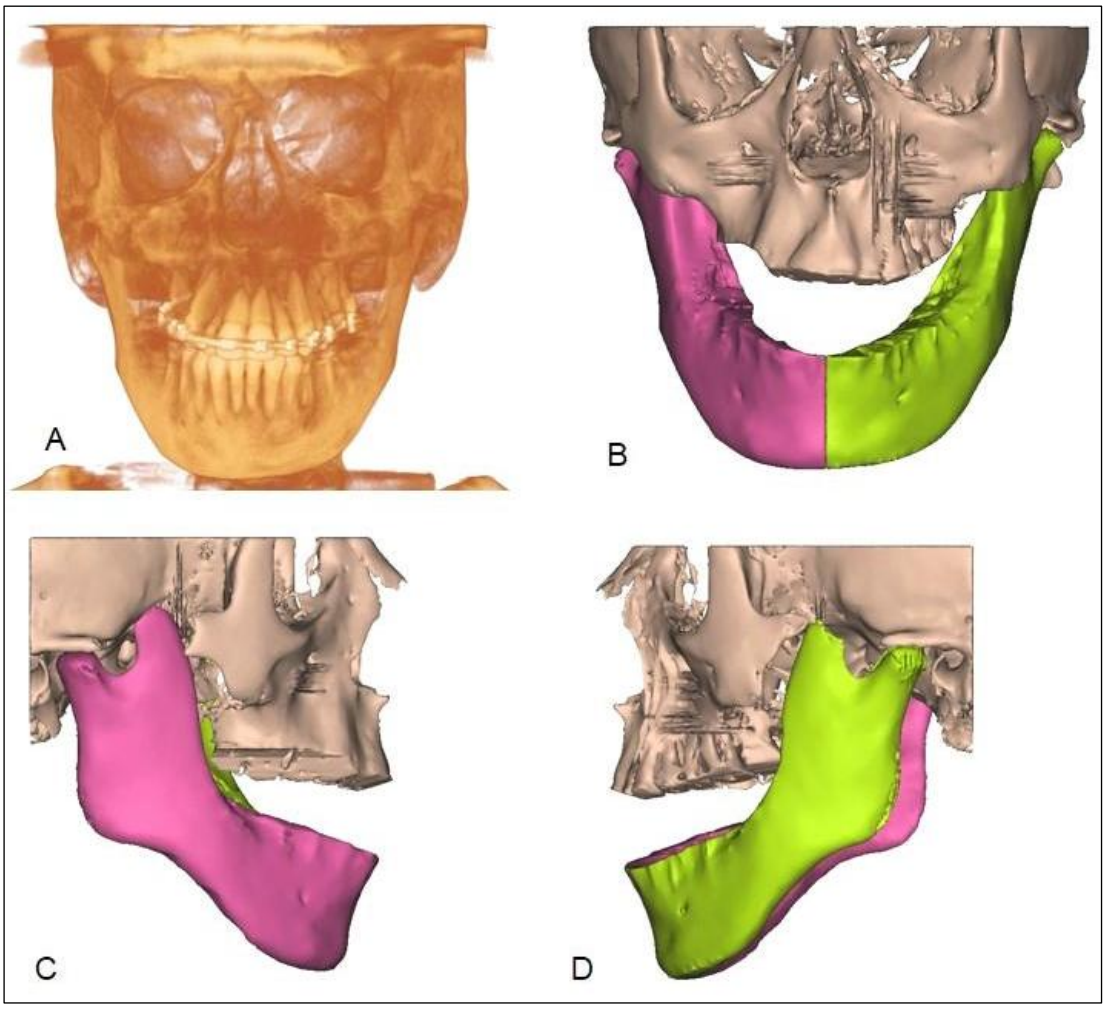

(A-B) vista frontal; (C) perfil direito; (D) perfil esquerdo.

Figura 68 - Segmentação em 3D de TCFC (software Mimics) do Caso 32, na idade de 13 anos e 6 meses

Crânio e terço médio da face: assimetria facial, osso zigomático hipoplásico, agenesia de arco zigomático bilateralmente (fissura óssea de Tessier número 7, temporo-zigomática) e processo zigomático do osso temporal curto, bilateralmente. Maxila hipoplásica (mais acentuada do lado direito). Fossa mandibular (cavidade glenoide) rasa.

Mandíbula: assimétrica, micrognatia, hipoplasia de côndilo mandibular bilateral e processo coronoide hipoplásico à esquerda e alongado à direita.

5.1.2 Individuos com DMF com alopecia

Caso 33: sexo masculino, idade 9 anos e 3 meses, primeiro filho de casal normal e não consanguíneo (Figura 69). Caso publicado por Zechi-Ceide et al. (2010) e Gordon et al. (2015) (paciente 2).

Dados gestacionais, perinatais e familiais: gestação sem intercorrência. Idades materna e paterna na concepção: 28 e 29 anos, respectivamente. Não há outros casos similares na família.

Dados clínicos: coloboma de pálpebra inferior acentuada, ectrópio, hipoplasia da região do arco zigomático, reentrância na região do zigomático bilateralmente, fissura de palato, orelhas proeminentes e anômalas, saliência porção dorsal da parte superior do hélix, avanço de cabelo na região pré-auricular e mandibular e cabelos esparsos aos 4 meses de idade. **Aos 5 anos:** alopecia total, deficiência auditiva e dificuldade de fala. Desenvolvimento neuropsicomotor foi normal. **Aos 9 anos e 3 meses:** frontal amplo, estreitamento bitemporal, assimetria facial, hipoplasia da região temporo-zigomática, hipoplasia de face média, filtro labial curto, fissura de palato, lábios hipotônicos, micrognatia, anomalias auriculares, deficiência auditiva, alopecia com cabelos esparsos e secos na região occipital. Triagem de mutação para o *TCOF1*: normal. Triagem por array-CGH (Hibridização comparativa de genoma): não foi encontrado alteração patogênica. Triagem de mutação para o *EDNRA*: mutação heterozigota c.386 A>T; p.Tir129Fen.

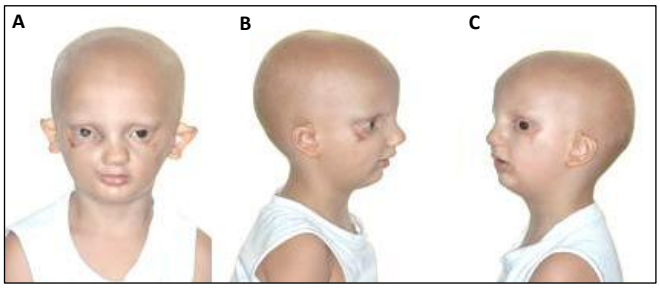

(A) vista frontal; (B) perfil direito; (C) perfil esquerdo.

Figura 69 - Aspectos clínicos do Caso 33, na idade de 4 anos

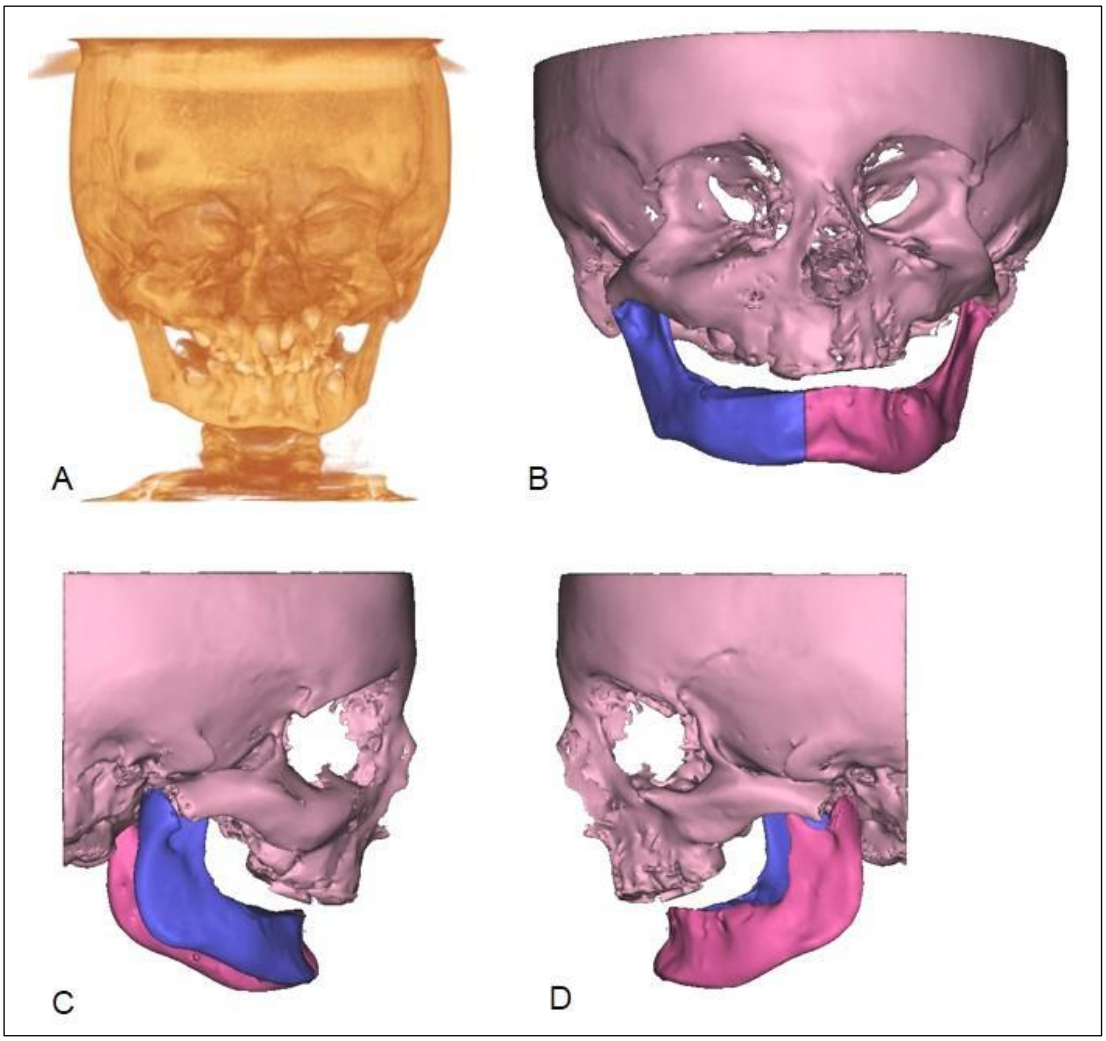

(A-B) vista frontal; (C) perfil direito; (D) perfil esquerdo.

Figura 70 - Segmentação em 3D de TCFC (software Mimics) do Caso 33, na idade de 7 anos

Crânio e terço médio da face: processo zigomático do osso temporal ausentes bilateralmente, ossos maxilares dismórficos e os ossos malares unidos com margens externas das órbitas e grosseiramente displasias (fissura óssea de Tessier número 8 - fronto-zigomática), desvio da cavidade nasal, articulação temporomandibular ausente (do lado direito e esquerdo), os, planos e articulados com a superfície proximal dos ossos malares dismórficos.

Mandíbula: hipoplásica, com ângulo goníaco reduzido, assimetria mandibular, microrretrognatia, côndilos mandibulares largos e planos e processos coronoides com hipoplasia acentuada.

5.1.3 Indivíduos com DMF tipo Guion-Almeida

Caso 34: sexo feminino, idade 27 anos, quarta filha de casal normal não consanguíneo (Figura 71).

Dados gestacionais, perinatais e familiais: exposição ao tabaco. Idades materna e paterna na concepção, 31 e 36 anos, respectivamente. Parto normal, prematuro, peso de 2.270 g (P=10), comprimento de 46 cm (P=25) e perímetro cefálico 32 cm (P=2). Sequência de Robin (fissura de palato, micrognatia e glossoptose) com obstrução respiratória e dificuldade alimentar no primeiro mês de vida. Não há relato de casos similares na família.

Dados clínicos aos 27 anos de idade: peso 42 kg (P<3), altura 145 cm (P<3), perímetro cefálico 48 cm (P<2), baixa estatura e baixo peso, microcefalia, frontal amplo, estreitamento bitemporal bilateral, sobrancelhas ralas e esparsas, pálpebras superiores discretamente inclinadas para cima, ponte nasal alta, fácies alongado e assimétrico, hipoplasia de face média, hipoplasia da região de arco zigomática, filtro longo, boca pequena, lábios hipotônicos, micrognatia, fissura de palato, orelhas proeminentes e rebaixadas, hélix anômalo, tragus e lobos hipoplásicos, pescoço curto, cifose torácica, sindactilia cutânea de 3º e 4º dígitos, braquidactilia de 5º artelho bilateral, déficit intelectual, deficiência auditiva, atraso de linguagem e dificuldade de aprendizagem (frequenta escola especial). Cariótipo de bandamento G e avaliação endocrinológica foram normais.

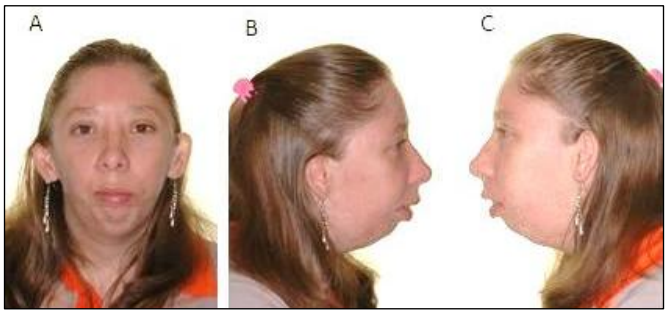

(A) vista frontal; (B) perfil direito; (C) perfil esquerdo.

Figura 71 - Aspectos clínicos do Caso 34, na idade de 25 anos

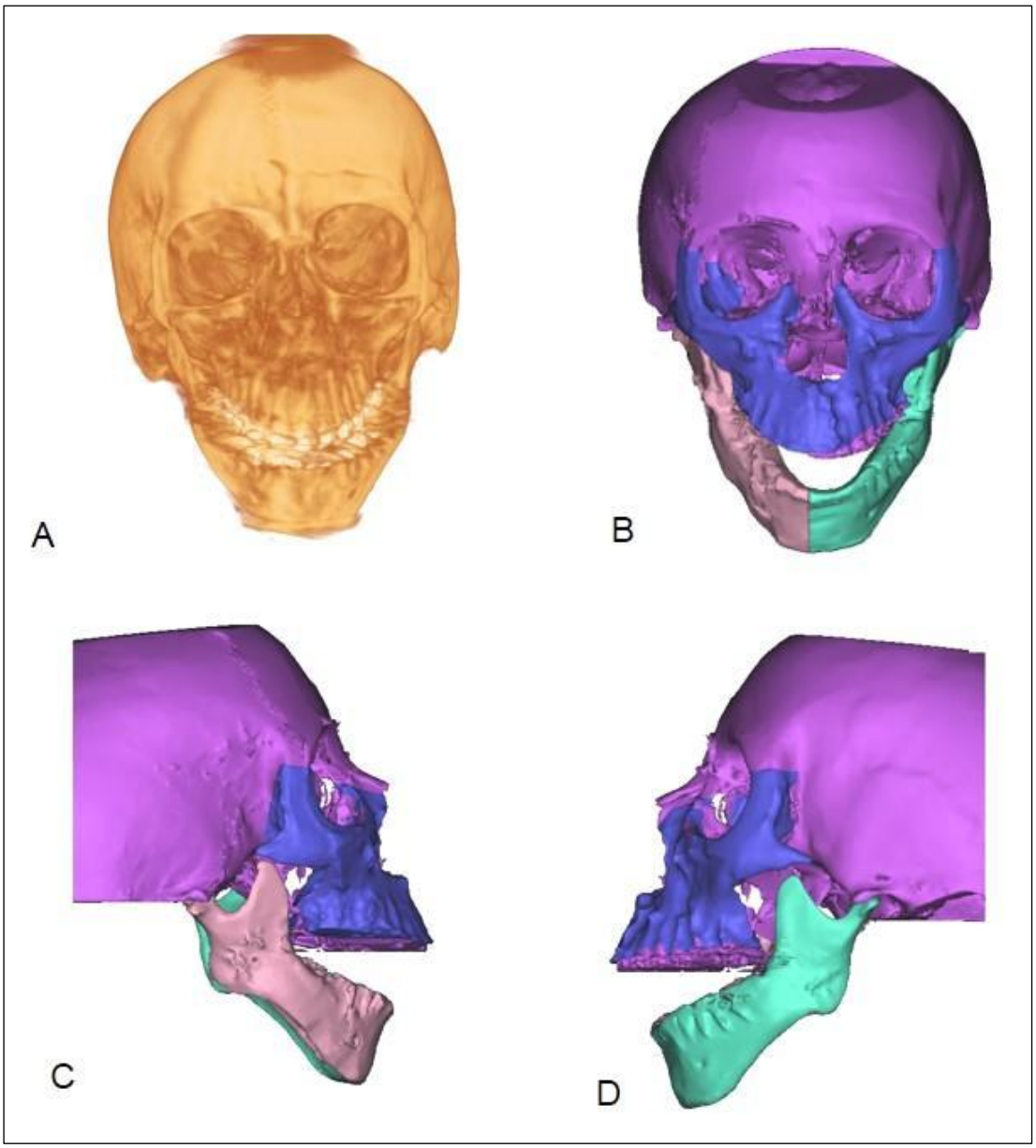

(A-B) vista frontal; (C) perfil direito; (D) perfil esquerdo.

Figura 72 - Segmentação em 3D de TCFC (software Mimics) do Caso 34, na idade de 27 anos

Crânio e terço médio da face: osso zigomático hipoplásico bilateral (mais acentuado do lado esquerdo) e agenesia de arco zigomático e processo temporal do osso zigomático bilateral (fissura óssea de Tessier número 7, temporo-zigomática). Maxila hipoplásica, arco alveolar protruído fossas mandibulares (cavidade glenoide) anômalas. Meato acústico externo atópico.

Mandíbula: rodada no sentido horário, assimétrica (à esquerda), micrognatia, ramo curto, hipoplasia de côndilos e processo coronoide hipoplásicos, bilateralmente.

Caso 35: sexo feminino, idade 21 anos, primeira filha de casal normal não consanguíneo (Figura 73).

Dados gestacionais e familiais: agressão física, dores abdominais, ameaço de aborto e uso de anti-inflamatório injetável no primeiro trimestre. Idades materna e paterna na concepção, 23 e 21 anos, respectivamente. Parto cesáreo, a termo, peso de 2.450 g (P=3) e comprimento de 53 cm (P=90). Ao nascimento foram observados fissura de palato e microtia à esquerda. Mãe com hipoplasia malar, queixo pequeno e pai com orelhas pequenas.

Dados clínicos aos 21 anos: peso 50 kg (P>10), altura 151 cm (P=3), perímetro cefálico 50 cm (P<2), baixa estatura, baixo peso, microcefalia, frontal curto, assimetria facial, órbitas assimétricas, fendas palpebrais alongadas para cima, ponte nasal alta, hipoplasia de face média, hipoplasia da região de arco zigomática, filtro longo, limitação de abertura bucal, lábio inferior hipotônico, fissura de palato, micrognatia, avanço de cabelo na região mandibular à direita, orelha direita pequena e proeminente com porção superior do hélix e anti-helix hipoplásica, orelha esquerda reconstruída, apêndice pré-auricular à esquerda, dígitos longos, déficit intelectual, deficiência auditiva condutiva, atraso de linguagem e dificuldade de aprendizagem. Eletroencefalograma e tomografia computadorizada cranioencefálica foram normais. Audiometria: *GAP* aéreo-ósseo bilateral, deficiência auditiva condutiva e timpanometria com curva M e B no ouvido direito. RX de coluna: Escoliose.

(A) vista frontal; (B) perfil direito; (C) perfil esquerdo.

Figura 73 - Aspectos clínicos do Caso 35, na idade de 22 anos

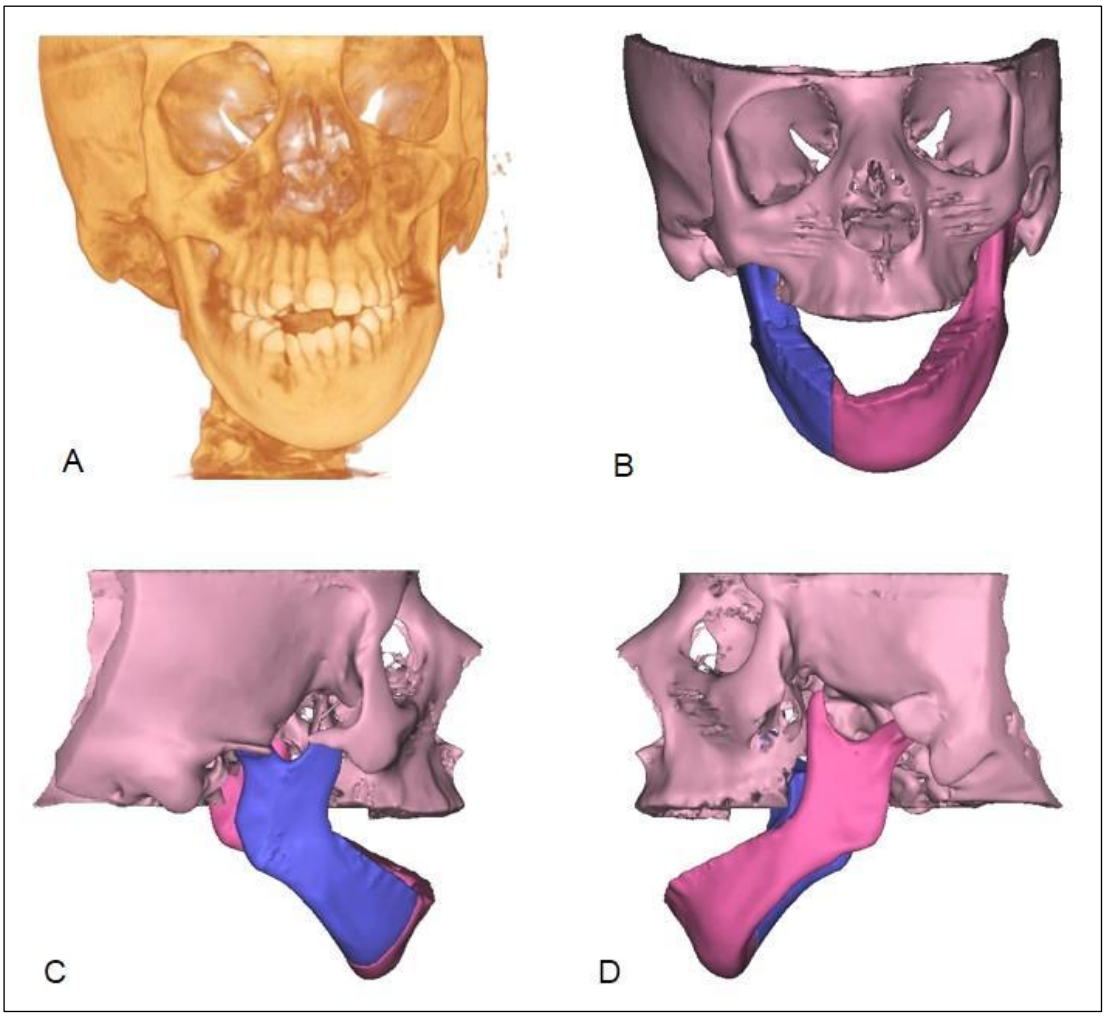

(A-B) vista frontal; (C) perfil direito; (D) perfil esquerdo.

Figura 74 - Segmentação em 3D de TCFC (software Mimics) do Caso 35, na idade de 21 anos

Crânio e terço médio da face: osso zigomático hipoplásico, bilateral (mais acentuada à esquerda), arco zigomático com fissura do lado direito e agenesia do lado esquerdo, processo temporal do osso zigomático anômalo, bilateralmente (fissura óssea de Tessier número 7, temporo-zigomática). Maxila hipoplásica, arco alveolar protruído e mordida aberta anterior, fossas mandibulares (cavidades glenoide) anômalas. Osso temporal assimétrico (na região da sutura esfenofrontal) Meato acústico externo atópico.

Mandíbula: assimetria (mais acentuada à esquerda), micrognatia, ramo curto, hipoplasia de côndilos e processo coronoide alongado à direita e hipoplásico à esquerda.

Caso 36: sexo masculino, idade 18 anos, segundo filho de casal não consanguíneo (Figura 75*).* Publicado por Guion-Almeida et al. (2006) (paciente 3*).*

Dados gestacionais, perinatais e familiais: agressão física e sangramento no quinto mês de gestação. Parto normal, a termo, peso de 3.950 g (P=75). Não há relato de casos similares na família.

Dados clínicos aos 18 anos: peso 54,5 kg (P=10), altura 157 cm (P<3), perímetro cefálico 51 cm (P<2), baixa estatura, microtrigonocefalia, fendas palpebrais inclinadas para baixo, epicanto, hipoplasia de zigomático, hipoplasia de face média, nariz pequeno, filtro labial proeminente, boca grande, fissura de palato (submucosa), lábios hipotônicos, limitação de abertura bucal, micrognatia, anquilose de articulação temporomandibular, orelhas pequenas, proeminentes e com baixa implantação, apêndice pré-auricular, polidactilia de polegar à direita (corrigido cirurgicamente), obstrução respiratória, distúrbio de deglutição, deficiência auditiva condutiva bilateral, ausência de fala (comunicação gestual) e deficiência intelectual. Cariótipo de bandamento G: normal. TC de ossos temporais: agenesia de cadeia ossicular bilateral, atresia de conduto auditivo interno à direita, cóclea e vestíbulos normais, bilateralmente.

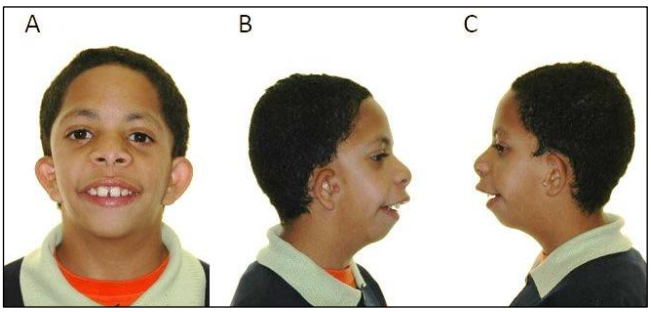

(A) vista frontal; (B) perfil direito; (C) perfil esquerdo.

Figura 75 - Aspectos clínicos do Caso 36, na idade de 11 anos

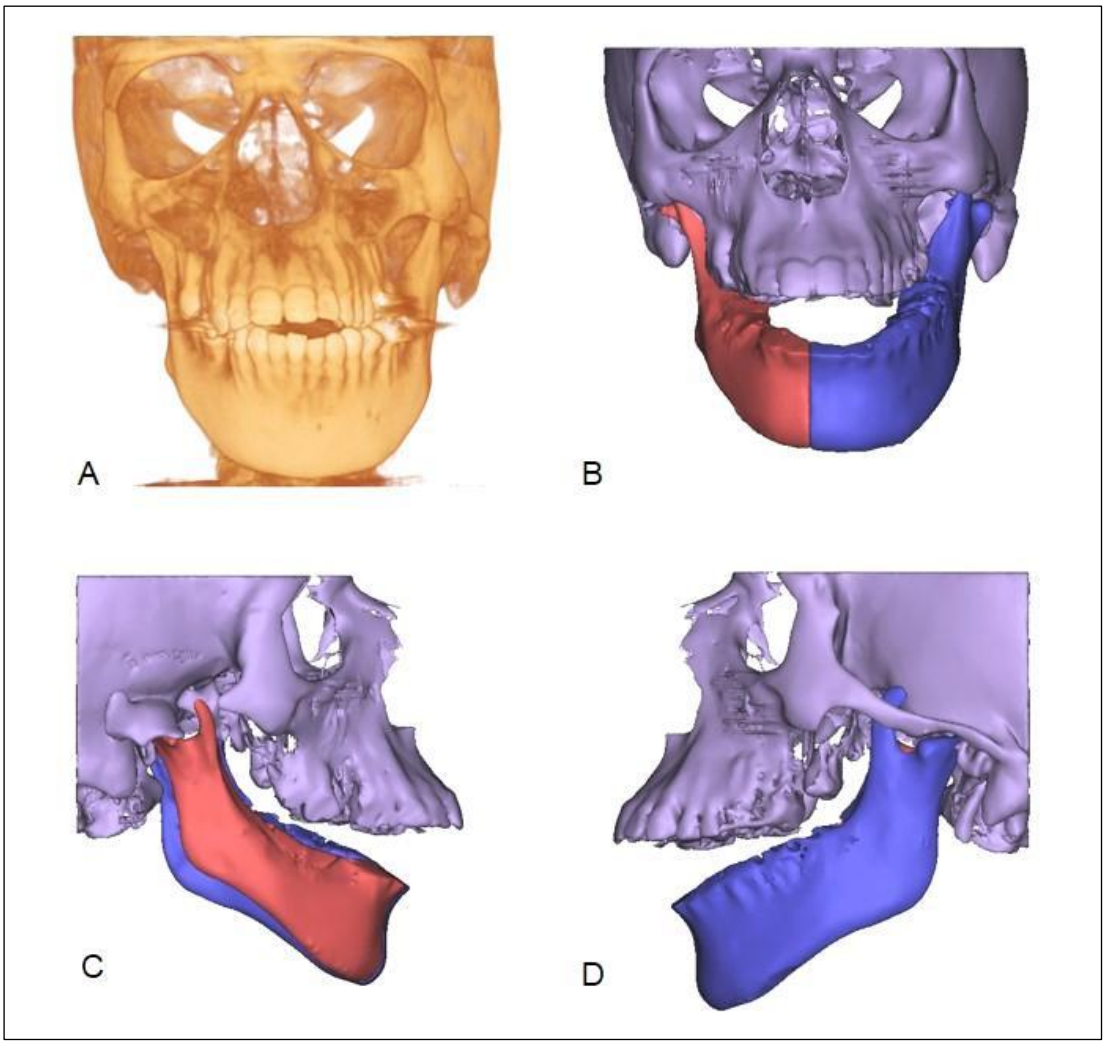

(A-B) vista frontal; (C) perfil direito; (D) perfil esquerdo.

Figura 76 - Segmentação em 3D de TCFC (software Mimics) do Caso 36, na idade de 18 anos

Crânio e terço médio da face: assimétrico, osso zigomático com hipoplasia acentuada, arco zigomático direito com hipoplasia acentuada, processo temporal do osso zigomático anômalo e falha óssea (fissura óssea de Tessier número 7, temporo zigomática), arco zigomático esquerdo fino e hipoplásico. Maxila hipoplásica com arco alveolar protruído, mordida aberta anterior e meato acústico externo atópico.

Mandíbula: assimétrica, ramos mandibulares curtos, côndilos mandibulares pequenos e hipoplásicos, processos coronoide fino e alongado, bilateralmente.

Caso 37: sexo feminino, 13 anos e 9 meses de idade, primeira filha de casal não consanguíneo.

Dados gestacionais, perinatais e familiais: gestação sem intercorrências. Idades materna e paterna na concepção: 30 e 36 anos, respectivamente. Parto cesáreo, a termo, peso 2.920 g (P=10), comprimento de 47 cm (P=10). Ao nascimento apresentou sequência de Robin (fissura de palato, micrognatia e glossoptose), dificuldade respiratória e alimentar. Glossopexia foi realizada aos 21 dias de vida. Não há outros casos similares na família.

Dados clínicos aos 13 anos e 9 meses: peso 39,7 kg (P<10), altura 155 cm (25<P<50), perímetro cefálico 50 cm (P<2), microcefalia, frontal amplo, estreitamento bitemporal, sobrancelhas arqueadas, assimetria de face, fácies alongado, ponte nasal alta, hipoplasia de face média, hipoplasia da região do arco zigomático, fissura de palato, micrognatia, orelhas anômalas, apêndice pré auricular na orelha direita (corrigido cirurgicamente), teve um episódio de crise convulsiva faz uso de anticonvulsivante. Desenvolvimento neuropsicomotor normal. Cariótipo de bandamento G, normal.

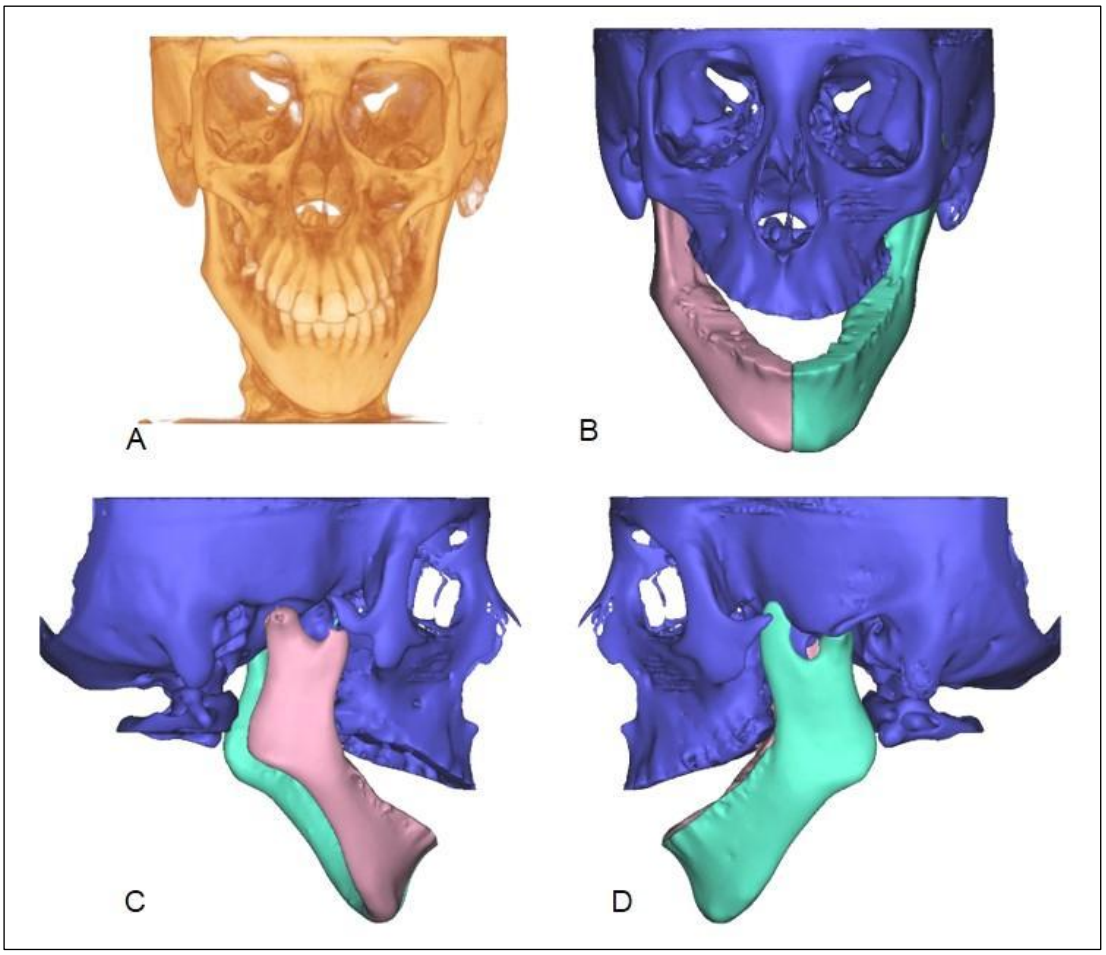

(A-B) vista frontal; (C) perfil direito; (D) perfil esquerdo.

Figura 77 - Segmentação em 3D de TCFC (software Mimics) do Caso 37, na idade de 13 anos e 9 meses

Crânio e terço médio da face: osso zigomático com hipoplasia acentuada bilateral e inclinado para cima a direita, fissura de arco zigomático á esquerda e agenesia à direita (fissura óssea de Tessier número 7 - temporo-zigomática). Maxila hipoplásica. Fossa mandibular (cavidade glenoide) rasa, bilateralmente.

Mandíbula: assimetria, micrognatia, rodada no sentido horário, côndilos hipoplásicos, processo coronoide alongado à esquerda e curto á direita e ausência de cavidade glenoide.

5.1.4 Indivíduos com DMF tipo Bauru

Caso 38: sexo feminino, 25 anos de idade, segunda filha de casal normal não consanguíneo (Figura 78). Caso publicado por Zechi-Ceide e Guion-Almeida (1999).

Dados gestacionais, perinatais e familiais: gestação sem intercorrências. Nasceu de parto normal a termo, com peso de 2.100 g (P<3) e comprimento de 46 cm (P=3). Ao nascimento apresentou sequência de Robin. Avaliada pela primeira vez no HRAC/USP aos 6 anos e 7 meses de idade, peso de 22.800 g (P=75), estatura de 118 cm (P=50), perímetro cefálico de 50 cm (P<50), ponte nasal alta, hipoplasia malar, hipoplasia de lobo de orelha. Desenvolvimento neuropsicomotor, normal. Não há outros casos similares na família.

Dados clínicos aos 25 anos e 3 meses: peso 58 kg (P>50), altura 158 cm (P<25), perímetro cefálico 53 cm (50>P>2), crânio pequeno, frontal estreito e discretamente inclinado para trás, ponte nasal alta, hipoplasia da região de arco zigomático, filtro longo, boca pequena, limitação de abertura bucal, micrognatia, fendas palpebrais inclinadas para cima, orelhas pequenas discretamente rodadas, tragus e lobo hipoplásicos, pescoço longo, insuficiência cardíaca (bigeminismo) e deficiência auditiva condutiva bilateral. Radiografia Panorâmica: agenesia dentária dos incisivos centrais inferiores. TC de mastoide: estruturas de orelha média integra e cápsula ótica integra.

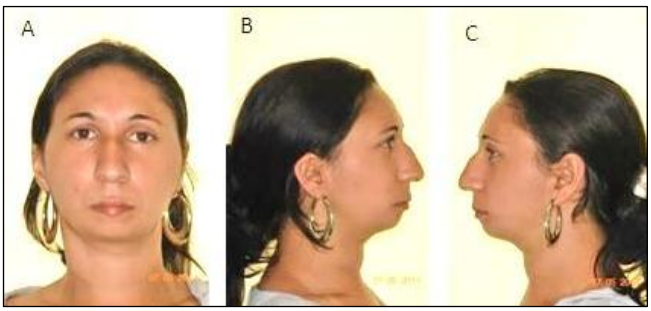

(A) vista frontal; (B) perfil direito; (C) perfil esquerdo.

Figura 78 - Aspectos clínicos do Caso 38, na idade de 23 anos

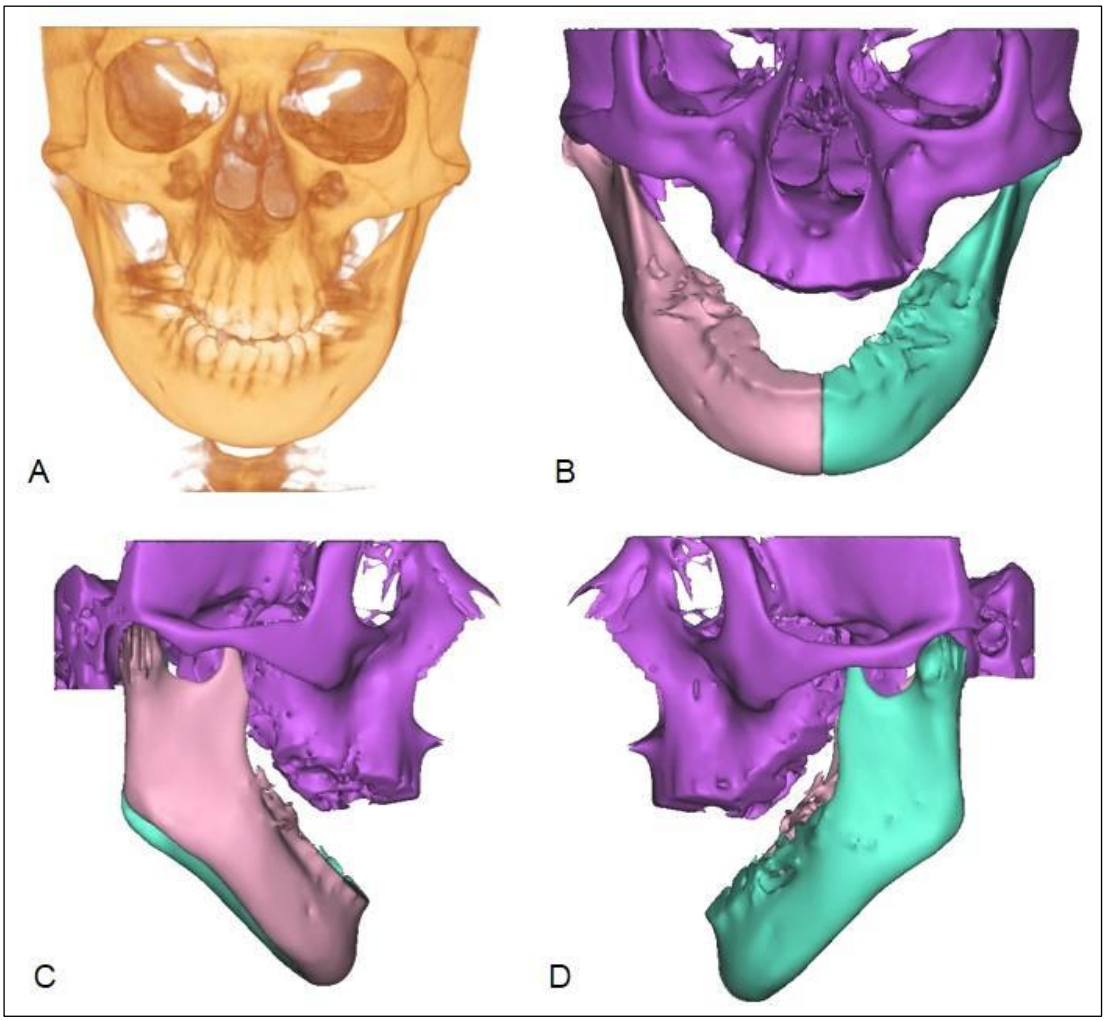

(A-B) vista frontal; (C) perfil direito; (D) perfil esquerdo.

Figura 79 - Segmentação em 3D de TCFC (software Mimics) do Caso 38, na idade de 23 anos

Crânio e terço médio da face: osso zigomático hipoplásico, maxila com hipoplasia grave na região do forame infraorbitário, mordida aberta anterior e fossa mandibular (cavidade glenoide) hipoplásica, bilateralmente.

Mandíbula: micrognatia, côndilos mandibulares com discreta hipoplasia e inclinados para lateral da face.

Caso 39: sexo feminino, 49 anos de idade, terceira filha de casal não consanguíneo. Mãe dos casos 40 e 41 (Figura 80). Caso publicado por Marçano e Richieri-Costa (1998) (caso 2).

Dados gestacionais, perinatais e familiais: gestação sem informação. Idades materna e paterna na concepção: 24 e 28 anos, respectivamente. Parto normal a termo. Ao nascimento foi observado fissura de lábio. **Recorrência familial:** Mãe, duas irmãs, um irmão e duas filhas com o diagnóstico fenótipo similar.

Dados clínicos aos 49 anos: peso 79 kg (P>97), altura 160 cm (P=25) perímetro cefálico 58 cm (P=98), distância intercantal interna 2,8 cm (P<50), distância intercantal externa 6,6 cm de (P<3), frontal curto com estreitamento bitemporal, implantação alta de cabelos na fronte, sobrancelhas arqueadas, pálpebras superiores discretamente inclinadas para baixo, fácies alongado, ponte nasal alta, hipoplasia de face média, pré-maxila hipoplásica, fissura de lábio, lábio inferior grosso e evertido, orelhas pequenas e posteriormente rodadas, anti-hélices anômalos, tragus e lobos hipoplásicos, pescoço longo com pilificação na região logo abaixo da mandíbula e deficiência auditiva. Avaliação auditiva (44 anos): deficiência auditiva condutiva bilateralmente. TC de osso temporal na idade de 43 anos: hipoplasia de côndilo à direita, desvio de septo nasal para direita, hipoplasia da cavidade glenoide à direita, sinusopatia inflamatória etmoidal á esquerda. Cariótipo de bandamento G, normal. Triagem de mutação nos 28 éxons do gene *EFTUD2*: normal.

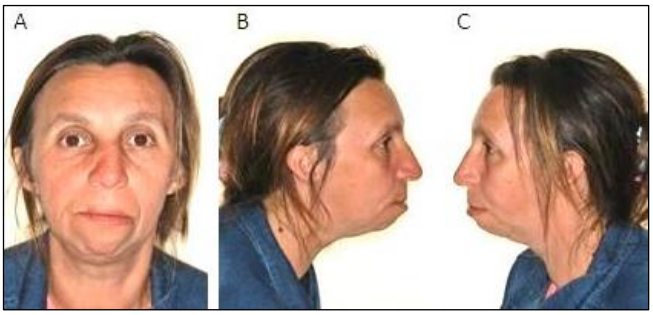

(A) vista frontal; (B) perfil direito; (C) perfil esquerdo.

Figura 80 - Aspectos clínicos do Caso 39, na idade de 46 anos

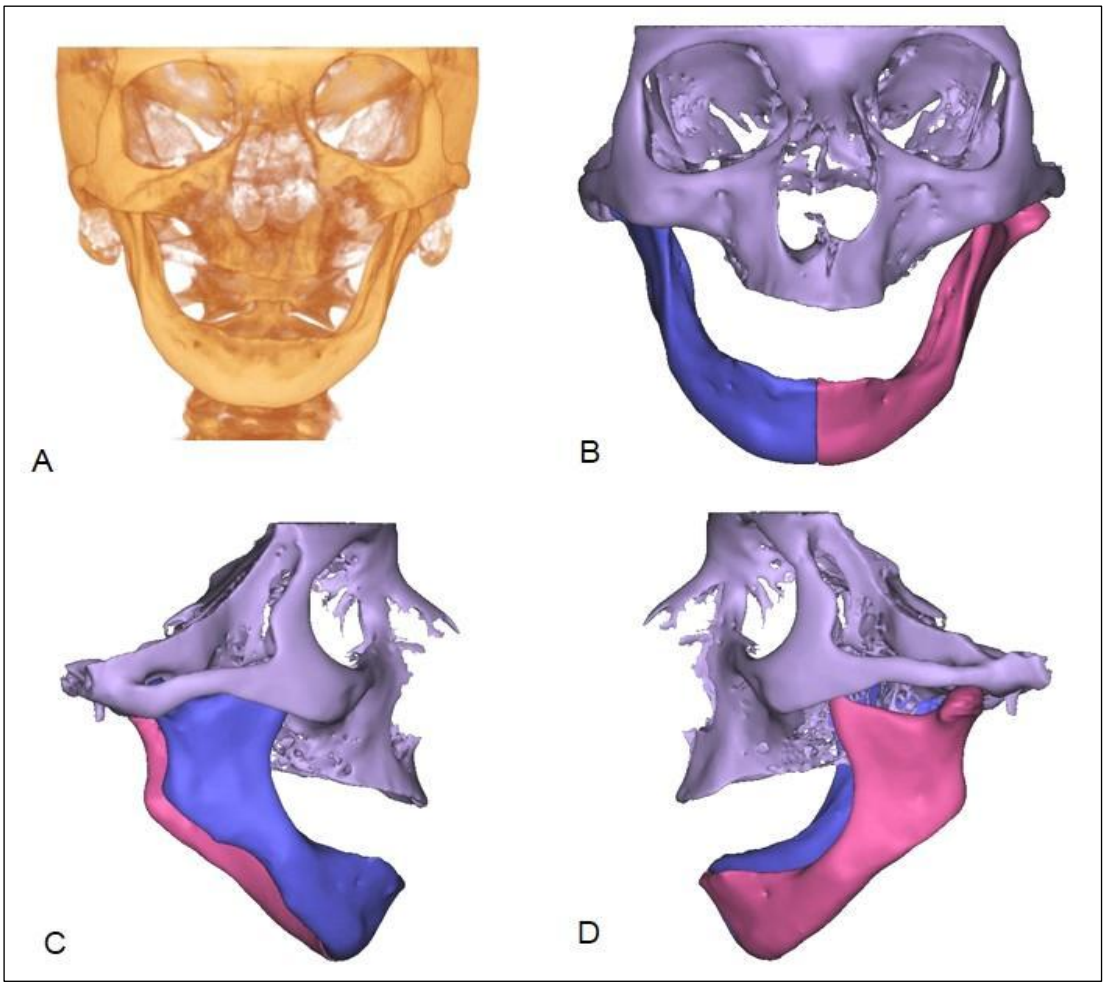

(A-B) vista frontal; (C) perfil direito; (D) perfil esquerdo.

Figura 81 - Reconstrução em 3D de TCCB no software Mimics do Caso 39, na idade de 47 anos

Crânio e terço médio da face: órbitas assimétricas, osso zigomático hipoplásico, arco zigomático inclinado para baixo e tubérculo articular hipoplásico. Maxila com hipoplasia grave na região do forame infraorbitário e ausência de dentes. Meato acústico externo atópico bilateral.

Mandíbula: assimétrica com micrognatia, côndilos mandibulares e cavidade glenoide hipoplásicos bilateral, incisura da mandíbula rasa. Ausência de dentes.

Caso 40: sexo feminino, 18 anos de idade, primeira filha de casal normal não consanguíneo. Filha do caso 39 e irmã do caso 41(Figura 82). Caso publicado por Marçano e Richieri-Costa (1998) (caso 1).

Dados gestacionais, perinatais e familiais: gestação sem intercorrências. Idades materna e paterna na concepção: 30 e 35 anos, respectivamente. Parto cesáreo, a termo, com peso de 4.210 g (P=97) e comprimento de 53 cm (P=90). Ao nascimento foi observado fissura de lábio e palato. **Recorrência familial:** Mãe, tio materno, duas tias maternas e irmã com diagnóstico genético clínico de disostose mandibulofacial tipo Bauru.

Dados clínicos aos 18 anos: peso 55 kg (P<50), altura 170 cm (P=90), perímetro cefálico 56 cm (P>50), distância intercantal interna 3,3 cm (P>25), distância intercantal externa de 8,3 cm (P<25), frontal curto com estreitamento bitemporal, sobrancelhas arqueadas, fácies alongado, olhos proeminentes, fendas palpebrais amplas, pálpebras superiores discretamente inclinadas para baixo, ectrópio discreto de terço médio lateral das pálpebras, base e ponte nasais altas e largas, narinas largas, hipoplasia de face média, filtro curto, fissura de lábio e palato bilateral, hipotonia bucal, lábio inferior grosso e evertido, micrognatia acentuada, orelhas pequenas e posteriormente rodadas, anti-hélices anômalos, tragus e lobos hipoplásicos, pescoço longo com pilificação na região logo abaixo da mandíbula e desenvolvimento neuropsicomotor normal. Nasofaringoscopia (9 anos): epiglote em ômega e glossoptose. Tomografia crânio-encefálica (9 anos): áreas compatíveis com acidentes isquêmicos e acometimento dos hemisférios cerebelares. Ressonância magnética de encéfalo (9 anos): áreas compatíveis com acidentes isquêmicos e acometimento dos hemisférios cerebelares. Tomografia computadorizada de ossos temporais (12 anos): hipoplasia de côndilo e de cavidade glenoide bilateralmente (mais intensa à esquerda), otite média secretora à esquerda, pansinusinopatia inflamatória, cavidade timpânica esquerda discretamente reduzida, cadeia ossicular esquerda parcialmente aderida à placa óssea atrésica. Avaliação auditiva aos 14 anos de idade: deficiência auditiva condutiva bilateralmente. Cariótipo de bandamento G, normal.

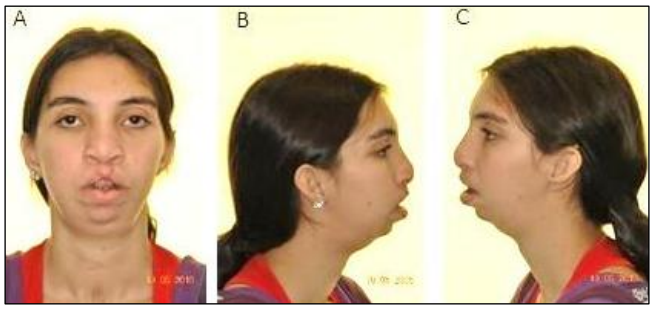

(A) vista frontal; (B) perfil direito; (C) perfil esquerdo.

Figura 82 - Aspectos clínicos do Caso 40, na idade de 20 anos

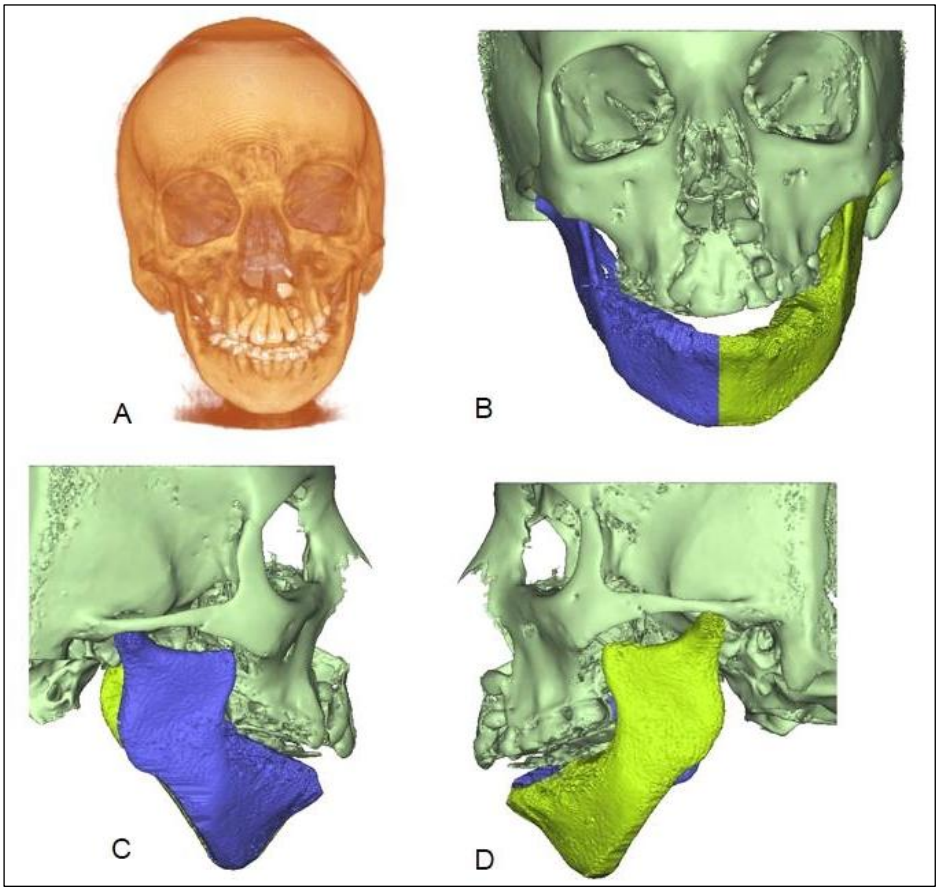

(A-B) vista frontal; (C) perfil direito; (D) perfil esquerdo.

Figura 83 - Segmentação em 3D de TCFC (software Mimics) do Caso 40, na idade de 15 anos

Crânio e terço médio da face: osso zigomático hipoplásico, arco zigomático inclinado para baixo e tubérculo articular hipoplásico. Maxila hipoplásica. Fossa mandibular (cavidade glenoide) hipoplásica, bilateralmente.

Mandíbula: assimétrica, micrognatia, ramo mandibular curto, côndilo mandibular hipoplásico, processo coronoide curto e incisura da mandíbula rasa. Meato acústico externo atópico.

Caso 41: sexo feminino, idade 13 anos, segunda filha de casal não consanguíneo. Filha do caso 39 e irmã do caso 40 (Figura 84).

Dados gestacionais, perinatais e familiais: gestação sem intercorrências. Idades materna e paterna na concepção: 34 e 39 anos, respectivamente. Parto normal, a termo, com peso de 4.900 g (P>97) e comprimento de 54 cm (P=97). **Recorrência familial:** Mãe, tio materno, duas tias maternas e irmã com diagnóstico genético clínico de disostose mandibulofacial tipo Bauru.

Dados clínicos aos 13 anos: peso 34 kg (P=3), altura 151 cm (P<25), perímetro cefálico 54 cm (P>98), distância intercantal interna 2,6 cm (P<50) e distância intercantal externa 8 cm de (P<25),baixo ganho de peso, fácies alongado, frontal curto com discreto estreitamento bitemporal, sobrancelhas arqueadas, olhos proeminentes, fendas palpebrais amplas em “S” e pálpebras superiores discretamente inclinadas para baixo, ectrópio discreto do terço médio, base nasal larga, ponte nasal alta e larga, nariz ventrofletido, narinas largas, hipoplasia de face média, filtro curto, fissura de lábio e palato bilateral, lábio inferior grosso, evertido e hipotônico, boca entreaberta, micrognatia, orelhas pequenas, rebaixadas e posteriormente rodadas, hélice anômalo, tragus e lobos hipoplásicos, pescoço longo, nevos faciais, pilificação na região cervical logo abaixo da mandíbula e dificuldade de aprendizagem. Tomografia de osso temporal (9 anos e 10 meses): esclerose óssea de ambas a mastoide, otite média secretora á direita, hipoplasia leve de ambas as cavidades timpânicas, hipoplasia de côndilo e da cavidade glenoide à direita e condutos auditivos externos, cadeias ossiculares, cócleas, vestíbulos e canais semicirculares normais. Avaliação auditiva (10 anos e 10 meses): deficiência auditiva condutiva bilateralmente. Cariótipo de bandamento G, normal.

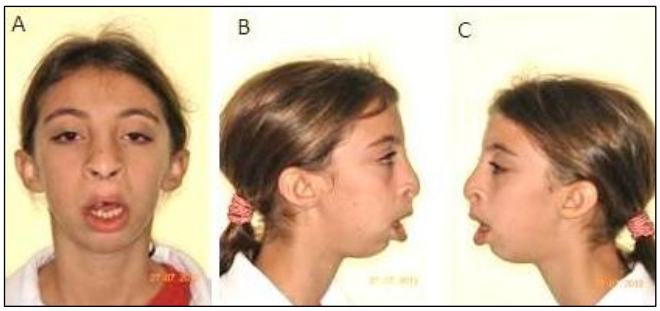

(A) vista frontal; (B) perfil direito; (C) perfil esquerdo.

Figura 84 - Aspectos clínicos do Caso 41, na idade de 13 anos

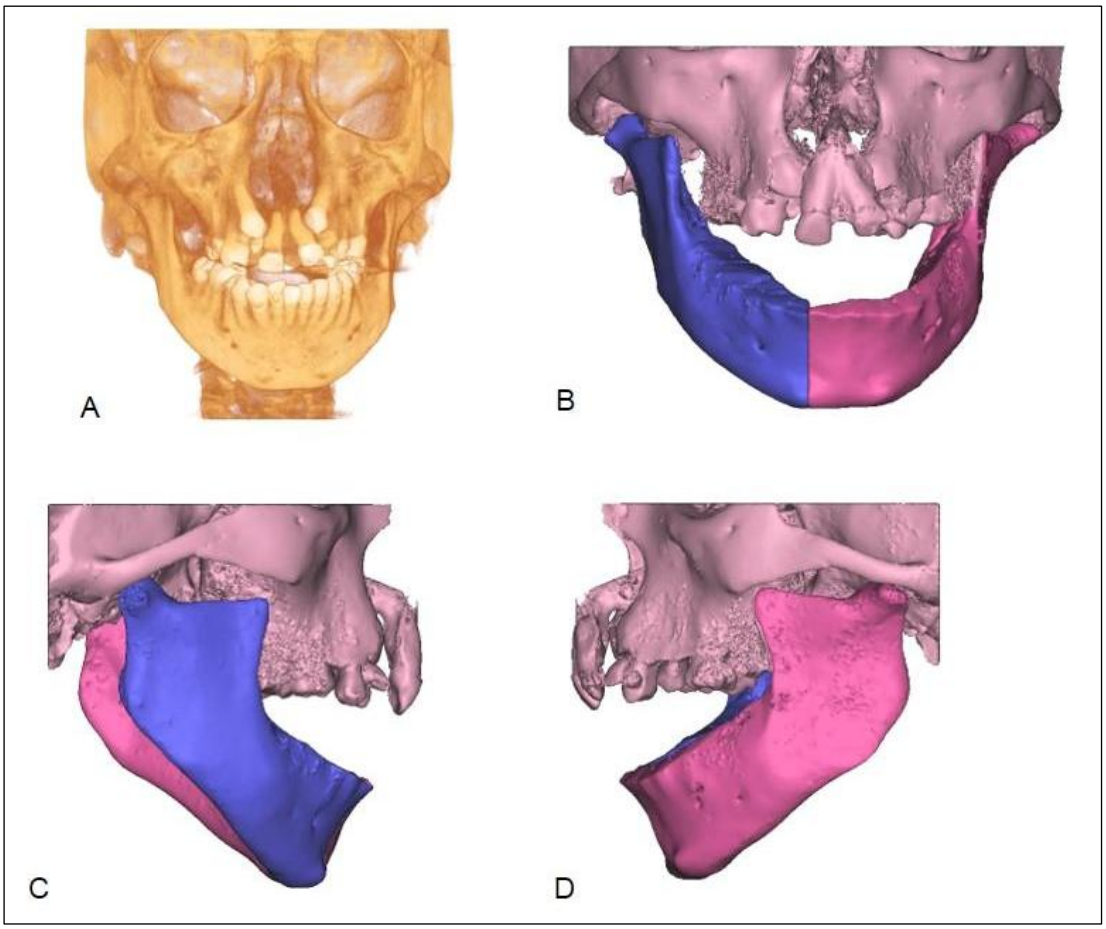

(A-B) vista frontal; (C) perfil direito; (D) perfil esquerdo.

Figura 85 - Segmentação em 3D de TCFC (software Mimics) do Caso 41, na idade de 13 anos

Crânio e terço médio da face: órbitas assimétricas, osso zigomático hipoplásico, arco zigomático inclinado para baixo e tubérculo articular hipoplásico. Maxila hipoplásica. Fossa mandibular (cavidade glenoide) hipoplásica, bilateralmente. Meato acústico externo atópico.

Mandíbula: assimétrica, micrognatia, ramo mandibular curto, côndilos mandibulares hipoplásicos, processos coronoides curtos e incisura da mandíbula rasa.

Caso 42: sexo feminino, 11 anos e 1 meses de idade, segunda filha de casal não consanguíneo (Figura 86).

Dados gestacionais, perinatais e familiais: gestação sem intercorrências. Idades materna e paterna na concepção: 18 e 23 anos, respectivamente. Parto normal, a termo, peso de 2.400 g (P=10). Ao nascimento apresentou microcefalia e sequência de Robin (micrognatia, fissura de palato e glossoptose). **Recorrência familial:** irmã (primeira filha do casal) apresentou sequência de Robin e dificuldade respiratória ao nascimento e foi a óbito aos 12 dias de vida; Irmão (quarto filho do casal), com 7 meses, com sequência de Robin e dificuldade respiratória.

Dados clínicos aos 11 anos e 1 mês: peso 29 kg (10<P>25), altura 131 cm (P=3) e perímetro cefálico 51 cm (2<P<50), frontal estreito, fendas palpebrais inclinadas para baixo, hipoplasia de face média, microstomia, filtro longo micrognatia, orelha pequena, deficiência auditiva condutiva, tórax inclinado para frente, dificuldade escolar. Bem comunicativa.

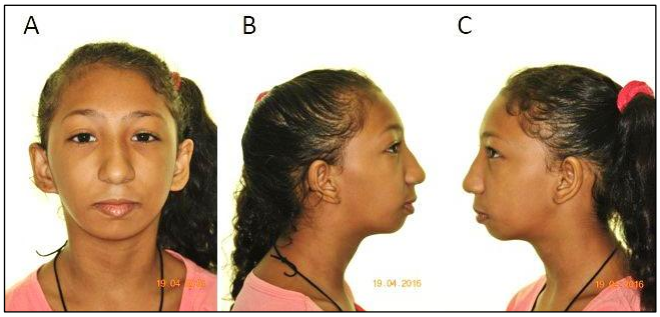

(A) vista frontal; (B) perfil direito; (C) perfil esquerdo.

Figura 86 - Aspectos clínicos do Caso 42, na idade de 11 anos

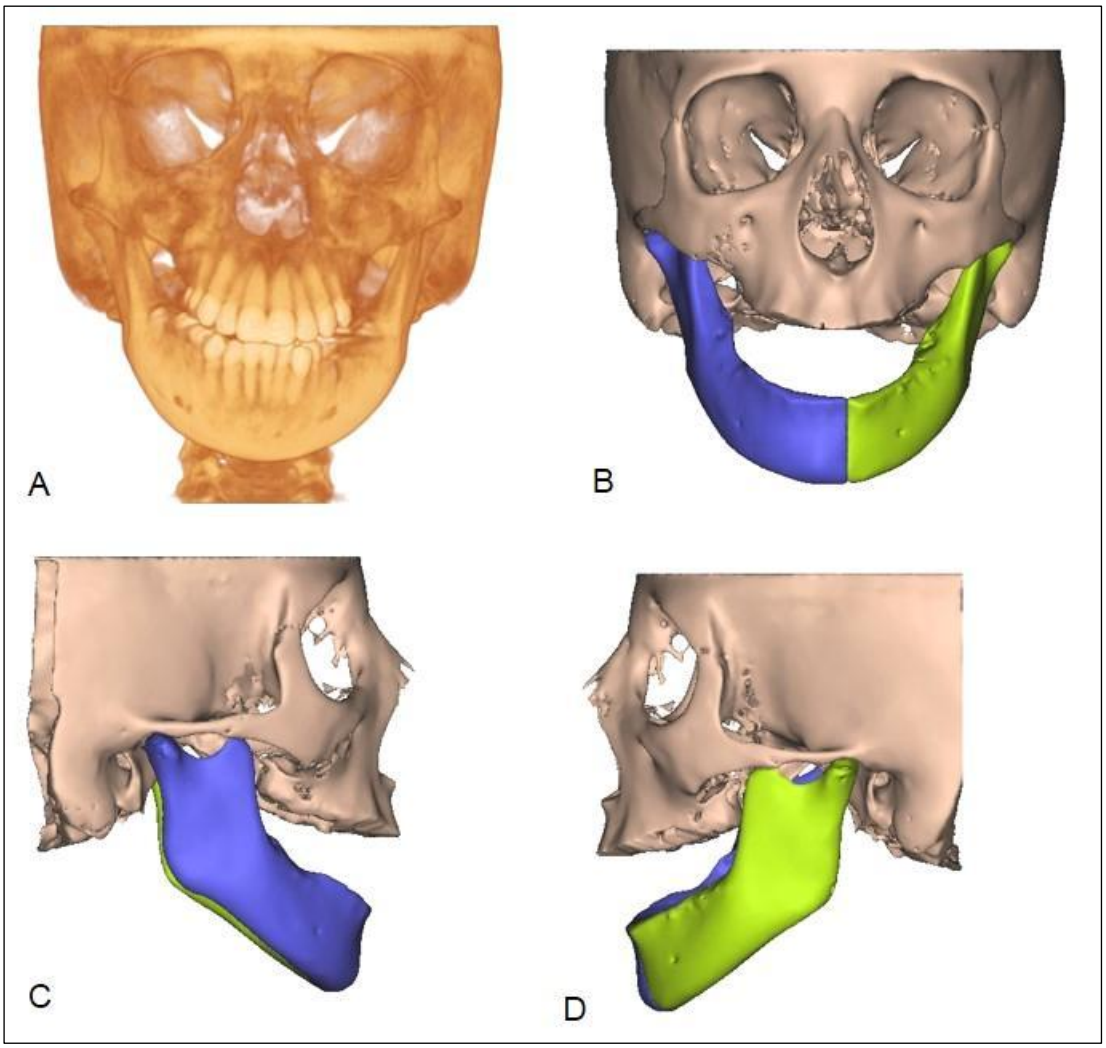

(A-B) vista frontal; (C) perfil direito; (D) perfil esquerdo.

Figura 87 - Segmentação em 3D de TCFC (software Mimics) do Caso 42, na idade de 8 anos e 4 meses

Crânio e terço médio da face: osso zigomático hipoplásico, arco zigomático fino e hipoplásico e inclinado para baixo, tubérculo articular hipoplásico e hipoplasia de maxila. Fossa mandibular (cavidade glenoide) hipoplásica, bilateral e meato acústico externo atópico bilateral.

Mandíbula: micrognatia, côndilos mandibulares e processos coronoides discretamente hipoplásicos e incisura da mandíbula rasa.

Caso 43: sexo feminino, 15 anos e 10 meses de idade, segunda filha de casal não consanguíneo (Figura 88).

Dados gestacionais, perinatais e familiais: gestação sem intercorrências. Idades materna e paterna na concepção: 26 e 33 anos, respectivamente. Parto cesário a termo, peso de 2.545 g (P=3) e comprimento de 45 cm (P<3). Ao nascimento apresentou sequência de Robin (micrognatia, fissura de palato e glossoptose), evoluiu com dificuldade respiratória e alimentar e refluxo gastroesofágico. Não há relato de outros casos similares na família.

Dados clínicos aos 15 anos e 10 meses: perímetro cefálico 51 cm (P<2) microcefalia, fácies alongado, frontal inclinado para trás com implantação alta de cabelos na fronte, discreto estreitamento bitemporal, sobrancelhas arqueadas, olhos proeminentes, cílios longos, pálpebras superiores discretamente inclinadas para baixo, base nasal alta e larga, ponte nasal alta, narinas hipoplásicas, hipoplasia de face média, filtro longo, lábio inferior grosso e proeminente, micrognatia acentuada, fissura de palato, agenesia dos incisivos centrais inferiores e orelhas proeminentes e posteriormente rodadas, porção superior do anti-hélix hipoplásica bilateralmente, lobos hipoplásicos, dígitos longos e hipoplasia de hipotênar.

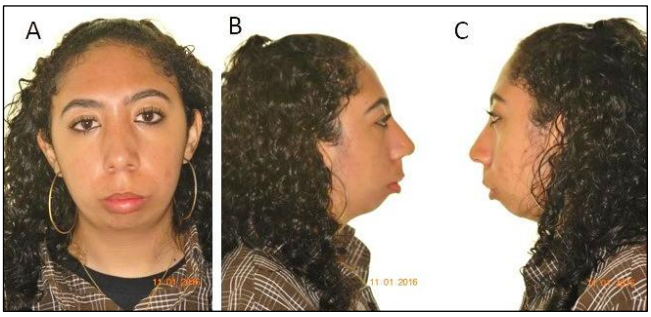

(A) vista frontal; (B) perfil direito; (C) perfil esquerdo.

Figura 88 - Aspectos clínicos do Caso 43, na idade de 16 anos

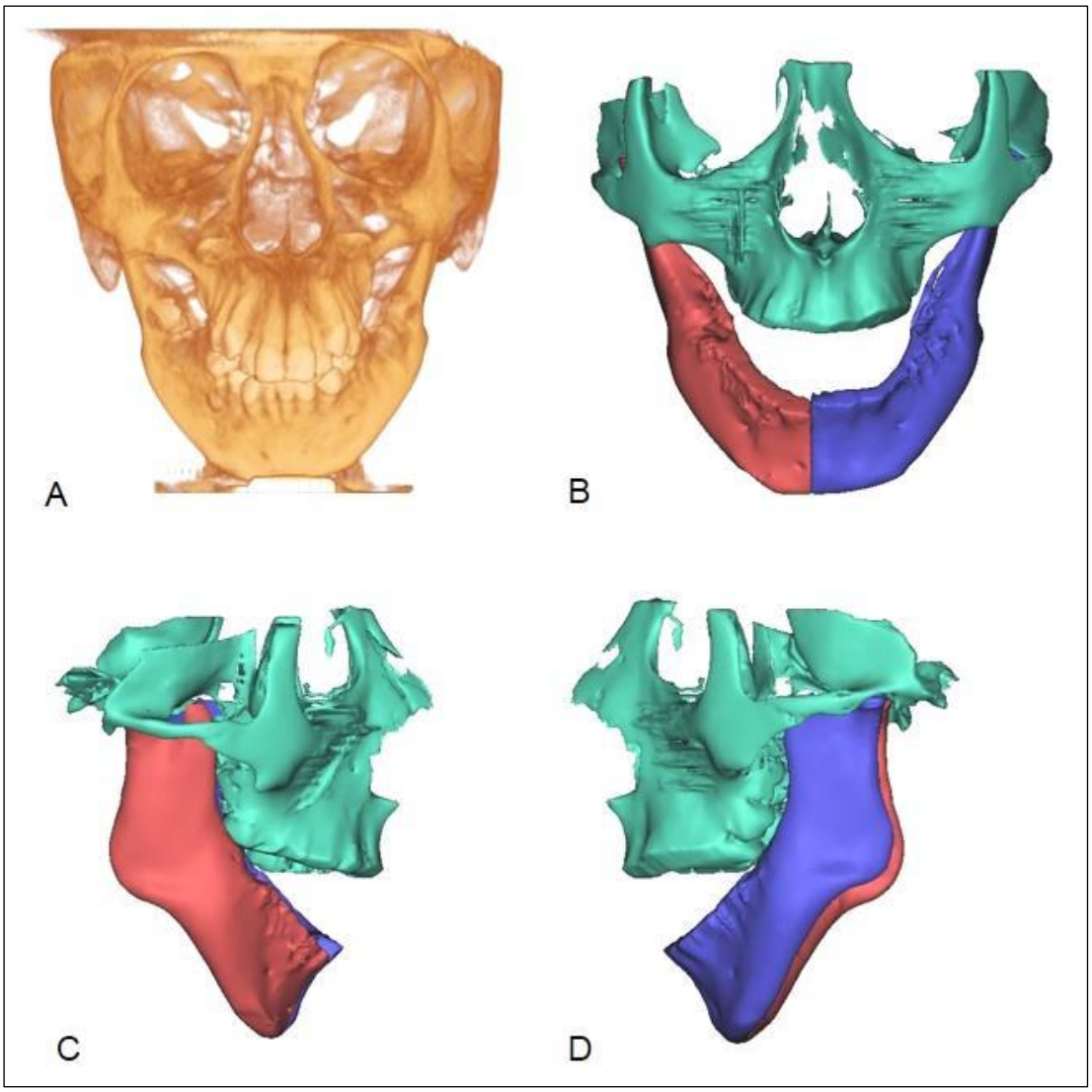

(A-B) vista frontal; (C) perfil direito; (D) perfil esquerdo.

Figura 89 - Segmentação em 3D de TCFC (software Mimics) do Caso 43, na idade de 13 anos

Crânio e terço médio da face: osso zigomático hipoplásico, arco zigomático fino e hipoplásico, tubérculo articular hipoplásico e hipoplasia de maxila. Fossa mandibular (cavidade glenoide) hipoplásica, bilateral e meato acústico externo atópico bilateral.

Mandíbula: rodada no sentido horário, micrognatia, retrognatia, côndilos mandibulares normais, processo coronoide alongado, localizado dentro do arco zigomático do lado direito.

Caso 44: sexo feminino, idade 12 anos e dois meses, terceira filha de casal não consanguíneo (Figura 90).

Dados gestacionais, perinatais e familiais: gestação sem intercorrências. As idades materna e paterna na época da concepção, 32 e 34 anos, respectivamente. Nasceu de parto normal a termo, com peso de 3.000 g (P=25) e comprimento de 54 cm (P=97). Ao nascimento foi observado sequência de Robin (micrognatia, fissura de palato e glossoptose) e dificuldade respiratória. Não há outros casos similares na família.

Dados clínicos aos 12 anos e 2 meses: peso 30 kg (P=3), altura 140 cm (P=10), perímetro cefálico 54 cm (P<98), distância intercantal interna 1,9 cm (P<3) e distância intercantal externa 8,3 cm de (P>25). Apresentou baixo ganho de peso, frontal pequeno, implantação baixa de cabelos na fronte, estreitamento bitemporal bilateral, fácies alongado, assimetria facial, olhos encovados, pálpebras superiores discretamente inclinadas para baixo, hipotelorismo ocular, assimetria facial, base e ponte nasal alta, narinas hipoplásicas, hipoplasia de face média, hipoplasia da região de arco zigomática, filtro longo, boca pequena, fissura de palato, micrognatia, alargamento articular de cotovelos, implantação baixo de polegar, dígitos longos, clinodactilia de 3º dígito bilateralmente, hipoplasia de tênar, pés dores articulares em joelhos e tornozelo, deficiência auditiva condutiva progressiva, dificuldade respiratória, dificuldade alimentar e dificuldade de aprendizagem. TC de osso temporal aos 9 anos de idade: esclerose de mastoide; Avaliação radiológica: osteocondrite no tornozelo (9 anos de idade), proeminência do centro de crescimento distal do úmero bilateralmente (11 anos de idade), discreta hipoplasia de primeiro metacarpo (11 anos de idade) e clinodactilia ulnar de falange distal do 3° dígito bilateralmente (11 anos de idade). Avaliação oftalmológica aos 2 meses: normal. Avaliação auditiva: deficiência auditiva condutiva leve à direita e moderada à esquerda aos 9 anos de idade; deficiência auditiva sensorineural profunda aos 11 anos de idade e anacusia aos 13 anos de idade. Cariótipo de bandamento G, normal.

(A) vista frontal; (B) perfil direito; (C) perfil esquerdo.

Figura 90 - Aspectos clínicos do Caso 44, na idade de 15 anos

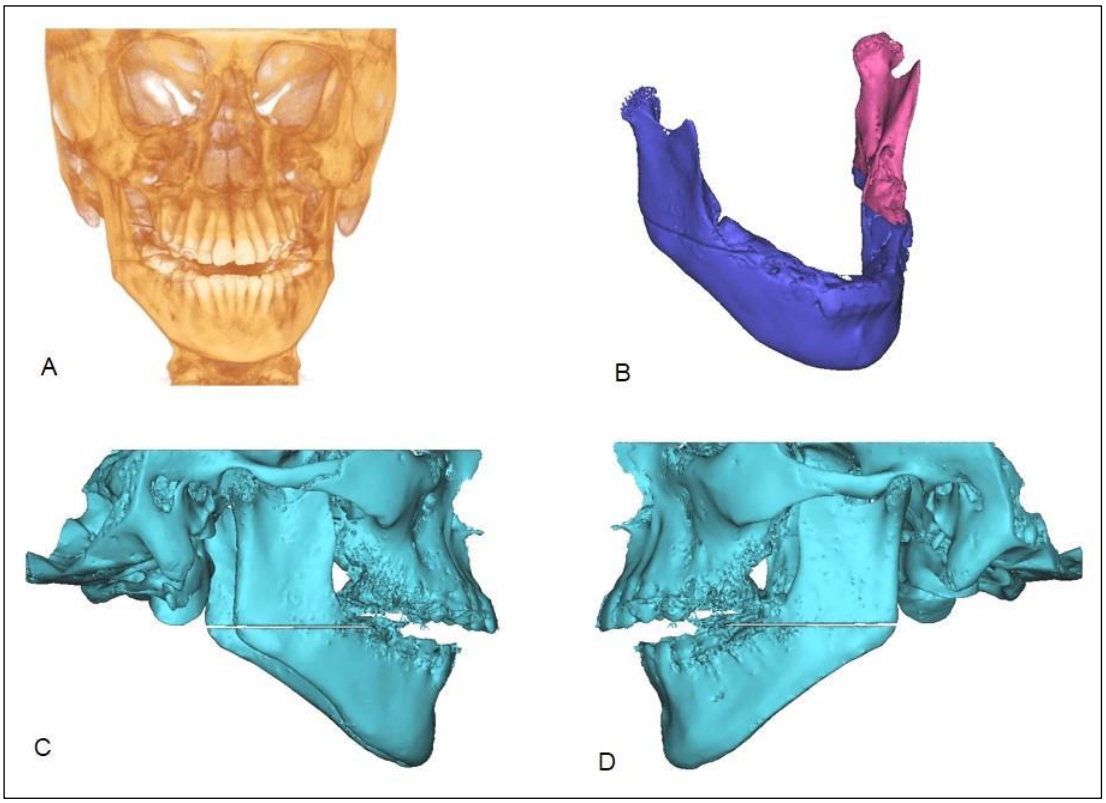

(A-B) vista frontal; (C) perfil direito; (D) perfil esquerdo.
A TCFC foi realizada com aparelho ortodôntico no palato dificultando a segmentação 3D.

Figura 91 - Segmentação em 3D de TCFC (software Mimics) do Caso 44, na idade de 12 anos e 2 meses

Crânio e terço médio da face: órbitas assimétricas, assimetria de face, osso zigomático curto e hipoplásico, discreta inclinação do arco zigomático para baixo, tubérculo articular hipoplásico e hipoplasia de maxila. Fossa mandibular (cavidade glenoide) rasa. Meato acústico externo atópico bilateral.

Mandíbula: micrognatia, assimetria mandibular e côndilos mandibulares desviados lateralmente e processo coronoide hipoplásicos.

5.1.5 Indivíduos com DMF a esclarecer

Caso 45: sexo feminino, 24 anos de idade, segunda filha de casal normal não consanguíneo (Figura 92).

Dados gestacionais, perinatais e familiais: gestação sem intercorrências. Idades materna e paterna na concepção, 20 e 26 anos, respectivamente. Não há relato de casos similares na família. Irmã da paciente teve rabdomiossarcoma de bexiga e canal uretral (faleceu aos 2 anos e 9 meses). Paciente teve dois filhos (um menino e uma menina) sem malformação.

Dados clínicos aos 24 anos: peso 37 kg (P<3), altura 145 cm (P<3), perímetro cefálico 52 cm (P=2), baixa estatura, baixo peso, crânio pequeno, fácies miúdo, fendas palpebrais inclinadas para baixo, ponte nasal alta, hipoplasia de face média, hipoplasia da região de arco zigomática, boca pequena, limitação de abertura de boca, dentes grandes, lábio superior em arco de cupido invertido, fissura de palato, micrognatia, orelhas pequenas e rodadas, tragus e lobos hipoplásicos, amazia (ausência de mamas), dígitos pequenos, clinodactilia de 5º dígito à direita, pseudocamptodactilia da falange distal do 4º digito e perda de memória temporária em situações de estresse. Ecocardiograma: normal. Eletrocardiograma: arritmia sinusal; extra-sístoles ventricular isolada. Radiografia de tórax: normal. Avaliação audiológica aos 9 anos de idade: deficiência auditiva bilateral. Cariótipo de bandamento G: normal.

(A) vista frontal; (B) perfil direito; (C) perfil esquerdo.

Figura 92 - Aspectos clínicos do Caso 45, na idade de 10 anos

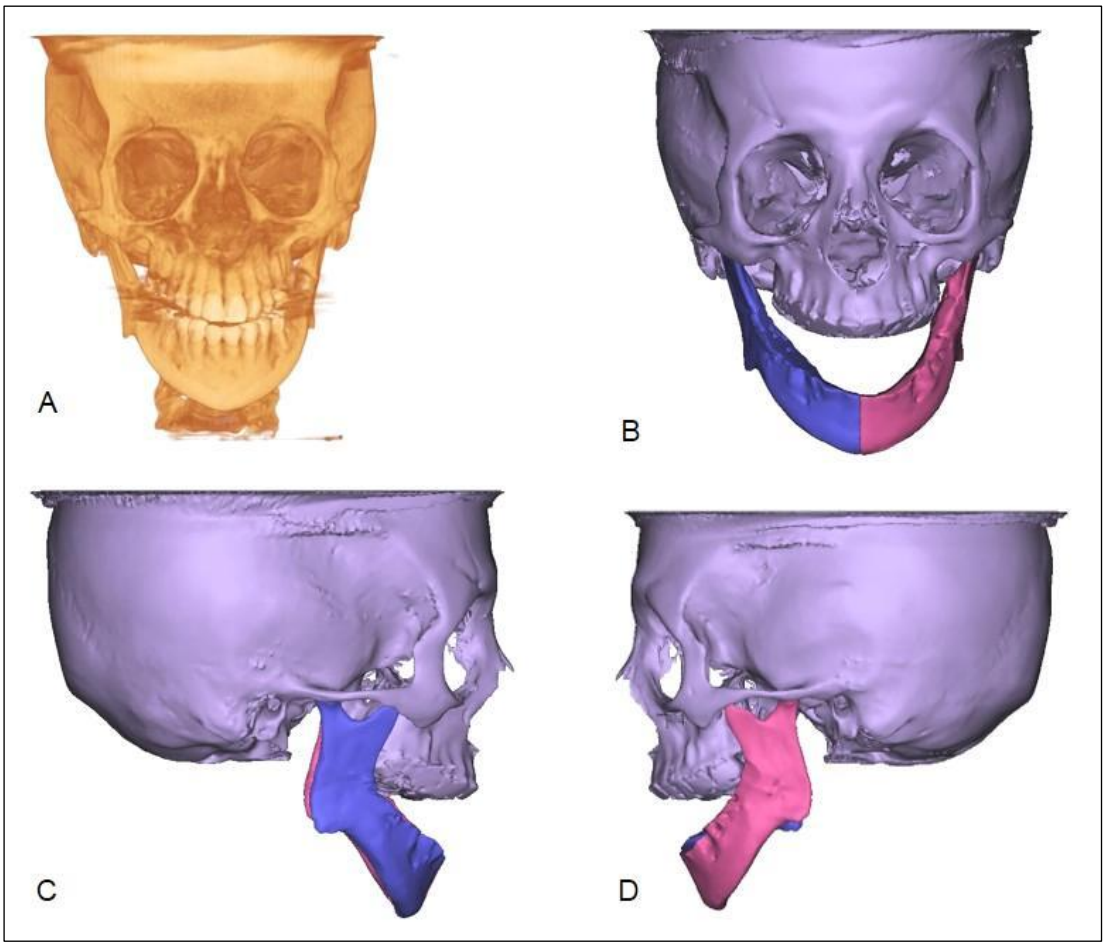

(A-B) vista frontal; (C) perfil direito; (D) perfil esquerdo.

Figura 93 - Segmentação em 3D de TCFC (software Mimics) do Caso 45, na idade de 24 anos

Crânio e terço médio da face: osso zigomático hipoplásico, arco zigomático fino ausência de tubérculo articular e maxila com hipoplasia grave mais acentuada na região infraorbitária no lado esquerdo, fossa mandibular (cavidade glenoide) rasa, bilateralmente.

Mandíbula: micrognatia, côndilos pequenos, processo coronoide hipoplásicos e mandibular (anterior ao gônio), bilateralmente.

Caso 46: sexo masculino, 8 anos e 2 meses de idade, primeiro filho de casal não consanguíneo (Figura 94).

Dados gestacionais, perinatais e familiais: gestação sem intercorrências. Idades materna e paterna na concepção: 21 e 23 anos, respectivamente. Parto cesáreo, a termo, com peso de 3.440 g (P=50), comprimento de 52 cm (P=75). Cianótico ao nascimento. Não há outros casos similares na família.

Dados clínicos aos 8 anos e 2 meses: peso 21,8 kg (P>10), altura 123 cm (P=25) e perímetro cefálico 46 cm (P<2), frontal amplo, estreitamento bitemporal mais acentuado a direita, assimetria de face acentuada à direita, fácies alongado, ponte nasal alta, hipoplasia de face média, hipoplasia da região do arco zigomático, filtro labial curto, macrostomia, lábio entreabertos e hipotônicos, fissura de palato, micrognatia, microtia tipo III bilateral, deficiência auditiva e dificuldade de aprendizagem.

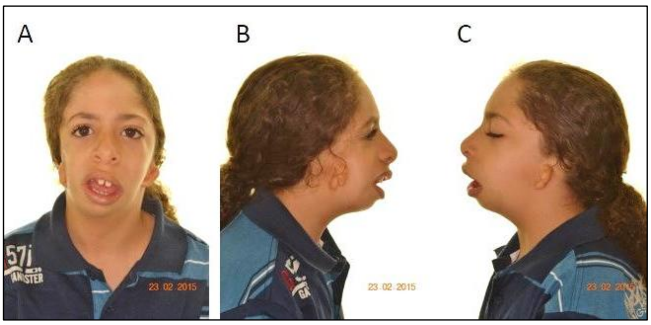

(A) vista frontal; (B) perfil direito; (C) perfil esquerdo.

Figura 94 - Aspectos clínicos do Caso 46, na idade de 9 anos

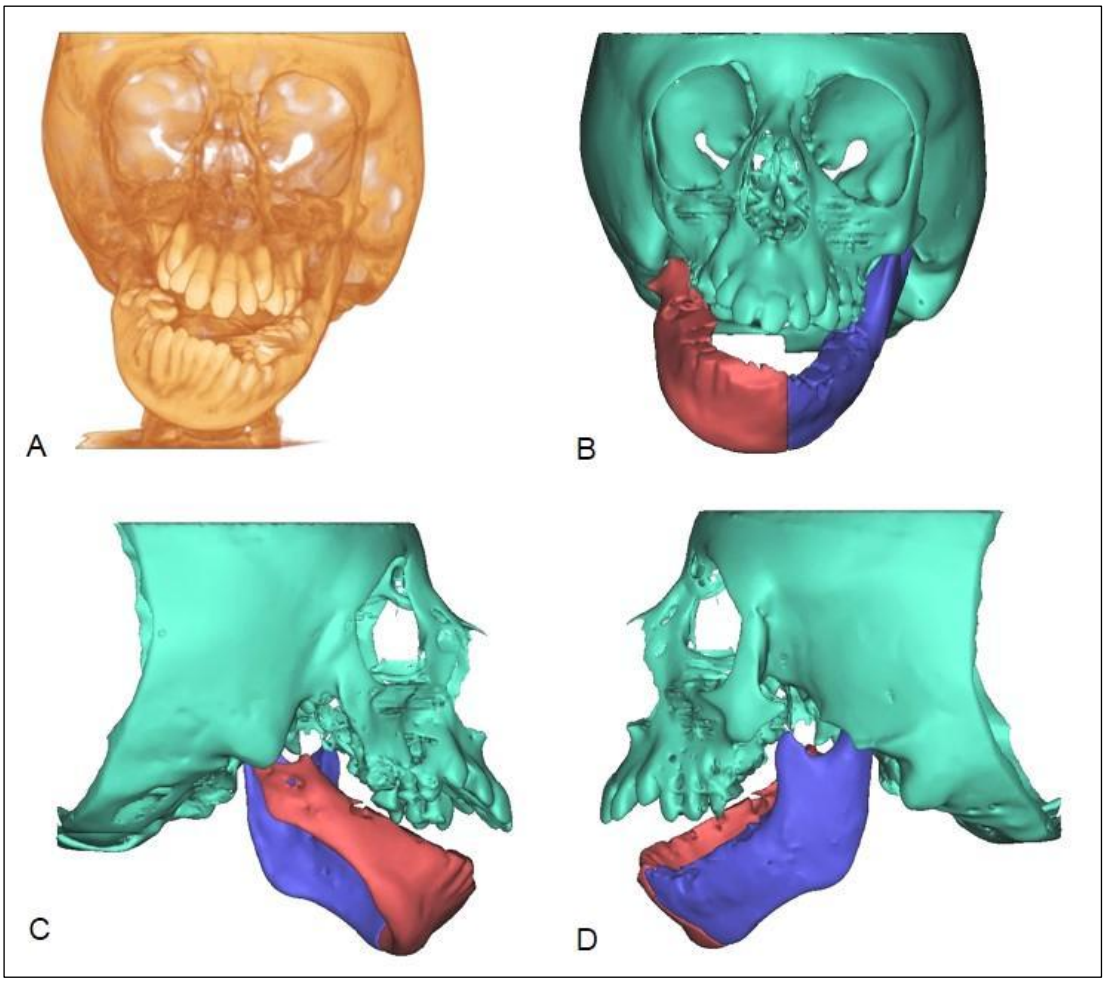

(A-B) vista frontal; (C) perfil direito; (D) perfil esquerdo.

Figura 95 - Segmentação em 3D de TCFC (software Mimics) do Caso 46, na idade de 10 anos

Crânio e terço médio da face: assimetria de face, órbitas amplas, processo zigomático do osso temporal ausentes bilateralmente, ossos maxilares dismórficos, maxilar direito hipoplásico, ossos malares unidos com margens lateral das órbitas e grosseiramente displásicas, fissura óssea de Tessier número 6, maxilo-zigomática (à direita), fissura óssea de Tessier número 7, temporo-zigomática (à esquerda) articulação temporomandibular ausente (do lado direito e esquerdo) e agenesia de meato acústico externo.

Mandíbula: hipoplásica, com ângulo goníaco reduzido, assimetria mandibular, microrretrognatia, ramo mandibular direito com hipoplasia acentuada, ramo mandibular esquerdo curto, agenesia de côndilo mandibular e processo coronoide à direita, côndilo mandibular largos e processos coronoides hipoplásicos à esquerda.

Caso 47: sexo masculino, idade de 15 anos, décimo filho de casal não consanguíneo (Figura 96).

Dados gestacionais, perinatais e familiais: anemia durante a gestação. Idades materna e paterna na concepção: 32 e 33 anos de idade, respectivamente. Parto normal, a termo, com peso de 2.560 g (P=3) e comprimento 43 cm (P<3). Ao nascimento foi observado fissura de palato, micrognatia e dificuldade alimentar. Não há outros casos similares na família.

Dados clínicos aos 15 anos: peso 42,6 kg (P>10), altura 153 cm (P=3) e perímetro cefálico 55 cm (P<98), fendas palpebrais estreitas e alongadas para baixo, ponte nasal larga, hipoplasia da região do arco zigomático e da região maxilar, discreta assimetria de face, micrognatia. Dificuldade de aprendizagem e comportamento retraído. Membros superiores e inferiores encurtados, alargamento de cotovelos, limitação de movimento de cotovelo.

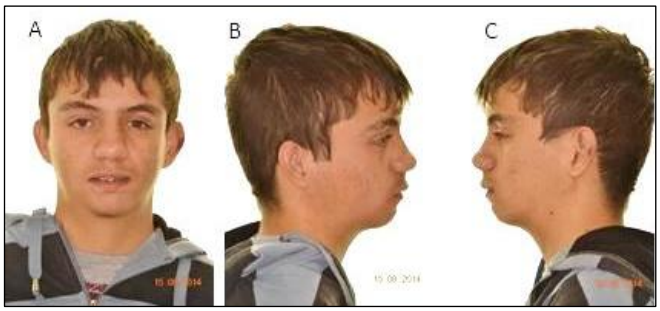

(A) vista frontal; (B) perfil direito; (C) perfil esquerdo.

Figura 96 - Aspectos clínicos do Caso 47, na idade 16 anos

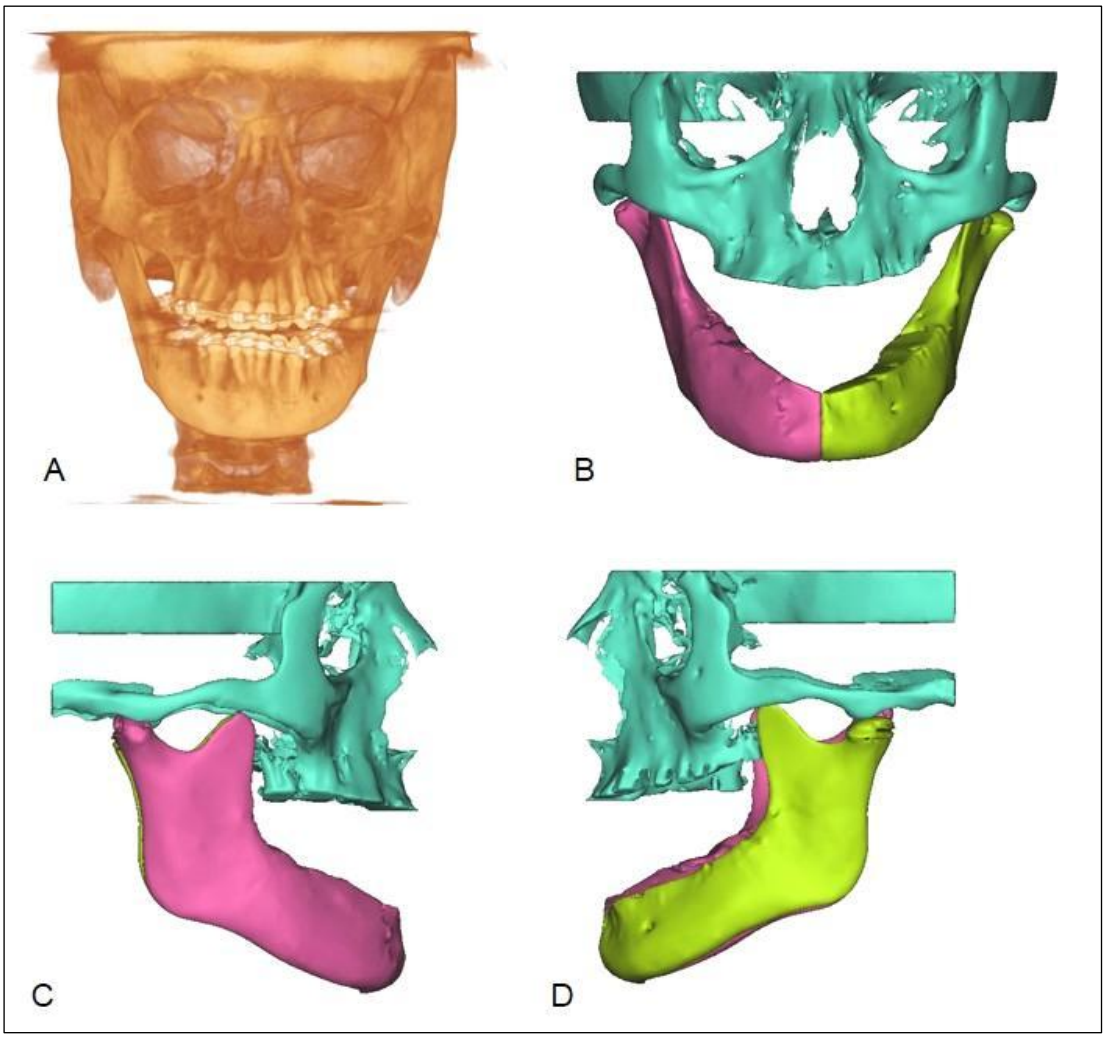

(A-B) vista frontal; (C) perfil direito; (D) perfil esquerdo.

Figura 97 - Segmentação em 3D de TCFC (software Mimics) do Caso 47, na idade de 15 anos

Crânio e terço médio da face: osso zigomático discretamente hipoplásico, arco zigomático fino. Maxila hipoplásica. Fossa mandibular (cavidade glenoide) rasa.

Mandíbula: micrognatia, côndilo mandibular e processo coronoide normais bilateralmente.

Caso 48: sexo feminino, idade 12 anos, segunda filha de casal não consanguíneo (Figura 98).

Dados gestacionais, perinatais e familiais: doença materna reumatismo e exposição à antibiótico até o terceiro mês gestação. Idades materna e paterna na concepção: 26 e 25 anos, respectivamente. Parto normal, a termo, peso 2.700 g (P=25), comprimento de 35 cm (P<3). Não há outros casos similares na família.

Dados clínicos aos 12 anos: 40 kg (P=50), altura 138 cm (P=5) e perímetro cefálico 47 cm (P<2), frontal amplo, microcefalia, estreitamento bitemporal, olhos encovados, fácies alongado, sobrancelhas arqueadas, fendas palpebrais alongadas para baixo, ponte nasal alta, hipoplasia de face média, lábio inferior hipotônico, fissura de palato, micrognatia, microtia à direita, hélix anômalo a esquerda com lobo largo, pescoço curto, deficiência auditiva, fala de difícil inteligibilidade e dificuldade de aprendizagem. Avaliação auditiva: deficiência auditiva condutiva moderada na orelha direita e deficiência auditiva mista moderada na orelha esquerda. Raio-X de mãos: estrutura e inter-relação das peças ósseas normais. Raio-X de ombro esquerdo: estrutura óssea preservada, escápula esquerda invertida. Raio-X de ombro direito: estrutura, forma e inter-relação das peças ósseas e da cintura escapular normais. Cariótipo de bandamento G: normal. Triagem de mutação nos 28 éxons do gene *EFTUD2*: normal.

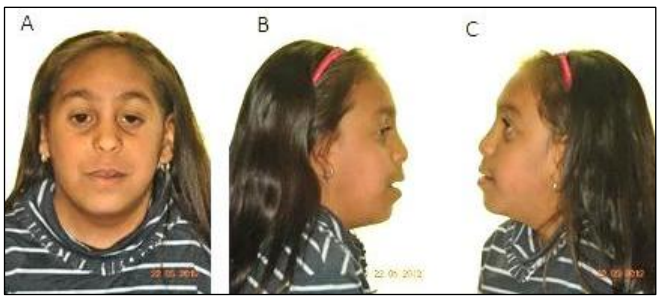

(A) vista frontal; (B) perfil direito; (C) perfil esquerdo.

Figura 98 - Aspectos clínicos do Caso 48, na idade de 9 anos

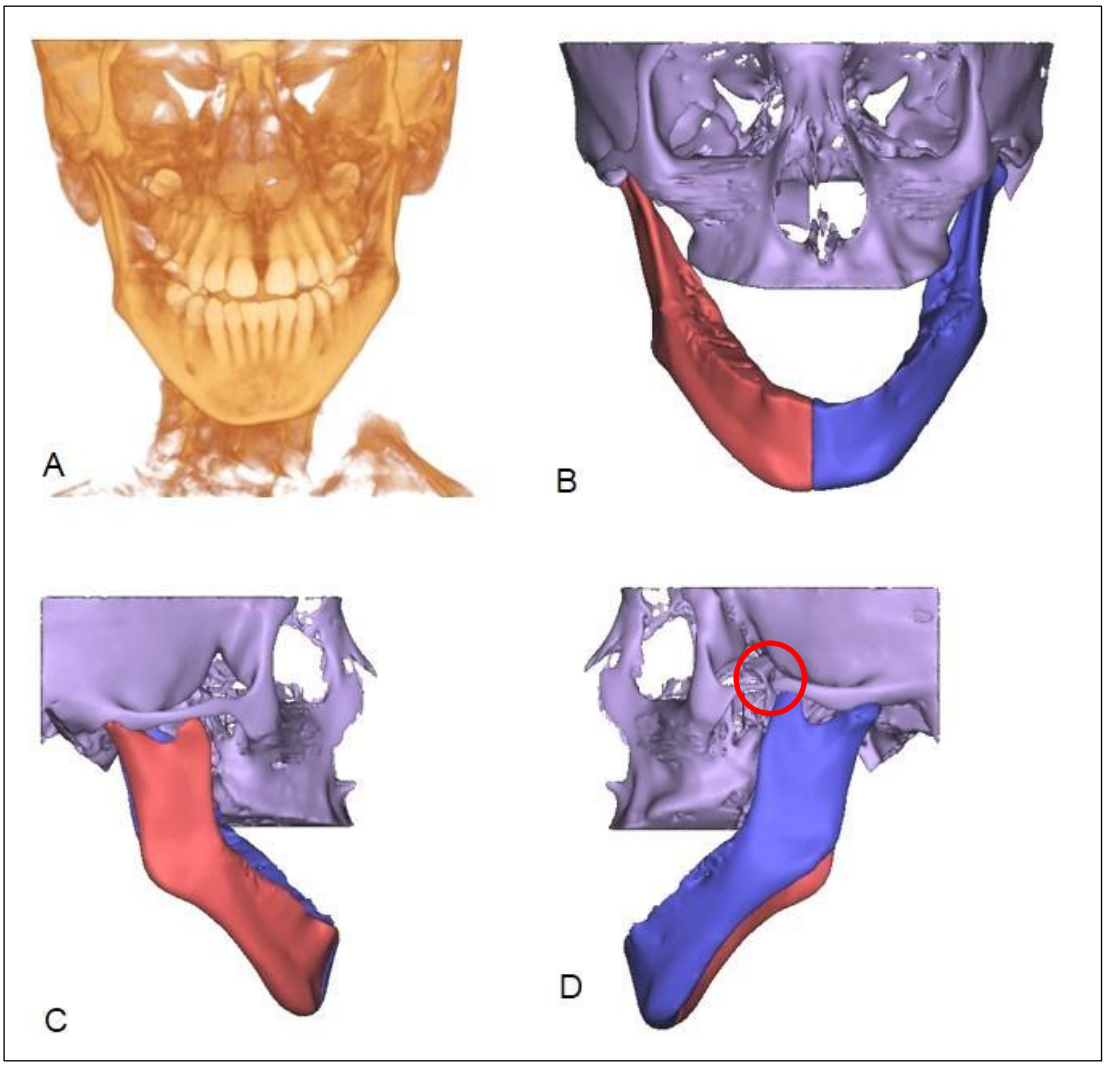

(A-B) vista frontal; (C) perfil direito; (D) perfil esquerdo.

Figura 99 - Segmentação em 3D de TCFC (software Mimics) do Caso 48, na idade de 12 anos

Crânio e terço médio da face: hipoplasia acentuada de osso zigomático, arco zigomático hipoplásico à direita e fissura no arco zigomático à esquerda (fissura óssea de Tessier número 6, maxilo-zigomática). Hipoplasia acentuada da maxila. Fossa mandibular (cavidade glenoide) rasa bilateral.

Mandíbula: assimetria, micrognatia, rodada no sentido horário, côndilos mandibulares e processos coronoides discretamente hipoplásicos.

Caso 49: sexo masculino, idade 16 anos e 11 meses, primeiro filho de casal não consanguíneo (Figura 100).

Dados gestacionais, perinatais e familiais: gestação sem intercorrência. Idades materna e paterna na concepção: 32 e 35 anos, respectivamente. Parto normal, a termo, peso de 3.230 g (P=50) e comprimento de 47 cm (P=3). Aos 2 meses de vida: fissura de palato, micrognatia acentuada, glossoptose (sequência de Robin). Mãe com queixo pequeno e fendas palpebrais inclinadas para baixo.

Dados clínicos: aos 16 anos e 11 meses: peso de 48 kg (3<p<10), altura de 161 cm (3<p<10), perímetro cefálico de 57 cm (P<98), sobrancelhas arqueadas, fendas palpebrais inclinadas para baixo, ponte nasal alta, assimetria de face, hipoplasia do complexo zigomático, filtro longo, boca pequena, limitação da abertura bucal, fissura de palato, micrognatia, orelhas posteriormente rodadas e rebaixadas, pescoço longo, tórax estreito e deficiência auditiva bilateral. Avaliação radiológica de tórax aos 14 anos: 11 pares de costelas bilateralmente, ausência de fechamento de costelas (gap) e escapula hipoplásica á esquerda. Cariótipo com bandamento G: normal.

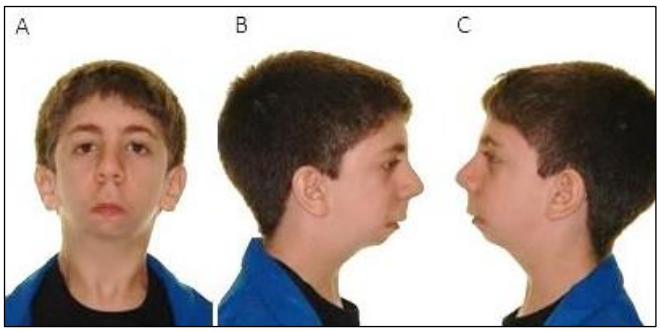

(A) vista frontal; (B) perfil direito; (C) perfil esquerdo.

Figura 100 - Aspectos clínicos do Caso 49, na idade de 13 anos

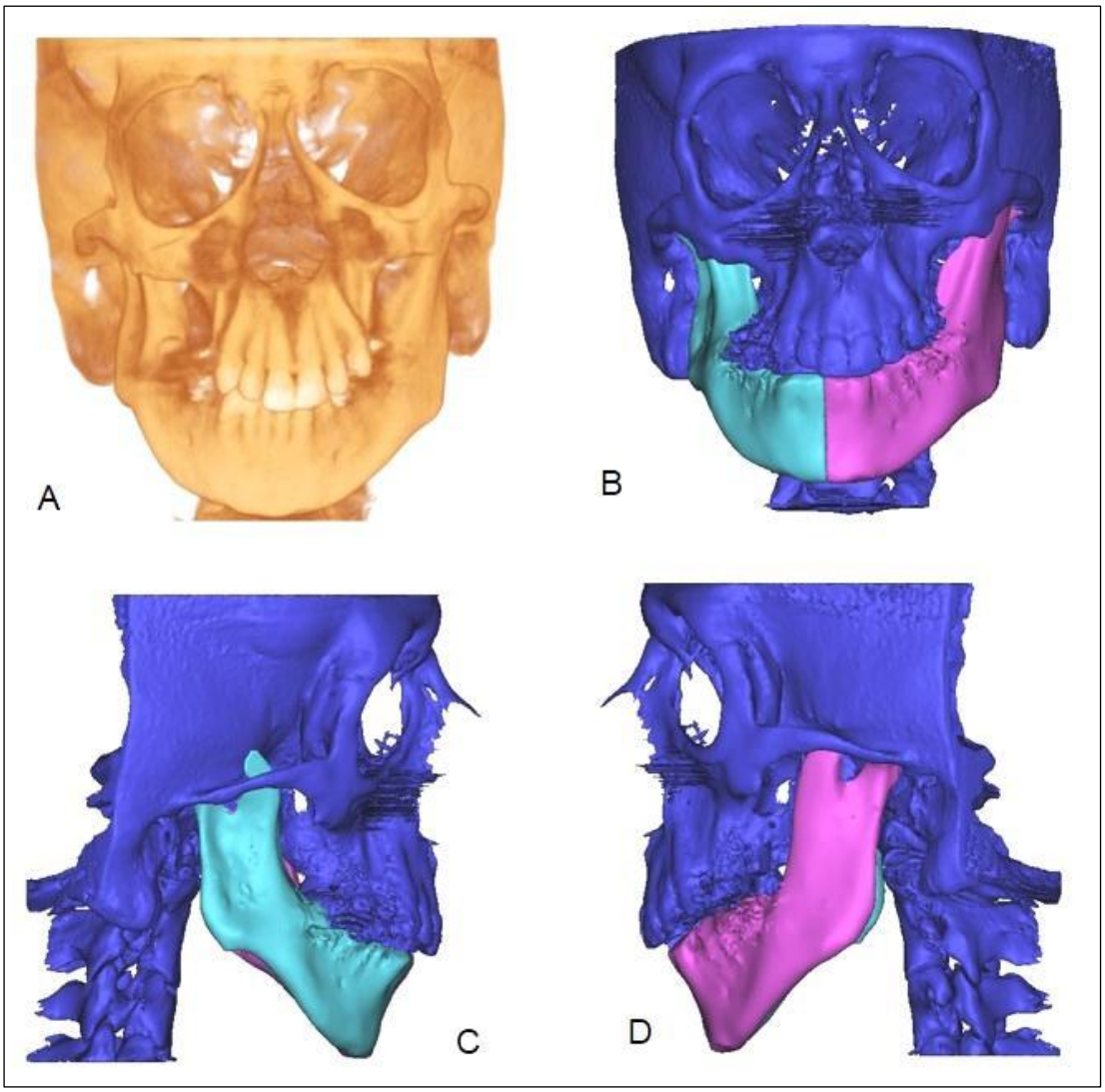

(A-B) vista frontal; (C) perfil direito; (D) perfil esquerdo.

Figura 101 - Segmentação em 3D de TCFC (software Mimics) do Caso 49, na idade de 16 anos e 11 meses

Crânio e terço médio da face: assimetria de órbitas, hipoplasia grave de osso zigomático, arco zigomático hipoplásico e inclinado para baixo, maxila com hipoplasia grave, muito acentuada no lado direito. Fossa mandibular (cavidade glenoide) rasa e meato acústico atópico.

Mandíbula: assimetria, micrognatia, rodada no sentido horário, processo condilar hipoplásico e processo coronoide alongado, bilateral.

Caso 50: sexo masculino, idade 13 anos, segundo filho de casal não consanguíneo (Figura 102).

Dados gestacionais, perinatais e familiais: polihidrâminio a partir do sexto mês de gestação e exposição à analgésicos e à medicamento para contração não especificado. Idades materna e paterna na concepção: 23 e 24 anos, respectivamente. Parto cesáreo, peso de 3.225 g (P=25), comprimento de 48 cm (P=10), cianótico permanecendo hospitalizado por 2 dias. Ao nascimento foi observado sequência de Robin (micrognatia, glossoptose e fissura de palato), aos 10 dias de vida realizou glossopexia e luxação congênita de quadril. Não há outros casos similares na família.

Dados clínicos aos 13 anos: peso de 40,4 kg (P=50), altura de 150 cm (25<P<50) e perímetro cefálico de 51 cm (P=2), sobrancelhas arqueadas, fendas palpebrais inclinadas para baixo, fácies alongado, ponte nasal alta, hipoplasia de face média, filtro longo, micrognatia, orelhas posteriorizadas e baixa implantação e dificuldade de aprendizagem. Raio-X de membros: encurtamento de úmero (mais acentuado á esquerda), fusão de rádio e ulna e fêmur curto. Cariótipo com bandamento G: normal [46, XY (qh^-)].

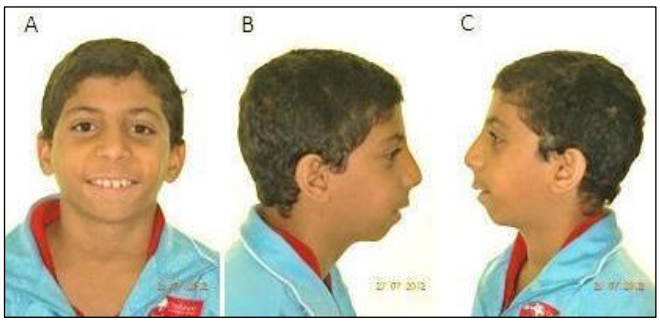

(A) vista frontal; (B) perfil direito; (C) perfil esquerdo.

Figura 102 - Aspectos clínicos do Caso 50, na idade de 10 anos

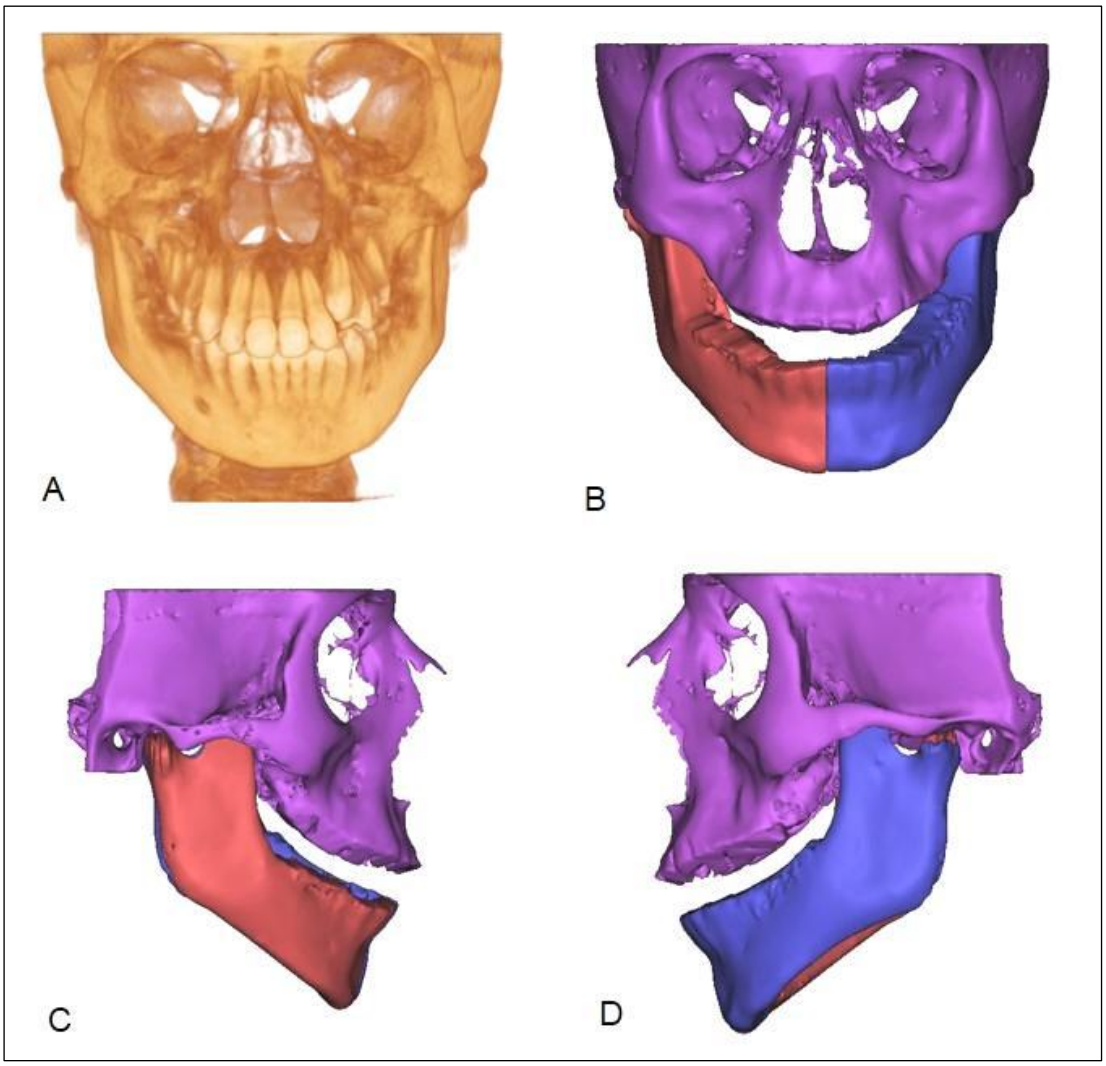

(A-B) vista frontal; (C) perfil direito; (D) perfil esquerdo.

Figura 103 - Segmentação em 3D de TCFC (software Mimics) do Caso 50, na idade de 13 anos

Crânio e terço médio da face: assimetria de face, osso zigomático hipoplásico, hipoplasia de maxila. Fossa mandibular (cavidade glenoide) rasa.

Mandíbula: assimetria, micrognatia, ramo mandibular curto, côndilos pequenos e discretamente hipoplásicos, processos coronoide alongados e incisura da mandíbula reduzida.

Caso 51: sexo masculino, idade 11 anos e 7 meses, primeiro filho de casal não consanguíneo.

Dados gestacionais, antecedentes pessoais e evolução: pré-eclâmpsia no final da gestação. Idades materna e paterna, na concepção: 17 e 21 anos, respectivamente. Parto cesáreo, pré-termo, peso de 1.870 g, comprimento de 42 cm. Ao nascimento apresentou sequência de Robin (fissura de palato, glossoptose e micrognatia), laringomalacia, dificuldade respiratória e alimentar Traqueostomia foi realizada aos 2 e aos 10 meses de vida e gastrostomia, aos 2 meses de vida. Evoluiu com pneumonia de repetição e apresentou meningite aos 5 meses de vida. Não há outros casos similares na família.

Dados clínicos aos 11 anos e 7 meses: peso de 38,2 kg (P=75), altura de 132 cm (P<10), perímetro cefálico de 50 cm (P<2), microcefalia, frontal amplo, sobrancelhas arqueadas, ponte nasal alta, hipoplasia de face média e complexo zigomático, filtro longo, fissura de palato, micrognatia, orelhas proeminentes, posteriorizadas, com hipoplasia de tragus e lobos bilateral, laringomalacia, deficiência auditiva bilateralmente e distúrbio de comportamento. Inteligibilidade da fala prejudicada. Cariótipo de bandamento G: normal.

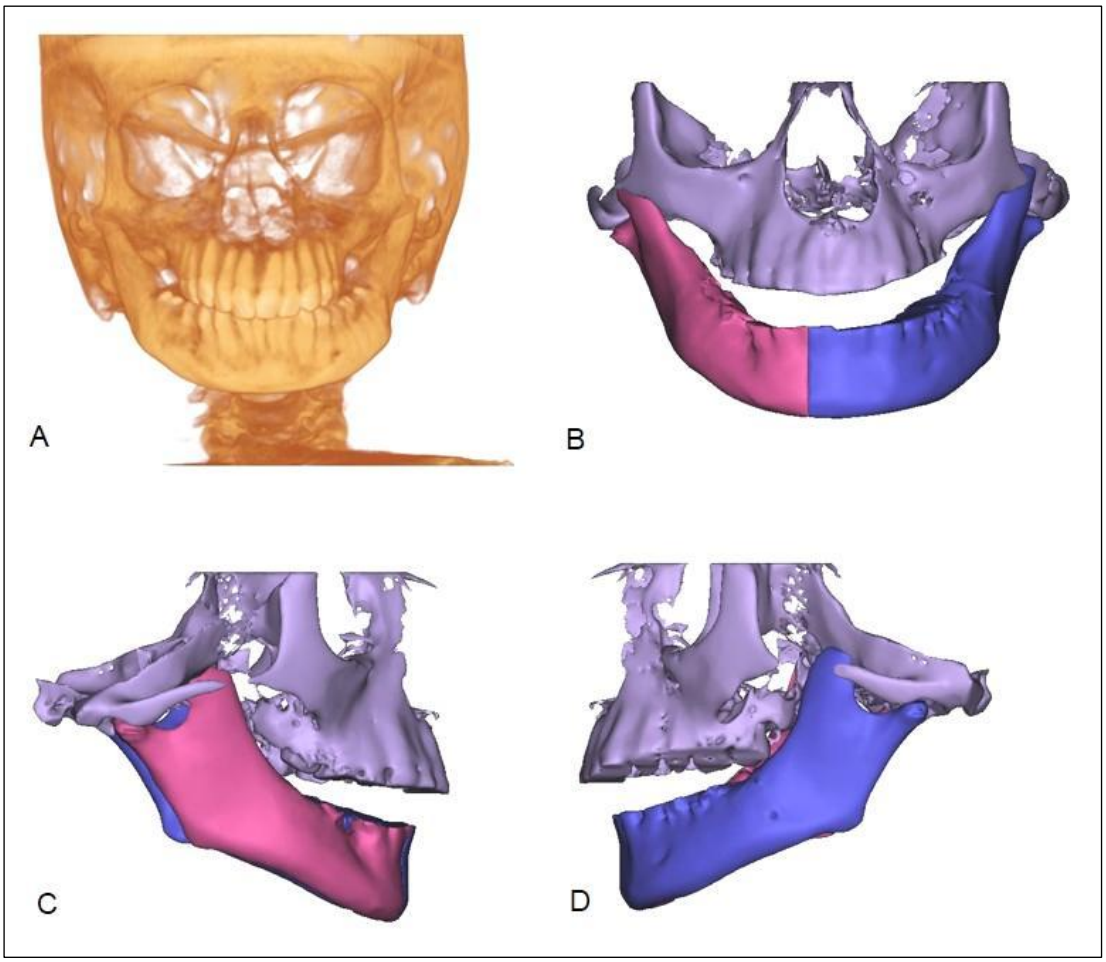

(A-B) vista frontal; (C) perfil direito; (D) perfil esquerdo.

Figura 104 - Segmentação em 3D de TCFC (software Mimics) do Caso 51, na idade de 11 anos e 7 meses

Crânio e terço médio da face: osso zigomático hipoplásico, fissura de arco zigomático bilateral (fissura óssea de Tessier número 7 - temporo-zigomática), com processo temporal do osso zigomático hipoplásico e maxila hipoplásica. Fossa mandibular (cavidade glenoide) rasa. Meato acústico externo atópico.

Mandíbula: assimetria, micrognatia, ramo curto e inclinado para trás, côndilos e processos coronoides hipoplásicos.

Caso 52: sexo feminino, idade 20 anos, quarta filha de casal normal não consanguíneo (Figura 105).

Dados gestacionais, perinatais e familiais: gestação sem intercorrências. Idades materna e paterna na concepção, 38 e 40 anos, respectivamente. Parto cesáreo, prematuro, peso de 2.900 g (P=90). Ao nascimento apresentou dificuldade respiratória, cisto na traqueia, dificuldade alimentar. Traqueostomia foi realizada no primeiro mês de vida e gastrostomia aos 6 meses de vida. Não há relato de casos similares na família.

Dados clínicos aos 20 anos de idade: peso 41,3 kg (P<3), altura 149 cm (P<3) e perímetro cefálico 52 cm (P=2), déficit pôndero-estatural, estreitamento bitemporal, fácies alongado e assimétrico, fendas palpebrais alongadas e inclinadas para baixo, ponte nasal alta, hipoplasia de face média, mordida aberta anterior, macrostomia corrigida, micrognatia, microtia tipo III com agenesia de conduto auditivo externo e fistula pré-auricular bilateral, pescoço longo, avanço de cabelo na lateral do pescoço, e deficiência auditiva. Cariótipo de bandamento G: normal.

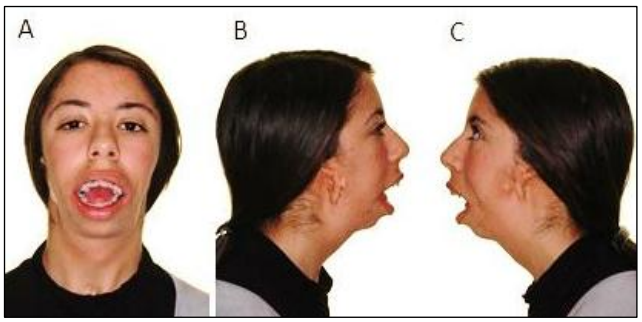

(A) vista frontal; (B) perfil direito; (C) perfil esquerdo.

Figura 105 - Aspectos clínicos do Caso 52, na idade de 16 anos

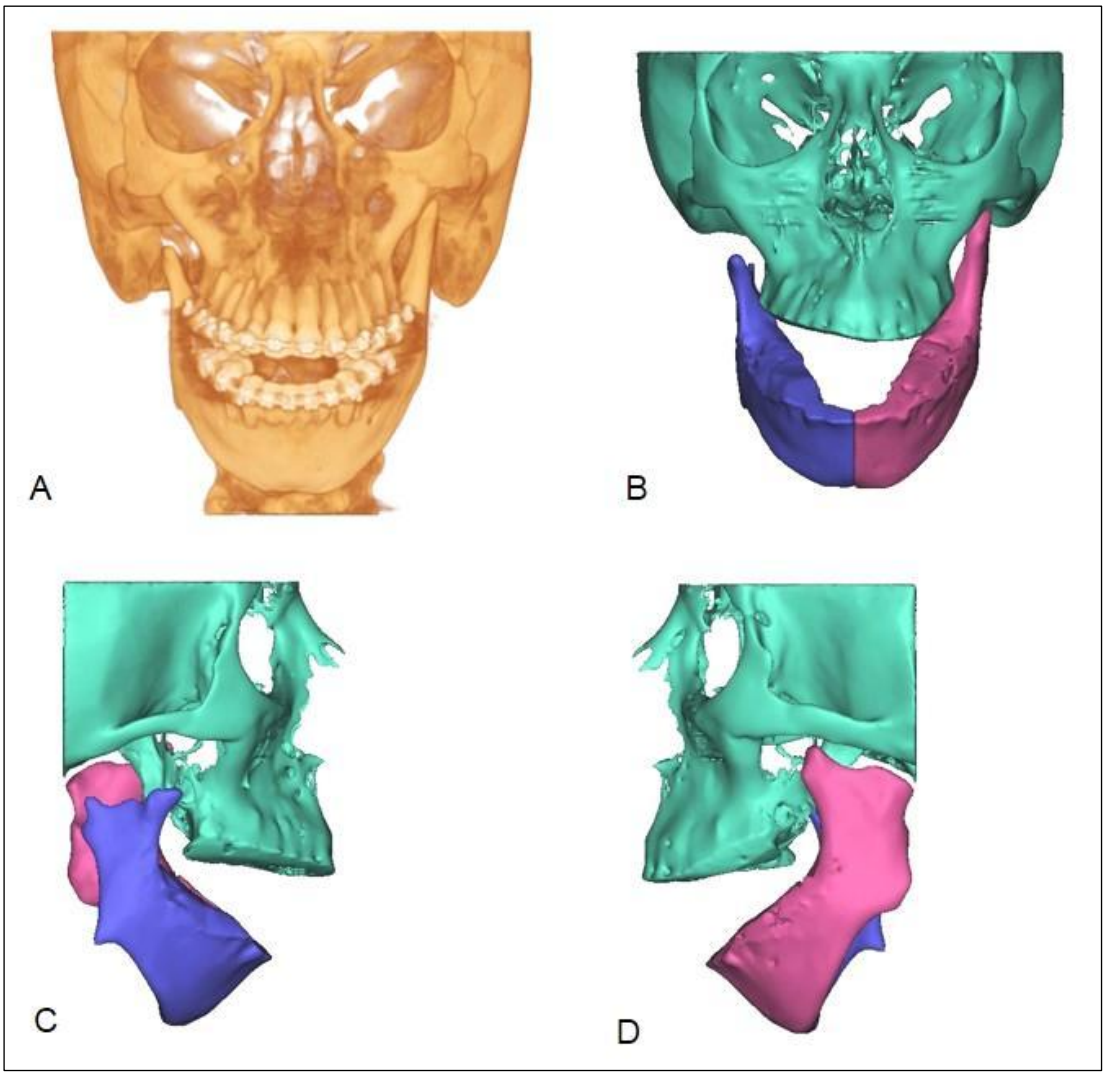

(A-B) vista frontal; (C) perfil direito; (D) perfil esquerdo.

Figura 106 - Segmentação em 3D de TCFC (software Mimics) do Caso 52, na idade de 20 anos

Crânio e terço médio da face: complexo zigomático hipoplásico, bilateralmente, com agenesia de fossa mandibular (cavidade glenoide) e tubérculo articular do osso temporal. Maxila hipoplásica, arco alveolar protruído e mordida aberta anterior. Agenesia de fossa mandibular (cavidade glenoide) bilateral.

Mandíbula: rodada no sentido horário, micrognatia, assimetria mandibular, ramo mandibular curto e hipoplásico com ângulo goníaco anômalo à direita, ramo mandibular curto à esquerda, agenesia de côndilo mandibular, processo coronoide e incisura da mandíbula anômala, bilateralmente.

Caso 53: sexo feminino, idade 14 anos, terceira filha de casal não consanguíneo (Figura 107).

Dados gestacionais, perinatais e familiais: mãe tabagista com episódios de falta de ar durante a gestação. Idades materna e paterna na concepção, 32 e 33 anos, respectivamente. Parto normal, a termo, peso de 2.600 g (P=10), comprimento de 40 cm (P=25). Ao nascimento foi observado sequência de Robin (fissura de palato, micrognatia e glossoptose), obstrução respiratória e dificuldade alimentar. Não há relato de casos similares na família.

Dados clínicos aos 14 anos e 4 meses: peso 37,5 kg (P<3), altura 139 cm (P<3), perímetro cefálico 56 cm (P=98), déficit pondero-estatural, frontal amplo, fendas palpebrais inclinadas para baixo, hipoplasia de arco zigomático, hipoplasia de face média, filtro labial longo, micrognatia, lábio inferior grosso e evertido, orelhas posteriorizadas, encurtamento de membros superiores, ausência de movimento de rotação dos cotovelos e hipoplasia pulmonar do lado esquerdo e dificuldade de aprendizagem. Avaliação radiológica mostrou atraso na idade óssea. Cariótipo de bandamento G: normal. Exame de cintilografia de pulmão: lado esquerdo, déficit perfusional acentuado; lado direito, normal. TC de tórax: pulmão esquerdo com redução volumétrica.

(A) vista frontal; (B) perfil direito; (C) perfil esquerdo.

Figura 107 - Aspectos clínicos do Caso 53, na idade de 13 anos

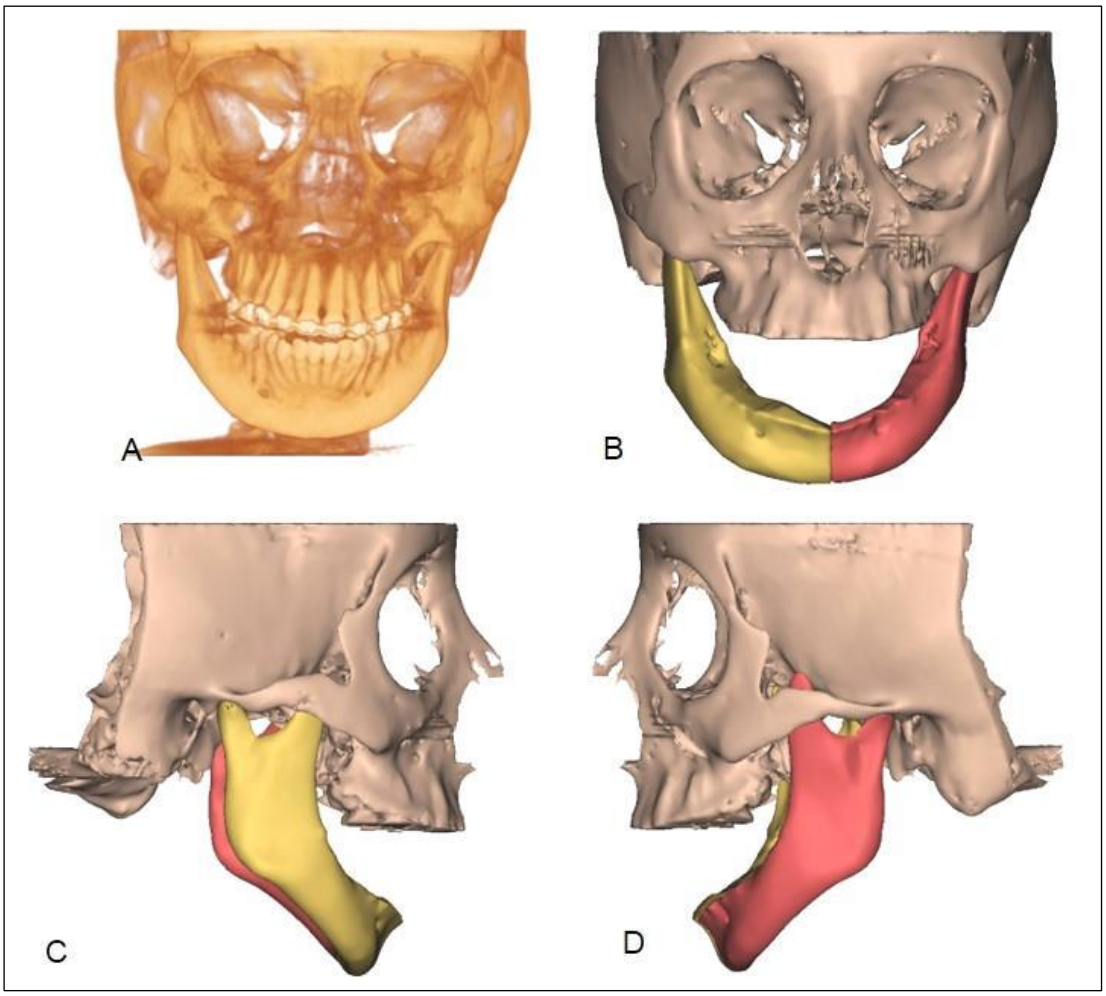

(A-B) vista frontal; (C) perfil direito; (D) perfil esquerdo.

Figura 108 - Segmentação em 3D de TCFC (software Mimics) do Caso 53, na idade de 14 anos e 4 meses

Crânio e terço médio da face: osso zigomático hipoplásico, arco zigomático curto com processo zigomático do osso temporal hipoplásico, hipoplasia de maxila, mordida aberta anterior. Fossa mandibular (cavidade glenoide) rasa.

Mandíbula: rodada no sentido horário, micrognatia, côndilos mandibulares pequenos e hipoplásicos e pequenos, processo coronoide esquerdo alongado.

Caso 54: sexo masculino, idade 10 anos e 7 meses, terceiro filho de casal consanguíneo (primos) (Figura 109).

Dados gestacionais e familiais: mãe sofreu acidente de motocicleta durante a gestação. Idades materna e paterna na concepção, 19 e 25 anos, respectivamente. Parto normal, nasceu cianótico, peso de 2.800 g (P=10). Mãe com queixo pequeno.

Dados clínicos aos 10 anos e 7 meses: peso 30,7 kg (P=25), altura 126 cm (P<3), perímetro cefálico 56 (P=98), baixa estatura, frontal amplo, olhos grandes e encovados, fendas palpebrais inclinadas para baixo, macrobléfaro, ponte e base nasal larga com narina ampla, hipoplasia de arco zigomático, hipoplasia de face média, filtro labial longo, fissura de palato, macrostomia, micrognatia, orelhas pequenas com baixa implantação e lobos hipoplásicos bilateralmente e hélice dobrado à esquerda. Pescoço curto com implantação de cabelo na região da nuca, encurtamento de membros superiores e inferiores, mãos pequenas, braquidactilia. Inteligibilidade da fala prejudicada. Cariótipo de bandamento G: normal.

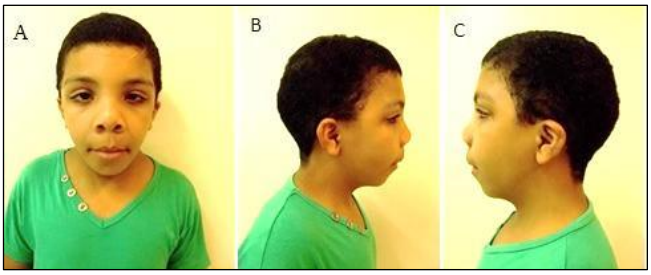

(A) vista frontal; (B) perfil direito; (C) perfil esquerdo.

Figura 109 - Aspectos clínicos do Caso 54, na idade de 10 anos

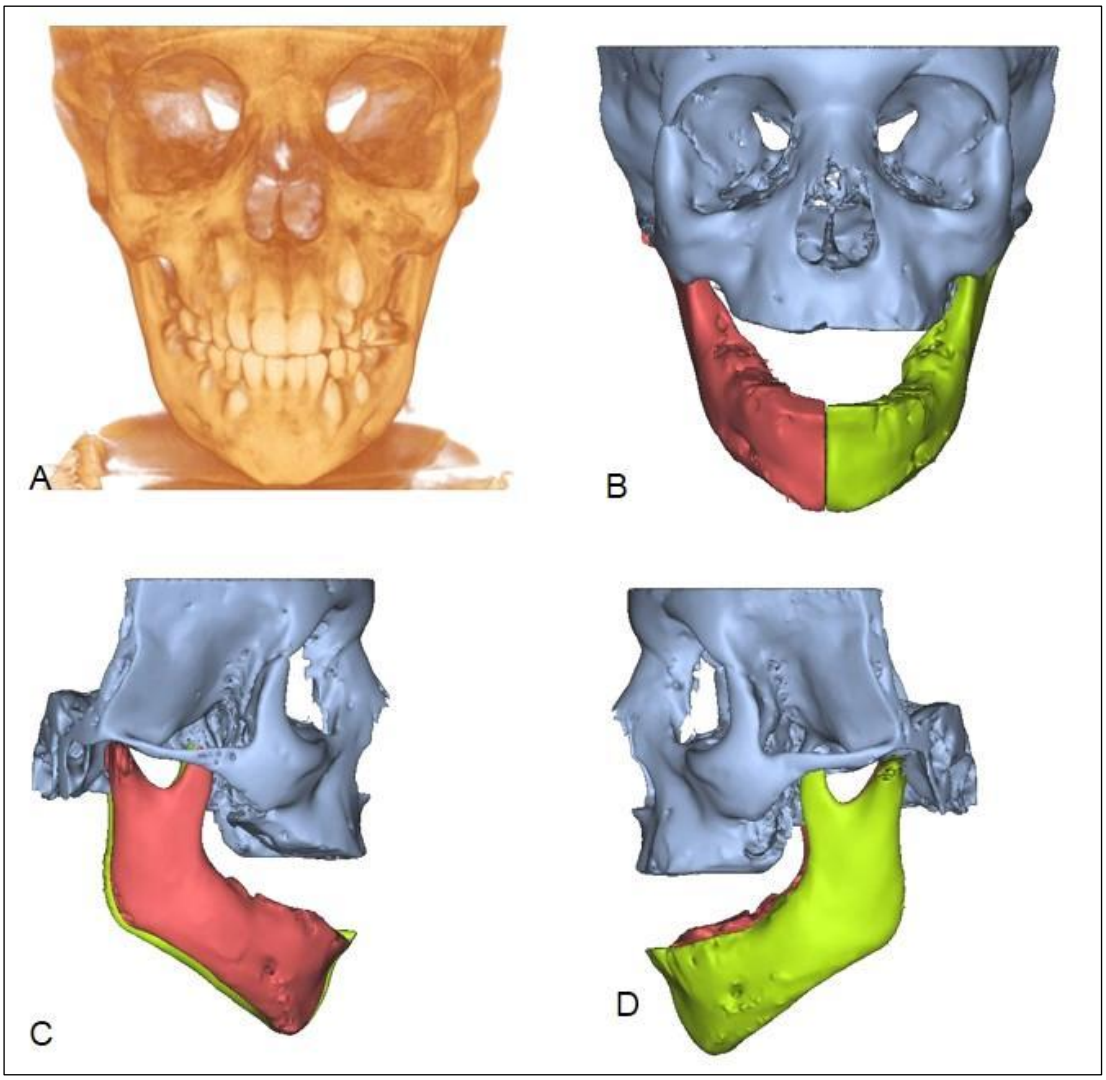

(A-B) vista frontal; (C) perfil direito; (D) perfil esquerdo.

Figura 110 - Segmentação em 3D de TCFC (software Mimics) do Caso 54, na idade de 10 anos e 7 meses

Crânio e terço médio da face: órbitas amplas com borda lateral espessa e rebaixada, osso zigomático hipoplásico, arco zigomático fino, tubérculo articular do osso temporal hipoplásico, maxila hipoplásica. Fossa mandibular (cavidade glenoide) rasa.

Mandíbula: discretamente rodada no sentido horário e micrognatia.

Tabela 1 - Achados clínicos e radiológicos dos casos com síndrome de Treacher Collins

Achados clínicos	**1**	**2**	**3**	**4**	**5**	**6**	**7**	**8**	**9**	**10**	**11**	**12**	**13**	**14**	**15**	**16**	**17**	**18**	**19**	**20**	**21**	**22**	**23**	**24**	**25**	**26**	**27**	**28**	**29**	**30**	**31**	**32**	**f %**
Sexo	M	M	M	F	M	F	M	M	M	M	F	M	F	M	M	F	F	M	F	F	M	F	F	M	M	F	M	M	F	M	F	M	14F:18M
Recorrência	+	-	-	-	+	-	+	-	-	+	-	+	-	+	+	-	-	-	-	-	+	+	+	-	-	+	-	-	-	-	-	-	(9/31) 29,03%
Gemelaridade	-	-	-	-	-	-	-	-	-	+	-	-	-	-	-	-	-	-	-	-	-	-	-	-	-	-	-	-	-	-	-	-	(1/32) 3,12%
Anomalias craniofaciais																																	
Fissura de lábio e palato	+	-	-	+	-	-	-	-	-	-	-	-	-	-	-	-	-	+	-	-	-	-	-	-	-	-	+	-	-	-	-	-	(4/32) 12,5%
Fissura de palato	-	-	+	-	-	+	+	-	+	+	-	-	+	+	-	+	+	-	-	+	-	-	-	-	+	+	-	-	-	-	-	+	(13/32) 40,6%
Sequência de Robin	+	-	-	-	-	+	-	-	+	-	-	-	-	-	-	-	-	-	-	-	-	-	-	-	-	-	-	-	-	-	-	-	(3/32) 9,37%
Microcefalia	-	-	-	-	-	-	+	-	-	-	-	-	-	-	-	-	-	-	-	-	-	-	-	+	-	-	+	+	-	-	-	-	(4/32) 12,5%
Microtia	+	+	+	+	+	+	+	-	+	+	-	-	+	+	+	+	+	+	+	+	-	+	+	+	-	+	+	+	+	+	+	-	(27/32) 84,37%
Deficiência auditiva	+	+	+	-	+	-	+	+	+	+	+	+	+	+	+	+	-	+	+	+	+	+	-	+	+	-	+	+	+	+	+	-	(26/32) 81,25%
Achados radiológicos																																	
Hipoplasia de maxila	+	+	+	+	+	+	+	+	+	+	+	+	+	+	+	+	+	+	+	+	+	+	+	+	+	+	+	+	+	+	+	+	(32/32) 100%
Tessier 6	-	+	+	+	+	-	-	+	+	-	-	+	-	+	-	-	+	+	-	-	-	-	-	-	+	+	+	+	-	+	-	-	(15/32) 46,8%
Tessier 7	+	+	+	+	+	+	+	+	+	+	+	+	+	+	+	+	+	+	+	+	+	+	+	+	+	+	+	+	+	+	+	+	(32/32) 100%
Tessier 8	+	+	-	-	+	-	-	+	+	-	-	+	+	+	-	-	-	-	+	+	-	+	-	+	+	+	+	+	+	-	-	-	(17/32) 53,1%
Agenesia de côndilo mandibular	+	-	-	-	-	+	-	-	+	-	-	-	-	-	-	-	+	-	+	+	-	-	-	-	-	-	-	+	-	-	-	-	(7/32) 21,87%
Anomalia de processo coronoide	+	+	+	+	-	+	-	+	+	+	+	-	+	+	+	+	+	+	+	+	+	+	+	+	+	+	+	+	+	+	+	+	(29/32) 90,62%
Agenesia de fossa mandibular	+	+	-	-	-	+	-	-	+	+	+	+	+	-	-	+	+	-	+	+	+	+	-	+	+	+	-	+	+	+	-	-	(20/32) 62,5%
Micrognatia	+	+	+	+	+	+	+	+	+	+	+	+	+	+	+	+	+	+	+	+	+	+	+	+	+	+	+	+	+	+	+	+	(32/32) 100%
Entalhe no corpo da mandíbula	+	+	-	+	+	+	+	+	+	+	+	+	-	+	-	-	-	-	+	+	+	+	-	+	-	+	-	+	+	+	-	-	(20/32) 65,62%

(+)= sinal presente; **(-)=** sinal ausente; **F=** feminino; **M=** masculino.
Recorrência familial: os casos 22 e 23 pertencem à mesma família, portanto, foram consideradas 31famílias neste grupo.

Tabela 2 - Achados clínicos e radiológicos dos casos com DMF tipo Guion-Almeida

Achados clínicos	34	35	36	37	f %
Sexo	F	F	M	F	3F:1M
Recorrência	-	-	-	-	
Deficiência Intelectual	+	+	+	-	(3/4) 75%
Anomalias craniofaciais					
Fissura de palato	+	+	+	+	(4/4) 100%
Sequência de Robin	+	-	-	+	(2/4) 50%
Microcefalia	+	+	+	+	(4/4) 100%
Microtia	-	+	-	-	(1/4) 25%
Deficiência auditiva	+	+	+	-	(3/4) 75%
Achados radiológicos					
Fissura óssea de Tessier 7	+	+	+	+	(4/4) 100%
Hipoplasia de maxila	+	+	+	+	(4/4) 100%
Anomalia de côndilo mandibular	+	+	+	+	(4/4) 100%
Anomalia de processo coronoide	+	+	+	+	(4/4) 100%
Micrognatia	+	+	+	+	(4/4) 100%

(+)= sinal presente; **(-)=** sinal ausente; **F=** feminino; **M=** masculino.

Tabela 3 - Achados clínicos e radiológicos dos casos com DMF tipo Bauru

Achados clínicos	38	39	40	41	42	43	44	f %
Sexo	F	F	F	F	F	F	F	7F
Recorrência	-	+	+	+	+	-	-	(2/5) 40%
Anomalias craniofaciais								
Fissura de lábio	-	+	-	-	-	-	-	(1/7) 14,28%
Fissura de lábio e palato	-	-	+	+	-	-	-	(2/7) 28,57%
Fissura de palato	+	-	-	-	+	+	+	(4/7) 57,14%
Sequência de Robin	+	-	-	-	+	+	+	(4/7) 57,14%
Microcefalia	-	-	-	-	+	+	-	(2/7) 28,57%%
Deficiência auditiva	+	+	+	+	+	-	+	(6/7) 85,71%
Achados radiológicos								
Hipoplasia de arco zigomático	-	+	+	+	+	+	+	(6/7) 85,71%
Hipoplasia de maxila	+	+	+	+	+	+	+	(7/7) 100%
Hipoplasia de côndilo mandibular	+	+	+	+	+	-	-	(5/7) 71,42%
Anomalia de processo coronoide	-	-	+	+	+	+	+	(5/7) 71,42%
Micrognatia	+	+	+	+	+	+	+	(7/7) 100%

(+)= sinal presente; **(-)=** sinal ausente; **F=** feminino; **M=** masculino.
Recorrência familial: Os casos 39, 40 e 41 pertencem à mesma família, portanto, foram consideradas 5 famílias neste grupo.

Tabela 4 - Achados clínicos e radiológicos dos casos com DMF a esclarecer

Achados clínicos	**45**	**46**	**47**	**48**	**49**	**50**	**51**	**52**	**53**	**54**	**f %**
Sexo	F	M	M	F	M	M	M	F	F	M	4F: 6M
Recorrência	-	-	-	-	-	-	-	-	-		
Anomalias craniofaciais											
Fissura de palato	+	+	+	+	+	+	+	-	+	+	(9/10) 90%
Sequência de Robin	-	-	-	-	+	+	+	-	+	-	(4/10) 40%
Ausência de fissura	-	-	-	-	-	-	-	+	-	-	(1/10) 10%
Microcefalia	-	-	-	+	-	-	+	-	-	-	(2/10) 20%
Microtia	-	+	-	+	-	-	-	+	-	-	(3/10) 30%
Deficiência auditiva	+	+	-	+	+	-	+	+	-	-	(6/10) 60%
Achados radiológicos											
Fissura óssea de Tessier 6	-	+	-	+	-	-	-	-	-	-	(2/10) 20%
Fissura óssea de Tessier 7	-	+	-	-	-	-	+	-	-	-	(2/10) 20%
Hipoplasia de maxila	+	+	+	+	+	+	+	+	+	+	(10/10) 100%
Anomalia de côndilo mandibular	+	-	+	+	+	+	+	-	+	+	(8/10) 80%
Agenesia de côndilo mandibular	-	+	-	-	-	-	-	+	-	-	2/10) 20%
Anomalia de processo coronoide	+	+	+	+	+	+	+	+	+	+	(10/10) 100%
Agenesia de fossa mandibular	-	+	-	-	-	-	-	+	-	-	2/10) 20%
Entalhe no corpo da mandíbula	+	-	-	-	-	-	-	-	-	-	(1/10) 10%
Micrognatia	+	+	+	+	+	+	+	+	+	+	(10/10) 100%

(+)= sinal presente; **(-)=** sinal ausente; **F=** feminino; **M=** masculino.

6 Discussão

6 DISCUSSÃO

As disostose mandibulofaciais apresentam um fenótipo facial característico, com ampla variabilidade de malformações craniofaciais, bilaterais e nem sempre simétricas, que, muitas vezes, dificulta a classificação e o diagnóstico clínico (GRANSTRÖM; JACOBSSON, 1999; HUNT; HOBAR, 2002; HENNEKAM; ALLANSON; KRANTZ, 2010).

Neste estudo foram reavaliados 54 pacientes, a síndrome mais frequente foi STC representada por 32 indivíduos, seguida pela DMF tipo Bauru (sete indivíduos), DMF tipo Guion-Almeida (quatro indivíduos), DMF com alopecia (um indivíduo) e, com diagnóstico de DMF a esclarecer (10 indivíduos).

Para melhor compreensão dos resultados a discussão dos mesmos foi dividida por diagnóstico.

- *Síndrome de Treacher Collins*

Todos os indivíduos com diagnóstico clínico de STC apresentaram achados faciais característicos da síndrome, os quais incluíram: fendas palpebrais inclinadas para baixo, ponte nasal alta, hipoplasia de face média e micrognatia (DIXON; TRAINOR; DIXON, 2007; TRAINOR, 2010), no entanto, com grande variabilidade fenotípica, tanto intra como interfamilial, conforme observado por outros autores (SPLENDORE et al., 2003; SCHLUMP et al., 2012; NOACK WATT et al., 2016). Recorrência familial foi observada em 29,3% (9/31 famílias) dos casos, todos com padrão de herança compatível com modelo autossômico dominante. No entanto, não foi possível a realização de teste molecular para os genes relacionados a STC em nenhum dos casos aqui estudados. Em 2003, Splendore et al. avaliaram 70 famílias com STC com variação patogênica no *TCOF1*, dos quais cerca de 37% (26 famílias) tinham recorrência familial. Variabilidade fenotípica também foi observada por esses autores. Alguns pais e/ou mães afetados apresentaram padrão facial, semelhante ou mais leve do que o apresentado por seus filhos, no entanto, não foram submetidos ao exame de TC de feixe cônico por não serem cadastrados como paciente do HRAC.

Dentre os achados clínicos mais comuns na amostra destaca-se a Microtia presente em 84,37% (27/32) dos casos e a deficiência auditiva, em 81,25% (26/32). Dados de literatura reportam que a ocorrência de microtia é comum dentre as malformações de orelha associada a fissuras orofaciais, sendo que foi relatada em 100% (7/7) dos casos avaliados com STC por Suutarla, Rautio e Klockars (2015). Recentemente, Rosa et al. (2016) avaliaram malformação de orelha e presença de deficiência auditiva em 9 crianças com STC e observaram que a maioria das crianças tinham alterações morfológicas bilaterais e simétricas de orelha externa e média e todos os indivíduos apresentaram deficiência auditiva condutiva, o que corrobora com o alto índice de deficiência auditiva neste estudo. Koffler, Ushakov e Avraham (2015) reportam que a deficiência auditiva em STC está relacionada as anomalias de tecido e ossos craniofaciais que comprometem, também, a fala a linguagem e a respiração nesses indivíduos.

As fissuras orofaciais também foram frequentes em nossa casuística (Tabela 1), o que pode representar um viés amostral, uma vez que o HRAC-USP é referência no tratamento das fissuras orofaciais. Dados da literatura mostram que as fissuras orofaciais são consideradas parte do fenótipo clínico das DMFs (WIECZOREK, 2013).

Teber et al. (2004) e Vincent et al. (2016) relataram frequência de cerca de 33% e 22% (11/33 e 14/64), respectivamente, de fissura de palato (FP) em indivíduos com STC. Frequência aumentada de FP foi observada neste estudo. Cerca de 40,6% (13/32) dos indivíduos apresentaram a FP, sendo que dois deles apresentaram a FP como parte da tríade da sequência de Robin (SR) (micrognatia, glossoptose e fissura de palato). Curiosamente, 12,5% (4/32) dos indivíduos apresentaram fissura de lábio e palato (FLP). Frequência semelhante foi observada por Suutarla, Rautio e Klockars (2015) que reportaram a presença de fissura de lábio (FL) em 14% (1/7) dos casos com STC por eles avaliados.

No presente estudo, em um dos casos (Caso 1) a FLP ocorreu em associação a sequência de Robin e, em outro (Caso 27), a FLP foi descontinua, ou seja, envolveu a pré maxila e o palato secundário (pré + pós-forame incisivo). A ocorrência independente da FL e da FP em indivíduos com STC sugere que o(s) gene(s) que causam a STC podem também estar envolvidos na fusão da maxila e pré-maxila, assim como com a fusão das lâminas palatinas. Dixon et al. (2000)

estudando o desenvolvimento craniofacial em camundongos com variante patogênica no *Tcof1* observaram hipodesenvolvimento do processo frontonasal e nos processos nasais, laterais e mediais e hipoplasia de maxila, o que poderia justificar a ocorrência de fissura de lábio em indivíduos com STC. Em relação à ocorrência de SR em alguns indivíduos, possivelmente, essa deve-se a micrognatia acentuada que desencadeou a tríade, conforme tem sido proposto para explicar a patogênese da SR (IZUMI et al., 2012; VAN LIESHOUT et al., 2015). Dados da literatura mostram que a frequência de STC entre os pacientes com SR é baixa variando de 1,4 – 5% dos casos (EVANS et al., 2006; IZUMI et al., 2012), embora esteja entre as três as síndromes mais frequentes que cursam com SR (IZUMI et al., 2012, CÔTÉ et al., 2015).

Outro achado interessante nesse estudo é a presença de microcefalia em 12,5% (4/32) dos casos. A microcefalia tem sido considerada com um achado raro na STC (SCHLUMP et al., 2012). Recentemente, Vincent et al. (2016) observaram microcefalia em 2 dos 60 (3,3%) dos casos com STC por eles estudados, ambos com variação patogênica no *TCOF1*.

Em 2000, Dixon et al. estudando o efeito da alteração do *Tcof1* no desenvolvimento craniofacial em camundongos observou anomalias graves nas estruturas craniofaciais e demonstrou hipodesenvolvimento do crânio dos camundongos. Sakai et al. (2012) estudaram a ação do *Treacle/Tcof1* no desenvolvimento do córtex cerebral em camundongos e demonstraram que a perda de função do *Treacle/Tcof1* resulta em alteração na orientação do ciclo celular, na proliferação e na localização de células neurais durante a neurogênese, reduzindo as camadas superiores de neurônios corticais culminando em alterações do neurodesenvolvimento, tais como, a microcefalia e a deficiência intelectual em indivíduos com STC. Embora alguns indivíduos da presente casuística tenham apresentado aparente atraso no desenvolvimento cognitivo, a deficiência intelectual não foi sistematicamente analisada, o que impossibilita qualquer inferência.

Inteligibilidade da fala prejudicada foi observada em 28,12% (9/32) dos casos avaliados. Asten, Akre e Persson (2014) reportaram distúrbio de fala em crianças, adolescentes e adultos com STC, sendo que a inteligibilidade da fala reduzida foi presente no grupo de crianças. De acordo com os autores a alteração

de fala e a disfunção orofacial foram relacionadas com a gravidade fenotípica dos indivíduos com STC.

Em relação à caracterização morfológica arco zigomático, da maxila mandíbula dos indivíduos com STC (item 5.1.1 e Tabela 1) observou-se grau variável de alteração do arco zigomático, que incluiu desde hipoplasia moderada do arco zigomático até agenesia total do arco, resultando em fissura do arco zigomático (fissura óssea de Tessier número 7, temporo-zigomática) em todos os casos. A presença de fissura de arco zigomático em todos os indivíduos indica que o(s) gene(s) tem papel relevante no desenvolvimento da porção temporal, bem como no processo temporal do osso zigomático, responsáveis pela formação do arco zigomático.

Wong et al. (2013) propuseram uma classificação para as alterações fenotípicas do complexo zigomático subdividindo as alterações em três tipos: tipo I (à esquerda) onde o osso zigomático é hipoplásico, mas com formato normal e apresenta uma fissura no arco zigomático; tipo II (centro) onde o osso zigomático é dismórfico, hipoplásico e apresenta agenesia do processo zigomático do osso temporal com ausência do arco zigomático e, tipo III (à direita) onde o volume é extremamente reduzido e há uma hipoplasia na proeminência malar. De acordo com essa classificação, a análise das 64 hemifaces dos indivíduos do presente casuística, 6,25% (4/32) apresentaram tipo I, 50% (32/64) tipo II e 43,75% (28/64) Tipo III. A frequência maior do tipo II e III possivelmente está relacionada a gravidade do fenótipo clínico.

Além da fissura óssea de Tessier número 7, as fissuras ósseas de Tessier número 6 (maxilo-zigomática) e fissura óssea de Tessier número 8 (fronto-zigomática) foram observadas 46,8% (15 indivíduos) e 53,1% (17 indivíduos) dos casos, respectivamente. Todos os indivíduos apresentaram a hipoplasia de maxila. Assimetria de estruturas faciais foi observada em Cerca de 59,37% (19/32) apresentaram assimetria nas alterações das estruturas faciais, isto é, embora ambos os lados tenham sido afetados as alterações foram variáveis. Esse fato vai contra o paradigma de que as alterações na STC são simétricas (FRANCHI et al., 2015). Vincent et al. (2016) também observou assimetria de face na avaliação clínica de indivíduos com STC. Embora os autores não tenham realizado a TC, seus

resultados reforçam a presença de assimetria facial, visualizada na avaliação radiológica nesse estudo.

Estruturas faciais atípicas, foram observados em dois casos (6 e 26) no presente estudo. O Caso 6 (Figura 21) apresentou uma alça óssea aderida ao osso temporal, semelhante a um pequeno arco zigomático e o Caso 26 (Figura 56) apresentou uma estrutura semelhante a um arco zigomático na região lateral da órbita esquerda (entre o frontal e o temporal), sugerindo tratar-se de formação de arco zigomático atópico. Para o nosso conhecimento, estruturas faciais atípicas, ainda não foram descritas em indivíduos com STC.

Em relação às alterações mandibulares, todos os indivíduos apresentaram alteração do ramo e do corpo da mandíbula. Os côndilos foram hipoplásicos em 78,12% (25/32), mostrando deficiência articular enquanto a agenesia de côndilo foi observada em 21,87% (7/32) dos casos. Anomalia de processo coronoide foi observada em 90,62% (29/32) dos casos e agenesia fossa mandibular em 62,5% (20/32). Chang e Steinbacher (2012) analisando TC em 3D de indivíduos com STC observaram deficiência acentuada e assimetria do complexo zigomático, na avaliação intrapacientes.

A hipoplasia mandibular mostrou-se de grau variável e assimétrica, incluindo 84,37% (27/32) dos casos com a mandíbula rodada no sentido horário e 81,25% (26/32) dos casos apresentaram entalhe no corpo mandibular (anterior ao gônio). O ângulo goníaco aumentado resulta em uma mandíbula rodada no sentido horário. Marsh et al. (1986) descreveram a anatomia do crânio de indivíduos com STC e reportaram uma ampla variabilidade de alterações na mandíbula, incluindo alterações nos côndilos mandibulares, processo coronoide e ângulo goníaco aumentado. Chang e Steinbacher (2012) reportaram que a gravidade das malformações mandibulares, está relacionada a gravidade do quadro clínico, sendo associada às anomalias de côndilo e de ramo mandibular. Esses achados corroboram com os achados observados no presente estudo.

- *DMF tipo Guion-Almeida*

Os principais sinais clínicos presentes nos indivíduos com DMF tipo Guion-Almeida foram microcefalia, hipoplasia de face média, micrognatia, fissura de palato

e anomalia de orelha (apêndice pré-auricular e microtia), presente em todos os casos avaliados (GUION-ALMEIDA et al., 2006).

A microcefalia, sinal presente em todos os indivíduos com DMF tipo Guion-Almeida na presente casuística, foi inicialmente descrita como um sinal mandatório do fenótipo clínico (GUION-ALMEIDA et al., 2006), no entanto, em recente estudo de revisão, Huang et al. (2016) observaram que este sinal clínico esteve presente em 88% dos casos, sendo que em alguns casos foi observado perímetro cefálico normal. De acordo com os autores os indivíduos com DMF tipo Guion-Almeida apresentam um crescimento craniofacial mais lento durante a infância e adolescência e, em alguns casos, ocorre um crescimento "*catch up*" na idade adulta resultando em perímetro cefálico normal.

Deficiência intelectual foi observada em 75% (3/4) dos casos, sendo este um achado clínico comum na DMF tipo Guion-Almeida, podendo variar de leve a grave (LEHALLE et al., 2014). No entanto, Voigt et al. (2013) reportaram um caso familial com variante patogênica no *EFTUD2* em que um dos indivíduos não apresentou deficiência intelectual o que reforça a variabilidade clínica nesta condição.

A fissura de palato foi associada à SR em dois dos quatro casos. Lehalle et al. (2014) reportaram a presença de fissura de palato em 27,27% (9/33 casos) dos casos de DMF tipo Guion Almeida por eles estudados e, SR em 13,88% (5/36). De acordo com os autores, a hipoplasia mandibular associada à fissura de palato e à glossoptose desencadeou a SR nesses indivíduos. Nenhum dos indivíduos da presente casuística com diagnóstico de DMF tipo Guion-Almeida apresentou FLP.

Cerca de 25% (1/4) dos indivíduos apresentaram microtia e apêndice pré auricular foi observado em dois dos quatro indivíduos (50%). De acordo com Luquetti et al. (2013) a microtia e apêndice pré-auricular são achados clínicos que auxiliam no reconhecimento da DMF tipo Guion-Almeida. Deficiência auditiva foi reportada em 75% (3/4) dos casos do presente estudo. Huang et al. (2016) referiram deficiência auditiva em 83% dos casos avaliado com DMF tipo Guion-Almeida confirmando que a deficiência auditiva é um achado clínico frequente nesta síndrome.

Dentre os achados morfológicos, a fissura de arco zigomático, representada pela fissura óssea de Tessier número 7 foi observada em 100% (4/4) dos casos com

DMF tipo Guion-Almeida, associadas com hipoplasia de osso zigomático, o que está de acordo com os dados observados por Luquetti et al. (2013). A presença de fissura de arco zigomático marca a sobreposição clínica da DMF tipo Guion-Almeida com a STC, indicando que o gene EFTUD2 pode estar envolvido na mesma via de desenvolvimento dos genes que resultam na STC.

Assimetria de face, hipoplasia de maxila, anomalia de côndilo, anomalia de processo coronoide e micrognatia foram observadas em 100% (4/4) dos casos. Lehalle et al. (2014) avaliou 36 pacientes com DMF tipo Guion-Almeida que apresentaram alteração no *EFTUD2* e observaram assimetria de face em 56% dos casos, hipoplasia mandibular em 94,28% (33/35) e hipoplasia malar em 90,32% (28/31) deles. Os achados descritos pelos autores são semelhantes aos observados no presente estudo.

- *DMF com alopecia*

O padrão facial do indivíduo com DMF alopecia foi caracterizado por coloboma de pálpebra inferior, hipoplasia de face, fissura de palato, micrognatia, anomalia de orelha e alopecia conforme descrito por Zechi-Ceide et al. (2010).

O padrão do osso maxilar foi atipicamente dismórfico. O paciente apresentou hipoplasia acentuada da região fronto-zigomática resultando em fissura número 8 de Tessier muito ampla, o que no tecido mole resultou em acentuada macrobléfaro (ZECHI-CEIDE et al., 2010). O paciente apresentou ainda agenesia da porção temporal do arco zigomático (processo zigomático do osso temporal) e hipoplasia e assimetria mandibular. Os côndilos foram largos e os processos coronoides hipoplásicos. Recentemente os dados radiológicos desse paciente foram publicados em colaboração com Dra. Jeanne Amiel e Dr. Christopher T. Gordon do INSERM UMR, Paris, França (GORDON et al., 2015) (Anexo E). Nesse estudo, foram descritos quatro indivíduos com diagnóstico de DMF com alopecia e mutação no gene *EDNRA.* Avaliação radiológica por meio de TC de crânio desses indivíduos mostrou ausência de processo temporal do osso zigomático, maxila dismórfica, ossos malares largos e margem da orbita ventral com displasia acentuada. Um dos indivíduos tinha ausência da margem lateral da órbita e, nos outros dois casos a margem da órbita foi hipoplásica. Os autores observaram ainda mandíbula hipoplásica com redução do ângulo goníaco em dois dos três indivíduos e arcada

dentária retroposicionada em um deles. Ausência de articulações temporomandibular foi observada em dois indivíduos com côndilos mandibulares planos e largos, articulando na superfície proximal dismórfica do osso malar. O exame radiológico um dos quatro indivíduos havia sido avaliado por Cushman, Torres-Martinez e Weaver (2005), que observaram depressão na lateral dos olhos, o que consiste na falha na lateral das órbitas, de acordo com a descrição observada nos outros três casos. Com base nos dados moleculares, radiológicos da maxila e de estudos de modelo animal os autores propuseram que a alteração atípica do arco zigomático dos indivíduos com DMF com alopecia lembram as alterações observadas em camundongos com ativação ectópica do *EDNRA* na proeminência maxilar, resultando transformação homeótica da maxila para mandíbula.

Recentemente, Sabrautzki et al. (2016) descreveram um modelo animal homólogo aos três indivíduos com DMF com alopecia, e padronizaram a fenotipagem em camundongos do tipo selvagem, heterozigoto e homozigoto. A análise em 3D de micro – TC realizada nos animais mostrou que os camundongos mutantes *Ednra* apresentaram anomalias craniofaciais semelhantes aos achados morfológicos descritos na análise de TC dos indivíduos descrito por Gordon et al. (2015). Dentre os sinais descritos, destacam-se: alteração nas suturas cranianas, anomalias de órbita, osso zigomático alongado com ausência de suturas na vista lateral e ausência de processo zigomático na parte escamosa do osso temporal.

- *DMF tipo Bauru*

Nos indivíduos com DMF tipo Bauru foi observado recorrência familial em 40% (2/5 famílias). Três indivíduos (Casos 39, 40 e 41) pertencem à família descrita por Marçano e Richieri-Costa (1998) e o padrão de distribuição dos Casos 39, 40 e 41, na família foram compatíveis com herança autossômica dominante, dado já reportado por Moura (2013). A recorrência familial no Caso 42 foi compatível com padrão de herança autossômica recessiva indicando uma possível heterogeneidade genética para essa condição.

Os principais sinais clínicos foram hipoplasia de face média, hipoplasia mandibular e anomalias menores de orelhas. A fissura de lábio isolada 14, 28% (1/7) e fissura de lábio e palato em (2/7) 28,57% foram consideradas como achado clínico exclusivo da DMF tipo Bauru (MOURA, 2013; WIECZOREK, 2013), possivelmente

pela raridade dos casos e por essa anomalia estar presente na família original descrita por Marçano e Richieri-Costa (1998). A fissura de palato foi observada em (4/7) 57,14%, sendo quatro delas associada à sequência de Robin em (4/7) 57,14%. A fissura de palato e a SR são achados comuns em outras DMFs, tais como STC, DMF tipo Guion-Almeida.

Microcefalia foi reportada em (2/7) 28,57% dos casos avaliados neste estudo, indicando que assim como em outras DMF, a microcefalia pode fazer parte do espectro clínico da DMF tipo Bauru.

As anomalias menores de orelha foram observadas em 85,71% (6/7) dos casos, incluindo orelhas pequenas, com baixa implantação e com hipoplasia de lobo e tragus. Takano et al. (2016) observaram em estudo de associação com anomalia de orelha, morfologia mandibular e microtia congênita que há um espectro no desenvolvimento dessas estruturas craniofaciais e quanto maior a hipoplasia mandibular maior será a gravidade da malformação da orelha, devido a uma compressão no início do desenvolvimento o que sugere a alta ocorrência de deficiência auditiva. Embora as alterações de orelha externa, neste grupo, sejam anomalias menores, a frequência de deficiência auditiva foi alta entre os indivíduos com DMF tipo Bauru (6/7 dos casos; 85,71%). Este fato sugere que a deficiência auditiva não está relacionada a gravidade da anomalia auricular nesse grupo. Outros fatores que poderiam estar relacionados são a presença de fissura de palato, a alteração na estrutura da região temporal, maxilar e mandibular ou mesmo a influência do gene responsável que permanece desconhecido. Nesse aspecto, devido à similaridade dos aspectos clínicos da DMF tipo Bauru e tipo Guion-Almeida, foi realizado a triagem de variante patogênica no *EFTUD2* em um dos indivíduos (Caso 39) da família original de Marçano e Richieri-Costa (1998), mas nenhuma alteração foi encontrada. Infelizmente a análise de deleção total ou parcial do gene não foi realizada, o que impossibilita a exclusão desse gene como fator causador da DMF tipo Bauru.

As alterações radiológicas das estruturas faciais nos indivíduos com diagnóstico de DMF tipo Bauru foram mais acentuados na região mandibular. O arco zigomático mostrou-se inclinado para baixo e hipoplásico (6/7) 85,71%, mas nenhum dos casos mostrou fissura de arco zigomático. A maxila foi hipoplásica em todos os casos. Anomalias de processo coronoide de côndilo mandibular foram observadas

em 5/7 (71,42%) e hipoplasia mandibular em todos os casos (100%). Esses achados já haviam sido observados anteriormente utilizando outra metodologia de análise (MOURA, 2013).

- *DMF a esclarecer*

Os casos com DMF a esclarecer apresentaram hipoplasia de face média e hipoplasia mandibular com grande variabilidade clínica.

O Caso 49 tinha hipótese diagnóstica de DMF, microcefalia e deformidade de Tórax, devido à similaridade com o caso descrito por Delb, Lipfert e Henn (2001), no entanto a microcefalia não foi observada. Os dados clínicos mostraram sobreposição com a síndrome cerebrocostomandibular (OMIM 117650), porém o paciente não apresentava alterações de sistema nervoso central e deficiência intelectual, descrito nessa síndrome (JOHNS HOPKINS UNIVERSITY, 2015d). Recentemente, Bacrot et al. (2015) identificaram variante patogênica no *SNRPB* em indivíduos com SCCM cujo fenótipo foi caracterizado por sequência de Robin associada a defeitos de ossificação de costela, mas sem déficit intelectual, assim como o Caso 49.

Análise morfológica da maxila, arco zigomático e mandíbula, do Caso 49, mostrou um padrão facial de DMF (com arco zigomático fino e hipoplásico, maxila hipoplásica e micrognatia), mas distinto do padrão facial observado na STC, DMF tipo Bauru e DMF tipo Guion-Almeida. Avaliação radiológica do tórax mostrou ausência de um par de costelas e falhas na ossificação das costelas, característica essa, presente na síndrome cerebrocostomandibular (SCCM) (TOOLEY et al., 2016). Desta forma, o diagnóstico de SCCM foi considerado para o presente caso. Análise de mutação no gene *SNRPB* faz-se necessária para confirmação do diagnóstico clínico e, devido à possibilidade de expressão mínima do gene alterado, a mãe do paciente também deverá ser submetida ao teste genético.

Em dois casos com DMF a esclarecer, Casos 46 e 52, as reconstruções de TC 3D apresentaram sobreposição fenotípica com a DMF tipo Guion-Almeida, devido à presença de severa hipoplasia mandibular com assimetria, assimetria de face e microcefalia (no Caso 46), crânio pequeno (no Caso 52), associados aos casos descritos na literatura, Luquetti et al. (2013) expandiram o fenótipo da DMF tipo Guion-Almeida e observaram que os indivíduos avaliados apresentaram fissura

de arco zigomático e um dos casos, com mutação no *EFTUD2* e não apresentou microcefalia, como foi observado na Caso 52. Portanto, não podemos descartar a possibilidade desses dois casos estarem relacionados a mutação neste mesmo gene.

O Caso 51 apresenta sinais clássicos de DMF, com microcefalia, fissura de arco zigomático, fissura de palato, hipoplasia mandibular e deficiência auditiva, no entanto em menor grau de severidade que um indivíduo com STC. A presença de microcefalia em indivíduos com STC foi reportada por Trainor (2010). Kadakia et al. (2014) sugere que análise de variação patogênica nos genes relacionados a STC, *TCOF1, POLR1C, POLR1D* devem ser considerados em indivíduos que apresentarem pelo menos duas características maiores ou três menores para esclarecer o diagnóstico (SCHLUMP et al., 2012). Os achados observados, neste caso, também sobrepõem os achados clínicos da DMF tipo Guion-Almeida. Lehalle et al. (2014) avaliaram 36 indivíduos com mutação heterozigota em *EFTUD2* e alguns com fenótipo clínico leve. Portanto, faz-se necessário a análise de mutação desses genes para auxiliar no diagnóstico. O distúrbio de comportamento apresentado neste caso poderia ser explicado ou pela influência do gene causador, como parte do espectro clínico da síndrome ou por outros fatores genéticos ou ambientais que neste momento não é possível definir.

Quatro casos avaliados de DMF a esclarecer (Casos 48, 50, 53 e 54) apresentaram um espectro facial compatível com disostose mandibulofacial associado a anomalias esqueléticas, incluindo encurtamento de membros superiores e inferiores (Casos 53 e 54), inversão da omoplata (Caso 48) e luxação congênita de quadril (50). O padrão de anomalias (faciais e esqueléticas) não se enquadrou em nenhum quadro de DMF conhecido. Associação de DMF e anomalias esqueléticas tem sido observada nas disostoses acrofaciais, incluindo a disostose acrofacial tipo Cincinnati, recentemente descrita (WEAVER et al., 2015). No entanto, o padrão de anomalias dos nossos casos difere das disostoses acrofaciais. O envolvimento dos mesmos campos de desenvolvimento sugere uma relação causal, sendo indicada a triagem de variantes patogênicas em genes relacionados às DMFs e às disostoses acrofaciais.

No Caso 48 foi observada fissura na região maxilo-zigomática (fissura óssea de Tessier número 6) associado à hipoplasia de maxila, mandíbula e inversão da

omoplata. Foi realizada triagem de variante patogênica no *EFTUD2,* mas não foi encontrado alteração.

No Caso 54 foi observado consanguinidade o que sugere herança autossômica recessiva e os achados clínicos sobrepõem aos sinais de DMF com macrobléfaro e macrostomia (OMIM 602562) (JOHNS HOPKINS UNIVERSITY, 2013d) no entanto, até o momento esse quadro clínico foi descrito apenas em duas meninas, descrição de novos quadros e testes moleculares são necessários para auxiliar no diagnóstico.

As demais condições com diagnóstico de DMF a esclarecer (Casos 45 e 47) foram comparadas com quadros de DMF conhecidos e com outras condições com envolvimento do primeiro e segundo arcos faríngeos, na tentativa de esclarecer o diagnóstico, porém não foi possível estabelecer. A descrição de outros casos similares bem como a realização de exoma poderia auxiliar no esclarecimento diagnóstico

7 Conclusão

7 CONCLUSÃO

Com base na caracterização morfológica das estruturas faciais podemos concluir que:

- na síndrome de Treacher Collins as alterações craniofaciais acometem ambos os lados da face, porém de forma assimétrica e a presença de fissuras ósseas de Tessier número 6, 7 e 8 associado a hipoplasia variável de maxila e mandíbula são achados comuns e podem direcionar o diagnóstico nos casos em que os sinais clínicos são mais leves ou atípicos, no entanto o diagnóstico molecular se faz necessário para classificar a síndrome de acordo com o gene envolvido;
- na DMF tipo Guion-Almeida os achados morfológicos de arco zigomático, maxila e mandíbula das estruturas craniofaciais em 3D sobrepõem aos sinais presentes na STC, portanto, a distinção pode ser feita com base na presença de microcefalia associada à deficiência intelectual e atraso de fala. E o diagnóstico molecular está indicado;
- na DMF tipo Bauru as alterações craniofaciais presentes no complexo zigomático são mais leves que os achados observados na STC e na DMF tipo Guion-Almeida e as alterações mais graves se concentram na mandíbula, podendo ser considerado um sinal importante no diagnóstico diferencial;
- a DMF com alopecia é rara e o fenótipo clínico e os achados radiológicos de órbita, maxila e mandíbula são muito peculiares diferindo com os achados morfológicos observados nas demais DMFs;
- os casos com DMF a esclarecer dependem de análise molecular para definição/confirmação do diagnóstico, incluindo o caso com a síndrome cerebrocostomandibular, cujo desenvolvimento intelectual é normal, os casos sobrepostos a DMF tipo Guion-Almeida e a STC e os casos com alterações esqueléticas;

- a caracterização morfológica de arco zigomático, maxila e mandíbula dos indivíduos com disostose mandibulofacial fornece subsídios para que os profissionais possam traçar um plano de tratamento nesses indivíduos.

Referências

REFERÊNCIAS

Abramovitch K, Rice DD. Basic principles of cone beam computed tomography. Dent Clin North Am. 2014;58(3):463-84.

Allanson JE, Biesecker LG, Carey JC, Hennekam RCM. Elements of morphology: introduction. Am J Med Genet A. 2009a;149A(1):2-5.

Allanson JE, Cunniff C, Hoyme HE, McGaughran J, MuenkeM, Neri G. Elements of morphology: standard of terminology for the head and face. Am J Med Genet A. 2009b;149A(1):6-28.

Anderson PJ, Yong R, Surman TL, Rajion ZA, Ranjitkar S. Application of three-dimensional computed tomography in craniofacial clinical practice and research. Aust Dent J. 2014;59 Suppl 1:174-85.

Asten P, Akre H, Persson C. Associations between speech features and phenotypic severity in Treacher Collins syndrome. BMC Med Genet. 201428;15:47.

Bacrot S, Doyard M, Huber C, Alibeu O, Feldhahn N, Lehalle D, et al. Mutations in SNRPB, encoding components of the core splicing machinery, cause cerebro-costo-mandibular syndrome. Hum Mutat. 2015;36(2):187-90.

Beleza-Meireles A, Clayton-Smith J, Saraiva JM, Tassabehji M. Oculo-auriculo-vertebral spectrum: a review of the literature and genetic update. J Med Genet. 2014;51:635-45.

Bernier FP, Caluseriu O, Ng S, Schwartzentruber J, Buckingham KJ, Innes AM, et al. Haploinsufficiency of SF3B4, a component of the pre-mRNA spliceosomal complex, causes Nager syndrome. Am J Hum Genet. 2012;90(5):925-33.

Biesecker LG, Aase JM, Clericuzio C, Gurrieri F, Temple IK, Toriello H. Elements of morphology: standard terminology for the hands and feet. Am J Med Genet A. 2009;149A(1):93-127.

Carey JC, Cohen MM Jr, Curry CJR, Devriendt K, Holmes LB, Verloes A. Elements of morphology: standard terminology for the lips, mouth, and oral region. Am J Med Genet A. 2009;149A(1):77-92.

Caruso PA, Harris GJ, Padwa BL. CT imaging of craniofacial malformations. Neuroimaging Clin N Am. 2003;13(3):541-72.

Chang CC, Steinbacher DM. Treacher Collins syndrome. Semin Plast Surg. 2012;26(2):83-90.

Chong DK, Murray DJ, Britto JA, Tompson B, Forrest CR, Phillips JH. A cephalometric analysis of maxillary and mandibular parameters in Treacher Collins syndrome. Plast Reconstr Surg. 2008;121(3):77-84.

Chung MT, Levi B, Hyun JS, Lo DD, Montoro DT, Lisiecki J, et al. Pierre Robin sequence and Treacher Collins hypoplastic mandible comparison using three-dimensional morphometric analysis. J Craniofac Surg. 2012;23(7 Suppl 1):1959-63.

Côté A, Fanous A, Almajed A, Lacroix Y. Pierre Robin sequence: review of diagnostic and treatment challenges. Int J Pediatr Otorhinolaryngol. 2015;79(4):451-64.

Cox TC, Luquetti DV, Cunningham ML. Perspectives and challenges in advancing research into craniofacial anomalies. Am J Med Genet C. 2013;163C:213-7.

Cushman LJ, Torres-Martinez W, Weaver DD. Johnson-McMillin syndrome: report of a new case with novel features. Birth Defects Res A Clin Mol Teratol. 2005;73(9):638-41.

Darling CF, Byrd SE, Allen ED, Radkowski MA, Wilczynski MA. Three-dimensional computed tomography imaging in the evaluation of craniofacial abnormalities. J Natl Med Assoc. 1994;86:676-80.

Dauwerse JG, Dixon J, Seland S, Ruivenkamp CA, van Haeringen A, Hoefsloot LH, et al. Mutations in genes encoding subunits of RNA polymerases I and III cause Treacher Collins syndrome. Nat Genet. 2011;43(1):20-2.

De Vos W, Casselman J, Swennen GR. Cone-beam computerized tomography (CBCT) imaging of the oral and maxillofacial region: a systematic review of the literature. Int J Oral Maxillofac Surg. 2009;38(6):609-25.

Delb W, Lipfert S, Henn W. Mandibulofacial dysostosis, microcephaly and thorax deformities in two brothers: a new recessive syndrome? Clin Dysmorphol. 2001;10(2):105-9.

Deml B, Reis LM, Muheisen S, Bick D, Semina EV. EFTUD2 deficiency in vertebrates: Identification of a novel human mutation and generation of a zebrafish model. Birth Defects Res A Clin Mol Teratol. 2015;103(7):630-40.

Devotta A, Juraver-Geslin H, Gonzalez JA, Hong CS, Saint-Jeannet JP. Sf3b4-depleted Xenopus embryos: a model to study the pathogenesis of craniofacial defects in Nager syndrome. Dev Biol. 2016;15(2):371-82.

Dixon J, Trainor P, Dixon MJ. Treacher Collins syndrome. Orthod Craniofac Res. 2007;10(2):88-95.

Dixon J, Brakebusch C, Fässler R, Dixon MJ. Increased levels of apoptosis in the prefusion neural folds underlie the craniofacial disorder, Treacher Collinssyndrome. Hum Mol Genet. 2000;9(10):1473-80.

Evans AK, Rahbar R, Rogers GF, Mulliken JB, Volk MS. Robin sequence: a retrospective review of 115 patients. Int J Pediatr Otorhinolaryngol. 2006;70(6):973-80.

Franchi G, Kadlub N, Diner PA, Bandini M, Vazquez MP, Picard A. Orbital soft tissue surgery for patients with Treacher-Collins or Nager syndrome. A newsurgical approach with early correction of soft tissue: prospective study. Br J Oral Maxillofac Surg. 2015;53(5):421-5.

Frisdal A, Trainor PA. Development and evolution of the pharyngeal apparatus. Wiley Interdiscip Rev Dev Biol. 2014;3(6):403-18.

Garib DG, Calil LR, Leal CR, Janson G. Is there a consensus for CBCT use in Orthodontics? Dental Press J Orthod. 2014;19(5):136-49.

Garib DG, Raymundo R Júnior, Raymundo MV, Raymundo DV, Ferreira SN. Tomografia computadorizada de feixe cônico (*cone beam*): entendendo este novo método de diagnóstico por imagem com promissora aplicabilidade na Ortodontia. Rev Dent Press Ortodon Facial. 2007;2(2):139-56.

Gordon CT, Petit F, Oufadem M, Decaestecker C, Jourdain AS, Andrieux J, et al. EFTUD2 haploinsufficiency leads to syndromic oesophageal atresia. J Med Genet. 2012;49(12):737-46.

Gordon CT, Weaver KN, Zechi-Ceide RM, Madsen EC, Tavares AL, Oufadem M, et al. Mutations in the endothelin receptor type A cause mandibulofacial dysostosis with alopecia. Am J Hum Genet. 2015;96(4):519-31.

Gorlin RJ, Cohen MM Júnior, Hennekam RCM. Syndrome of the head and neck. 4th ed. New York: Oxford University Press; 2001.

Granström G, Jacobsson C. First and second branchial arch syndrome: aspects on the embryogenesis, elucidations, and rehabilitation using the osseointegration concept. Clin Implant Dent Relat Res. 1999;1(2):59-69.

Grauer D, Cevidanes LSH, Proffit WR. Working with DICOM craniofacial images. Am J Orthod Dentofacila Orthop. 2009;136(3):460-70.

Gripp KW, Curry C, Olney AH, Sandoval C, Fisher J, Chong JX, et al. Diamond-Blackfan anemia with mandibulofacial dystostosis is heterogeneous, including the novel DBA genes TSR2 and RPS28. Am J Med Genet A. 2014;164A(9):2240-9.

Guion-Almeida ML, Zechi-Ceide RM, Vendramini S, Tabith Júnior A. A new syndrome with growth and mental retardation, mandibulofacial dysostosis, microcephaly, and cleft palate. Clin Dysmorphol. 2006;15(3):171-4.

Guion-Almeida ML, Vendramini-Pitolli S, Passos-Bueno MR, Zechi-Ceide RM. Mandibulofacial syndrome with growth and mental retardation, microcephaly, ear anomalies with skin tags and cleft palate in a mother and her son: autosomal dominant or X-linked Syndrome? Am J Med Genet. 2009;149A(12):2762-4.

Hall BD, Graham Jr JM, Cassidy SB, Opitz JM. Elements of morphology: standard terminology for the periorbital region. Am J Med Genet A. 2009;149A(1):29-39.

Hennekam RCM, Allanson JE, Krantz ID. Gorlin's syndromes of head and neck. 58. ed. Oxford University Press: New York; 2010.

Hennekam RCM, Cormier-Daire V, Hall J, Mehes K, Patton M, Stevenson R. Elements of morphology: standard terminology for the nose and philtrum. Am J Med Genet A. 2009;149A(1):61-76.

Huang L, Vanstone MR, Hartley T, Osmond M, Barrowman N, Allanson J, et al. Mandibulofacial dysostosis with microcephaly: mutation and database update. Hum Mutat. 2016;37(2):148-54.

Hunt JA, Hobar PC. Common craniofacial anomalies: the facial dysostoses. Plast Reconstr Surg. 2002;110(7):1714-25; quiz 1726; discussion 1727-8.

Hunter AG, Frias J, Gillessen-Kaesback G, Hughes H, Jone K, Wilson L. Elements of morphology: standard terminologyfor the ear. Am J Med Genet. 2009;149A(1):40-60.

Izumi K, Konczal LL, Mitchell AL, Jones MC. Underlying genetic diagnosis of Pierre Robin sequence: retrospective chart review at two children's hospitals and a systematic literature review. J Pediatr. 2012;160(4):645-650.e2.

Johns Hopkins University. #154500 Treacher Collins syndrome 1; TCS1. In: Johns Hopkins University. OMIM: Online Mendelian Inheritance in Man [homepage in the internet]. Baltimore: Johns Hopkins University; 2013a [cited 2013 Aug 23]. Available from: http://omim.org/entry 154500.

Johns Hopkins University. #248390 Treacher Collins syndrome 3;TCS3. In: Johns Hopkins University. OMIM: Online Mendelian Inheritance in Man [homepage in the internet]. Baltimore: Johns Hopkins University; 2013b [cited 2013 Aug 23]. Available from: http://omim.org/entry 248390.

Johns Hopkins University. #610536 Mandibulofacial dysostosis, Guion-Almeida type; MFDGA. In: Johns Hopkins University. OMIM: Online Mendelian Inheritance in Man [homepage in the internet]. Baltimore: Johns Hopkins University; 2013c [cited 2013 Aug 23]. Available from: http://omim.org/entry 610536.

Johns Hopkins University. #602562 Mandibulofacial dysostosis and macroblepharon and macrostomia. In: Johns Hopkins University. OMIM: Online Mendelian Inheritance in Man [homepage in the internet]. Baltimore: Johns Hopkins University; 2013d [cited 2013 Aug 23]. Available from: http://omim.org/entry 602562.

Johns Hopkins University. #608257 Mandibulofacial dysostosis with ptosis, autosomal dominant. In: Johns Hopkins University. OMIM: Online Mendelian Inheritance in Man [homepage in the internet]. Baltimore: Johns Hopkins University; 2013e [cited 2013 Aug 23]. Available from: http://omim.org/entry 608257.

Johns Hopkins University. #604830 Mandibulofacial dysostosis Bauru type. In: Johns Hopkins University. OMIM: Online Mendelian Inheritance in Man [homepage in the internet]. Baltimore: Johns Hopkins University; 2013f [cited 2013 Aug 23]. Available from: http://omim.org/entry 604830.

Johns Hopkins University. #613717 Treacher Collins syndrome 2;TCS2. In: Johns Hopkins University. OMIM: Online Mendelian Inheritance in Man [homepage in the internet]. Baltimore: Johns Hopkins University; 2013g [cited 2013 Aug 23]. Available from: http://omim.org/entry 613717.

Johns Hopkins University. #301950 Mandibulofacial dysostosis, Toriello type. In: Johns Hopkins University. OMIM: Online Mendelian Inheritance in Man [homepage in the internet]. Baltimore: Johns Hopkins University; 2013h [cited 2013 Aug 23]. Available from: http://omim.org/entry 301950.

Johns Hopkins University. #616367 Mandibulofacial dysostosis with alopecia; MFDA. In: Johns Hopkins University. OMIM: Online Mendelian Inheritance in Man [homepage in the internet]. Baltimore: Johns Hopkins University; 2015a [cited 2015 Set 14]. Available from: http://omim.org/entry 616367.

Johns Hopkins University. #300946 Diamond-Blackfan anemia 14 with mandibulofacial dysostosis; DBA 14. In: Johns Hopkins University. OMIM: Online Mendelian Inheritance in Man [homepage in the internet]. Baltimore: Johns Hopkins University; 2015b [cited 2015 Set 14]. Available from: http://omim.org/entry 300946.

Johns Hopkins University. #606164 Diamond-Blackfan anemia 15 with mandibulofacial dysostosis; DBA 15. In: Johns Hopkins University. OMIM: Online Mendelian Inheritance in Man [homepage in the internet]. Baltimore: Johns Hopkins University; 2015c [cited 2015 Set 14]. Available from: http://omim.org/entry 606164.

Johns Hopkins University. #117650 Cerebrocostomandibular syndrome CCMS. In: Johns Hopkins University. OMIM: Online Mendelian Inheritance in Man [homepage in the internet]. Baltimore: Johns Hopkins University; 2015d [cited 2015 Out 20]. Available from: http://omim.org/entry 117650.

Johnson JM, Moonis G, Green GE, Carmody R, Burbank HN. Syndromes of the first and second branchial arches, part 1: embryology and characteristics defects. AJNR Am J Neuroradiol. 2011;32(1):14-9.

Jones KL. Smith: padrões reconhecíveis de malformações congênitas. 6. ed. Rio de Janeiro: Elsevier; 2007.

Jugessur A, Farlie PG, Kilpatrick N. The genetics of isolated orofacial clefts: from genotypes to subphenotypes. Oral Dis. 2009;15(7):437-53.

Kadakia S, Helman SN, Badhey AK, Saman M, Ducic Y. Treacher Collins Syndrome: the genetics of a craniofacial disease. Int J Pediatr Otorhinolaryngol. 2014;78(6):893-8.

Kaga K, Takegoshi H, Yamasoba T, Nakamura M, Kaneko M, Ino K. Aplasia of zygomatic arch and dislocation of temporomandibular joint capsule in Treacher-Collins syndrome: three-dimensional reconstruction of computed tomographic scans. Int J Pediatr Otorhinolaryngol. 2003;67(11):1189-94.

Kapadia H, Shetye PR, Grayson BH, McCarthy JG. Cephalometric assessment of craniofacial morphology in patients with Treacher Collins syndrome. J Craniofac Surg. 2013;24(4):1141-5.

Kapila S, Conley RS, Harrell WE Jr. The current status of cone beam computed tomography imaging in orthodontics. Dentomaxillofac Radiol. 2011;40(1):24-34.

Kapila SD, Nervina JM. CBCT in orthodontics: assessment of treatment outcomes and indications for its use. Dentomaxillofac Radiol. 2015;44(1):20140282.

Kau CH, Li JL, Li Q, Abou Kheir N. Update on cone beam technology and orthodontic analysis. Dent Clin North Am. 2014;58(3):653-69.

Koffler T, Ushakov K, Avraham KB. Genetics of Hearing Loss: Syndromic. Otolaryngol Clin North Am. 2015;48(6):1041-61.

Koivisto J, Wolff J, Järnstedt J, Dastidar P, Kortesniemi M. Assessment of the effective dose in supine, prone, and oblique positions in the maxillofacial region using a novel combined extremity and maxillofacial cone beam computed tomography scanner. Oral Surg Oral Med Oral Pathol Oral Rodiol. 2014;118(3):355-62.

Lehalle D, Gordon CT, Oufadem M, Goudefroye G, Boutaud L, Alessandri JL, et al. Delineation of EFTUD2 haploinsufficiency-related phenotypes through a series of 36 patients. Hum Mutat. 2014;35(4):478-85.

Lehalle D, Wieczorek D, Zechi-Ceide RM, Passos-Bueno MR, Lyonnet S, Amiel J, et al. A review of craniofacial disorders caused by spliceosomal defects. Clin Genet. 2015;88(5):405-15.

Lines MA, Huang L, Schwartzentruber J, Douglas SL, Lynch DC, Beaulieu C, et al. Haploinsufficiency of a spliceosomal GTPase encoded by EFTUD2 causes mandibulofacial dysostosis with microcephaly. Am J Hum Genet. 2012;90(2):369-77.

Luquetti DV, Hing AV, Rieder MJ, Nickerson DA, Turner EH, Smith J, et al. "Mandibulofacial dysostosis with microcephaly" caused by EFTUD2 mutations: expanding the phenotype. Am J Med Genet A. 2013;161A(1):108-13.

Ma X, Forte AJ, Persing JA, Alonso N, Berlin NL, Steinbacher DM. Reduced three-dimensional airway volume is a function of skeletal dysmorphology in Treacher Collins syndrome. Plast Reconstr Surg. 2015;135(2):382e-92.

Marçano ACB, Richieri-Costa A. A Newly recognized autossomal dominant mandibulalofacial dysostosis (Bauru-Type): report on a brazilian family. J Dysmorph Speech-Hearing Disord. 1998;1(2):37-41.

Marsh JL, Vannier MW. Three-dimensional surface imaging from CT scans for the study of craniofacial dysmorphology. J Craniofac Genet Dev Biol. 1989;9:61-75.

Marsh JL, Celin SE, Vannier MW, Gado M. The skeletal anatomy of mandibulofacial dysostosis (Treacher Collins syndrome). Plast Reconstr Surg. 1986;78(4):460-70.

Mehrotra D, Hasan M, Pandey R, Kumar S. Clinical spectrum of Treacher Collins syndrome. J Oral Biol Craniofac Res. 2011;(1):36-40.

Minoux M, Rijli FM. Molecular mechanisms of cranial neural crest cell migration and patterning in craniofacial development. Development. 2010;137(16):2605-21.

Mishina Y, Snider TN. Neural crest cell signaling pathways critical to cranial bone development and pathology. Exp Cell Res. 2014;325(2):138-47.

Moura PP. Refinamento fenotípico da disostose mandibulofacial tipo Bauru [dissertação]. Bauru: Hospital de Reabilitação de Anomalias Craniofaciais, Universidade de São Paulo; 2013.

Nanci A. Ten cate, histologia oral. 8. ed. Rio de Janeiro: Elsevier; 2013.

Need AC, Shashi V, Hitomi Y, Schoch K, Shianna KV, McDonald MT, et al. Clinical application of exome sequencing in undiagnosed genetic conditions. J Med Genet. 2012;49(6):353-61.

Noack Watt KE, Achilleos A, Neben CL, Merrill AE, Trainor PA. The roles of RNA polymerase I and III subunits Polr1c and Polr1d in craniofacial development and in zebrafish Models of Treacher Collins syndrome. PLoS Genet. 2016;12(7):e1006187.

Passos-Bueno MR, Ornelas CC, Fanganiello RD. Syndrome of the first and second pharyngeal arches: a review. Am J Med Genet A. 2009;149A(8):1853-9.

Posnick JC, Goldstein JA, Waitzman AA. Surgical correction of the Treacher Collins malar deficiency: quantitative CT scan analysis of long-term results. Plast Reconstr Surg. 1993;92(1):12-22.

Posnick JC, Tiwana PS, Costello BJ. Treacher Collins syndrome: comprehensive evaluation and treatment. Oral Maxillofac Surg Clin North Am. 2004;16(4):503-23.

Rosa F, Coutinho MB, Ferreira JP, Sousa CA. Ear malformations, hearing loss and hearing rehabilitation in children with Treacher Collins syndrome. Acta Otorrinolaringol Esp. 2016;67(3):142-7.

Sabrautzki S, Sandholzer MA, Lorenz-Depiereux B, Brommage R, Przemeck G, Vargas Panesso IL, et al. Viable Ednra ^{Y129F} mice feature human mandibulofacial dysostosis with alopecia(MFDA) syndrome due to the homologue mutation. Mamm Genome. In press 2016.

Saccomanno S, Greco F, D'Alatri L, De Corso E, Pandolfini M, Sergi B, et al. Role of 3D-CT for orthodontic and ENT evaluation in Goldenhar syndrome. Acta Otorhinolaryngol Ital. 2014;34(4):283-7.

Sakai D, Dixon J, Dixon MJ, Trainor PA. Mammalian neurogenesis requires Treacle-Plk1 for precise control of spindle orientation, mitotic progression and maintenance of neural progenitor cells. PLos Genet. 2012; 8(3):e1002566.

Sarkar A, Emrick LT, Smith EM, Austin EG, Yang Y, Hunter JV, et al. Novel de novo mutations in EFTUD2 detected by exome sequencing in mandibulofacial dysostosis with Microcephaly syndrome. Am J Med Genet A. 2015;167A(4):914-8.

Schaefer E, Collet C, Genevieve D, Vincent M, Lohmann DR, Sanchez E, et al. Autosomal recessive POLR1D mutation with decrease of TCOF1 mRNA is responsible for Treacher Collins syndrome. Genet Med. 2014;16(9):720-4.

Schlump JU, Stein A, Hehr U, Karen T, Möller-Hartmann C, Elcioglu NH, et al. Treacher Collins syndrome: clinical implications for the paediatrician-a new mutation in a severely affected newborn and comparison with three further patients with the same mutation, and review of the literature. Eur J Pediatr. 2012;171(11):1611-8.

Senggen E, Laswed T, Meuwly JY, Maestre LA, Jaques B, Meuli R, et al. First and second branchial arch syndromes: multimodality approach. Pediatr Radiol. 2011;41(5):549-61.

Sobotta J. Atlas de anatomia humana: cabeça, pescoço e extremidade superior. 21. ed. Rio de Janeiro: Guanabara Koogan; 2000. v. 1.

Som PM, Naidich TP. Illustrated review of the embryology and development of the facial region, part 1: Early face and lateral nasal cavities. AJNR Am J Neuroradiol. 2013;34(12):2233-40.

Sperber GH, Sperber SM, Guttmann GD. Craniofacial embryogenetics and development. 2. ed. PHPH-USA: Shelton; 2010.

Splendore A, Jabs EW, Félix TM, Passos-Bueno MR. Parental origin of mutations in sporadic cases of Treacher Collins syndrome. Eur J Hum Genet. 2003;11(9):718-22.

Standring S. Gray´s Anatomia. 40. ed. Rio de Janeiro: Elsevier (Livros Digitais); 2010.

Stevenson DA, Bleyl SB, Maxwell T, Brothman AR, South ST. Mandibulofacial dysostosis in a patient with a de novo 2;17 translocation that disrupts the HOXD gene cluster. Am J Med Genet A. 2007;143A(10):1053-9.

Suutarla S, Rautio J, Klockars T. Cleft lip and/or palate and auricular malformations. Cleft Palate Craniofac J. 2015;52(1):62-5.

Szabo-Rogers HL, Smithers LE, Yakob W, Liu KJ. New directions in craniofacial morphogenesis. Dev Biol. 2010;341(1):84-94.

Takano K, Takahashi N, Ogasawara N, Himi T. The association of external and middle ear anomaly and mandibular morphology in congenital microtia. Otol Neurotol. 2016;37(7):889-94.

Tan TY, Kilpatrick N, Farlie PG. Developmental and genetic perspectives on Pierre Robin sequence. Am J Med Genet C Semin Med Genet. 2013;163C(4):295-305.

Teber OA, Gillessen-Kaesbach G, Fischer S, Böhringer S, Albrecht B, Albert A, et al. Genotyping in 46 patients with tentative diagnosis of Treacher Collins syndrome revealed unexpected phenotypic variation. Eur J Hum Genet. 2004;12(11):879-90.

Tessier P. Anatomical classification facial, cranio-facial and latero-facial clefts. J Maxillofac Surg. 1976;4(2):69-92.

Thiffault I, Wolf NI, Forget D, Guerrero K, Tran LT, Choquet K, et al. Recessive mutations in POLR1C cause a leukodystrophy by impairing biogenesis of RNA polymerase III. Nat Commun. 2015;6:7623.

Tooley M, Lynch D, Bernier F, Parboosingh J, Bhoj E, Zackai E. Cerebro-costo-mandibular syndrome: clinical, radiological, and genetic findings. Am J Med Genet A. 2016;170A(5):1115-26.

Tortora GJ. Princípios de anatomia humana. 12. ed. Rio de Janeiro: Guanabara Koogan; 2013.

Trainor PA. Craniofacial birth defects: the role of neural crest cells in the etiology and pathogenesis of Treacher Collins syndrome and the potencial prevention. Am J Med Genet A. 2010;152A(12):2984-94.

Trainor PA, Andrews BT. Facial dysostoses: etiology, pathogenesis and management. Am J Med Genet C Semin Med Genet. 2013;163C(4):283-94.

Travieso R, Chang CC, Terner JS, Beckett J, Wong K, Teng E, et al. A range of condylar hypoplasia exists in Treacher Collins syndrome. J Oral Maxillofac Surg. 2013;71(2):393-7.

Twigg SR, Wilkie AO. New insights into craniofacial malformations. Hum Mol Genet. Hum Mol Genet. 2015;24(R1):R50-9.

van Gijn DR, Tucker AS, Cobourne MT. Craniofacial development: current concepts in the molecular basis of Treacher Collins syndrome. Br J Oral Maxillofac Surg. 2013;51(5):384-8.

van Lieshout MJ, Joosten KF, Mathijssen IM, Koudstaal MJ, Hoeve HL, van der Schroeff MP, et al. Robin sequence: A European survey on current practice patterns. J Craniomaxillofac Surg. 2015;43(8):1626-31.

Vincent M, Geneviève D, Ostertag A, Marlin S, Lacombe D, Martin-Coignard D, et al. Treacher Collins syndrome: clinical and molecular study based on a large series of patients. Genet Med. 2016;18(1):49-56.

Voigt C, Mégarbané A, Neveling K, Czeschik JC, Albrecht B, Callewaert B, et al. Oto-facial syndrome and esophageal atresia, intellectual disability and zygomatic anomalies - expanding the phenotypes associated with EFTUD2 mutations. Orphanet J Rare Dis. 2013;8:110.

Weaver KN, Watt KE, Hufnagel RB, Navajas Acedo J, Linscott LL, Sund KL, et al. Acrofacial dysostosis, cincinnati type, a mandibulofacial dysostosis syndrome with limb anomalies, is caused by POLR1A dysfunction. Am J Hum Genet. 2015;96(5):765-74.

Wieczorek D. Human facial dysostoses. Clin Genet. 2013;83(6):499-510.

Wieczorek D, Gener B, González MJ, Seland S, Fischer S, Hehr U, et al. Microcephaly, microtia, preauricular tags, choanal atresia and developmental delay in three unrelated patients: a mandibulofacial dysostosis distinct from Treacher Collins Syndrome. Am J Med Genet A. 2009;149A(5):837-43.

Wong KR, Pfaff MJ, Chang CC, Travieso R, Steinbacher DM. A range of malar and masseteric hypoplasia exists in Treacher Collins syndrome. J Plast Reconstr Aesthet Surg. 2013;66(1):43-6.

Wyczalkowski MA, Chen Z, Filas BA, Varner VD, Taber LA. Computational models for mechanics of morphogenesis. Birth Defects Res C Embryo Today. 2012;96(2):132-52.

Yáñez-Vico RM, Iglesias-Linares A, Torres-Lagares D, Gutiérrez-Pérez JL, Solano-Reina E. A new three-dimensional analysis of asymmetry for patients with craniofacial syndromes. Oral Dis. 2013;19(8):755-62.

Zechi-Ceide RM, Guion-Almeida ML. Mandibulofacial dysostosis Bauru type syndrome: a new case. Am J Med Genet. 1999;86(2):199-201.

Zechi-Ceide RM, Guion-Almeida ML, Jehee FS, Rocha K, Passos-Bueno MR. Mandibulofacial dysostosis, severe lower eyelid coloboma, cleft palate, and alopecia: a new distint form of mandibulofacial dysostosis or a severe form of Johnson-MCMillin Syndrome? Am J Med Genet A. 2010;152A(7):1838-40.

Anexos

ANEXO A - Parecer consubstanciado do Comitê de Ética em Pesquisa

HOSPITAL DE REABILITAÇÃO DE ANOMALIAS CRANIOFACIAIS DA USP

PARECER CONSUBSTANCIADO DO CEP

DADOS DO PROJETO DE PESQUISA

Título da Pesquisa: Caracterização morfológica de arco zigomático, maxila e mandíbula em indivíduos com disostose mandibulofacial.

Pesquisador: Priscila Padilha Moura

Área Temática: Genética Humana:
(Trata-se de pesquisa envolvendo Genética Humana que não necessita de análise ética por parte da CONEP;);

Versão: 2

CAAE: 23048313.0.0000.5441

Instituição Proponente: Hospital de Reabilitação de Anomalias Craniofaciais da USP

Patrocinador Principal: Financiamento Próprio

DADOS DO PARECER

Número do Parecer: 501.139

Data da Relatoria: 17/12/2013

Apresentação do Projeto:

Trata-se de um projeto de pesquisa de doutorado,onde sera realizada a caraterização morfológica do arco zigomático,maxila e mandíbula,dos pacientes matriculados no HRAC(HOSPITAL DE REABILITAÇÃO DE ANOMALIAS CRANIOFACIAIS), que apresentam a DISOSTOSE MANDIBULOFACIAL(DMF).Este projeto retorna ao Comitê,com os esclarecimentos que foram solicitados a pesquisadora.

Objetivo da Pesquisa:

Objetivo Primário:

Caracterizar as alterações da maxila, da mandíbula, do arco zigomático e do côndilo mandibular em indivíduos com DMF.

Objetivo Secundário:

Correlacionar os achados morfológicos encontrados com as diferentes síndromes que cursam com DMF;Auxiliar no diagnóstico diferencial das diferentes condições com DMF;Auxiliar no planejamento do tratamento multidisciplinar dos indivíduos com DMF.

Avaliação dos Riscos e Benefícios:

Riscos:

Endereço: SILVIO MARCHIONE 3-20
Bairro: VILA NOVA CIDADE UNIVERSITARIA **CEP:** 17.012-900
UF: SP **Município:** BAURU
Telefone: (14)3235-8421 **Fax:** (14)3234-7818 **E-mail:** uep_projeto@centrinho.usp.br

HOSPITAL DE REABILITAÇÃO DE ANOMALIAS CRANIOFACIAIS DA USP

Continuação do Parecer: 501.139

Os riscos contidos no presente estudo são inerentes aos projetos deste tipo e estão restritos à utilização de radiação para obtenção das imagens.Apesar de não haver evidências associando exames de tomografia com o desenvolvimento de carcinomas, sabe-se que a radiação cumulativa ao longo da vida pode levar a alterações no material genético. Essas serão realizadas por profissionais habilitados, de acordo com o padronizado para
a utilização do tomógrafo. A pesquisa será realizada respeitando as normas preconizadas pela Comissão Nacional de Ética em Pesquisas em Seres Humanos, obedecendo às normas de biossegurança e mantendo o sigilo ético.
Benefícios:
Os dados obtidos neste estudo poderão auxiliar na no delineamento sindrômico e na caracterização morfológica das estruturas faciais dos indivíduos com disostose mandibulofacial, possibilitando o aconselhamento genético mais adequado. O conhecimento proporcionado pela análise das imagens,da região facial e mandibular, poderão ainda, auxiliar no estabelecimento de condutas terapêuticas.

Comentários e Considerações sobre a Pesquisa:
A pesquisadora responderam aos questionamentos, conforme segue:
1- No item Objetivo, a pesquisadora escreve: "Investigar e caracterizar as alterações "Solicito que seja removida a palavra "Investigar" porque investigação é metodologia, e não objetivo. Acredito que seu objetivo é "caracterizar as alterações...."
Resposta: a alteração sugerida foi realizada (Item anexo à Plataforma Brasil; pág. 12, item 4.1 do projeto de pesquisa).

2- O Termo de Consentimento Livre e Esclarecido (TCLE), apresenta-se com linguagem de difícil compreensão para o leigo, principalmente no 1º parágrafo.
Resposta: Foram feitas alterações no "Termo de Consentimento Livre e Esclarecido (Em anexo na Plataforma Brasil e Anexo I, pág. 25 do projeto de pesquisa), principalmente no segundo parágrafo, o qual descreve os objetivos da referida pesquisa, a fim de torná-lo mais acessível ao entendimento dos indivíduos ou responsáveis. Em relação ao primeiro parágrafo, conforme citado pelo relator, não foram feitas modificações, uma vez que é cópia exata do modelo apresentado pela Seção de Apoio à Pesquisa do HRAC, inserido no Blog da Comissão de Pesquisa/Comité de Ética em Pesquisa- HRAC-USP (scapesq.blogspot.com.br; atualizado em 29/08/2013).

3- Quanto ao parágrafo com a letra "d", a pesquisadora afirma que "...é pouco provável que o

Endereço: SILVIO MARCHIONE 3-20
Bairro: VILA NOVA CIDADE UNIVERSITARIA **CEP:** 17.012-900
UF: SP **Município:** BAURU
Telefone: (14)3235-8421 **Fax:** (14)3234-7818 **E-mail:** uep_projeto@centrinho.usp.br

tratamento seja modificado. Porém, essa investigação, poderá contribuir, no futuro, para uma melhor orientação genética às famílias e contribuir no planejamento do tratamento corretivo" Pergunto: Se não vai mudar o tratamento, como é que contribuiria para orientação genética e no tratamento corretivo? A afirmação não está contraditória?
Resposta: Os questionamentos do relator foram considerados e o texto modificado (Em anexo na Plataforma Brasil e Anexo 1 - pág. 25 do projeto de pesquisa), conforme disposto abaixo:
"Esse estudo será realizado para entendermos melhor as alterações que ocorrem nos ossos da face (zigomático e maxila) e do queixo (mandíbula) de indivíduos com disostose mandibulofacial. Os resultados desse estudo poderão ajudar no diagnóstico das diferentes síndromes, bem como, na orientação sobre a causa e o risco de repetição (aconselhamento genético) para o individuo e seus familiares. As descrições das alterações ósseas encontradas poderão, ainda, auxiliar os profissionais envolvidos na reabilitação a planejar o tratamento corretivo para cada indivíduo, bem como, para as disostoses mandibulofaciais de forma geral".

4- Quanto ao parágrafo "f. O exame de tomografia somente é realizado quando existe uma Justificativa Clínica para o mesmo, e não para se realizar medidas com finalidade de pesquisa. Além disso, você deve comparar a quantidade de radiação deste exame com as radiografias (telerradiografia em norma lateral, ortopantomografica e 01 periapical) que normalmente se solicita para a documentação ortodôntica e não com uma tomografia tradicional. Solicito que melhor esclareça os dados.
Resposta: De acordo com dados da literatura, a disostose mandibulofacial é uma anomalia craniofacial, caracterizada por hipoplasia do arco zigomático, hipoplasia de maxila e hipoplasia da mandíbula (em muitos casos de forma grave). As alterações faciais presentes nas DMFs refletem em alterações importantes na aparência facial, bem como, nas funções respiratória, alimentares, auditivas e de fala. Devido à complexidade das alterações faciais na disostose mandibulofacial, que em muito supera as fissuras de lábio e/ou palato isoladas, os indivíduos necessitam de rotina diferenciada, dentro da Equipe Craniofacial. Por vezes, há necessidade de realização de TC de face para definição de conduta, principalmente, relacionada à dificuldade respiratória, que exige distração osteogênica da mandíbula. Associado a esses fatos, ressalta-se a experiência clínica dos pesquisadores responsáveis por esse estudo na análise de imagens de TC de face (exames pertencentes ao arquivo pessoal do paciente), adquirida durante anos de rotina de atendimento ao paciente e, da realização de estudo científico específico (Moura, 2013). Essas avaliações prévias têm permitido identificar alterações radiológicas muito peculiares, até então desconhecidas ou

pouco relatadas em indivíduos com DMF. Como exemplo destaca-se: inclinação do arco zigomático na disostose mandibulofacial tipo Bauru; fissuras de arco zigomático em síndrome de Treacher-Collins, DMF tipo Guion-Almeida e outras DMFs sem diagnóstico definido ou, ainda, transformação homeótica da maxila em mandíbula na DMF e alopécia (este último, recentemente apresentado no 63rd Annual Meeting of the American Society of Human Genetics). Considerando a complexidade e a gravidade das alterações faciais em DMF, a presença de disostose mandibulofacial, por si só, é uma justificativa clínica para que esse estudo seja realizado. Em relação à quantidade de radiação, na ausência de exame pré-existente, a tomografia computadorizada cone beam foi selecionada para análise uma vez que, nenhuma radiografia convencional permite a avaliação da região afetada da face média, devido à sobreposição de imagens. A telerradiografia em norma lateral permitiria apenas uma avaliação da posição ântero-posterior da extremidade anterior da maxila (espinha nasal anterior e ponto subespinhal ou ponto A). A região do osso zigomático, assim como seus desvios morfológicos e deficiências somente podem ser observados por meio de uma metodologia tridimensional como a TC cone beam. No entanto, é importante ressaltar que este exame somente será realizado diante da necessidade de tratamento craniofacial e ortodôntico-cirúrgico destes pacientes, e neste caso, o exame de TC cone beam substituirá a documentação ortodôntica convencional. Silva et al. (2008; Amer. J. Orthod. Dentofac. Orthop., v.133, n.5, 640e1-e5, May 2008.) demonstrou que o exame de TC cone beam, adquirido no aparelho iCat, com campo de visão de 13cm e voxel de 0,4mm equivale à dose de radiação efetiva de uma radiografia panorâmica, somada a uma telerradiografia lateral e um conjunto de periapicais. Este conjunto de radiografias, com equivalência de dose efetiva, seria a documentação requisitada para fins de diagnóstico e planificação do tratamento ortodôntica corretivo nestes pacientes. Atualmente, no HRAC-USP é utilizado o aparelho iCat Next Generation e, de acordo com Lorenzoni et al (2012), a dose efetiva de radiação emitida por esse aparelho para o FOV de 23 cm (cabeça inteira) é de 74 uSv e para o FOV de 13 cm (região maxilo-mandibular) é de 87 uSv, de acordo com a ICRP (International Commission on Radiological Protection) 2007. Este aparelho apresenta doses de radiação menores que o aparelho iCat citado por Silva et al (2008) que emite doses de radiação que variam de 82 a 182.1 Sv.Para adequação dessa informação, foram feitas modificações, item de letra f doTermo de Consentimento (anexo 1) conforme segue abaixo:

A avaliação clínica explicada no item "e" será complementada por um exame de Tomografia Computadorizada cone beam. Este exame objetivará auxiliar no
diagnóstico e no planejamento do seu tratamento (ou de seu filho). Este exame envolve a emissão

de uma dose de radiação expressivamente menor que a radiação emitida na Tomografia Computadorizada (tradicional), porém maior do que a radiação emitida pelas radiografias convencionais normalmente requisitadas pelo dentista (duas radiografias grandes, uma de cada lado do rosto e outra do conjunto da dentição, e radiografias pequenas dos dentes próximo à fissura).

5- Com relação ao item 5.2.2, onde a pesquisadora afirma: "As avaliações radiológicas seguirão o protocolo de tratamento da área de ortodontia". De acordo com esse, aos 7 anos realiza-se telerradiografia digital e,somente após irrompimento dos caninos (por volta dos 9 anos) é que se indica a TC cone beam. Os indivíduos da amostra que no momento da avaliação genético-clínica ainda não tenham realizado telerradiografia digital e/ou TC (helicoidal ou cone Beam) ou, então, aqueles cujo resultado de exames já realizados foram inconclusivos, serão submetidos à avaliação radiológica segundo o que se segue: - para os indivíduos com idade inferior a nove anos será realizado telerradiografia digital em norma lateral para a obtenção da cefalometria. - para os indivíduos acima de nove anos será realizado a TC cone beam ..." Comunico a pesquisadora que não é este o protocolo vigente no Centro Odontológico do HRAC. A primeira consulta ortodôntica é realizada a partir dos 8 anos, quando se solicita normalmente as radiografias (ORTOPANTOMOGRAFICA, TELERRADIOGRAFIA EM NORMA LATERAL E 01 RADIOGRAFIA PERIAPICAL DA ÁREA DA FISSURA), com a finalidade de planejamento de tratamento ortodôntico pré cirurgia de enxerto ósseo. As tomografias não são rotinas, são exames que somente são solicitados com justificativa clínica plausível e, quando se necessita de algum detalhe mais específico para auxiliar na definição da conduta terapêutica que se deve tomar. Portanto solicito a pesquisadora que reveja sua metodologia conforme o protocolo vigente no HRAC, desde 2004.
Resposta: Os indivíduos incluídos nesse estudo, em sua grande maioria, estão incluídos na casuística da "Equipe Craniofacial do HRAC-USP, Bauru" e, de acordo com o referido pelo Dr. Adriano Porto Peixoto, ortodontista do programa, essa segue protocolo específico. O texto foi modificado conforme as informações do referido profissional (item 5.2.2 da Metodologia: Avaliação Radiológica; página 14, em anexo na Plataforma Brasil):
As avaliações radiológicas seguirão o protocolo de tratamento da área de ortodontia para indivíduos com anomalias craniofaciais. O protocolo de tratamento ortodôntico para os pacientes com anomalias craniofaciais inicia-se a partir 7 e 8 anos com avaliação clínica e a tomografia computadorizada é solicitada pela equipe craniofacial se houver queixa funcional da respiração com comprovação de apneia obstrutiva do sono mediante exame polissonográflco, nestes casos a

equipe indica nos paciente em crescimento, a distração osteogênica para avanço da mandíbula. O planejamento e execução das osteotomias que direcionam a distração osteogênicas são definidas com auxílio da tomografia computadorizada. Nos paciente adultos, ao invés de distração, planeja-se a cirurgia ortognática com enxerto de costela, cujo planejamento e execução são beneficiados com a tomografia computadorizada de cone beam. Quando houver graves desvios morfológicos da face média (osso zigomático) resultando em queixas dos pais e/ou em implicações oftalmológicas (por deformação do assoalho orbitário e exposição demasiada do globo ocular). Nestes casos a tomografia computadorizada de cone beam é utilizada para planejar a cirurgia de enxertia do terço médio para construção do assoalho ocular. Na imagem tridimensional é selecionado o tamanho e a forma de enxerto mais adequado (medpore ¿ acrílico cirúrgico). Além disso, o local de colocação do enxerto é cuidadosamente planejado em imagens tridimensionais. Nestes dois casos, o diagnóstico e tratamento ortodôntico aproveitará a tomografia computadorizada de cone beam já requisitada pela equipe craniofacial. A telerradiografia e a panorâmica serão reconstruídas a partir da tomografia computadorizada de cone beam para evitar uma nova exposição do indivíduo à radiação. Esta mesma tomografia computadorizada de cone beam também será utilizada pela equipe da genética para auxílio do diagnóstico das DMFs.

6- Solicito também que a pesquisadora melhor esclareça dentro do item riscos e benefícios, assim como na folha "Análise crítica dos riscos e benefícios", os riscos em relação à radiação da referida pesquisa.
Resposta: O texto foi modificado conforme segue abaixo e anexado na Plataforma Brasil: Os riscos contidos no presente estudo são inerentes aos projetos deste tipo e estão restritos à utilização de radiação para obtenção das imagens. Apesar de não haver evidências associando exames de tomografia com o desenvolvimento de carcinomas, sabe-se que a radiação cumulativa ao longo da vida pode levar as mutações genéticas. Essas serão realizadas por profissionais habilitados, de acordo com o padronizado para a utilização do tomógrafo. A pesquisa será realizada respeitando as normas preconizadas pela Comissão Nacional de Ética em Pesquisas em Seres Humanos, obedecendo às normas de biossegurança e mantendo o sigilo ético.

Considerações sobre os Termos de apresentação obrigatória:
A pesquisadora apresentou: Termo de Consentimento Livre e Esclarecido, Termo de Compromisso de Divulgação e Publicação dos Resultados da Pesquisa e Destinação de Materiais ou Dados Coletados,Análise Crítica dos Riscos e Benefícios, Critérios para Suspender ou Encerrar as Pesquisas, Termo de Compromisso, que foram alterados conforme solicitação realizada

Endereço: SILVIO MARCHIONE 3-20
Bairro: VILA NOVA CIDADE UNIVERSITARIA **CEP:** 17.012-900
UF: SP **Município:** BAURU
Telefone: (14)3235-8421 **Fax:** (14)3234-7818 **E-mail:** uep_projeto@centrinho.usp.br

HOSPITAL DE REABILITAÇÃO DE ANOMALIAS CRANIOFACIAIS DA USP

Continuação do Parecer: 501.139

anteriormente, e que constam no item "Comentários e Considerações sobre a Pesquisa".

Recomendações:

Não se aplica.

Conclusões ou Pendências e Lista de Inadequações:

Uma vez que,a pesquisadora e sua orientadora,responderam aos questionamentos realizados por este Comitê de forma extremamente elucidativa,recomendo a aprovação do referido projeto.

Situação do Parecer:

Aprovado

Necessita Apreciação da CONEP:

Não

Considerações Finais a critério do CEP:

O Colegiado acatou o parecer do relator em seus aspectos éticos e metodológicos de acordo com as Diretrizes estabelecidas na Resolução 466/12 e complementares do Conselho Nacional de Saúde. Ressaltamos que, conforme a Resolução CNS 466/12, o pesquisador é responsável por "desenvolver o projeto conforme delineado" e por informar ao CEP as emendas, ou seja, "todos os fatos relevantes que alterem o curso normal dos estudos por ele aprovados e, especificamente, nas pesquisas na área da saúde, dos efeitos adversos e da superioridade significativa de uma intervenção sobre outra ou outras comparativas" (alterações que envolva métodos, critérios éticos, mudança de pesquisadores/entrevistadores e instrumental), tais emendas devem ser entregues na Seção de Apoio a Pesquisa do SVAPEPE, bem como anexadas na Plataforma Brasil. O CEP avaliará e emitirá o parecer das emendas.

O pesquisador também fica responsável pela entrega dos relatórios semestrais e final, bem como notifica-los pela Plataforma Brasil.

Informamos que após o recebimento do trabalho concluído, este Comitê enviará o parecer final para publicação do trabalho.

Endereço: SILVIO MARCHIONE 3-20
Bairro: VILA NOVA CIDADE UNIVERSITARIA **CEP:** 17.012-900
UF: SP **Município:** BAURU
Telefone: (14)3235-8421 **Fax:** (14)3234-7818 **E-mail:** uep_projeto@centrinho.usp.br

HOSPITAL DE REABILITAÇÃO
DE ANOMALIAS
CRANIOFACIAIS DA USP

Continuação do Parecer: 501.139

BAURU, 19 de Dezembro de 2013

Assinador por:
Marcia Ribeiro Gomide
(Coordenador)

Endereço: SILVIO MARCHIONE 3-20
Bairro: VILA NOVA CIDADE UNIVERSITARIA **CEP:** 17.012-900
UF: SP **Município:** BAURU
Telefone: (14)3235-8421 **Fax:** (14)3234-7818 **E-mail:** uep_projeto@centrinho.usp.br

ANEXO B - Termo de Consentimento Livre e Esclarecido

TERMO DE CONSENTIMENTO LIVRE E ESCLARECIDO

Pelo presente instrumento que atende às exigências legais, o Sr. (a) _____, portador da cédula de identidade _____, responsável pelo paciente*_____, após leitura minuciosa deste documento, devidamente explicado pelos profissionais em seus mínimos detalhes, ciente dos serviços e procedimentos aos quais será submetido, não restando quaisquer dúvidas a respeito do que foi lido e explicado, firma seu CONSENTIMENTO LIVRE E ESCLARECIDO concordando em participar da pesquisa: **"Caracterização morfológica de arco zigomático, maxila e mandíbula em indivíduos com disostose mandibulofacial"**, realizada por: Priscila Padilha Moura, CRBio nº: 72.810/01, sob orientação do Dra.: Roseli Maria Zechi Ceide, CRBio nº 18.896/01D.

Este estudo tem como objetivo avaliar a forma de alguns ossos do rosto procurando alterações que seriam importantes para identificar qual é a síndrome e sua origem genética. Além disso, a identificação de formatos anormais destes mesmos ossos auxilia na definição dos procedimentos mais adequados durante o tratamento odontológico e durante a cirurgia ortognática. Em outras palavras, a imagem do exame de tomografia facilita o planejamento da cirurgia pela equipe de cirurgiões.

Gostaríamos que você soubesse que:

a. Sua participação é voluntária;
b. A sua decisão de participar ou não, não irá interferir no atual, ou futuro, tratamento dispensado a você ou a sua família no Hospital de Reabilitação de Anomalias Craniofaciais – HRAC;
c. Você tem a liberdade de interromper a participação neste estudo, a desistência não causará nenhum prejuízo a você ou ao (a) seu (sua) filho (a), e não irá interferir no atendimento ou tratamento;
d. O estudo se faz necessário para auxílio na caracterização clínica das disostoses mandibulofaciais e na compreensão de sua causa (etiologia) e que, de modo geral, não existe nenhuma vantagem direta com a participação nesse estudo e é pouco provável que o tratamento seja modificado. Após concluído este estudo, os resultados auxiliarão para uma melhor orientação genética às famílias e contribuirá no planejamento e execução do tratamento corretivo;
e. Será realizada uma entrevista com você ou o responsável para coleta de dados referentes à evolução geral do paciente e avaliação física para atualização dos dados genético-clínicos;

f. A avaliação clínica explicada no item “e” será complementada por um exame de Tomografia Computadorizada Cone Beam. Este exame objetivará auxiliar no diagnóstico e planejamento do seu tratamento (ou de seu filho). Este exame envolve a emissão de uma dose de radiação expressivamente menor que a radiação emitida na Tomografia Computadorizada (tradicional), porém maior do que a radiação emitida pelas radiografias convencionais normalmente requisitadas pelo dentista (duas radiografias grandes, uma do rosto e outra do conjunto da dentição, e radiografias pequenas dos dentes próximo à fissura).

g. Os resultados dos exames estarão disponíveis no prontuário do indivíduo participante e serão fornecidos ao paciente ou seu(s) responsável (is), em consulta previamente agendada no Ambulatório de Genética Clínica do HRAC-USP, durante as vindas de rotina ao Hospital;

h. Os resultados desta pesquisa serão mantidos em sigilo, mas com a concordância que sejam divulgados, para fins científicos, em revistas e em eventos especializados na área, incluindo o uso de imagens, desde que a sua identidade ou de seu (sua) filho (a) seja preservada.

Caso o sujeito da pesquisa queira apresentar reclamações em relação a sua participação na pesquisa poderá entrar em contato com o comitê de Ética em Pesquisa em Seres Humanos, do HRAC-USP, pelo endereço na Rua Silvio Marchione, 3-20 no Serviço de Apoio e Ensino, Pesquisa e Extensão ou pelo telefone (14) 3235-8421.

Fica claro que o sujeito da pesquisa ou seu representante legal pode a qualquer momento retirar seu Consentimento Livre e Esclarecido e deixar de participar desta pesquisa e ciente de que todas as informações prestadas tornar-se-ão confidenciais e guardadas por força de sigilo profissional (art. 20 do código de ética do Profissional Biólogo). Quaisquer novas informações, que possam afetar seu consentimento, serão informadas.

Por estarem de acordo assinam o presente termo.

Bauru-SP, _____ de _____ de _____.

_____	_____
Assinatura do Sujeito da Pesquisa ou responsável	Assinatura do Pesquisador Responsável

Nome dos Pesquisadores Responsáveis: Priscila Padilha Moura e Roseli Maria Zechi Ceide
Endereço Institucional: Rua: Silvio Marchione, 3-20
Cidade: Bauru Estado: São Paulo CEP: 17012-900
Telefone: (14) 3235-8022 - E-mail: ppmoura@usp.br

ANEXO C - Formulário de Permissão para uso de registros para fins científicos

(Fotografias, radiografias, tomografias e respectivos laudos odontológicos e médicos, vídeo imagens, amostra de voz, registros clínicos, imagens de órgãos e espécimes para pesquisa, fins didáticos e publicação de artigos científicos).

Eu,_____,
brasileiro(a), residente no endereço _____,
na cidade de _____ - ___, RG Nº_____, permito as pesquisadoras **Priscila Padilha Moura** e a **Dra. Roseli Maria Zechi Ceide** o uso e publicação de meus registros **(fotográficos, radiografias, tomografias e respectivos laudos odontológicos e médicos, vídeo imagens, amostra de voz, registros clínicos, imagens de órgãos e espécimes) para pesquisa, fins didáticos e publicação de artigos científicos**. Estou ciente de que não serei remunerado(a) pelo uso desses registros.

Entendo que poderei ser reconhecido(a) por terceiros e que as minhas documentações clínicas poderão ser publicadas exclusivamente para fins científicos, resguardando o sigilo das minhas informações pessoais.

Estou ciente de que, caso não aceite assinar este termo, receberei dos profissionais citados acima a mesma qualidade de atendimento e tratamento.

Bauru, _____ de _____ de 2015.

Nome do Paciente:_____
Assinatura: _____

Em caso de paciente menor de 18 anos:

Eu, _____, responsável legal pelo paciente_____, permito o uso de suas imagens para fins científicos, de acordo com as condições expressas acima, que foram explicadas de forma clara.

Nome do responsável pelo paciente: _____

Assinatura do responsável pelo paciente: _____

Fonte/adaptação de: www.indexaonline.com.br/indexaonline/pt/revistas /arquivos/form.pdf
Aprovação do CEP 28/06/2011

ANEXO D - Protocolo de pesquisa

1. DADOS PESSOAIS

Nome: _____

Idade na data do atendimento/avaliação genético-clinica: _____

RG _____ Data de Nascimento: ____ / ____ / _____ Raça: _____

Gênero: ( ) M ( ) F Naturalidade: _____

Mãe: _____ DN ___ / ___ /____

Idade na concepção: _____ Naturalidade: _____

Pai: _____ DN ___ / ___ /____

Idade na concepção: _____ Naturalidade: _____

2. HISTÓRICO FAMILIAR

( ) Recorrência ( ) Consanguinidade ( ) Gemelaridade

Heredograma:

3. DADOS GESTACIONAIS E PERINATAIS

Intercorrências gestacionais: ( ) Não ( ) Sim, quais: _____

_____

_____

Uso de medicamentos: ( ) Não ( ) Sim, quais: _____

_____

_____

Uso de tabaco: ( ) Não ( ) Sim, quantos: _____

Uso de bebidas alcoólicas: ( ) Não ( ) Sim, qual a frequência: _____

Parto: ( ) Normal ( ) Cesáreo ( ) Outros: _____ Idade gestacional: _____

Peso ao nascer: _____ Comprimento: _____ PC: _____

Condições de nascimento / Intercorrências perinatais: _____

_____

4. MEDIDAS ANTOPOMÉTRICAS

Aferidas em: ____ / ____ / _____ Idade na ocasião: _____

Peso: _____ Altura: _____ PC: _____

Outras medidas pertinentes: _____

_____

5. ANOMALIAS

5.1 ANOMALIAS CRANIOFACIAIS

Fissura: ( ) FL ( ) FLP ( ) FL+P ( ) FP ( ) SPR* (*Tríade: FP, glossoptose e micrognatia)

( ) Não apresenta fissura orofacial

Microcefalia	( ) Não	( ) Sim	
Estreitamento temporal	( ) Não	( ) Sim	
Fácies Alongado	( ) Não	( ) Sim	
Sobrancelhas arqueadas	( ) Não	( ) Sim	
Fendas palpebrais alongadas	( ) Não	( ) Sim	( ) ↑ ( ) ↓
Coloboma de pálpebras	( ) Não	( ) Sim	
Hipertelorismo / Hipotelorismo	( ) Não	( ) Sim	Medidas: _____
Ponte nasal alta	( ) Não	( ) Sim	
Hipoplasia de face média	( ) Não	( ) Sim	
Avanço dos cabelos na região mandibular	( ) Não	( ) Sim	
Micrognatia	( ) Não	( ) Sim	
Agenesia dentária	( ) Não	( ) Sim	Dentes: _____

5.2 ANOMALIAS AURICULARES

Microtia, atresia de conduto auditivo externo ou deficiência auditiva:

( ) Não ( ) Sim, descreva: _____

Orelhas pequenas	( ) Não	( ) Sim
Baixa Implantação de orelhas	( ) Não	( ) Sim
Lobo hipoplásico	( ) Não	( ) Sim
Tragus hipoplásico	( ) Não	( ) Sim

5.3 OUTRAS ANOMALIAS

ADNPM	( ) Não	( ) Sim	_____
Atraso de fala	( ) Não	( ) Sim	_____
Déficit de crescimento	( ) Não	( ) Sim	_____
Dificuldade alimentar	( ) Não	( ) Sim	_____
Dificuldade escolar	( ) Não	( ) Sim	_____
Dificuldades respiratórias	( ) Não	( ) Sim	_____
Distúrbio de comportamento	( ) Não	( ) Sim	_____

6. ALTERAÇÕES MORFOLÓGICAS NA TOMOGRAFIA COMPUTADORIZADA 3D

Osso temporal: _____

Arco zigomático: _____

Zigomático: _____

Côndilos: _____

Mandíbula: _____

Maxila: _____

Outros _____

_____

_____

7. SUMÁRIO CEFALOMÉTRICO

_____

_____

_____

_____

Bauru, _____ / _____ / _____

ANEXO E - Publicação do Caso 33 com DMF com alopecia por Gordon et al. (2015)

ARTICLE

Mutations in the Endothelin Receptor Type A Cause Mandibulofacial Dysostosis with Alopecia

Christopher T. Gordon,[1,2,*] K. Nicole Weaver,[3,17] Roseli Maria Zechi-Ceide,[4,17] Erik C. Madsen,[5,17] Andre L.P. Tavares,[6,17] Myriam Oufadem,[1,2] Yukiko Kurihara,[7] Igor Adameyko,[8] Arnaud Picard,[9] Sylvain Breton,[10] Sébastien Pierrot,[11] Martin Biosse-Duplan,[1,2,12] Norine Voisin,[1,2] Cécile Masson,[1,2] Christine Bole-Feysot,[1,2] Patrick Nitschké,[1,2] Marie-Ange Delrue,[13] Didier Lacombe,[13] Maria Leine Guion-Almeida,[4] Priscila Padilha Moura,[4] Daniela Gamba Garib,[14] Arnold Munnich,[1,2,15] Patrik Ernfors,[8] Robert B. Hufnagel,[3] Robert J. Hopkin,[3] Hiroki Kurihara,[7] Howard M. Saal,[3] David D. Weaver,[16] Nicholas Katsanis,[5] Stanislas Lyonnet,[1,2,15] Christelle Golzio,[5] David E. Clouthier,[6] and Jeanne Amiel[1,2,15,*]

The endothelin receptor type A (EDNRA) signaling pathway is essential for the establishment of mandibular identity during development of the first pharyngeal arch. We report four unrelated individuals with the syndrome mandibulofacial dysostosis with alopecia (MFDA) who have de novo missense variants in *EDNRA*. Three of the four individuals have the same substitution, p.Tyr129Phe. Tyr129 is known to determine the selective affinity of EDNRA for endothelin 1 (EDN1), its major physiological ligand, and the p.Tyr129-Phe variant increases the affinity of the receptor for EDN3, its non-preferred ligand, by two orders of magnitude. The fourth individual has a somatic mosaic substitution, p.Glu303Lys, and was previously described as having Johnson-McMillin syndrome. The zygomatic arch of individuals with MFDA resembles that of mice in which EDNRA is ectopically activated in the maxillary prominence, resulting in a maxillary to mandibular transformation, suggesting that the p.Tyr129Phe variant causes an EDNRA gain of function in the developing upper jaw. Our in vitro and in vivo assays suggested complex, context-dependent effects of the EDNRA variants on downstream signaling. Our findings highlight the importance of finely tuned regulation of EDNRA signaling during human craniofacial development and suggest that modification of endothelin receptor-ligand specificity was a key step in the evolution of vertebrate jaws.

Introduction

During early embryonic head development, neural crest cells (NCCs) migrate from the dorsal neural tube to populate the pharyngeal arches (PAs), where they give rise to the cartilage and bones of the face. Caudally, NCCs contribute to the conotruncus of the heart, the peripheral nervous system, the enteric nervous system, melanocytes, and para-endocrine cells.[1] The endothelin signaling system (i.e., ligands plus receptors) is a vertebrate-specific innovation[2] implicated in the development of several NCC-derived tissues. In mammals, the system is comprised of three ligands (encoded by *EDN1* [MIM 131240], *EDN2* [MIM 131241], and *EDN3* [MIM 131242]) and two receptors (encoded by *EDNRA* [MIM 131243] and *EDNRB* [MIM 131244]) belonging to the G protein-coupled seven transmembrane domain receptor family.[3] All three ligands bind to EDNRB with similar affinity, and EDN1 and EDN2 bind to EDNRA with an affinity two orders of magnitude higher than that of EDN3.[4,5] The first PA is comprised of maxillary and mandibular prominences, which give rise to the upper and lower jaws, respectively. EDN1-EDNRA signaling plays a critical role in specification of mandibular identity in post-migratory NCCs in animal models,[3] with *Edn1* expressed in the mandibular but not the maxillary prominence and *Ednra* expressed throughout the first PA.[6,7] Mutations in *EDN1* have recently been reported in individuals with auriculocondylar syndrome (ACS, a disorder affecting derivatives of the first and second PAs [MIM 615706]) or isolated question mark ears (MIM 612798).[8] Mutations in *PLCB4* (MIM 600810) and *GNAI3* (MIM 139370), which encode signaling components downstream of EDNRA, have also been identified in ACS (MIM 602483 and 614669).[9]

The mandibulofacial dysostoses (MFDs) are characterized by malar and mandibular hypoplasia, typically

[1]INSERM UMR 1163, Institut Imagine, Paris 75015, France; [2]Université Paris Descartes-Sorbonne Paris Cité, Institut Imagine, Paris 75015, France; [3]Division of Human Genetics, Cincinnati Children's Hospital Medical Center, Cincinnati, OH 45229, USA; [4]Department of Clinical Genetics, Hospital for Rehabilitation of Craniofacial Anomalies, University of São Paulo, Bauru 17012-900, Brazil; [5]Center for Human Disease Modeling, Duke University Medical Center, Durham, NC 27701, USA; [6]Department of Craniofacial Biology, University of Colorado Denver Anschutz Medical Campus, Aurora, CO 80045, USA; [7]Department of Physiological Chemistry and Metabolism, Graduate School of Medicine, The University of Tokyo, Tokyo 113-0033, Japan; [8]Unit of Molecular Neurobiology, Department of Medical Biochemistry and Biophysics, Karolinska Institute, Stockholm 17177, Sweden; [9]Service de Chirurgie Maxillo-Faciale et Plastique, Centre de Référence des Malformations de la Face et de la Cavité Buccale, Hôpital Necker-Enfants Malades et Université Pierre et Marie Curie, Paris 75015, France; [10]Service d'Imagerie Pédiatrique, Hôpital Necker-Enfants Malades, AP-HP et Laboratoire d'Anatomie, Université Paris Descartes, Paris 75015, France; [11]Service d'ORL Pediatrique, Hôpital Necker-Enfants Malades, AP-HP et Université Paris Descartes, Paris 75015, France; [12]Service d'Odontologie, Hôpital Bretonneau, HUPNVS, AP-HP, Paris 75018, France; [13]Unité de génétique médicale, CHU Bordeaux, Bordeaux 33076, France; [14]Department of Orthodontics, Bauru Dental School, University of São Paulo, Bauru 17012-901, Brazil; [15]Service de Génétique, Hôpital Necker-Enfants Malades, AP-HP, Paris 75015, France; [16]Department of Medical and Molecular Genetics, Indiana University School of Medicine, Indianapolis, IN 46202, USA
[17]These authors contributed equally to this work
*Correspondence: chris.gordon@inserm.fr (C.T.G.), jeanne.amiel@inserm.fr (J.A.)
http://dx.doi.org/10.1016/j.ajhg.2015.01.015. ©2015 by The American Society of Human Genetics. All rights reserved.