Alexandre Mendonça Munhoz

Análise dos fatores preditivos clínicos e cirúrgicos na evolução pós operatória imediata em pacientes submetidas a reconstrução mamária com tecido aloplástico em mastectomias com preservação do complexo aréolo-papilar

Tese apresentada à Faculdade de Medicina da Universidade de São Paulo para obtenção do título de Professor Livre-Docente junto ao Departamento de Cirurgia (Disciplina de Cirurgia Plástica)

São Paulo
2014

Dados Internacionais de Catalogação na Publicação (CIP)

Preparada pela Biblioteca da
Faculdade de Medicina da Universidade de São Paulo

©reprodução autorizada pelo autor

Munhoz, Alexandre Mendonça
Análise dos fatores preditivos clínicos e cirúrgicos na evolução pós operatória imediata em pacientes submetidas a reconstrução mamária com tecido aloplástico em mastectomias com preservação do complexo aréolo-papilar / Alexandre Mendonça Munhoz. -- São Paulo, 2014.
Tese(livre-docência)--Faculdade de Medicina da Universidade de São Paulo. Departamento de Cirurgia. Disciplina de Cirurgia Plástica.

Descritores: 1.Neoplasias de mama/cirurgia 2.Mastectomia subcutânea/utilização 3.Neoplasias de mama/complicações 4.Mastectomia subcutânea/efeitos adversos 5.Mamoplastia/reabilitação 6.Implante mamário/efeitos adversos 7.Dispositivos para expansão de tecidos/efeitos adversos 8.Neoplasias de mama/reabilitação 9.Implante mamário/reabilitação 10.Implante mamário/utilização 11.Implante mamário/contraindicações 12. Dispositivos para expansão de tecidos/utilização 13.Dispositivos para expansão de tecidos/contraindicações 14.Mastectomia subcutânea/reabilitação 15.Mastectomia subcutânea/contraindicações 16.Mastectomia subcutânea/classificação 17.Mastectomia subcutânea/história 18.Mamoplastia/classificação 19.Implante mamário/classificação 20.Dispositivos para expansão de tecidos/classificação 21.Neoplasias de mama/genética

USP/FM/DBD-086/14

“Há um tempo em que é preciso abandonar as roupas usadas, que já tem a forma do nosso corpo, e esquecer os nossos caminhos, que nos levam sempre aos mesmos lugares. É o tempo da travessia: e, se não ousarmos fazê-la, teremos ficado, para sempre, à margem de nós mesmos”.

Fernando Pessoa

Aos meus pais, Diogo e Cristina, pelo amor e carinho com que me criaram, sempre oferecendo o melhor.... Apoio sem limites, conselhos e estímulos foram fundamentais para chegar até aqui.....

À minha amada esposa Cláudia, pelo seu amor, paciência e compreensão em despender inúmeras horas de nossos preciosos momentos, em troca desta tese. Foi um trabalho homérico...
……. todas as vitórias ocultam uma abdicação.

Aos meus queridos e amados filhos João Pedro e José Otávio, razão maior para seguir firme e sempre em frente....

Agradecimentos

A execução dessa fase acadêmica só foi possível graças à colaboração de muitas pessoas, incontáveis, a quem externo minha profunda gratidão. Ademais, na execução de um trabalho científico, ultrapassar os inúmeros obstáculos que se apresentam exige a contribuição direta e indireta também de inúmeros participantes. Um grande número de amigos e colegas ajudaram-me em distintos momentos, compartilhando idéias, sugerindo alternativas, apontando caminhos, criticando e incentivando. Assim, agradeço em especial:

Ao Prof. Dr. Rolf Gemperli, Professor Associado e Regente da Disciplina de Cirurgia Plástica da Faculdade de Medicina da Universidade de São Paulo, meu orientador ímpar, pela presença, apoio e a orientação marcante em diversas etapas da minha formação profissional e científica. É a pessoa a quem devo as maiores oportunidades na academia. Amigo, sem seu entusiasmo e impulso constante não teria vindo até aqui....

Ao Prof. Dr. José Mendes Aldrighi, Professor Titular do Departamento de Ginecologia da Faculdade de Ciências Médicas da Santa Casa de São Paulo, pelas valiosas e fraternas orientações, não apenas nesta tese, mas em inúmeros outros trabalhos e, sobretudo, em momentos importantes da minha vida pessoal e profissional. Sabedoria, equilíbrio e inteligência marcam sua presença. Assim como meu pai, seu apoio e estímulo foram fundamentais.

Ao Prof. Dr. José Aristodemo Pinotti, Professor Emérito da Faculdade de Medicina da Universidade de São Paulo, pelo pensamento inovador e valorizador do papel da cirurgia plástica no tratamento do câncer de mama. Seu estímulo e amplo apoio da cirurgia plástica em seu departamento, constituíram aspectos fundamentais para o desenvolvimento das inúmeras pesquisas clínicas realizadas no âmbito da reconstrução mamária.

Ao Prof. Dr. Marcus Castro Ferreira, Professor Emérito da Faculdade de Medicina da Universidade de São Paulo, pela oportunidade de iniciar minhas atividades no grupo de reconstrução mamária em 1999. O início, se existiu, começou naquele momento...

Ao Dr. Eduardo Montag, amigo, companheiro, conselheiro em momento alegres e outros nem tanto. Pelo fundamental auxílio na minha vida profissional, no grupo de reconstrução mamária e em diversos trabalhos científicos. Meus sinceros reconhecimentos pela parceria, ontem, hoje e sempre....

Ao Dr. Eduardo Gustavo Pires de Arruda, pela amizade e contribuição significativa em diversos momentos da minha vida. Seu papel como re-estruturador inicial do grupo de reconstrução mamária no ICESP foi fundamental para chegarmos no ponto que estamos hoje.

Ao Dr. Fábio Busnardo, grande parceiro e companheiro de longa data, pela presença e o auxílio em diversos momentos da minha vida. Sua serenidade, ética e conselhos, por menores que seja, muito me engradecem como pessoa e profissional.

Ao Dr. José Roberto Filassi e Fátima Filassi, amigos, pelo apoio incondicional em vários momentos da minha vida pessoal e profissional.

Ao Dr. Dov Charles Goldenberg, pela amizade, a orientação e o auxílio no início da minha vida profissional.

Aos Drs. Alberto Okada e Alexandre Fonseca, membros do grupo de reconstrução do Instituto do Câncer do Estado de São Paulo pela amizade e apoio na condução do grupo.

Aos Drs. Ary de Azevedo Marques, José Augusto Brasil e Walter Matsumoto pela ajuda em inúmeros trabalhos e a possibilidade de caminhar junto nesta nova fase acadêmica.

Ao Dr. Luiz Fernando Lima Reis, diretor de pesquisa do Instituto de Ensino e Pesquisa do Hospital Sírio-Libanês, pela primeira e grande oportunidade da minha vida acadêmica em participar de um programa de pós-graduação. Sem o seu apoio e estímulo, a presente livre-docência estaria incompleta.

Ao Drs. José Horácio Aboudib e João Moraes Prado Neto, grandes presidentes da nossa Sociedade, amigos e conselheiros, pelas oportunidades passadas e atuais, com a confiança na minha pessoa em poder contribuir com a grande Sociedade Brasileira de Cirurgia Plástica.

Aos Prof. Dr. Henri Friedhofer, Jorge Ishida, Diógenes Laércio da Rocha, Júlio Morais Besteiro, Paulo Tuma Jr., Miguel Modolin e Luiz Kamakura, pelos ensinamentos valiosos, as sugestões e os conselhos externados durante o período da residência e, sobretudo, pela postura ética com que encararam a vida profissional.

À Sra. Ângela Paes, pela colaboração na análise e revisão estatística dos dados apresentados nesta tese.

À Sra. Tereza Curi, fraterna amiga, que muito me auxiliou em inúmeras traduções para língua inglesa de trabalhos científicos e fator preponderante para a concretização da livre-docência.

Ao Sr. Rodrigo Tonan, artista criativo, pela imensa ajuda em inúmeras ilustrações não apenas nesta tese mas em vários trabalhos no decorrer da minha vida acadêmica.

NORMALIZAÇÃO ADOTADA

Esta tese está de acordo com as seguintes normas, em vigor no momento desta publicação:

Referências: adaptado de *International Committee of Medical Journal Editors* (Vancouver).

Universidade de São Paulo. Faculdade de Medicina. Serviço de Biblioteca e Documentação. *Guia de apresentação de dissertações, teses e monografias.* Elaborado por Anneliese Carneiro da Cunha, Maria Júlia de A. L. Freddi, Maria F. Crestana, Marinalva de Souza Aragão, Suely Campos Cardoso, Valéria Vilhena. 3ª ed. São Paulo: Serviço de Biblioteca e Documentação; 2011.

Abreviaturas dos títulos dos periódicos de acordo com *List of Journals Indexed in Index Medicus.*

Sumário

SUMÁRIO

Lista de Abreviaturas

Lista de Siglas

Lista de Símbolos

Resumo

Summary

1. INTRODUÇÃO / OBJETIVOS 1

2. REVISÃO DA LITERATURA 15

3. CASUÍSTICA E MÉTODO.....37

3.0 Desenho do estudo 38

3.1 Casuística / Critérios e Inclusão e Exclusão 38

3.1.1 Casuística. 41

3.2 Método..... 42

3.2.1 Época da Reconstrução..... 42

3.2.2 Aspectos Clínicos..... 43

3.2.3 Aspectos Cirúrgicos 46

3.2.4 Técnica de Reconstrução Mamária 54

3.3 Registro de Eventos e Complicações 56

3.4 Análise estatística..... 56

3.5 Aspectos éticos 58

4. RESULTADOS 59

4.1 Estudo Clínico 60

4.1.1 Estatística descritiva geral 60

4.1.1.1 Aspectos Gerais 60

4.1.1.2 Aspectos Cirúrgicos 60

4.1.1.3 Aspectos Clínicos 65

4.1.1.4 Aspectos Oncológicos 69

4.1.1.5 Casos Clínicos Ilustrativos 70

4.1.2 Complicações Imediatas 81

4.1.2.1 Aspectos Gerais 81

4.1.2.2 Complicações Locais 81

4.1.2.3 Perda Total da Reconstrução 82

4.1.3 Análise da Incidência de Complicações e Fatores de Risco 84

4.1.3.1 Vias de Acesso Cirúrgico 84

4.1.3.2 Análise Univariada dos Fatores de Risco 85

4.1.3.3 Análise Multivariada dos Fatores de Risco 87

4.1.4 Evolução Pós-Operatória 89

4.1.4.1 Tratamento das Complicações e Reoperações 89

5. DISCUSSÃO 91

6. CONCLUSÕES 122

7. REFERÊNCIAS 124

8. ANEXOS 161

Lista de Abreviaturas

LISTA DE ABREVIATURAS

BR.	Brasil
cap.	Capítulo
CAP	Complexo aréolo-papilar
cols.	colaboradores
CP	comprimento do pedículo perfurante
CVP	comprimento do vaso perfurante
dp	desvio padrão
ed.	edição
et al.	e outros
IMC	Índice de massa corpórea
n.	número
p.	página
rev.	Revista
v.	volume

Lista de Siglas

LISTA DE SIGLAS

ABNT	Associação Brasileira de Normas Técnicas
DIEP	retalho perfurante da artéria epigástrica inferior
DM	Diabetes Mellitus
FMUSP	Faculdade de Medicina da Universidade de São Paulo
HAS	Hipertensão arterial sistêmica
RT	Radioterapia
TRAM	Retalho transverso do músculo reto do abdome
USA	United States of America

Lista de Símbolos

LISTA DE SÍMBOLOS

®	marca registrada
©	direitos reservados
p	nível de significância estatístico
x	versus
cGy	centigray
Mv	megavolt

Resumo

Munhoz AM. *Análise dos fatores preditivos clínicos e cirúrgicos na evolução pós operatória imediata em pacientes submetidas a reconstrução mamária com tecido aloplástico em mastectomias com preservação do complexo aréolo-papilar* [Tese Livre-Docência Disciplina de Cirurgia Plástica]. São Paulo: Faculdade de Medicina, Universidade de São Paulo; 2014. 189p.

A mastectomia com preservação do complexo aréolo-papilar (CAP) constitui procedimento cirúrgico no tratamento de diversas afecções mamárias sejam terapêuticas ou redutoras de risco. Embora séries clínicas têm sido descritas, existem poucos estudos que descrevem fatores de risco para complicações. O objetivo deste estudo é avaliar a incidência de complicações em uma série de pacientes submetidos a mastectomias com preservação do CAP e a correlação entre os diferentes fatores de risco clínicos, e cirúrgicos. Em um estudo clínico retrospectivo do tipo coorte, 158 pacientes com diagnóstico de câncer de mama (carcinoma in situ e invasivo) e alto risco para câncer de mama foram estratificados em grupos com base em diferentes vias de acesso (hemi- periareolar, duplo círculo periareolar e mamoplastia). A amostra clínica foi pareada por faixa etária, índice de massa corporal (IMC), doenças clínicas associadas (hipertensão arterial sistêmica e diabetes mellitus), tabagismo e peso da mama. A média de seguimento foi de 65,6 meses. Em 106 (67%) pacientes, mastectomia foi realizada para o tratamento de câncer de mama e em 52 (32,9%) para a redução de risco de câncer. Trinta e nove (24,6%) pacientes foram submetidos à via de acesso hemi-periareolar, 67 (42,4%) ao duplo círculo periareolar e 52 (33%) a mamoplastia. A reconstrução mamária foi realizada em todos os casos e com a utilização de expansor de tecido (18,7%) e implante-expansor (81,25%. A incidência de recorrência local e metástase a distância foi de 3,7% e 1,8% respectivamente. Os pacientes obesos e maior volume mamário apresentaram risco maior de complicações. Na análise multivariada e com ajuste de fatores de risco (IMC, peso da mama), as complicações foram maiores em pacientes submetidos a via de acesso hemi-periareolar e em mamoplastia. A mastectomia com preservação do CAP apresenta benefícios estéticos, todavia não é isenta de complicações. O sucesso do procedimento depende de planejamento coordenado com o cirurgião oncológico bem como aspectos técnicos intra-operatórios. Fatores de risco para complicações incluem o tipo de via de acesso, a obesidade e o peso do da mama.

Descritores: Neoplasias de mama/cirurgia; Mastectomia subcutânea/utilização; Neoplasias de mama/complicações; Mastectomia subcutânea/efeitos adversos; Mamoplastia/reabilitação; Implante mamário/efeitos adversos; Dispositivos para expansão de tecidos/efeitos adversos; Neoplasias de mama/reabilitação; Implante mamário/reabilitação; Implante mamário/utilização; Implante mamário/contraindicações; Dispositivos para expansão de tecidos/utilização; Dispositivos para expansão de tecidos/contraindicações; Mastectomia subcutânea/reabilitação; Mastectomia subcutânea/contraindicações; Mastectomia subcutânea/classificação; Mastectomia subcutânea/história; Mamoplastia/classificação; Implante mamário/classificação; Dispositivos para expansão de tecidos/classificação; Neoplasias de mama/genética.

Summary

Munhoz AM. *Immediate nipple-areola sparing mastectomy reconstruction with aloplastic tissue: An outcome analysis of clinical and surgical predictive factors* [thesis]. São Paulo: “Faculdade de Medicina, Universidade de São Paulo”; 2014. 189p.

Nipple-sparing mastectomy (NSM) is increasingly offered to women for therapeutic and prophylactic indications. Although clinical series have been described, there are few studies describing risk factors for complications. The objective of this study is to evaluate the incidence of complications in a series of consecutive patients submitted to NSM and differences between clinical risk factors, breast volume and different incision types. In a cohort-designed study, 158 reconstructed patients (invasive/in situ cancer and high risk for cancer) were stratified into groups based on different types of incision used (hemi-periareolar, double-circle periareolar and Wise-pattern). They were matched for age, body mass index, associated clinical diseases, smoking and weight of specimen. Also included were patients treated with adjuvant chemotherapy and postoperative radiotherapy. Mean follow-up was 65.6 months. In 106 (67%) patients, NSM was performed for breast cancer treatment and in 52 (32.9%) for cancer prophylaxis. Thirty-nine (24.6 percent) patients were submitted to hemi-periareolar technique, 67 (42.4 percent) to double circle periareolar incision and 52 (33 percent) to Wise-pattern incision. The reconstruction was performed with tissue expander (18,7%) and implant-expander (81,25%). Local recurrence rate was 3.7 percent and the incidence of distant metastases was 1.8 percent. Obese patients and higher weight of specimen had a higher risk for complications. After adjusting risk factors (BMI, weight of specimen), the complications were higher for patients submitted to hemi-periareolar and Wise-pattern incisions. This follow-up survey demonstrates that NSM facilitates optimal breast reconstruction by preserving the majority of the breast skin. Selected patients can have safe outcomes and therefore this may be a feasible option for breast cancer management. Success depends on coordinated planning with the oncologic surgeon and careful preoperative and intraoperative management. Surgical risk factors include incision type, obesity, and weight of breast specimen.

Descriptors: Breast neoplasms/surgery; Mastectomy, subcutaneous/utilization; Breast neoplasms/ complications; Mastectomy, subcutaneous/adverse effects; Mammaplasty/rehabilitation; Breast implantation/adverse effects; Tissue expansion devices/adverse effects; Breast neoplasms/ rehabilitation; Breast implantation/rehabilitation; Breast implantation/utilization; Breast implantation/ contraindications; Tissue expansion devices/utilization; Tissue expansion devices/contraindications; Mastectomy, subcutaneous/rehabilitation; Mastectomy, subcutaneous/contraindications; Mastectomy, subcutaneous/classification; Mastectomy, subcutaneous/history; Mammaplasty/classification; Breast implantation/classification; Tissue expansion devices/classification; Breast neoplasms/genetics

1. Introdução

O tratamento cirúrgico do câncer de mama apresentou grande evolução nos últimos anos, não só pelo desenvolvimento de novos procedimentos, mas também pelo aprimoramento técnico de parte do cirurgiões, que redundaram em expressivos resultados estéticos e/ou funcionais. Ademais, a melhor compreensão da fisiopatologia tumoral bem como do processo de disseminação linfática permitiram cirurgias menos extensas e adequado controle local e sistêmico.

Neste sentido, estudos prospectivos comparando cirurgias com maior e menor extensão comprovaram a eficácia de procedimentos mais conservadoras (Veronesi et al., 1981, Sarrazin et al., 1984; Fischer et al., 1989), que foram idealizadas e desenvolvidas pelos pioneiros estudos de Fisher (1977). Embora o conhecimento atual sobre a fisiopatologia do câncer mamário corroborem com esses estudos, outras evidências enfatizam a necessidade também do controle local da doença como parte ímpar do tratamento (Tiezzi, 2007).

De fato, estudos clínicos demonstram nítida associação entre o controle local da doença e a sobrevida global (Tiezzi, 2007; Veronesi et al., 1981, Fischer et al., 1989; Nielsen et al., 2006). Por sua vez, a adição de radioterapia ao tratamento local não somente reduz as taxas de recorrência loco-regional como também aumentam a sobrevida global (Ragaz et al., 1997; Overgaard et al., 1999; Ragaz et al., 2005; Clarke et al., 2005).

Do exposto depreende-se que a cirurgia conservadora da mama exibe atualmente importante papel no tratamento do câncer de mama precoce (Veronesi et al., 1981, Sarrazin et al., 1984; Fischer et al., 1989). Todavia, tal

assertiva foi parcialmente confirmada em série clínica monitorada por 20 anos onde a cirurgia conservadora da mama desvelou maior probabilidade de recorrência do tumor quando comparado à mastectomia radical, apesar de não ter se observado qualquer diferença quanto às metástases à distância, incidência de doença na mama contralateral ou taxas de mortalidade (Veronesi et al., 2002; Gebrim et al., 2011).

Embora a maioria dos ensaios clínicos apresente resultados oncológicos seguros na conservação da mama, é fato que a preservação parcial da glândula mamária não necessariamente corrobore com resultado estético favorável (Berrino et al., 1987; Sacchini et al., 1991; Slavin et al., 2004; Asgeirsson et al., 2005). Alguns autores relatam que a falta de planejamento pré-operatório e a ausência de técnicas de reconstrução imediata podem acarretar em resultados estéticos pouco satisfatórios, perdendo-se assim o principal objetivo da cirurgia conservadora (Berrino et al., 1987; Petit et al., 1989; Sacchini et al., 1991; Clough et al., 1992; Slavin et al., 2004; Asgeirsson et al., 2005). Assim, Clough et al. (1992) observaram 25% de maus resultados com insatisfação significativa por parte das pacientes submetidas ao tratamento conservador. De maneira semelhante, Petit et al. (1989) em uma casuística de 89 pacientes submetidas a cirurgia conservadora relataram índice de 21% de resultados insatisfatórios, com destaque para a retração do parênquima mamário.

A extensão da ressecção e a radioterapia adjuvante também podem contribuir de maneira importante na evolução do resultado estético final (Sacchini et al., 1991; Clough et al., 1992; Chang et al., 2004). Desta

maneira, Sacchini et al. (1991) ao avaliarem resultados quantitativos e qualitativos em 148 pacientes submetidas ao tratamento conservador notaram melhores resultados no grupo submetido a ressecções menores, pontuando assim a importância da extensão da ressecção no resultado da reconstrução.

De modo semelhante, a radioterapia também apresenta influência no resultado estético final, podendo promover efeitos negativos sobre a cicatrização como deiscências, retração e fibrose da pele e do parênquima mamário remanescente e hiperpigmentação (Clough et al., 1995; Laxenaire et al., 1995; Smith et al., 1998; Newman et al., 2001; Masseti et al., 2006).

Associado as limitações técnicas relacionadas a extensão da ressecção e os efeitos deletérios da radioterapia, a segurança nas margens cirúrgicas também constitui contra-indicação para a cirurgia conservadora da mama. De fato, Gebrim et al. (2011) no projeto Diretrizes Clínicas da Saúde Suplementar promovido pela Associação Médica Brasileira (AMB) enfatizaram que, na impossibilidade de obtenção de margens livres, com resultado estético adequado, deve-se indicar a mastectomia. De modo semelhante, em caso de dificuldade de acesso da paciente à radioterapia ou seguimento periódico, deve-se optar por cirurgias mais amplas com objetivo de melhor controle local.

Desta forma, apesar da consolidação da cirurgia conservadora no tratamento do câncer de mama, a mastectomia ainda está indicada em diversas situações clínicas, como tumores maiores que 3,0 cm, pacientes com volume mamário pequeno, situações que contra-indicam a radioterapia

adjuvante, tumores multifocais e carcinoma *in situ* extenso (Bland; Copeland, 1994; Cataliotti 2002).

A mastectomia constitui o tratamento padrão para o carcinoma da mama há mais de um século, porém variações técnicas tem ocorrido neste período, sendo que a menor radicalidade cirúrgica com a preservação muscular bem como a menor extensão na ressecção cutânea estão incluídas entre os importantes passos na sua evolução (Kroll et al., 1991; Singletary, 1996; Simmons; Adamovich, 2003).

Introduzida na década 90, a mastectomia com preservação de pele apresenta benefícios em relação as técnicas tradicionais (Toth; Lappert, 1991; Kroll et al., 1991; Singletary, 1996; Carlson, 1996; Slavin et al., 1998; Simmons; Adamovich, 2003). Assim, a preservação do tegumento cutâneo, bem como a presença de cicatrizes com menor extensão e a manutenção do sulco infra-mamário tem sido enfatizados como principais benefícos (Carlson, 1996; Slavin et al., 1998; Simmons; Adamovich, 2003; Munhoz et al., 2007a; Munhoz et al., 2007b). Desta forma, essas variações técnicas, podem permitir resultados estéticos superiores às mastectomias convencionais e menor necessidade de intervenções cirúrgicas reconstrutivas (Kroll et al., 1991; Carlson, 1996; Slavin et al., 1998). Assim, nas pacientes que não apresentavam critérios oncológicos e técnicos para a conservação da mama, a mastectomia preservadora de pele tem se mostrado como alternativa as mastectomias convencionais (Kroll et al., 1991; Singletary, 1996; Carlson, 1996; Slavin et al., 1998; Simmons; Adamovich, 2003; Munhoz et al., 2007a; Munhoz et al., 2007b).

Alguns estudos clínicos têm demonstrado que a mastectomia com preservação de pele é segura do ponto de vista oncológico, com taxas de recidivas locais e à distância similares às mastectomias convencionais (Kroll et al., 1997; Slavin et al., 1998; Simmons et al., 1999; Torrezan et al., 2005). No entanto, a maioria das recorrências locais ocorre no retalho cutâneo remanescente e, provavelmente decorrem do envolvimento dos vasos linfáticos da derme por células neoplásicas e da infiltração direta do tumor na pele (Slavin et al., 1998; Ho et al., 2003; Torrezan et al., 2005). Desta forma, para a adequada realização da preservação de pele, a dissecção entre a pele e a glândula mamária deve ser realizada de maneira meticulosa, uma vez que volume de tecido mamário remanescente pode implicar no aumento do risco para as recorrências locais ou mesmo de permanência de focos tumorais (Newman et al., 1998; Torrezan et al., 2005).

Apesar destes aspectos, até o presente momento não existe na literatura uma definição precisa do conceito de segurança oncológica no tratamento do câncer de mama. Todavia, o principal aspecto técnico que contribui para a segurança oncológica é a capacidade do procedimento em não deixar tumor residual, ou seja, a obtenção de margens efetivamente livres de tumor. Por isso, cirurgias que proporcionam margens livres mais efetivas e amplas são consideradas mais seguras do ponto de vista oncológico (Torrezan et al., 2005; Gebrim et al., 2011).

O contínuo processo de aprimoramento técnico em associação com estudos clínicos aferindo a segurança oncológica das mastectomias com preservação de pele descortinaram uma nova fase no tratamento cirúrgico

do câncer mamário. Neste sentido, a evolução natural das mastectomias com preservação de pele para conservação completa do complexo aréolo-papilar (CAP) se mostrou como alternativa em algumas situações clínicas. É fato que até este momento, o CAP era habitualmente removido na mastectomia preservadora de pele, por se admitir que seus ductos adjacentes pudessem conter células tumorais que se disseminaríam distalmente a partir do tumor primário (Laronga et al., 1999; Cense et al., 2001; Simmons et al., 2002; Garcia-Etienne et al., 2009; Gebrim et al., 2011; Tokin et al., 2012).

Entretanto, evidências clínicas recentes baseadas em estudos anátomo-patológicos demonstraram que o risco de comprometimento do CAP por células tumorais tem sido superestimado, sendo aceito atualmente um comprometimento variando de 5,6 a 10,6% (Laronga et al., 1999; Simmons et al., 2002; Gebrim et al., 2011).

Fatores de risco para comprometimento do CAP por tumor são descritos na literatura, quais sejam o comprometimento linfonodal axilar, a localização subareolar do tumor, a distância entre tumor e o CAP menor que 2,5 cm, a multicentricidade e o estadiamento tumoral (Vyas et al., 1998; Simmons et al., 2002; Banerjee et al., 2008; Rusby et al., 2008; Loewen et al., 2008; Voltura et al., 2008; Pirozzi et al., 2010; Gebrim et al., 2011).

No tocante a segurança oncológica das mastectomias com preservação do CAP, alguns estudos avaliaram o risco de recidiva local e mortalidade. A recorrência local após mastectomia com preservação de pele tem sido comparável à da mastectomia radical, não havendo diferença significativa na

recorrência local ou à distância após cinco anos de seguimento (Gerber et al., 2003; Patani et al., 2008; Gebrim et al., 2011; Boneti et al., 2011; Jensen et al., 2011; Tokin et al., 2012; Mallon et al., 2013; Mallon et al., 2013).

Desta forma e baseado em evidências provindas de séries clínicas, a opção terapêutica pela mastectomias com preservação do CAP no tratamento do câncer de mama constitui diretriz da AMB e da Sociedade Brasileira de Mastologia (Gebrim et al., 2011). Consoante este consenso, o procedimento é seguro em casos selecionados, quais sejam os estadios 0, I e II, desde que a paciente não tenha fatores de risco para o envolvimento do CAP pelo tumor e que a biópsia intraoperatória do tecido subareolar demonstre negativa para células tumorais (Gerber et al., 2003; Banerjee et al., 2008; Gebrim et al., 2011).

De maneira paralela as pesquisas oncológicas, é inegável a contribuição da equipe multidisciplinar na reabilitação da paciente após a cirurgia do câncer de mama precoce, diante dos seus inúmeros benefícios físicos e psicológicos (Jabor et al., 2002; Djohan et al., 2010; Trejo-Ochoa et al., 2013; Eltahir et al., 2013).

Neste contexto, os procedimentos reconstrutivos tem sido um constante tópico de pesquisa e desafio à cirurgia plástica. Em algumas situações houve a necessidade do desenvolvimento de novas técnicas e, em outras, a aplicação de técnicas já estabelecidas na cirurgia estética com objetivo de reconstruir a ampla variedade de afecções advindas da ressecção oncológica (Bostwick et al., 1978; Elliot; Hartrampf, 1990).

A aplicação de técnicas de reconstrução mamária após mastectomias com preservação do CAP tiveram início nas cirurgias envolvendo patologias benignas, na década de 60 (Freeman, 1960; Fredericks, 1975) e, redutoras de risco, nos anos 70 (Pennisi, 1976; Garcia-Etienne et al., 2009). A partir de 2000, com estudos demonstrando resultados oncológicos favoráveis no tratamento do câncer de mama inicial, ocorreu uma maior aplicação das técnicas de reconstrução em pacientes com câncer de mama (Cense et al., 2001; Stanec et al., 2001).

Apesar das vantagens relatadas com a relação a mastectomia convencional, a preservação do CAP e da pele da mama não se mostraram como procedimento previsível na maioria das séries clínicas iniciais. Ademais, alguns estudos mostravam incidência de complicações locais e resultados estéticos desfavoráveis em grupo significativo de pacientes (Gerber et al., 2003; Komorowski et al., 2006; Chung; Sacchini, 2008; Chen et al., 2009; Spear et al., 2012; Endara et al., 2013; Mallon et al., 2013).

A partir desta época e após a publicação das primeiras séries clínicas, constantes questionamentos surgiram sobre a reprodutibilidade da cirurgia no âmbito do tratamento do câncer de mama. Inicialmente se baseavam em observações clínicas de estudos com casuísticas menores e na evolução pós-operatória. A imprevisibilidade na evolução do retalho cutâneo era freqüentemente discutida em relatos clínicos iniciais (Gerber et al., 2003; Komorowski et al., 2006; Nahabedian et al., 2006; Sacchini et al., 2006; Chung; Sacchini, 2008).

A necrose parcial ou total do CAP bem como de parte da pele remanescente da mastectomia passaram a constituir aspectos limitantes na maior indicação das mastectomias preservadoras dos CAP (Endara et al., 2013; Mallon et al., 2013). Associado as complicações isquêmicas, a deiscência parcial da incisão cutânea e a infecção local também são descritas como complicações cirúrgicas (Jensen, 2002; Nahabedian et al., 2006; Sacchini et al., 2006; Nava et al., 2006; Komorowski et al., 2006; Chung; Sacchini, 2008; Chen et al., 2009; Spear et al., 2012; Endara et al., 2013; Munhoz et al., 2013). Outrossim, em reconstruções mamárias com tecido aloplástico, não raro essas complicações locais evoluem para extrusão do implante e perda total da reconstrução (Wooderman et al., 2007; Salgarello et al., 2010; Chen et al., 2009; Spear et al., 2012; Endara et al., 2013; Munhoz et al., 2013).

Assim, Gerber et al. (2003) em uma das primeiras séries clínicas de mastectomias com preservação do CAP relataram incidência de 9,8% de necrose parcial do CAP. De modo semelhante Komorowski et al. (2006) observaram incidências de 7,9 e 5,3% de necrose total e parcial de papila respectivamente. Chen et al. (2009), por sua vez, relataram em série de 115 pacientes, a incidência de 3,5 e 13% de necroses totais e parciais do CAP, respectivamente.

A presença de complicações pós operatórias tem sua relevância na avaliação da eficácia do tratamento global e sua incidência relaciona-se não só ao resultado estético inferior e a perda da reconstrução, mas também à insatisfação das pacientes. De fato, Bresser et al. (2006) em série clínica de

114 pacientes com mutação para BRCA 1-2 submetidas a mastectomia para redução de risco avaliaram os fatores de insatisfação com a cirurgia e constataram que a presença de complicações cirúrgicas e a insuficiência de informações no pré-operatório foram os principais fatores preditivos da maior insatisfação.

Alguns estudos avaliaram no âmbito de séries clínicas iniciais os principais fatores de risco para complicações locais pós reconstrução em mastectomias com preservação do CAP (Gerber et al., 2003; Komorowski et al., 2006; Chung; Sacchini, 2008; Regolo et al., 2008; De Alcantara Filho et al., 2011; Munhoz et al., 2013; Stolier; Levine, 2013). Apesar das variações de cada estudo relacionadas às técnicas cirúrgicas empregadas e às características clínicas e anatômicas de cada população, a incidência de complicações locais situou-se entre 0 e 19,5% nessas séries clínicas. Entre os fatores de risco e preditivos para maior incidência de complicações emergiram o tipo de acesso cirúrgico (Regolo et al., 2008; Endara et al., 2013; Munhoz et al., 2013; Stolier; Levine, 2013), a idade do paciente (Komorowski et al., 2006), a obesidade (Munhoz et al., 2013; Wooderman et al., 2007), o volume mamário (Munhoz et al., 2013; Wooderman et al., 2007), o tabagismo (Carlson, 1996; Chang et al., 1996; Chang et al., 2000) a radioterapia (Crowe et al., 2004; Caruso et al., 2006; Komorowski et al., 2006; Petit et al., 2009) e a técnica de reconstrução (Sacchini et al., 2006; Mioton et al., 2013).

Entre as revisões sistemáticas que procuraram esclarecer quais são os principais fatores de risco envolvidos nas complicações das mastectomias

com preservação do CAP (Spear et al., 2009; Endara et al., 2013; Mallon et al., 2013; Murthy et al., 2013), a de Endara et al. (2013) mostrou ser a mais completa, pois incluiu 48 estudos clínicos que somados totalizaram 6615 mastectomias com preservação do CAP. Entre os principais fatores preditivos para a necrose do CAP, os acessos periareolares exibiram maior incidência de complicações quando comparados aos radiais e inframamários.

Murthy et al. (2013), por sua vez, baseados em revisão da literatura descreveram as características clínicas “ideais” para as candidatas a mastectomias com preservação do CAP, destacando as não fumantes, a idade inferior a 45 anos e ausência de antecedentes de radioterapia. Na presença destes fatores e baseados nas evidências científicas recentes a cirurgia teria maior risco de complicações.

Apesar destas séries clínicas e revisões sistemáticas exibirem importância no contexto descritivo e relevância na abordagem destas afecções, elas não foram suficientes para elucidar as características da mastectomia com preservação do CAP em nosso meio e, portanto, não expressam a real reprodutibilidade da aplicação dessas técnicas de reconstrução. Ademais, em alguns estudos e, sobretudo nas revisões sistemáticas, constata-se ainda aspectos heterogênos no tocante a técnica oncológica e a reconstrução, uma vez que os dados provêm de diversos centros com formação técnica e experiências distintas (Spear et al., 2009; Endara et al., 2013; Mallon et al., 2013; Murthy et al., 2013).

Após mais de 50 anos da primeira mastectomia com preservação de pele em afecções benignas (Freeman, 1960) e treze anos após a primeira série clínica no tratamento cirúrgico do câncer de mama (Cense et al., 2001), persistem ainda controvérsias em relação aos fatores preditivos para complicações locais e sucesso da reconstrução. Além disso, até o presente são escassas e insuficientes as descrições sobre a reprodutibilidade do procedimento em pacientes submetidas à reconstrução imediata da mama e, sobretudo, da relevância destas informações no planejamento da reconstrução mamária com materiais aloplásticos em nosso meio (Munhoz et al., 2008; Salgarello et al., 2010; Spear et al., 2012; Endara et al., 2013; Fischer et al., 2013; Munhoz et al., 2013; Zhong et al., 2013).

Por isso, interessamo-nos em caracterizar a evolução pós-operatória imediata de pacientes submetidas a reconstrução mamária após mastectomias com preservação do CAP com emprego de tecido aloplástico, com o propósito de avaliar a reprodutibilidade da técnica oncológica e reconstrutora em relação:

I. **a experiência na reconstrução imediata em diferentes vias de acesso e a incidência de complicações locais gerais e específicas;**

II. **a identificação dos fatores de riscos clínicos e cirúrgicos e potenciais fatores preditivos para o desenvolvimento de complicações imediatas;**

III. **a influência da complicações locais na taxa de reoperações a curto prazo e no sucesso reconstrução.**

2. Revisão da Literatura

Coube a Freeman, em 1962 descrever a mastectomia com preservação do CAP no tratamento de afecções benignas da mama, bem como suas principais complicações após 5 anos de intervenção. Naquela época, a grande maioria dos relatos descritivos mencionava o procedimento como mastectomia subcutânea, sendo somente no final da década 90 denominada de mastectomia com preservação do CAP.

Foram Bartetzko em 1968 na Alemanha e Fredericks em 1969 nos Estados Unidos os primeiros a postularem a presente técnica com objetivo de profilaxia para doenças mamárias. Nesta mesma época outros autores demonstraram experiências com técnicas de reconstrução aplicadas imediatamente após mastectomias subcutâneas (Kelly et al. 1966; Furlan; Tomasoni, 1967; Letterman; Schurter, 1968; Bowers et al., 1969).

Na década de 70 é tributado a Pennisi (1971) o primeiro relato da constatação de câncer em exame anátomo-patológico de mastectomia subcutânea. Esse mesmo autor em 1972 já tinha descrito as principais indicações da mastectomia subcutânea, como doenças císticas, história familiar para câncer com presença de nódulos e adenose esclerosante.

A Mandel et al. (1972) e Shocket et al. (1972) é creditada a descrição pioneira da mastectomia subcutânea no tratamento de afecções malignas como o cistosarcoma filodes e a neoplasia lobular *in situ*.

Bouman (1974), por sua vez, relatou as principais limitações e complicações advindas da mastectomia subcutânea. Nesta época, a maioria dos estudos que se seguiram foram de relevância limitada, pois eram séries de casos com espaço amostral pequeno (Freeman, 1962; Bartetzko, 1968;

Fredericks, 1969; Kelly et al., 1966; Furlan; Tomasoni, 1967; Letterman; Schurter, 1968; Bowers et al., 1969; Pennisi, 1971; Mandel et al., 1972; Shocket et al., 1972; Bouman, 1974).

Gynning et al. e Fredericks em 1975, Woods et al. em 1976 e Jarret e Schlenker et al. em 1978 publicaram as primeiras casuísticas expressivas em mastectomia subcutânea. Assim, Gynning et al. (1975) ao estudarem 80 pacientes, relataram resultados aceitáveis da reconstrução com implantes em casos de carcinoma *in situ*, proliferações epitelias e doença fibrocística. Entre as complicações, notaram alteração temporária da sensibilidade, semelhantemente aos achados de Fredericks (1975) observados no tratamento de afecções benignas e cirurgias profiláticas. Woods et al. em 1976 publicaram a experiência com mastectomia subcutânea em 67 pacientes, enfatizando o papel do procedimento no tratamento e prevenção de doenças mamárias e Jarret et al. (1978), por sua vez descreveram a inclusão de implantes de silicone em posição submuscular total (músculos peitoral maior e serrátil) em 70 pacientes submetidas a mastectomia subcutânea. Mas, coube a Schlenker et al. (1978) exibirem pela primeira vez as complicações pós mastectomia subcutânea e reconstrução com implantes, como infecção, necrose do CAP e extrusão do implante em 28% das 70 pacientes submetidas a cirurgia.

No final da década de 70 apareceram os primeiros questionamentos em relação a previsibilidade de execução da técnica em sub-grupos específicos, como em mamas mais volumosas e na ptose mamária (Conroy, 1977; Spira, 1977; Biggs et al., 1977). Em nosso meio D'Assumpção em

1978 fez o primeiro relato de reconstrução em pacientes com mamas volumosas e submetidas a mastectomia subcutânea e reconstrução com implante.

Krupp e Torhorst em 1978 analisaram o papel da mastectomia subcutânea na prevenção do câncer consoante os aspectos anátomo-patológicos; sugeriram a mastectomia preventiva na presença de displasia mamária e nos casos de alto risco para câncer. No mesmo ano Mühlbauer (1978) relatou a dificuldade de diagnóstico e seguimento de doenças da mama como indicação para a mastectomia subcutânea.

Freeman e Wiemer em 1978 propuseram modificações técnicas na realização da mastecomia subcutânea original, especialmente nos casos de “microcarcinomas” e doenças pré-malignas e as nominaram de mastectomia glandular total, advogando ainda a necessidade de ressecção da papila e preservação da aréola.

Frente as complicações observadas nas séries clínicas iniciais, alguns autores começaram a relatar a importância da técnica oncológica e o aspecto multidisciplinar (Baroudi et al., 1978; Hoffman et al., 1979; Ludovici et al., 1984). Desta forma, coube a Baroudi et al. (1978) comentarem sobre a relevância da vascularização cutânea e alertavam para um maior intercâmbio de informações entre as equipes envolvidas, quais sejam a cirurgia plástica e a mastologia.

Hoffman et al. (1979), frente aos resultados pífios obtidos, propuseram a mastectomia convencional com reconstrução tardia ou a utilização de implante em posição submuscular associado com retalho dérmico inferior.

Semelhantemente Ludovici et al. (1984) passaram a indicar o emprego de retalhos dermo-gordurosos como técnica de reconstrução.

Gibson, Lessa e Carreirão em 1979, Wheeler e Masters, e Pondergrast et al. em 1980 relataram alternativas técnicas para a mastectomia subcutânea como a utilização de retalhos dérmicos-adiposos e o acesso cirúrgico em “S” com objetivo de reduzir a incidência de complicações. De fato, Wheeler e Masters (1980) por meio da incisão em “S” comprovaram melhores resultados e maior facilidade técnica na ressecção, quando comparado com o acesso infra-mamário. E, foram Pondergrast et al. (1980) os que descreveram pela primeira vez o emprego do retalho do músculo grande dorsal em pacientes com insuficiência de cobertura cutânea ou no tratamento de complicações.

Meyer e Kesselring em 1980 foram os primeiros a alertarem sobre a relação do acesso cirúrgico e a incidência de complicações. Assim, em série clínica os autores enfatizaram a importância de incisões com menor extensão e a síntese por planos com objetivo de preservar a circulação sanguínea e evitar a extrusão do implante.

Jarret et al. e Toennissen et al. em 1982, por sua vez, publicaram série expressiva de mastectomias subcutâneas em pacientes com alto risco para câncer. Na casuística de Jarret et al. (1982) foram incluídas 267 pacientes submetidas a reconstruções bilaterais com implantes subumusculares, sendo que em 71 pacientes houve a necessidade de técnicas de mastopexia e redução do retalho cutâneo da mastectomia.

Na década de 80 ocorreram os primeiros relatos clínicos sobre a segurança oncológica da mastectomia subcutânea em termos de sobrevida e recorrência local em pacientes com câncer. Nesse sentido, Ward e Edwards em 1983, Hinton et al. em 1984 e Abbes et al. em 1988, apresentaram as primeiras séries clínicas avaliando aspectos oncológicos da reconstrução pós mastectomia subcutânea. Os primeiros autores em 1983, em casuística de 44 pacientes e com seguimento médio de 23 meses (5 a 44 meses) observaram incidência de 9% de recidivas locais, todas na cicatriz e no retalho cutâneo. Todavia em 25% ocorreram complicações graves com necessidade de retirada do implante e perda da reconstrução. Abbes et al. (1988), por sua vez, em casuística de 79 pacientes com câncer e submetidas a mastectomia subcutânea observaram 13,9% de recorrência local.

Slade em 1984 pontuaram a técnica de mastectomia subcutânea em dois tempos cirúrgicos com objetivo de reduzir complicações locais. Assim, após experiência de sete anos, concluíram sobre a necessidade de inclusão do implante no plano submuscular com objetivo de reduzir complicações.

Pennisi e Capozzi em 1984 em série clínica expressiva de pacientes submetidas a mastectomia subcutânea com seguimento médio de 14 anos, constataram incidência de 9,4% de câncer de mama oculto.

Becker em 1984 foi o primeiro a descrever a aplicação do sistema de implante-expansor como técnica de reconstrução em diversas afecções mamárias, inclusive pós mastectomia subcutânea. Com seguimento de 20 meses e casuística de 23 pacientes (34 reconstruções) obteve bons

resultados e baixo índice de complicações. Semelhantemente, Schuster e Lavine em 1988 relataram bons resultados ao aplicarem o implante salino em 98 pacientes submetidas reconstruções imediatas.

Atribui-se a Glaumann (1985) o primeiro relato sobre potenciais fatores de risco clínicos para complicações. Em casuística de 72 pacientes observou que as complicações locais eram mais frequentes em pacientes com mamas volumosas (> 500g) quando comparado com mamas pequenas, advogando ainda o emprego de técnicas de mamoplastias, enxerto livre do CAP, além de cirurgia em dois tempos com objetivo de reduzir complicações.

Frente a possíveis manifestações psicológicas diante da mastectomia subcutânea, Meyer e Ringberg em 1986 avaliaram pioneiramente, por meio de escalas, as alterações de ordem psicológica pós cirurgia. Nesta série, a ansiedade, depressão e dificuldade em aceitação do resultado cirúrgico foram observados como principais alterações observadas.

Toth e Lappert em 1991 consideraram pela primeira vez a utilização de incisões cutâneas alternativas com objetivo de melhorar o resultado estético, com maior preservação da pele da mastectomia e com isso otimização do resultado da reconstrução.

Os primeiros estudos vasculares surgiram em 1992 com Perbeck et al. que avaliaram a vascularização da mama por meio de fluxometria com fluoresceína e laser Doppler. Assim, em estudo incluindo 24 pacientes submetidas ao acesso cirúrgico em “S” e em mamoplastia notaram que no acesso em mamoplastia ocorreu redução de até 70% do fluxo sanguíneo quando comparado com a mama contra-lateral. Tais constatações não foram

observados no acesso em “S”, advogando desta forma a aplicação desta técnica em pacientes candidatas a mastectomia subcutânea. Confirmando esses achados, Proano e Perbeck (1996) ao avaliarem comparativamente, por meio da mesma metodologia, os acessos cirúrgicos inframamário e em “S” em 69 pacientes, notaram significativa redução de vascularização na região inferior ao CAP daquelas submetidas ao acesso inframamário.

Cheung et al. em 1997 ao apresentarem a experiência oncológica de 20 anos comparando a mastectomia subcutânea com a convencional relataram taxas de recidiva semelhantes (14 x 16%) nos dois grupos. E Carlson (1996) e Carlson et al. (1997) ao analisarem os aspectos técnicos das mastectomias com preservação de pele, constataram entre principais fatores de risco para complicações, a obesidade, o tabagismo e o tipo de incisão.

Verheyden em 1998 considerou pela primeira vez o termo mastectomia com preservação da papila (“*Nipple-Sparing Mastectomy*”) e não mais a denominação de mastectomia subcutânea amplamente empregado nos anos precedentes. Em sua casuística de 10 pacientes empregou a técnica tanto para o tratamento de afecções de alto risco para câncer bem como para o tratamento de doenças benignas.

A partir dos anos 2000, a grande maioria dos estudos passaram a utilizar a denominação mastectomia com preservação do CAP (“*Nipple-Areola Sparing Mastectomy”*), e incluindo a análise de fatores de risco e estudo anátomo-patológico com intuito de avaliar a segurança do procedimento.

Cense et al. (2001) em revisão sistemática avaliaram o comprometimento do CAP por células tumorais. Em 58% dos estudos o tamanho do tumor, a distância do tumor com o CAP e o comprometimento axilar representaram os principais fatores preditivos para envolvimento do CAP. A análise atenta da revisão mostrou ainda que pacientes com tumores em estádio T1 e mais distantes do CAP (>4,5 cm) são as melhores candidatas a cirurgia. De modo semelhante, Simmons et al. (2002) analisaram retrospectivamente 217 mastectomias com objetivo de determinar os fatores de risco para comprometimento tumoral; concluíram que em 10,6% ocorreu envolvimento do CAP por tumor. Todavia, em peças com tumores menores que 2 cm, localizados perifericamente na mama e com menos de dois linfonodos comprometidos, a incidência de comprometimento foi significantemente menor (6,7%).

Gerber et al. (2003), Crowe et al. (2004) e Caruso et al. (2006) relataram o termo mastectomia com preservação de pele e conservação do CAP. Nas investigações de Gerber et al. (2003) foram incluídas 112 pacientes com diagnóstico de câncer em até 2 cm de distância do CAP. Nesta série e devido ao exame de congelação intra-operatória negativo para células tumorais foi possível a preservação do CAP em 54% da casuística. No seguimento observou-se taxa de recorrência local de 5,4% e 8,2% em pacientes submetidas a conservação do CAP e mastectomia convencional respectivamente. De modo semelhante, Crowe et al. (2004) demonstraram o comprometimento de 11% do CAP, resultando nestes casos, na conversão intra-operatória para mastectomia convencional. Caruso et al. (2006)

avaliando 50 pacientes com seguimento médio de 66 meses, notaram 1 caso de recidiva local sendo tratado com ressecção.

No tocante ao impacto da redioterapia, Petit et al. (2003) publicaram a primeira série clínica (n=25) de mastectomias com preservação do CAP e o emprego de radioterapia intra-operatória com objetivo de reduzir a incidência de recidivas. Em 2006 o mesmo grupo descreveu o resultado envolvendo 106 pacientes, mostrando apenas um caso de recidiva extra-mamária e como complicações relataram 10,4% de necrose parcial e 4,7% de necrose total (Petit et al. 2006).

Simmons et al. (2003) descreveram a técnica de preservação da aréola com ressecção exclusiva da papila, denominada de "*Areola-Sparing Mastectomy*", com bons resultados com o acesso transareolar em 17 pacientes, incluindo cirurgias redutoras de risco e terapêuticas.

Palmieri et al. (2005) reintroduziram o princípio da mastectomia com preservação do CAP em dois tempos cirúrgicos com finalidade de reduzir as complicações isquêmicas, originalmente propostos por Slade (1984) e Glaumann (1985). Em um primeiro tempo cirúrgico realizava-se a autonomização do CAP por meio de incisão periareolar e desinserção dos ductos retro-papilares. No segundo, após três semanas, indicava-se a exérese da glândula mamária e reconstrução com implante de silicone.

Visando a determinação de zonas com menor perfusão sanguínea após a mastectomia com preservação do CAP, de Lorenzi et al. (2005) sugeriram a aplicação da técnica de perfusão cutânea por meio de indocianina.

Mori et al. (2005), por sua vez, efetuaram avaliação comparativa do resultado estético em paciente submetidas a mastectomia com preservação do CAP (n=22), mastectomia com preservação de pele (n=6) e mastectomia convencional (n=14), concluindo que não ocorreram diferenças no resultado estético entre os três grupos.

Atribui-se a Komorowski et al. (2006) o primeiro estudo clínico com ênfase nas complicações isquêmicas do CAP. Assim, em 38 pacientes com idade média de 44 anos, observaram 15,8% de necrose do CAP e da pele da mastectomia, sendo que nas pacientes com idade inferior a 45 anos, o risco complicações foi menor ($p<0,05$).

Frente aos casos de hipertrofia mamária e/ou ptose acentuada, Nava et al. (2006) propugnaram o conceito de redução de pele por meio de marcação em mamoplastia, com 20% de complicações. Sacchini et al. (2006), por sua vez, em estudo multicêntrico envolvendo 123 pacientes submetidas a 192 mastectomias com preservação do CAP, com período de seguimento médio de 24,6 meses, constaram 2 casos de recorrência local, 1 caso de metástases a distância e 11% de necrose parcial do CAP.

Em relação a mastectomia com preservação do CAP e reconstrução mamária com diferentes técnicas, como implante de silicone, retalho do músculo grande dorsal e implante, e retalho DIEP, Mosahebi et al. (2007) realizaram estudo comparativo por meio da tonometria de aplanação e constataram que aquelas submetidas a reconstrução com retalho DIEP e radioterapia apresentaram resultados mais satisfatórios que os demais grupos.

A partir do final dos anos 2000, a grande maioria dos estudos clínicos começaram a focar mais detalhadamente nas complicações isquêmicas e a segurança oncológica. Neste período o tamanho amostral dos estudos era superior a 100 pacientes e o seguimentos era de longo prazo (Benediktsson et al., 2008; Regolo et al., 2008; Petit et al., 2009; Garwood et al., 2009; Djohan et al., 2010; Jensen et al., 2011; Boneti et al., 2011; Spear et al., 2011; De Alcantara Filho et al., 2011; Warren Peled et al., 2012; Schneider et al., 2012; Lohsiriwat et al., 2013; Munhoz et al., 2013; Stanec et al., 2013). E, a partir de 2010 despontaram as revisões sistemáticas que ao compilar as casuísticas mais expressivas, resultavam em conclusões de maior aplicabilidade clinica (Rusby et al., 2010; Endara et al., 2013; Murthy; Chamberlain, 2013; Mallon et al., 2013).

No tocante a radioterapia adjuvante, Benediktsson et al. (2008) publicaram a primeira série clínica comparativa entre mastectomia com preservação do CAP com e sem radioterapia. Com casuística de 216 pacientes e seguimento médio de 13 anos observaram índice de recidiva local de 8,5% e 28,4% no grupo com e sem radioterapia adjuvante respectivamente.

Quanto aos acessos cirúrgicos e a incidência de complicações, em 2008 três estudos emergiram na literatura (Regolo et al., 2008; Wijayanayagam et al., 2008; Stolier et al., 2008). Coube a Regolo et al. (2008) a constatação que o acesso inframamário lateral propiciou redução nas complicações necróticas quando comparado com o acesso periareolar. De maneira similar, Wijayanayagam et al. (2008) ao analisarem os diferentes

acessos cirúrgicos notaram 16% de necrose parcial do CAP, sendo que o acesso radial resultou na menor incidência de complicações isquêmicas (3%) quando comparado os demais acessos.

Ao se avaliar a histologia de peças de mastectomia submetidas a patologia constatou-se em 20% o comprometimendo do CAP, sendo que nos estádios I/II e III a incidência foi de 9,38% e 30% respectivamente (Banerjee et al., 2008; Crowe et al., 2008). Em relação a localização do tumor constataram incidências de 2,5% e 68% para os tumores periféricos e centrais, respectivamente. Crowe et al. (2008) observaram ainda comprometimento do CAP de 0 e 14% em pacientes submetidas a mastectomia redutora de risco e terapêutica, respectivamente.

Questão de grande relevância na prática clínica refere-se a influência da experiência técnica na incidência de complicações. Nessa linha, Garwood et al. (2009) analisaram em 170 mastectomias o impacto em dois grupos, um, com experiência inicial de 2001 a 2005 (n=64) e, outro com experiência tardia de 2005 a 2007 (n=106); observaram maior taxa de sobrevida do CAP (80 para 95%, p=0,003) bem como menor incidência de complicações gerais (30 para 13%, p=0,01) e perda da reconstrução (31 para 10%, p=0,005) no grupo da experiência tardia.

Preocupação constante das pacientes submetidas a mastectomia relaciona-se ao resultado estético e satisfação. Gerber et al. (2009), Yueh et al. (2009) e Djohan et al. (2010) foram os primeiros a responder essas questões. Assim, Gerber et al. (2009) ao comparar os resultados estéticos entre mastectomia convencional (n=130), mastectomia com preservação de

pele (n=48) e mastectomias com preservação do CAP (n=60) não constataram quaisquer diferenças em termos de recidiva local entre os três grupos (10,4% x 11,7% x 11.5% *p*=0.974). Quanto ao resultado estético, observaram piora na qualidade com o tempo, ou seja, de 78,4% de resultados excelentes em 59 meses de seguimento para 47,9% com 101 meses no grupo de mastectomia com preservação de pele (*p*=0,004). No grupo submetido a mastectomias com preservação do CAP observaram efeitos semelhantes (73,8% para 51,7% *p*=0,025), sendo a radioterapia adjuvante importante fator preditivo na piora do resultado. Yueh et al. (2009), por sua vez em casuística menor demonstraram resultados satisfatórios na maioria das pacientes. E em estudo mais detalhado, Djohan et al. (2010) observaram fatores preditivos para insatisfação com a reconstrução, como o maior volume mamário (*p*=0,010), maior índice de massa corpórea (*p*=0,034), e expansores de tecido mais volumosos (*p*=0,007).

Em 2009 o grupo do *Memorial Sloan-Kattering Cancer Center* publicou sua experiência de mastectomias com preservação do CAP em 25 pacientes (42 mastectomias), com seguimento médio de 10 meses, mostrando 2% de necrose parcial do CAP e nenhum caso de recidiva local (Garcia-Etienne et al., 2009).

Atribui-se a Sakamoto et al. (2009) a primeira publicação da mastectomias com preservação do CAP por via endoscópica. Em casuística de 87 pacientes (89 mastectomias) e seguimento médio de 52 meses, os autores observaram 18% de necrose parcial do CAP. Na análise dos pacientes que fizeram biópsia retropapilar os autores observaram maior

incidência de complicações quando comparado as pacientes que não foram submetidas a biópsia (41 x 13%, *p*=0,01).

Munhoz et al. (2008) descreveram a técnica do duplo círculo periareolar, com a utilização do sistema de implante-expansor biodimensional para acesso cirúrgico, associado a reconstrução. Em série inicial de 18 pacientes e seguimento médio de 29 meses, observaram 5,5% de necrose parcial da pele da mastectomia e 5,5% de deiscência parcial da incisão. No ano seguinte Chen et al. (2009) apresentaram o resultado 115 mastectomias com preservação do CAP (66 pacientes) e reconstrução com expansores em termos de via de acesso e complicações, relatando o emprego da via periareolar e radial (n = 61), inframamária (n = 25), em ômega (n = 14), cicatrizes prévias (n = 10), e transareolar (n = 5).

Rusby et al. (2010) em revisão sistemática sobre mastectomias com preservação do CAP e os resultados de anatomia-patológica observaram envolvimento tumoral oculto no CAP entre 5,6 e 31% refletindo a variação dos estudos quanto aos critérios de inclusão. Na maioria das casuísticas a incidência de necrose parcial e total do CAP situou-se entre 16 e 8 % respectivamente.

Salgarello et al. (2010) estudando 33 reconstruções mamárias com implante em pacientes submetidas a mastectomias com preservação do CAP, constataram resultados estéticos bons e excelentes em 83% da casuística com aproximadamente 9,5% de complicações menores.

Jensen et al. (2011) analisaram comparativamente em 99 mastectomias com preservação do CAP os efeitos da autonomização prévia.

Na casuística de 127 CAPs não autonomizados, 6% desenvolveram necrose, enquanto que no grupo submetido a autonomização não foram observadas complicações locais. Com seguimento médio de 60 meses, 3 pacientes desenvolveram recorrência no CAP e foram submetidos a ressecção.

Boneti et al. (2011) em casuística expressiva realizaram a análise comparativa entre mastectomias com preservação do CAP (n=281) e mastectomias com preservação de pele (n=227). Nesta amostra a incidência de complicações foi semelhante entre os dois grupos (7,1% [20 / 281] e 6,2% [14 / 227], *p*=0,67) bem como a recorrência local 6% [7 / 152] e 5 % [7 / 141], *p*=0,89). Todavia na comparação quanto ao resultado estético as pacientes submetidas a preservação do CAP apresentaram resultados superiores quando comparadas a mastectomia com preservação de pele (*p*= 0,04). De modo semelhante, Spear et al. (2011) descreveram a experiência de 10 anos em reconstruções mamárias em 162 mastectomias realizadas em 101 pacientes. Em seguimento médio de 30 meses, não foram observadas recidivas no CAP. A incidência de complicações nesta amostra foi de 8 e 1,8% nos grupos submetidos a cirurgia terapêutica e redutora de risco, respectivamente. De Alcantara Filho et al. (2011) atualizaram a experiência do *Memorial Sloan-Kattering Cancer Center* envolvendo 200 pacientes (353 mastectomias), com seguimento médio de 50 meses; observaram 19,5% de eventos isquêmicos na região do CAP, mas apenas 3,3% evoluíram para necrose com necessidade de debridamento local.

Tema muito discutido na atualidade versa sobre as mutações do BRCA 1-2 e pacientes de alto risco para câncer de mama. Estudo de Reynolds et al. (2011) aborda essa questão por meio de exame histológico do CAP em portadoras de mutação do BRCA 1-2 e que foram submetidas a mastectomia. Na casuística de 62 CAPs (33 pacientes) foram observadas terminações ducto-lobulares em 24%. No grupo submetido a cirurgia redutora de risco nenhum caso de neoplasia ou hiperplasia atípica foi observado. No grupo submetido a cirurgia terapêutica, os autores relataram a presença de lesões malignas e atípicas em 7 e 3% respectivamente.

Nava et al. (2012) atualizaram a experiência com a técnica de redução de pele por meio de marcação em mamoplastia nas pacientes com hipertrofia mamária e/ou ptose acentuada. Em série de 77 reconstruções, os autores observaram a incidência de recorrência local de 0,5% e perda total da reconstrução em 14,2%.

Algaithy et al. (2012) avaliaram os riscos clínicos para complicações isquêmicas pós mastectomia com preservação do CAP em 45 pacientes; observaram 26% de necrose do CAP e nas pacientes jovens, fumantes e com espessura retroareolar inferior a 5mm ocorreu maior risco para complicações locais.

Spear et al. (2012) reintroduz o conceito de mastectomia com preservação do CAP a ser realizada em dois tempos cirúrgicos nas pacientes com hipertrofia mamária e ptose acentuada. Em série clínica de 15 pacientes (24 mastectomias), os autores relatam 17% de complicações totais sendo 8% de necrose cutânea.

Warren Peled et al. (2012) em uma das maiores casuísticas analisaram a evolução e complicações em série de 657 mastectomias realizadas em 428 pacientes; observaram 2% (13 casos) de perda parcial da papila, 1,5% (10 casos) de perda total e 11,9% (78 casos) necrose de pele. Com seguimento médio de 28 meses, foi observada 2% de recorrência local.

Coube a Yang et al. (2012), Schneider et al. (2012) e Tanna et al. (2013) as primeiras descrições de séries clínicas de reconstruções com retalhos microcirúrgicos. Em série de 92 pacientes, Yang et al. (2012) empregaram o acesso lateral e o retalho TRAM microcirúrgico com anastomose nos vasos torácicos internos (40%), toracodorsais (55%) e perfurantes dos vasos torácicos internos (5%). Não foram observadas diferenças na incidência de complicações necróticas entre os três grupos de vasos receptores. Schneider et al. (2012) relataram experiência semelhante com 141 reconstruções utilizando retalhos vascularizados por vasos perfurantes. Tanna et al. (2013), por sua vez, mostraram experiência de diversos retalhos microcirúrgicos e identificaram o tabagismo como fator de risco para necrose do CAP ($p < 0,01$).

Jensen et al. (2012) relataram a experiência com técnica de autonomização do CAP em pacientes com alto risco para complicações. Nesta série, 20 pacientes foram submetidas a 31 autonomizações em período médio entre 7 a 20 dias previamente a mastectomia e não foram observadas complicações isquêmicas.

Rivolin et al. (2013) avaliaram a técnica de mastopexia periareolar em 35 mastectomias com preservação do CAP e observaram maior incidência

de necrose de CAP no grupo submetido ao acesso periareolar (13,6% x 2,9%%), todavia sem significância estatística. Explicam tal fato ao maior número de pacientes fumantes no grupo com acesso periareolar quando comparado ao grupo sem antecedente de tabagismo (41,0% x 14,0%; *p*=0,05).

Blechman et al. (2013) descreveram a experiência da via de acesso inframamária lateral em 29 pacientes submetidas a 55 mastectomias e constataram benefícios estéticos e preservação da irrigação sanguínea.

Atribui-se a Lohsiriwat et al. (2013) a primeira análise sobre a influência dos fatores oncológicos na evolução isquêmica do CAP. Em série de 934 mastectomias observaram 4,2% de necrose total e entre os fatores de risco não se constatou qualquer relação da idade, IMC, tabagismo, receptores estrógeno e progesterona, tamanho do tumor, comprometimento linfonodal, proliferação do Ki-67 e invasão peri-vascular.

Mais recentemente na evolução da técnica da mastectomia com preservação do CAP, Sahin et al. (2013) mostraram os altos índices de satisfação e resultado estético de pacientes com implante de silicone em 21 mastectomias redutoras de risco por meio do acesso peri-areolar e em mamoplastia. Essa avaliação foi feita pelo método *Michigan Breast Satisfaction Questionnaire*.

Nos casos de pacientes com cicatrizes prévias, Vaughn et al. (2013) analisaram a reprodutibilidade da técnica da mastectomia com preservação do CAP em 11 pacientes submetidas a 21 mastectomias. Constataram 7 mamoplastias redutoras, 4 mastopexias, 3 mamoplastias de aumento e 7

mastopexias com implante. Em todas as pacientes foi empregado o acesso inframamário sobre a cicatriz prévia e relataram como complicações 2 casos (9,5%) de deiscências e 1 caso de infecção com retirada do implante.

Munhoz et al. (2013) exibiram sua experiência de 12 anos em reconstruções pós mastectomias com preservação do CAP, incluindo os fatores clínicos e cirúrgicos para complicações. Assim, em 158 pacientes observaram que as obesas e com maior volume mamário apresentaram maior número de complicações do que as magras e com volume mamário menor. Na análise multi-variada constataram que os acessos hemi-periareolares e em padrão de mamoplastia resultaram em maior incidência de necrose. De modo semelhante, Stanec et al. (2013) relataram experiência de 15 anos em mastectomias com preservação do CAP. Em série de 411 pacientes e seguimento médio de 63 meses, notaram 9,4% e 0,7% de necrose parcial e total do CAP respectivamente. Entre as incisões e técnicas de reconstrução realizadas, mencionaram menor incidência de complicações no acesso tipo ômega e tecidos autógenos.

Endara et al. (2013) em revisão sistemática sobre mastectomias com preservação do CAP incluíram 48 estudos clínicos envolvendo 6615 mastectomias com preservação do CAP. Na análise dos fatores de risco para complicações observaram que o o acesso cirúrgico foi fator preditivo para a necrose do CAP, sendo que os acessos periareolares (17,8%) exibiram maior incidência de complicações do que os acessos radiais (9%) e inframamários (8,83%). De modo semelhante Murthy e Chamberlain (2013)

e Mallon et al. (2013) analisaram os fatores oncológicos, técnicas e evolução a longo prazo dos principais estudos relevantes com o tema.

Coube a Gahm et al. (2013) o primeiro estudo com avaliação de sensibilidade cutânea após a mastectomia com preservação do CAP. Por meio de avaliação tátil, térmica e nocireceptiva os autores avaliaram a evolução de 46 pacientes submetidas a cirurgias redutoras de risco. Em todos os casos, e com seguimento médio de 29 meses, relataram perda de sensibilidade na região do CAP.

Peled et al. (2013) apresentaram pela primeira vez e de maneira prospectiva o nível de satisfação e qualidade de vida por meio do método *Breast-Q*. Notaram que a satisfação geral apresentou redução importante com 1 mês de pós operatório (69,8 para 46,1, $p<0,001$), porém retornou aos níveis pré-operatórios com 1 ano de cirurgia. Resultados semelhantes foram observados com os índices psicosocial (75,7 para 67,4, $p=0,2$) e sexual (58,3 para 46,7, $p=0.06$). Nesta série a maior insatisfação estava relacionada com a posição e sensibilidade do CAP.

No tocante ao volume do expansor, Khavanin et al. (2013) foram os pioneiros em analisar influência do volume na incidência de complicações. Observaram que volumes superiores a 66% do volume máximo apresentaram maior incidência de complicações do que os expansores com menor volume (10,4% x 7,1%, $p=0,027$). Todavia, na análise multivariada não se observou que o volume do expansor pudesse atuar como fator independente e preditivo para complicações (*odds ratio:*1,442, 95% IC 0,973-2,137, $p=0,068$). Na análise de fatores de risco associados identificou-

se a técnica tumescente, hipertensão, obesidade e a idade superior a 50 anos como preditivos para complicações locais.

Wapnir et al. (2014) estudaram a aplicação da perfusão cutânea por meio de indocianina e câmara de infra-vermelho na identificação de zonas com menor perfusão sanguinea. Em 39 mastectomias, definiram três padrões de circulação de acordo com a origem do fluxo arterial, quais sejam proveniente do tecido mamário (tipo I), da pele adjacente (tipo II) e mixto (tipo III). Nesta análise, observaram o tipo I em 7 (18 %), o tipo II em 18 (46 %) e o tipo III em 14 (36 %). De maneira geral, 71% dos CAPs que apresentavam o tipo I evoluíram com alterações isquêmicas. Na evolução, 7 (18 %) dos CAPs foram ressecados, sendo 5 com padrão do tipo I (p=0,0003). Os autores concluíram que o tipo de padrão de circulação sanguínea no CAP foi fator importante para sua viabilidade pós-operatória.

3. Casuística e Método

3. Desenho do estudo

Trata-se de estudo retrospectivo do tipo coorte, envolvendo 158 mulheres divididas em dois grupos: um, com diagnóstico de câncer de mama (n=106) e, outro, de alto risco para câncer de mama (n= 52). Todas foram submetidas a mastectomia com preservação do CAP uni e bilateral terapêutica e redutora de risco associado à reconstrução mamária (n=224) imediata com tecido aloplástico.

ESTUDO CLÍNICO

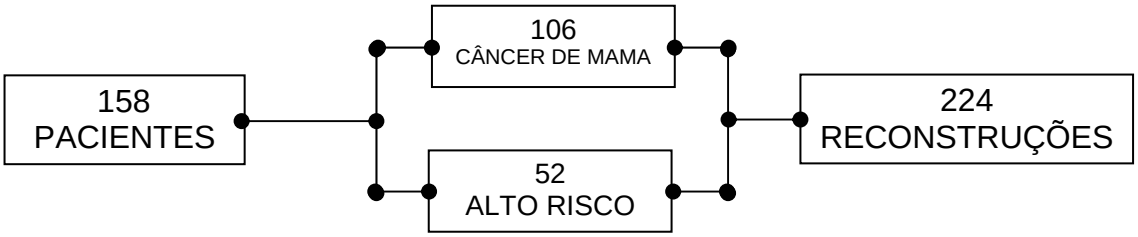

3.1 Casuística / Critérios de inclusão e exclusão

O estudo conduzido por um único observador, constou da análise dos prontuários médicos de 158 pacientes, todas do sexo feminino, com afecções mamárias provenientes de mastectomias com preservação de CAP, submetidas à reconstrução mamária total imediata, entre janeiro de 2000 e julho de 2012. As pacientes foram submetidas à tratamento

oncológico ou redutor de risco por diferentes equipes de mastologistas. O tratamento cirúrgico envolvendo a reconstrução mamária imediata, foi realizado pelo mesmo cirurgião (AMM).

Dados relacionados à idade, medidas antropométricas (peso, altura e índice de massa corpórea (IMC)), antecedentes clínicos (hipertensão arterial sistêmica, diabetes mellitus e tabagismo), tipo de acesso cirúrgico (periareolar, duplo-círculo e mamoplastia), lateralidade (uni ou bilateral), tamanho do tumor, quimioterapia e radioterapia adjuvante, cirurgia axilar (pesquisa do linfonodo sentinela ou linfadenectomia axilar), peso mamário ressecado, tipo de reconstrução empregada e complicações imediatas (deiscência da incisão cirúrgica, necrose parcial e total (pele e CAP), infecção, hematoma, extrusão do implante) foram registrados em planilha do aplicativo Excell[+] pré-codificada de informações (Anexo A).

As pacientes foram contabilizadas de acordo com a unidade de observação analisada. Na avaliação dos dados antropométricos e antecedentes clínicos, foram incluídas o número de pacientes submetidas à reconstrução. Na avaliação da técnica cirúrgica empregada, cada paciente foi analisada de acordo com a região torácica reconstruída.

[+] Excell, Office 2010©. Microsoft Inc.

Considerou-se como critérios de inclusão no estudo:

1. Idade superior à 18 anos.
2. Sexo feminino
3. Pacientes com diagnóstico de câncer de mama, uni ou bilateral, de qualquer estádio clínico I e II e submetidas às mastectomias com preservação do CAP e reconstrução imediata.
4. Pacientes submetidas aos acessos cirúrgicos hemi-periareolar, duplo-círculo e em mamoplastia.
5. Pacientes submetidas a reconstrução com tecido aloplástico (implantes-expansores e expansores de tecido).
6. Pacientes submetidas ou não à quimioterapia adjuvante.
7. Pacientes submetidas ou não à radioterapia adjuvante.
8. Pacientes que tiveram seguimento mínimo de três meses.

Como critérios de exclusão foram considerados:

1. Pacientes onde a reconstrução não foi realizada, pelo mesmo cirurgião.
2. Pacientes com diagnóstico de câncer de mama, uni ou bilateral, de qualquer estádio clínico III e IV e/ou submetidas às mastectomias sem preservação do CAP e reconstrução imediata.
3. Pacientes submetidas aos acessos cirúrgicos radial, cicatrizes prévias atípicas e inframamária.
4. Pacientes submetidas a reconstrução com tecido autógeno

5. Pacientes que tiveram seguimento menor de três meses após a reconstrução.
6. Pacientes com dados clínicos incompletos.
7. Pacientes onde foi realizada a ressecção do CAP no intra-operatório.
8. Pacientes submetidas à quimioterapia neo-adjuvante.
9. Pacientes submetidas à radioterapia neo-adjuvante.

3.1.1 Casuística

Constituída por 158 pacientes, com idade entre 33 a 78 anos (média de 51,40 anos, e mediana de 53 anos). Apresentavam peso corporal entre 46 e 86 quilos (com média de 70,01 quilos, e mediana de 71 quilos) e estatura entre 1,48 e 1,75 metros (com média de 1,60 metros, e mediana de 1,61 metros). A análise do IMC, apresentavam valores entre 19,91 e 34,45, com média de 26,45 e mediana de 26,65, caracterizando uma população com sobrepeso.

A indicação para a cirurgia mamária foi terapêutica (diagnóstico confirmado de câncer de mama) e redutor de risco (alto risco para câncer de mama e/ou vontade da paciente). Como critérios para indicação da preservação do CAP nos pacientes com diagnóstico de câncer de mama foram observados o tamanho do tumor (< 3 cm), o estádio tumoral (estadios I e II) a distância do tumor em relação do CAP (> 5 cm) e a ausência de

comprometimento clínico da papila. Em todas as pacientes foram realizadas biópsias de congelação durante o intra-operatório para análise da região retro-papilar assgurando o não comprometimento tumoral.

No grupo de pacientes sem diagnóstico de câncer de mama, podemos citar a história familiar para câncer de mama (parentes de 1º. e 2º. graus com câncer pré-menopausa), a presença de lesões de risco para câncer de mama (hiperplasia atípica e neoplasia lobular in situ), mutação do gene BRCA 1-2 e a vontade da própria pacientes frente ao diagnóstico de câncer de mama contra-lateral a mama.

3.2. Método

3.2.1 Época da reconstrução mamária

Foi considerada reconstrução mamária imediata, a reconstrução realizada no mesmo tempo cirúrgico da mastectomia com preservação do CAP.

3.2.2 Aspectos clínicos

- Idade

A idade de cada paciente foi registrada no momento da realização da reconstrução mamária.

- Peso, altura e IMC

O peso e a altura de cada paciente foram registrados no momento da realização da reconstrução mamária. Foi utilizado, como definição do perfil antropométrico, o IMC, calculado de acordo com o peso e a altura da paciente no momento da reconstrução. De acordo com a Organização Mundial de Saúde (OMS-1983) define-se:

$$\text{IMC} = \frac{\text{Peso (kg)}}{\text{Altura (m)}^2}$$

- Hipertensão arterial sistêmica (HAS)

O histórico clínico pregresso de cada paciente, bem como a medida pressórica, foram coletados no momento da internação hospitalar. Foram utilizados como definição de hipertensão arterial da população estudada os parâmetros definidos pela Organização Mundial de Saúde (OMS) e baseados no aumento crônico da pressão arterial sistêmica, sejam dos

valores máximos (sistólicos), mínimos (diastólicos) ou de ambos. A classificação da hipertensão, efetuada pela OMS (1987), permitiu categorizar as pacientes hipertensas como as que apresentaram pressão arterial sistólica maior do que 140 mmHg e diastólica maior do que 90 mmHg.

- Diabetes Mellitus

O histórico clínico pregresso de cada paciente foi coletado no momento da internação hospitalar. Foram utilizados como definição de diabetes da população estudada os parâmetros definidos pela Organização Mundial de Saúde (OMS - 1978) e baseados de acordo com o aumento crônico da glicemia sistêmica.

- Tabagismo

Foram consideradas fumantes, segundo definição da OMS, as pacientes que relataram fumar regularmente (fumaram 100 ou mais cigarros na vida e ainda continuam fumando) e como ex-fumantes, aquelas que já fumaram regularmente, no passado.

- Radioterapia

A indicação de radioterapia se baseou em critérios clínicos do tamanho do tumor, e o estadiamento do comprometimento axilar. Uma vez que na série clínica todas as pacientes apresentaram tumores menores que 3 cm a indicação de radioterapia foi feita em todas as pacientes que apresentaram axila positiva. De maneira geral a irradiação compreendeu a projeção do

volume mamário remanescente, tendo utilizado equipamentos de megavoltagem (cobaltoterapia ou aceleradores lineares de 4 a 6 Mv), até dose de 4500 a 5000 cGy em um período de 4 a 5 semanas, com doses variando de 180 cGy a 200 cGy, em cinco frações semanais. As pacientes com linfonodos positivos tiveram o campo de irradiação, bem como a dose, estendidos para a fossa supraclavicular (4500 a 5000 cGy, com taxa de 180 a 200 cGy por fração).

- Quimioterapia

A indicação de quimioterapia adjuvante seguiu protocolos específicos de acordo com a equipe de oncologia clínica a qual a paciente era referida. O mesmo não se apresentou de maneira homogênea devido ainda ao amplo tempo amostral do presente estudo e a mudança de condutas por meio de novos estudos clínicos. De maneira geral compreendeu todas as pacientes com comprometimento axilar e o tratamento adjuvante mais prevalente foi representado pelo esquema ciclofosfamida, metotrexate e fluoracil (CMF). Habitualmente quando indicado foram realizados seis ciclos, ou oito ciclos endovenoso com doses plenas. Nas pacientes com ausência de comprometimento axilar a quimioterapia adjuvante foi indicada na situação de tumores maiores que 3 cm, grau histológico III, e receptores de estrôgeno negativo.

3.2.3 Aspectos Cirúrgicos

- Acesso cirúrgico

O acesso cirúrgico para a realização da mastectomia baseou-se na discussão conjunta entre as equipes de cirurgia plástica e mastologia com a ponderação de aspectos anatômicos e técnicos individuais de cada abordagem. Na casuística apresentada foram incluídas pacientes submetidas aos acessos cirúrgicos hemi-periareolar, duplo círculo e em mamoplastia.

Definiu-se como acesso hemi-periareolar como a incisão realizada na transição do limite da aréola com a pele mamária e interessando exclusivamente a metade da circunferência areolar, superior ou inferior. Nos tumores localizados em quadrantes superiores houve a opção pelo acesso hemi-periareolar superior, já nos tumores inferiores o acesso inferior para maior proximidade com a lesão (Figura 1).

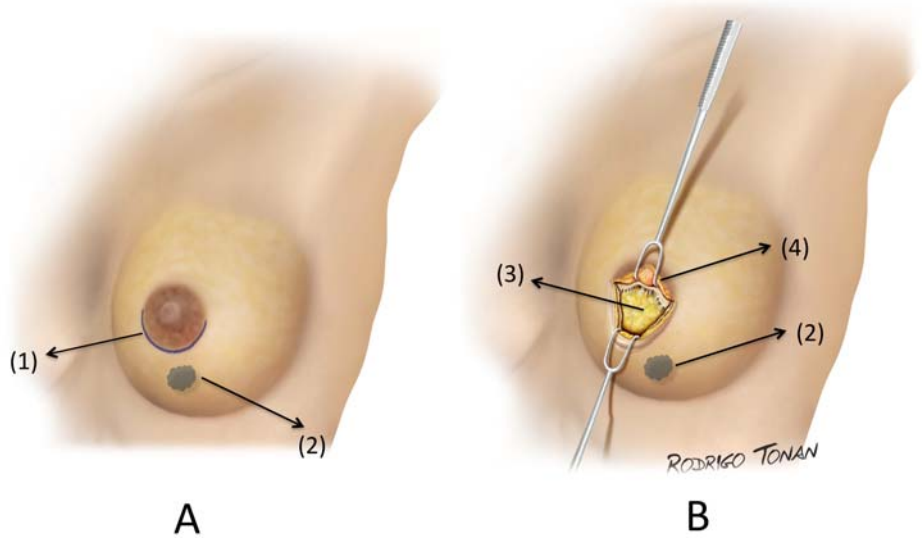

Figura 1. Acesso hemi-periareolar. Em (A) a marcação da incisão cutânea na transição da aréola com a pele da mama, interessando a semi-circunferência inferior (1) na situação de localização do tumor nos quadrantes inferiores (2). Em (B) o acesso cirúrgico até o plano glandular (3) com preservação da irrigação sanguínea do CAP por meio do pedículo superior (4).

Definiu-se como acesso duplo círculo como a incisão realizada na região intra-areolar e interessando toda circunferência da aréola. Esta marcação foi realizada por meio do areolótomo de 3,5 cm. Adjacente a essa primeira marcação realizou-se uma segunda marcação, também interessando toda a circunferência da aréola e distando entre 0,5 a 2 cm da primeira marcação. Em pacientes com pouca flacidez de pele optou-se por distâncias mais conservadoras (0,5 cm), já pacientes com maior flacidez cutânea utilizou-se uma maior distância da primeira marcação (2 cm). A área de pele contida entre as duas marcações foi ressecada até o plano dérmico e preservando-se a vascularização subdérmica para o CAP (Figura 2).

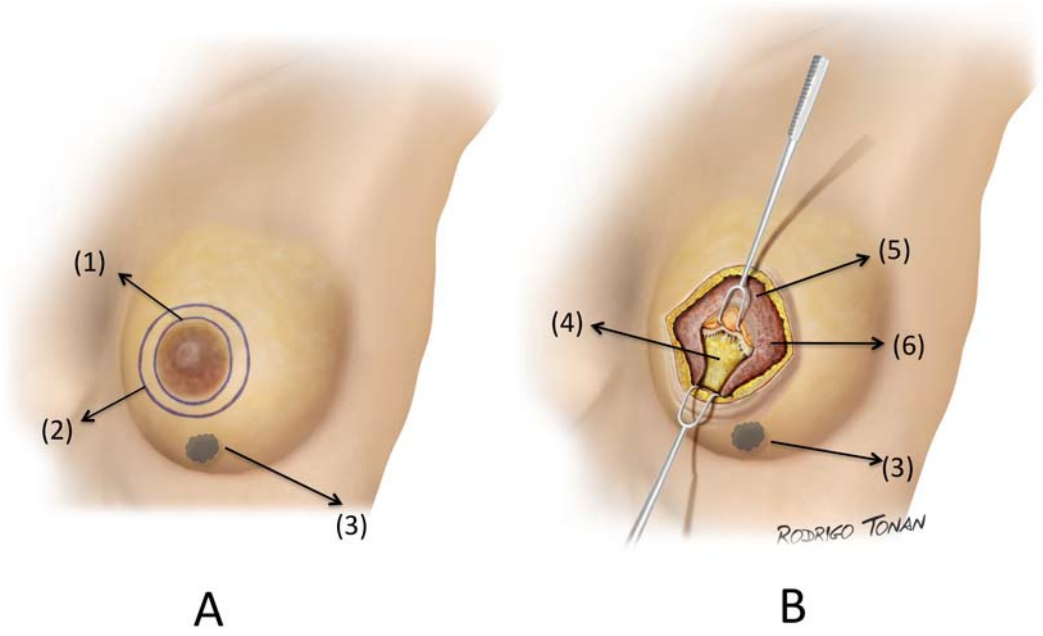

Figura 2. Acesso Duplo Círculo. Em (A) a marcação da incisão cutânea com primeiro círculo na região intra-areolar ou na transição da aréola com a pele da mama por meio de areolótomo, interessando toda a circunferência areolar (1). Em (2), marcação do segundo círculo, adjacente ao primeiro e com distância de 0,5 a 2 cm a depender da flacidez cutânea na situação de localização do tumor nos quadrantes inferiores (3). Em (B) o acesso cirúrgico até o plano glandular (4) com preservação da irrigação sanguínea do CAP por meio do pedículo superior (5). Em (6) a área de ressecção cutânea até o plano dérmico e preservação do plexo sub-dérmico.

A semelhância do acesso hemi-periareolar, o acesso para o tecido glandular foi realizado de maneira superior ou inferior. Assim, nos tumores localizados em quadrantes superiores houve a opção pela total da derme na região superior e preservação do plexo subdérmico inferior para a vascularização do CAP. Já nos tumores inferiores foi realizado o acesso inferior e preservação do pedículo superior para o CAP (Figura 2b). A área entre os dois círculos de marcação e a qual foi realizada a ressecção da epiderme torna-se importante para a obtenção do fechamento por planos e proteção mecânica do implante na situação de deiscências parciais da incisão cutânea (Figura 3).

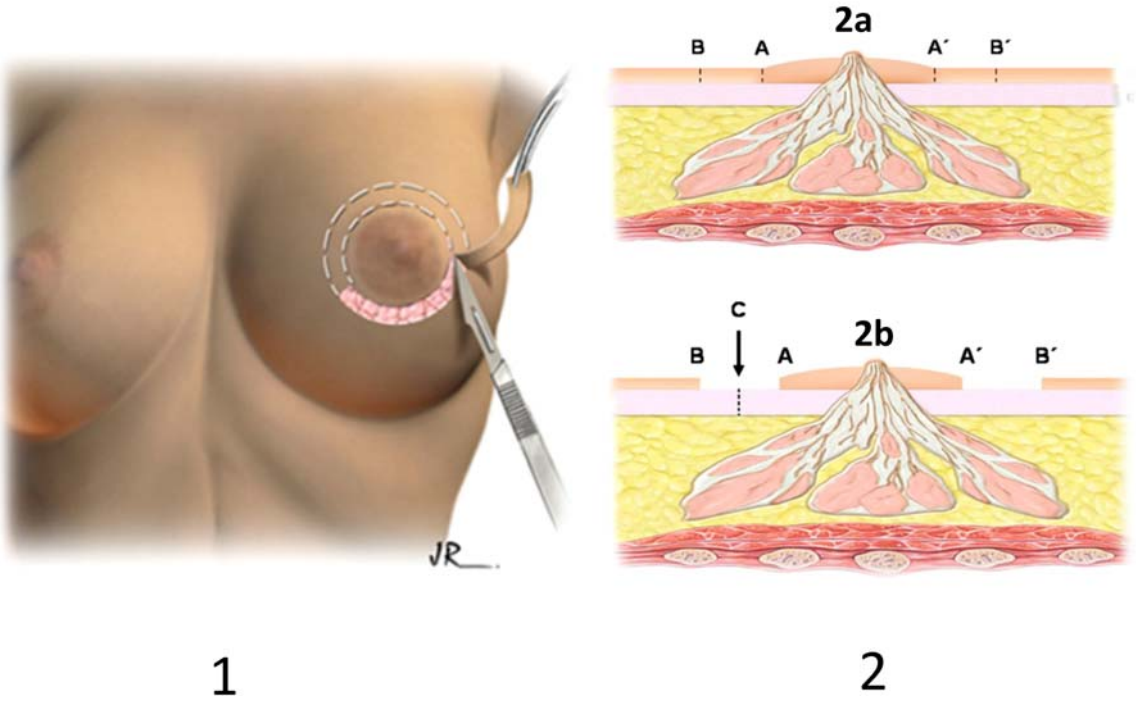

Figura 3. Acesso em duplo círculo. Em (1) ressecção da área de epiderme entre o primeiro e segundo círculo, interessando toda a circunferência areolar. Em (2) esquema da área de ressecção em visão lateral. Em (2), visão lateral da glândula mamária e CAP com limites do círculo interno (A e A') e círculo externo (B e B'). Em (2b), área de epiderme ressecada entre os dois círculos e na região esquerda a identificação da região para incisão total da derme e acesso ao tecido glandular (C).

Nesta situação, há a possibilidade de síntese do acesso cirúrgico por meio de quatro planos cirúrgicos principais. Habitualmente, procede-se o fechamento dos planos mais profundos incluíndo o tecido celular subcutâneo, o plano intermediário envolvendo a área desepidermizada entre as duas marcações, o plano pré-superficial incorporando a região sub-dérmica profunda próxima a incisão e o plano superficial incluíndo a derme superficial (Figura 4).

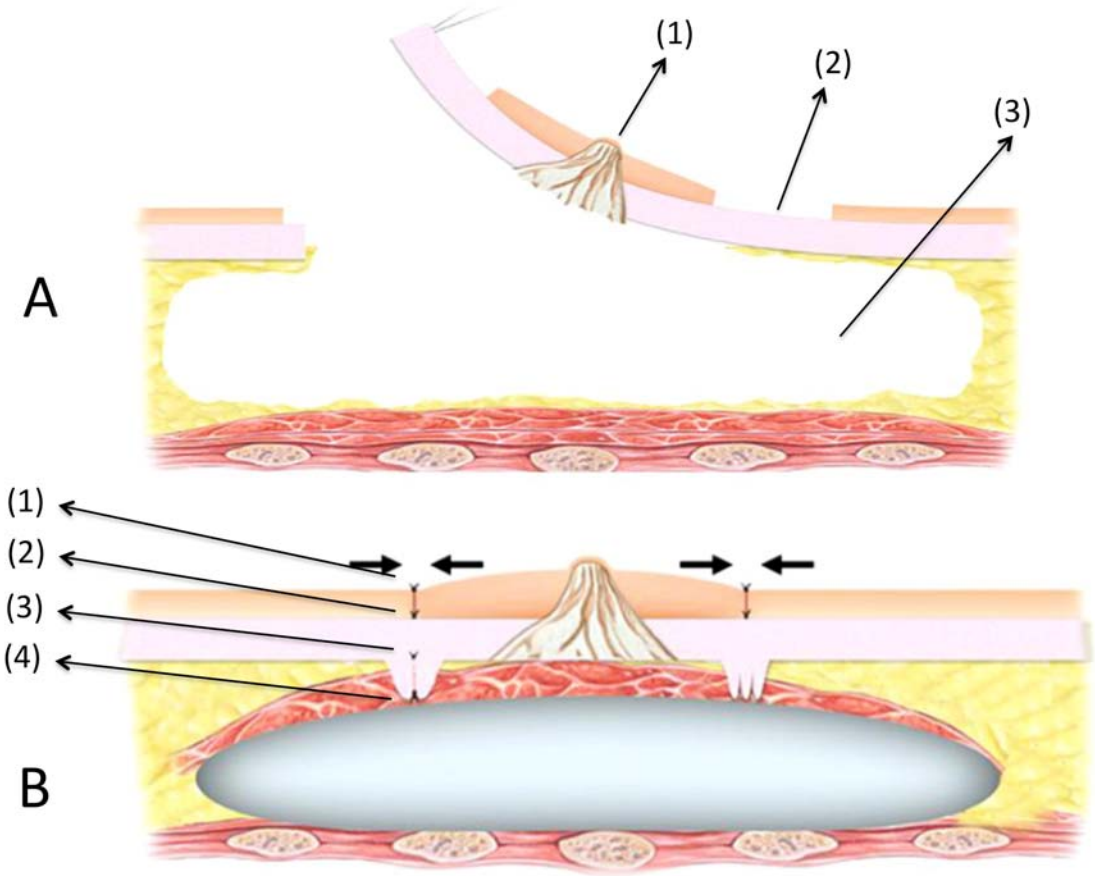

Figura 4. Acesso em duplo círculo. Em (A) visão esquemática em corte lateral da área de ressecção de epiderme entre o primeiro e segundo círculo, interessando toda a circunferência areolar. Em (1) o CAP, em (2) o pedículo dérmico superior para irrigação do CAP, em (3) a área da mastectomia. Em (B), visão esquemática em corte lateral após a reconstrução com expansor em posição retromuscular e o fechamento em 4 planos cirúrgicos. Em (1) o plano superficial incluíndo a derme superficial, em (2) o plano pré-superficial incorporando a região sub-dérmica profunda, em (3) o plano intermediário envolvendo a área desepidermizada entre as duas marcações e em (4) plano mais profundo incluíndo o tecido celular subcutâneo.

Definiu-se como acesso em mamoplastia a utilização de incisões cutâneas envolvendo a região areolar, a região entre a aréola e o sulco infra-mamário (componente vertical) e a região do sulco infra-mamário (componente horizontal). A paciente é posicionada na mesa cirúrgica, semi-sentada e com os braços abduzidos em 90 graus. O procedimento inicia-se com a marcação do ponto A, posicionado na linha hemi-clavicular, onde se estabelecerá o posterior posicionamento do complexo aréolo-mamilar. Por meio de pinçamento digital o cirurgião avalia o grau de flacidez cutânea, determinando-se os pontos B e C, que formam aproximadamente um triângulo isósceles com o ponto A (Figura 5).

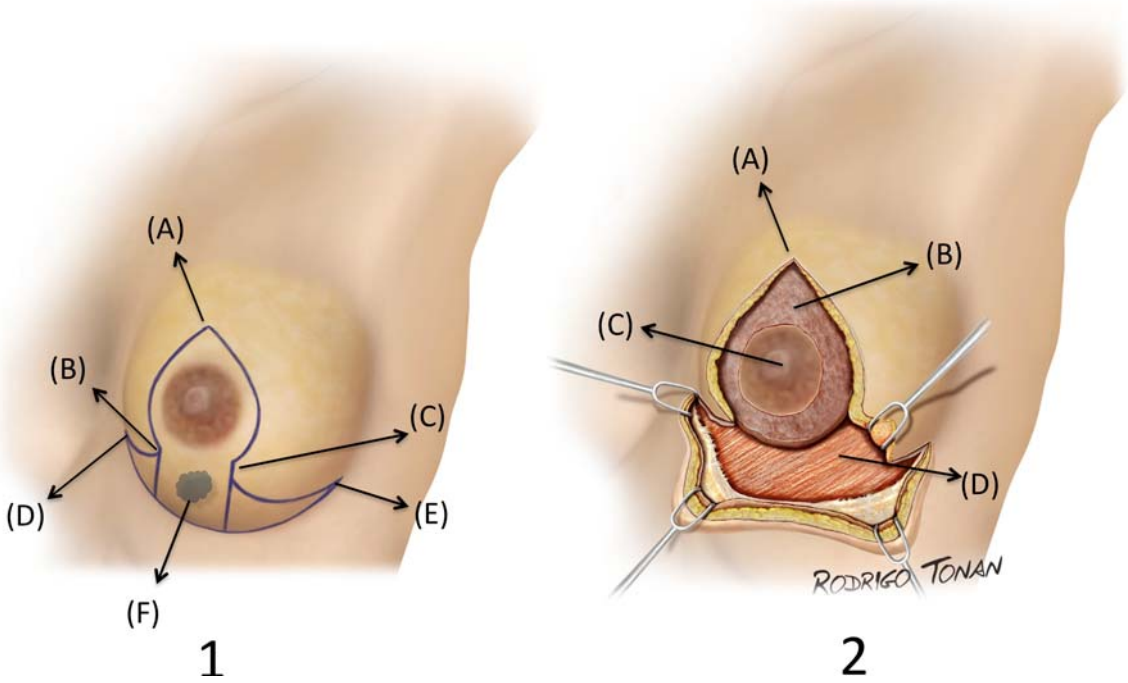

Figura 5. Acesso em mamoplastia. Em (1) visão esquemática da marcação em mamoplastia com pedículo superior para ressecção mamária em tumores localizados nos quadrantes inferiores (F). O procedimento inicia-se com a marcação do Ponto A (em (A)), posicionado na linha hemi-clavicular, onde se estabelecerá o posterior posicionamento do complexo aréolo-mamilar. Por meio de pinçamento digital o cirurgião avalia o grau de flacidez cutânea, determinando-se os pontos B e C (em (B) e (C)), que formam aproximadamente um triângulo isósceles com o ponto A. Os pontos D e E (em (D) e em (E)) corresponderão aos limites medial e lateral da incisão horizontal respectivamente. Em (2), visão esquemática após a mastectomia; em (A) o ponto A, em (B) o pedículo superior dérmico, em (C) o CAP e em (D) a área da mastectomia com visualização do músculo peitoral maior.

Os pontos D e E corresponderão aos limites medial e lateral da incisão horizontal respectivamente, e não devem ultrapassar a linha axilar anterior e a linha para-esternal. A ressecção do tecido mamário é realizado por meio do amplo acesso provido pelas incisões verticais e horizontais, preservando-se o pedículo vascular para o CAP. Este último pode ser realizado por meio da vascularização superior (pedículo superior) para tumores localizados nos quadrantes inferiores ou inferior com origem nos ramos perfurantes próximos ao sulco inframamário para os tumores centrais ou superiores (pedículo inferior) (Figura 6).

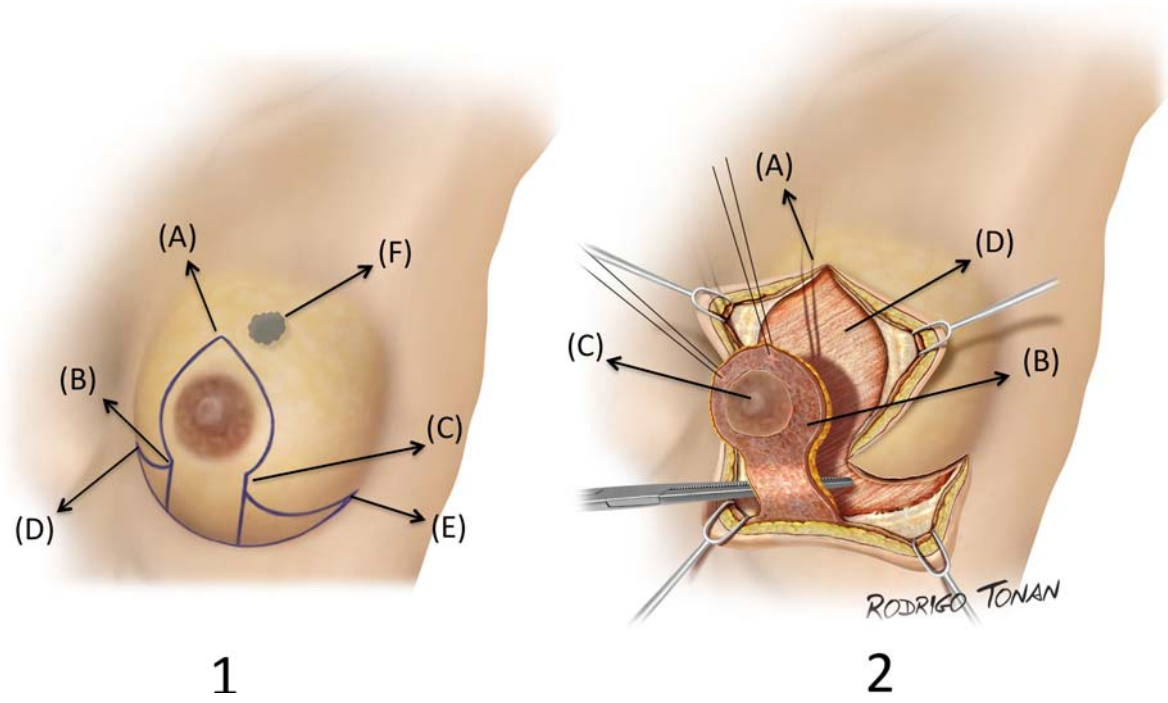

Figura 6. Acesso em mamoplastia. Em (1) visão esquemática da marcação em mamoplastia com pedículo inferior para ressecção mamária em tumores localizados nos quadrantes superiores (F). O procedimento inicia-se com a marcação do Ponto A (em (A)), posicionado na linha hemi-clavicular, onde se estabelecerá o posterior posicionamento do complexo aréolo-mamilar. Por meio de pinçamento digital o cirurgião avalia o grau de flacidez cutânea, determinando-se os pontos B e C (em (B) e (C)), que formam aproximadamente um triângulo isósceles com o ponto A. Os pontos D e E (em (D) e em (E)) corresponderão aos limites medial e lateral da incisão horizontal respectivamente. Em (2), visão esquemática após a mastectomia; em (A) o ponto A, em (B) o pedículo inferior dérmico, em (C) o CAP e em (D) a área da mastectomia com visualização do músculo peitoral maior.

Nas pacientes com mamas de pequeno volume, ausência de flacidez de pele e/ou ptose mamária e diâmetro areolar superior a 4 cm há a preferência pelo acesso hemi-periareolar (Grupo I-a). Nas pacientes com volume moderado, flacidez de pele leve/moderada e presença de ptose mamária Grau I e II* há a preferência pelo acesso em duplo-círculo (Grupo I-b). Nas pacientes com volume moderado/acentuado, flacidez de pele moderada/acentuada e presença de ptose Grau III há indicação do acesso em mamoplastia (Tabela 1). Neste último grupo, em mamas mais volumosas (gigantomastia) e/ou presença de tumores nos quadrantes superiores há a indicação da marcação de mamoplastia com pedículo inferior (Grupo II-b). Já na presença de tumores nos quadrantes inferiores há a preferência por mamoplastia com pedículo superior (Grupo II-a) (Figura 7).

Tabela 1. Classificação proposta por Regnault* (1966) para definição de ptose mamária de acordo com a posição do CAP e queda do tecido glandular.

Definição	GRAU	Característica
Ptose Completa	Grau I	Aréola na altura do sulco mamário e acima do contorno da glândula
	Grau II	Aréola abaixo do sulco mamário e acima do contorno da glândula
	Grau III	Aréola abaixo do sulco mamário e do contorno da glândula
Ptose Parcial		Aréola acima do sulco inframamário e ptose da glândula mamária
Pseudoptose		Aréola acima do sulco inframamário e ptose do remanescente cutâneo

* Classificação de Regnault para Ptose Mamária : A classificação de Regnault para ptose mamária apresenta 3 graus, baseando-se na posição da aréola em relação ao sulco mamário, pele e glândula mamária. Também define ptose parcial (ou ptose glandular) e pseudoptose (hipoplasia mamária pós-gestacional ou perda de peso).

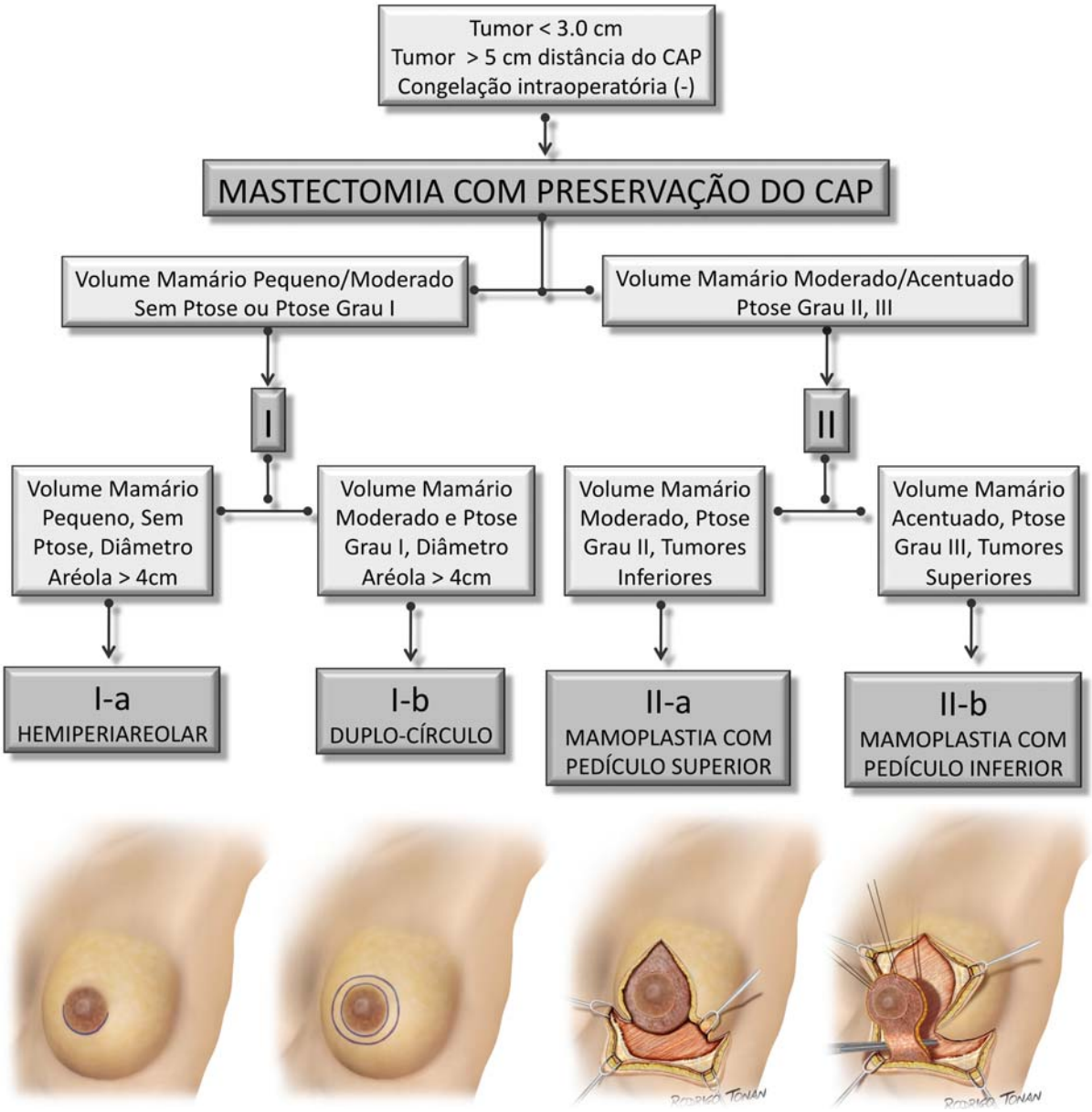

Figura 7. Algoritmo para indicação da mastectomia com preservação de pele de acordo com aspectos oncológicos e anatômicos e critérios de escolha do acesso cirúrgico de acordo com volume mamário, diâmetro da aréola e presença de ptose e localização do tumor.

3.2.4 Técnica de reconstrução mamária

As pacientes foram submetidas exclusivamente à reconstrução com tecido aloplástico. A depender do volume mamário, da espessura do retalho cutâneo remanescente e da musculatura peitoral, foram empregadas diferentes alternativas técnicas com objetivo de promover adquada cobertura tecidual para o material aloplástico.

Definiu-se como expansor de tecidos o sistema de implante de silicone temporário, de formato anatômico, texturizado com a presença de válvula inclusa e compartimento de preenchimento salino (133 style MV, Allergan® Inc., Irvine, Calif.) (Figura 8).

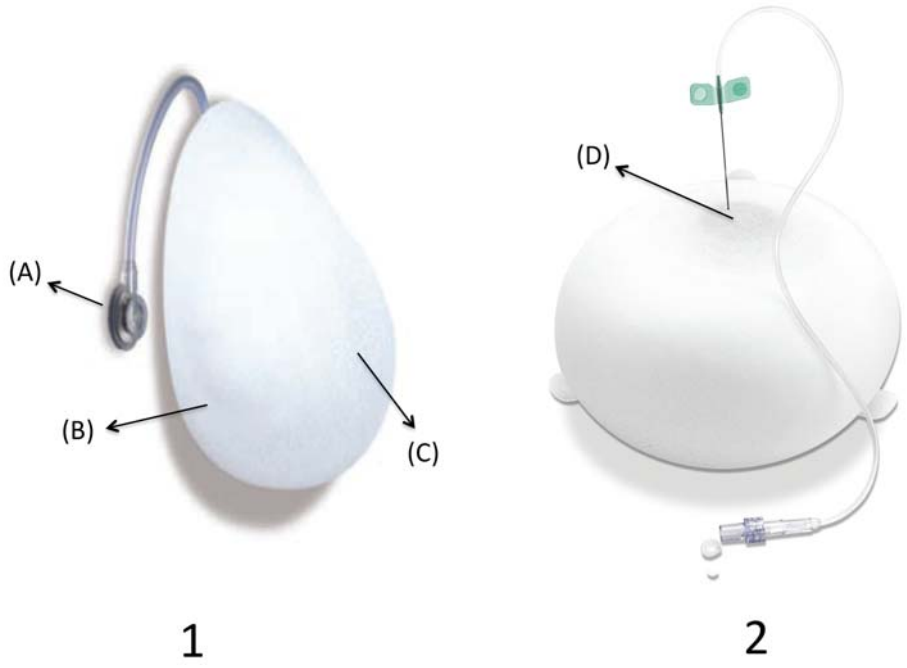

Figura 8. Aspectos dos implantes-expansores (1) demonstrando o formato anatômico, a superfície texturizada, a válvula remota (A) e os compartimentos salino (B) e silicone gel (C). Em (2) o expansor de tecidos texturizado comválvula remota (C).

Definiu-se como implante-expansor o sistema de implante de silicone não temporário, de formato anatômico, texturizado com a presença de válvula remota e compartimento de preenchimento anterior com silicone gel de alta coesividade e compartimento posterior de conteúdo salino (150 style, Allergan® Inc., Irvine, Calif.) (Figura 8).

Os implantes-expansores e expansores foram selecionados previamente a cirurgia de acordo com a largura e altura da mama. Essas dimensõs foram confirmadas no período intra-operatório após a realização da mastectomia e por meio de régua cirúrgica e a mensuração da dimensão linear entre a região paraesternal e linha axilar anterior. A inclusão do implante/expansor foi realizado em dois planos cirúrgicos principais a depender da qualidade e espessura do retalho remanescente da mastectomia.

Em pacientes com retalho cutâneo com espessura superior a 1 cm e com adequada circulação sanguínea realizou-se a inclusão do sistema implante-expansor em posição submuscular parcial. Neste plano, o tecido aloplástico foi inserido em posição abaixo do músculo peitoral maior na região medial e em posição subcutânea na região lateral.

Em pacientes com retalho cutâneo com espessura inferior a 1 cm e com inadequada circulação sanguínea realizou-se a inclusão tecido aloplástico em situação submuscular total. Nesta situaçõa, o tecido aloplástico foi locado em posição abaixo do músculo peitoral maior na região medial e abaixo do músculo serrátil na região lateral.

3.3 Registro dos eventos e complicações

Os critérios empregados para o diagnóstico das complicações foram exclusivamente clínicos baseados na avaliação intra-operatória e na análise da evolução pós-operatória. Desta forma, foram consideradas como complicações advindas da cirurgia oncológica e redutora de risco a presença de deiscências parciais da incisão cirúrgica da via de acesso para a mastectomia com preservação do CAP, as perdas parciais e totais do retalho remanescente da mastectomia, do retalho do CAP, e a necrose da pele remanescente da mastectomia, a infecção da mama reconstruída bem como o hematoma. No estudo não foram consideradas as complicações clínicas sistêmicas

Perda parcial – considerou-se como perda parcial a presença clínica de necrose cutânea de parte do retalho da mastectomia ou do CAP.

Perda total – considerou-se como perda total a presença de necrose cutânea de todo o retalho da mastectomia ou do CAP.

3.4. Análise Estatística

As variáveis qualitativas foram resumidas em freqüências simples e relativas (valores percentuais), enquanto que as variáveis quantitativas contínuas foram apresentadas descritivamente em tabelas contendo médias,

desvio padrão, mediana, valores mínimos e máximos. Para ilustrar os resultados foram construídos gráficos do tipo *Box-plot* e intervalos de confiança de 95% para variáveis quantitativas. Para as variáveis qualitativas foram utilizados os gráficos de barras.

Para comparar os grupos em relação as variáveis quantitativas (idade, peso da glândula mamária e IMC), a análise de variância (ANOVA) foi realizada seguida por testes de comparações múltiplas de *Tukey*. As variáveis qualitativas binárias (complicação, tabagismo, hipertensão, diabetes) foram comparadas pelo teste exato de qui-quadrado ou de *Fisher*. As associações entre as complicações com os fatores de risco como a idade, o IMC, o tabagismo e o peso da glândula mamária foram analisados.

A variável contínua peso da glândula mamária foi avaliada em relação ao valor médio de peso, qual seja 380 g. Análises univariada e multivariada foram realizadas utilizando modelos de regressão logística levando a ocorrência de complicações como resultado.

As variáveis com diferenças significativas entre os grupos ou com p <0,10 na análise univariada foram incluídas no modelo multivariado. Os resultados são apresentados como razão de chances (*odds ratio)* e intervalos de confiança de 95 por cento, como medida de associação. Um valor de $p < 0,05$ foi considerado estatisticamente significativo. O SPSSTM para pacote de software foi utilizado o Windows (SPSS Inc. Chicago, Illinois).

.

3.5 Aspectos éticos

3.5.1 Aspectos Gerais

A pesquisa foi elaborada de acordo com os padrões para a realização de experiências em seres humanos elaborada pelo Código de Nuremberg (1947), acrescido das diretrizes éticas para pesquisas em seres humanos adotadas pela revisão da Declaração de Helsinque de 1989.

As orientações do Conselho Nacional de Saúde, sobre ética em pesquisa, foram seguidas, no momento do início da pesquisa retrospectiva, com base na resolução CNS 01/88, publicada em 1988. As modificações pertinentes foram feitas e aplicadas, com base na Resolução CNS 196/96 – "Diretrizes e Normas Regulamentadoras de Pesquisas envolvendo Seres Humanos"-, que revogou a resolução anterior.

3.5.2 Compilação dos dados e consentimento informado

Durante todas as fases da pesquisa e compilação dos dados, foram seguidas as normas editadas pelo Código de Ética Médica (publicado no Diário Oficial da União de 26/01/83), estando de acordo com os artigos versados no capítulo XII (Pesquisa Médica) e capítulo XIII (Publicidade e Trabalhos Científicos). Em razão do presente estudo apresentar caráter retrospectivo, por tratar de levantamento de dados junto à prontuários e não ser possível o contato com os sujeitos da pesquisa selecionado, estabeleceu-se a dispensa do termo de consentimento livre e esclarecido de acordo com a resolução do Conselho Nacional de Saúde (CNS) No. 466 de 12 de dezembro de 2012.

4. Resultados

4.1. Estudo clínico

4.1.1 Estatística descritiva geral

4.1.1.1 Aspectos Gerais

As pacientes submetidas à reconstrução foram comparadas quanto aos aspectos cirúrgicos (via de acesso, peso da mama, indicação da cirurgia (terapêutica e redutora de risco) e técnica de reconstrução) e os aspectos clínicos (idade, peso, altura, IMC, hipertensão arterial sistêmica, diabetes mellitus e tabagismo). As informações relacionadas a cirurgia oncológica (tamanho do tumor, cirurgia axilar, quimioterapia e radioterapia) foram analisadas por meio de estatística descritiva não comparativa.

4.1.1.2 Aspectos cirúrgicos

- Vias de acesso cirúrgico

Trinta e nove pacientes (24,6 %) foram submetidas ao acesso hemi-periareolar (I-a), 67 (42,4 %) ao acesso duplo círculo (I-b) e 52 ao acesso em mamoplastia (28 (17,7 %) com pedículo superior (II-a) e 24 (15,1 %) com pedículo inferior (II-b)) (Gráfico 1 e Figuras 10 a 20).

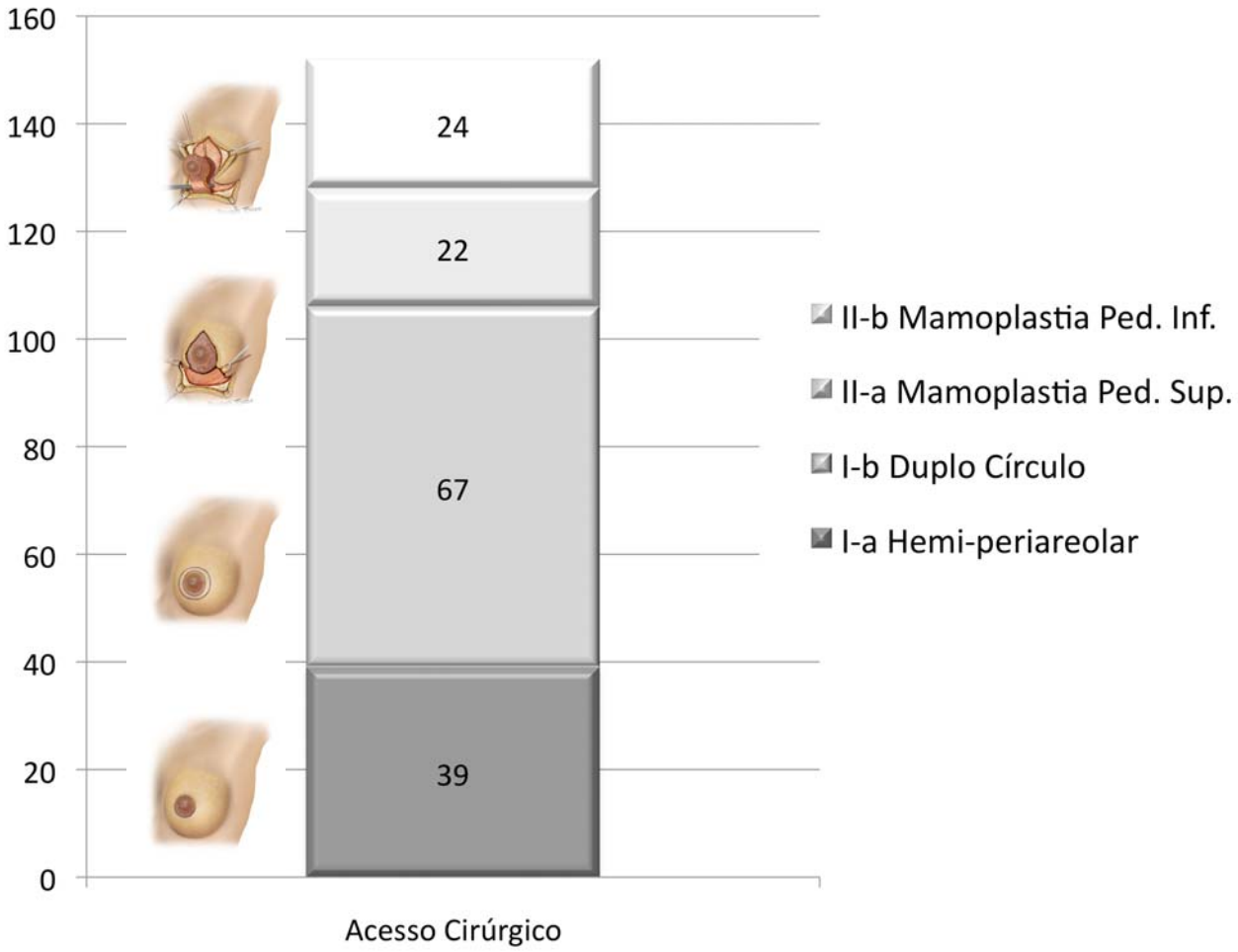

Gráfico 1. Aspectos cirúrgicos e os diferentes tipos de acesso cirúrgico

- Peso da Mama

O peso médio da glândula mamária foi de 416,2 g variando de 145 a 720 g. Na tabela 2 apresentamos a distribuição das pacientes de acordo com o peso da glândula mamária. Na análise estatística, observou-se diferença entre os grupos em relação ao peso das mamas, sendo que o peso médio das mamas no grupo I-a foi estatisticamente menor que o peso médio das mamas nos grupos II-a (p=0,008) e II-B (p=0,002). Quando analisamos o peso das

mamas na forma de categorias formadas a partir da mediana (menos de 380g e 380g ou mais) encontramos diferenças estatisticamente significantes. Em geral, os grupos não são homogêneos em relação ao peso das mamas pois os grupos II-a e II-b têm pacientes com mamas maiores que das pacientes dos grupos I-a e I-b.

Tabela 2. Distribuição do peso da mama em médias e desvio padrão presentes nos diferentes sub-grupos de acordo com o acesso cirúrgico

	Grupos				
	I-a (n=39)	**I-b (n=67)**	**II-a (n=28)**	**II-b (n=24)**	***p*-valor***
Peso da mama (g) – média (dp)	333,6[§Δ] (167,8)	392,2 (156,7)	458,8 (152,3)	480,6 131,8)	0,001
Peso da mama** – n (%)					<0,001
Menos de 380g	29 (74,4)	30 (44,8)	7 (25,0)	5 (20,8)	
380g ou mais	10 (25,6) [§Δ]	37 (55,2) [§¥]	21 (75,0)	19 (79,2)	

** categorizado segundo a mediana.
[§] *p*<0,05 quando comparado ao grupo IIIB; [Δ] *p*<0,05 quando comparado ao grupo IIIA;
[¥] *p*<0,05 quando comparado ao grupo IIA.

- Indicação da cirurgia

Na casuística total 106 (67%) pacientes apresentaram diagnóstico de câncer de mama, sendo que 78 (73,5%) apresentaram dimensão do tumor menor que 2 cm (T1) e 28 (26,4 %) entre 2 e 4 cm (T2). Em relação a localização do tumor e a lateralidade, estes foram unilaterais em 98 (92,4%) e bilaterais em 8 (7,5%) pacientes. No grupo unilateral, 15 cirurgias redutoras de risco na mama contra-lateral foram realizadas.

Cinquenta e duas pacientes (32,9%) não apresentaram diagnóstico oncológico na mama submetida a cirurgia, sendo o indicador para a cirurgia o alto risco para câncer de mama ou a vontade da paciente na realização da redução de risco. Neste grupo, 15 pacientes apresentaram tumor na mama contra-lateral e 37 apresentaram alto risco para câncer de mama. Entre os motivos para a cirurgia nesta série podemos citar a história familiar para câncer de mama (parentes de 1º. e 2º. graus com câncer pré-menopausa) em 21 (40,3%) pacientes. A presença de lesões de risco para câncer de mama (hiperplasia atípica e neoplasia lobular in situ) e mutação do gene BRCA 1-2 foram observadas em 18 (34,6%) e 8 (15,3%) das pacientes respectivamente. Em 5 (9,6%) pacientes a cirurgia foi indicada por solicitação da própria pacientes frente ao diagnóstico de câncer de mama contra-lateral a mama a ser submetida a redução de risco.

- Técnica de reconstrução

158 pacientes foram submetidas a 224 reconstruções com tecido aloplástico, sendo 92 (58,2%) unilaterais e 66 (41,7%) bilaterais. Nos casos bilaterais, em 10 (15,1%) pacientes foram empregadas técnicas distintas em cada mama, quais sejam o implante-expansor e o expansor de tecido. Na Figura 9 demonstramos os diferentes volumes de implante e expansores empregados na casuística analisada.

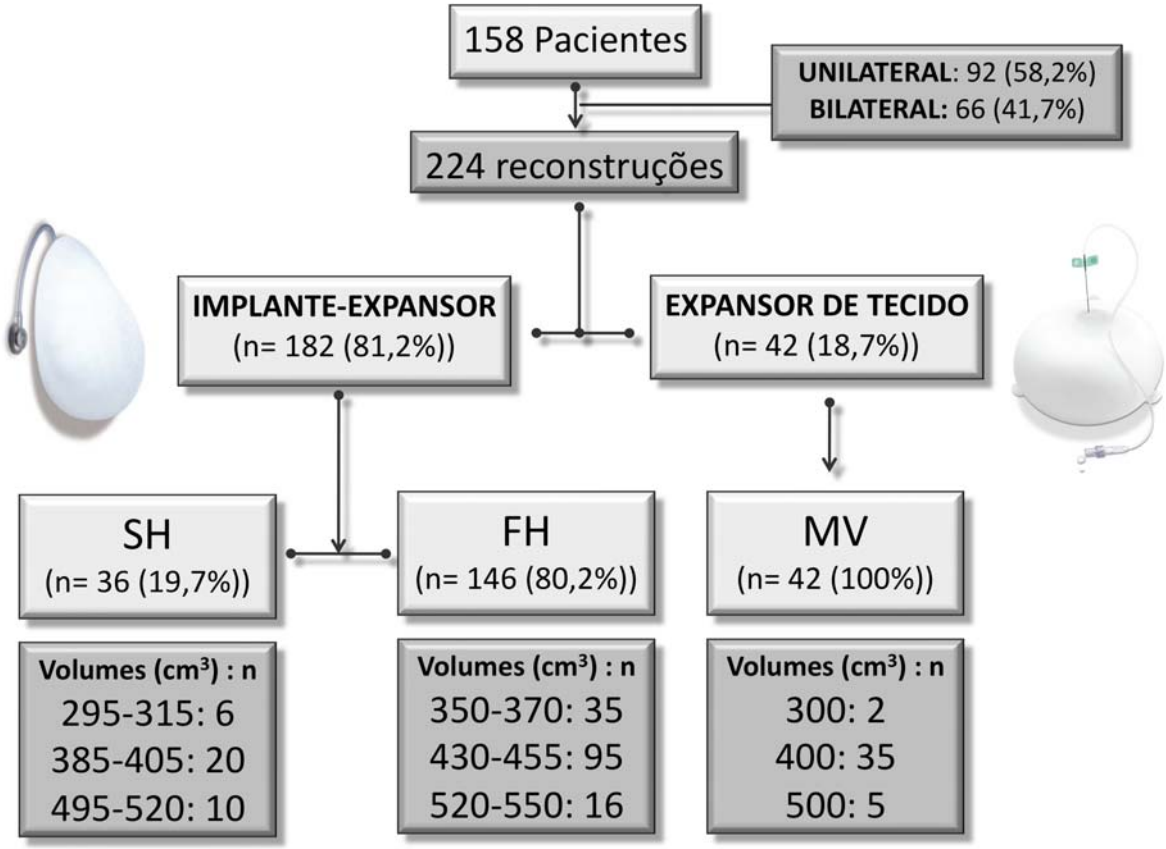

Figura 9. Distribuição da casuística de 158 pacientes (224 reconstruções) acordo com os diferentes modelos e volumes de implante e expansores de tecidos. Implante-Expansor (150 style, Allergan® Inc., Irvine, Calif.), Expansor de Tecido (133 style, Allergan® Inc., Irvine, Calif.). SH: short height; FH: full height; MV: medium volume

Nesta amostra de 224 implantes/expansores, foram empregados 182 (81,2%) implantes-expansores em plano submuscular parcial e 42 (18,7%) expansores de tecido em plano submuscular total. Os submodelos utilizados de implantes-expansores foram o SH em 36 (19,7%) reconstruções com volumes variando de 295 a 495 cm^3.

O modelo FH foi empregado em 146 (80,2%) reconstruções com volumes variando de 350 a 520 cm^3. No grupo submetido a reconstrução com expansor de tecido (n=42), em todos os casos foi empregado o modelo MV com volumes variando de 300 a 500 cm^3.

4.1.1.3 Aspectos clínicos

- Idade

A idade média das pacientes foi 51,4 anos variando de 33 a 78 anos. No sub-grupo I-a (hemi-periareolar) a idade média foi de 50,4. Nos sub-grupos I-b (duplo círculo), II-a (mamoplastia com pedículo superior) e II-b (mamoplastia com pedículo inferior) a idade média foi de 51,9, 52,5 e 51,3 anos respectivamente. Na Tabela 3 apresentamos a distribuição da faixa etária das pacientes com média e desvio-padrão presentes nos diferentes sub-grupos de acordo com o acesso cirúrgico. Na análise estatística, a faixa etária das pacientes foi considerada equivalente para as pacientes submetidas à reconstrução mamária imediata nos diferentes acessos cirúrgicos (p=0,776).

Tabela 3. Distribuição da faixa etária das pacientes com média e desvio-padrão presentes nos diferentes sub-grupos de acordo com o acesso cirúrgico

	Grupos				
	I-a (n=39)	**I-b (n=67)**	**II-a (n=28)**	**II-b (n=24)**	***p*-valor***
Idade (anos) – média (dp)	50,4 (10,6)	51,9 (8,7)	52,5 (8,0)	51,3 (7,8)	0,776

* dp=desvio padrão; referente à hipótese de igualdade dos 4 grupos;

- Peso, altura e IMC

O peso médio das pacientes foi 70,4 kg variando de 58,4 a 89,8 kg. A altura média das pacientes foi 1,63 m variando de 1,54 a 1,78 m. O IMC médio foi de 26,2 variando de 21,2 a 34,5. No sub-grupo I-a (hemi-periareolar) o IMC médio foi de 25,9. Nos sub-grupos I-b (duplo círculo), II-a (mamoplastia com pedículo superior) e II-b (mamoplastia com pedículo inferior), o IMC médio foi de 27,2, 25,8 e 26,0 respectivamente. Na tabela 4 apresentamos a distribuição das pacientes presentes nos sub-grupos em relação ao tipo de acesso cirúrgico e de acordo com o peso e IMC.

Tabela 4. Distribuição do peso, IMC das pacientes com média e desvio-padrão presentes nos diferentes sub-grupos de acordo com o acesso cirúrgico

	Grupos				
	I-a (n=39)	**I-b (n=67)**	**II-a (n=28)**	**II-b (n=24)**	***p*-valor***
Peso (kg) – media (dp)	69,2 (8,3)	71,8 (10,5)	69,8 (8,3)	70,2 (8,7)	0,539
IMC (kg/m^2) – média (dp)	25,9 (3,9)	27,2 (4,3)	25,8 (3,7)	26,0 (3,9)	0,274
Categorias de IMC – n (%)					0,913
Normal (menor que 25)	19 (48,7)	24 (35,8)	13 (46,4)	10 (41,7)	
Sobrepeso (>= 25 e < 30)	14 (35,9)	29 (43,3)	10 (35,7)	9 (37,5)	
Obeso (>=30)	6 (15,4)	14 (20,9)	5 (17,9)	5 (20,8)	

* dp=desvio padrão; referente à hipótese de igualdade dos 4 grupos;

Na análise estatística, as medidas antropométricas das pacientes foram consideradas equivalentes para as pacientes submetidas à reconstrução mamária nos diferentes acessos cirúrgicos (*p*=0,539). Nos dois grupos o IMC se mostrou estatisticamente equivalente (*p*=0,274).

- Hipertensão arterial sistêmica e diabetes mellitus

A tabela 5 apresenta a distribuição das pacientes presentes nos diferentes grupos de acesso cirúrgico de acordo com a presença de hipertensão arterial sistêmica e diabetes. Na análise estatística, a prevalência de hipertensão arterial sistêmica (*p*>0,999) e diabetes (*p*>0,999) foi considerada equivalente para as pacientes submetidas à reconstrução mamária nos diferentes acessos cirúrgicos realizados.

Tabela 5. Distribuição da incidência de HAS e DM em números absolutos e porcentagens presentes nos diferentes sub-grupos de acordo com o acesso cirúrgico

	Grupos				
	I-a (n=39)	**I-b (n=67)**	**II-a (n=28)**	**II-b (n=24)**	***p*-valor***
HAS – n (%)	5 (12,8)	9 (13,4)	3 (10,7)	3 (12,5)	>0,999
DM – n (%)	3 (7,7)	5 (7,5)	2 (7,1)	1 (4,2)	>0,999

* referente à hipótese de igualdade dos 4 grupos;

- Tabagismo

Na tabela 6 apresentamos a distribuição das pacientes de acordo com a presença de tabagismo. Na análise estatística, a prevalência de tabagismo foi considerada semelhante para as pacientes submetidas à reconstrução nos diferentes sub-grupos de acessos cirúrgicos analisados (*p*>0,999).

Tabela 6. Distribuição da incidência de tabagismo em números absolutos e porcentagens presentes nos diferentes sub-grupos de acordo com o acesso cirúrgico

	Grupos				
	I-a (n=39)	**I-b (n=67)**	**II-a (n=28)**	**II-b (n=24)**	***p*-valor***
Tabagismo – n (%)	8 (20,5)	13 (19,4)	5 (17,9)	5 (20,8)	>0,999

* referente à hipótese de igualdade dos 4 grupos;

4.1.1.4 Aspectos oncológicos

Em relação a cirurgia axilar, 58 pacientes (60,4 %) foram submetidas a pesquisa do linfonodo sentinela. Neste grupo, 28 pacientes (26,4 %) receberam quimioterapia adjuvante e 10 (9,4 %) radioterapia.

Com seguimento mínimo de 9 meses (média de 65,6 meses), foi observado 3,7% (4/106 pacientes) de recorrência local e 1,8% (2/106 pacientes) de metástase a distância. Todas as recorrências locais (n=4) foram observadas na pele remanescente da mastectomia ou no tecido subcutâneo como massa palpável. Não foram observadas recorrências locais no CAP.

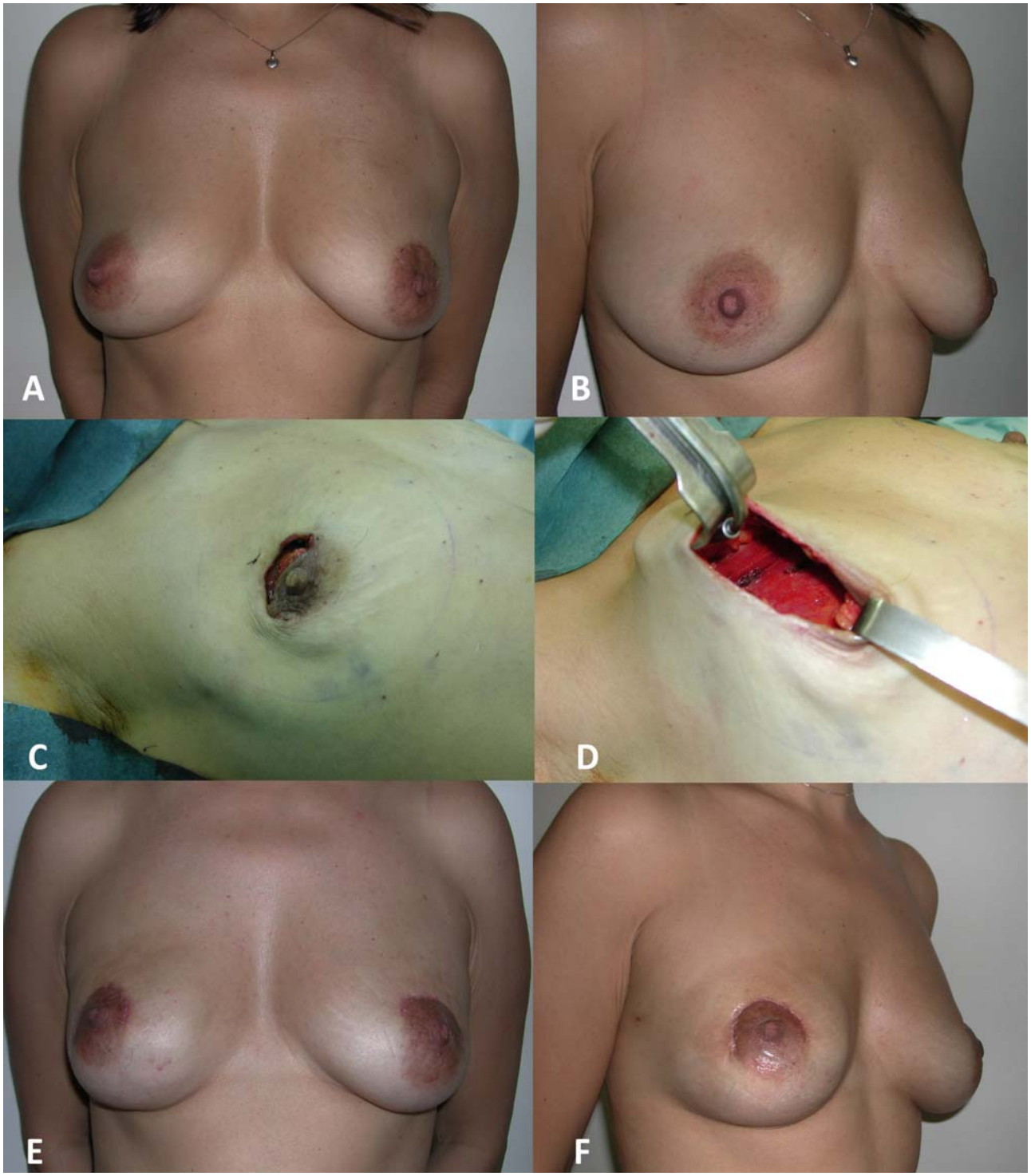

Figura 10. Caso clínico no. I, via de acesso hemi-periareolar (Grupo I-a). Paciente de 47 anos com diagnóstico de carcinoma lobular invasivo de mama direita (1,7 cm) localizado em quadrante súpero-lateral e a 5,2 cm do CAP. Em (A) e (B) pré-operatório com incidência em posição anterior e oblíqua direita. Em (C) e (D) intra-operatório após a mastectomia com preservação do CAP bilateral por meio do acesso hemi-periareolar superior e reconstrução imediata com implante-expansor (modelo SH, vol.385-405 cm3) em posição submuscular parcial. Em (E) e (F) pós-operatório de 5 meses com incidência em posição anterior e oblíqua direita

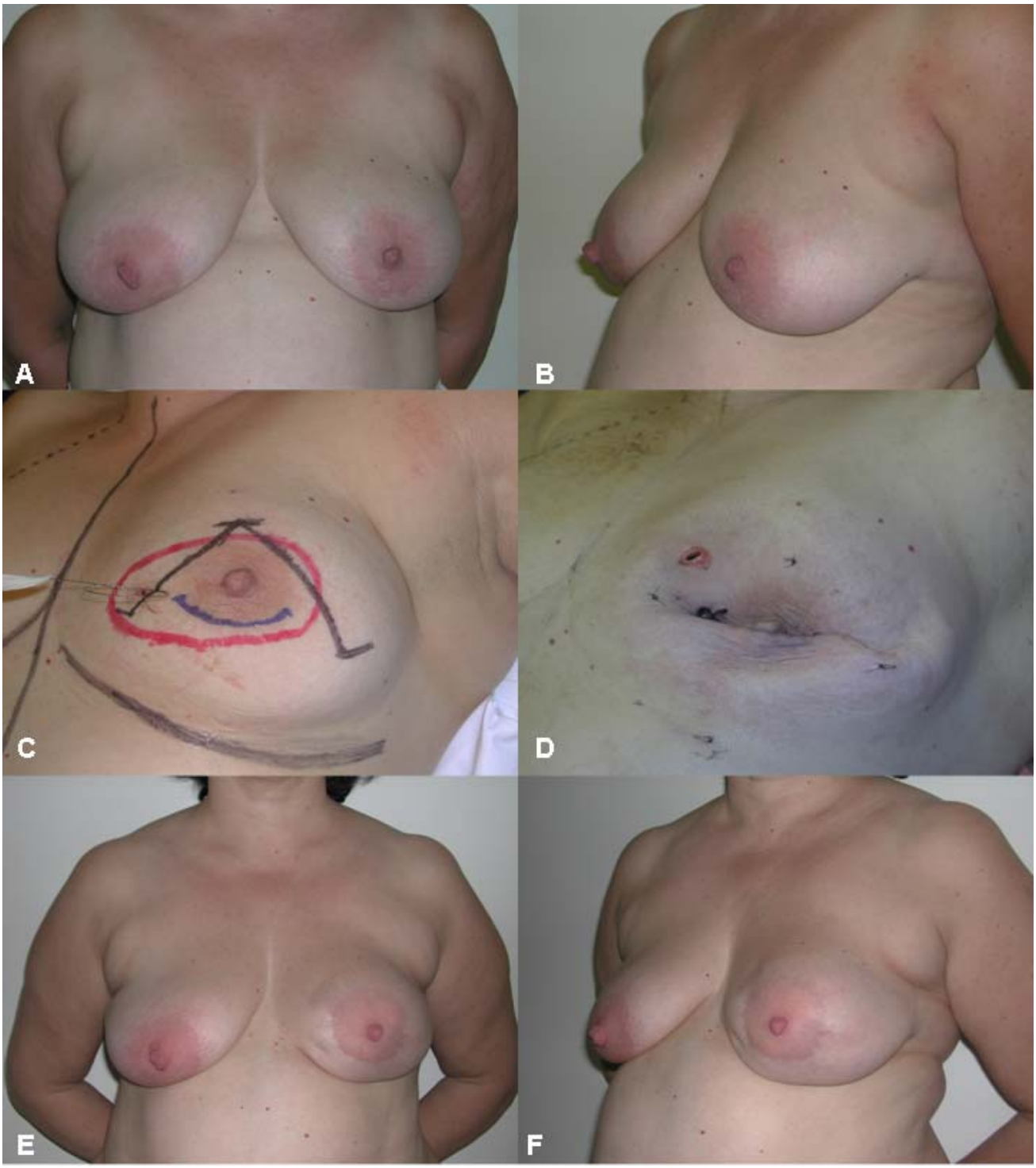

Figura 11. Caso clínico no. II, via de acesso hemi-periareolar (Grupo I-a). Paciente de 49 anos com diagnóstico de carcinoma ductal invasivo de mama esquerda (3,8 cm) localizado em quadrante central-lateral e a 5,5 cm do CAP. Em (A) e (B) pré-operatório com incidência em posição anterior e oblíqua esquerda. Em (C) e (D) intra-operatório com marcação em mamoplastia e periareolar e aspecto após a mastectomia com preservação do CAP por meio do acesso hemi-periareolar inferior e reconstrução imediata com implante-expansor (modelo SH, vol.285-315 cm3) em posição submuscular parcial. Em (E) e (F) pós-operatório de 1 ano com incidência em posição anterior e oblíqua esquerda

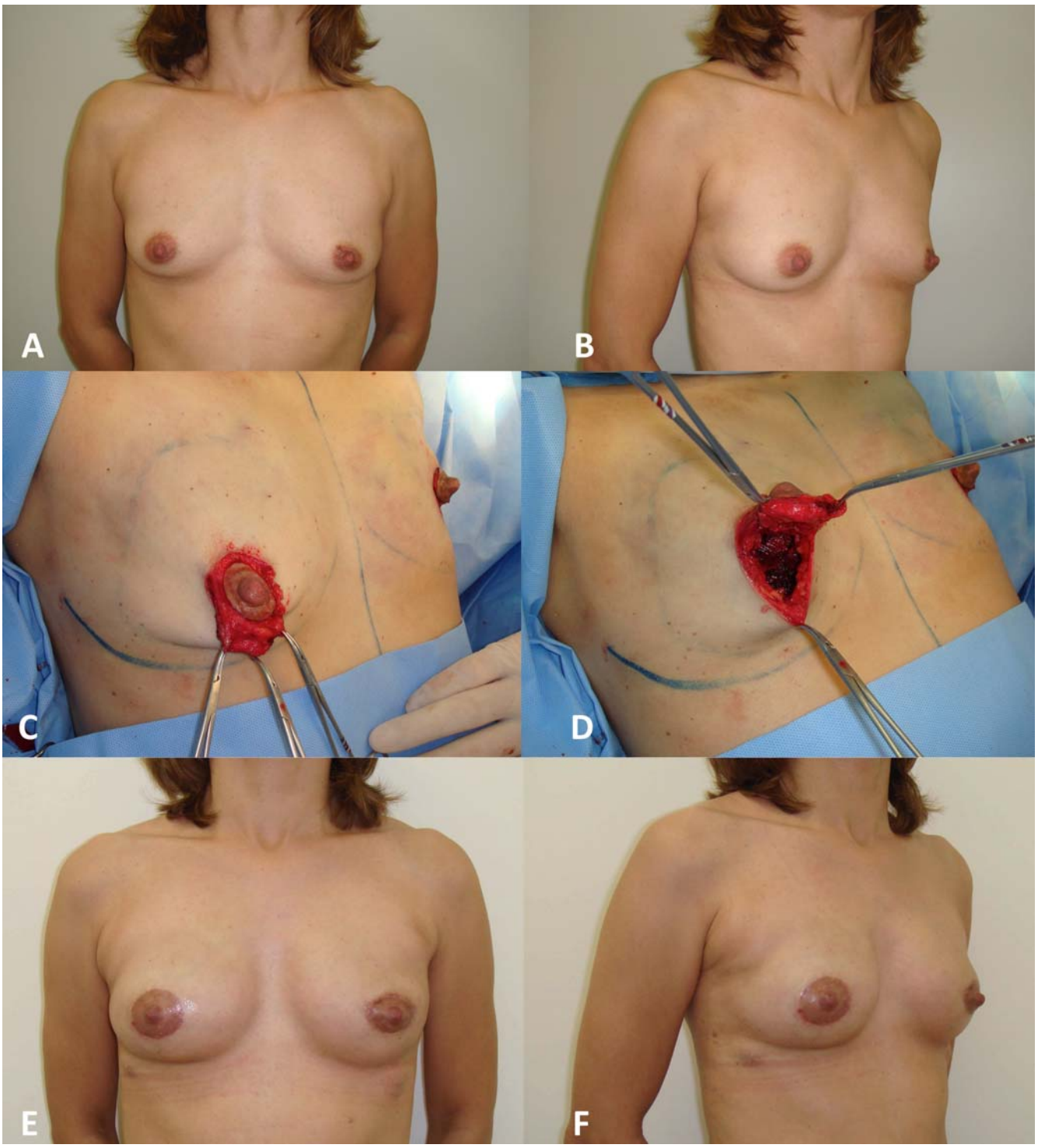

Figura 12. Caso clínico no. III, via de acesso duplo círculo (Grupo I-b). Paciente de 40 anos com diagnóstico de carcinoma ductal in situ extenso (3,9 cm) localizado em quadrante inferior-medial e a 5,1 cm do CAP. Em (A) e (B) pré-operatório com incidência em posição anterior e oblíqua esquerda. Em (C) e (D) intra-operatório com incisão em duplo círculo e aspecto após a mastectomia com preservação do CAP e reconstrução imediata com implante-expansor (modelo SH, vol.295-315 cm3) em posição submuscular parcial. Em (E) e (F) pós-operatório de 1 ano com incidência em posição anterior e oblíqua esquerda

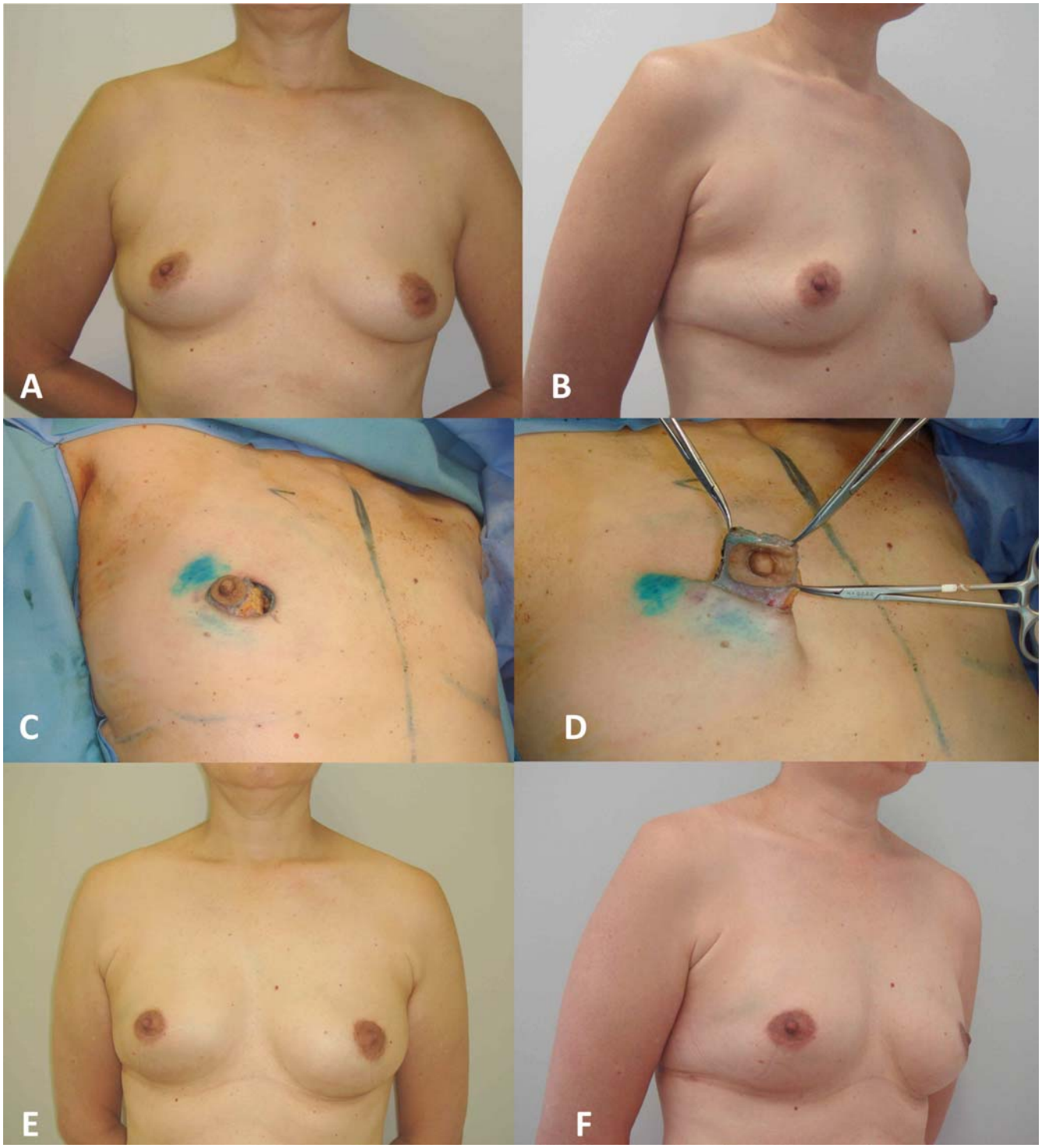

Figura 13. Caso clínico no. IV, via de acesso duplo círculo (Grupo I-b). Paciente de 49 anos com antecedente de câncer de mama na família (mãe). Em (A) e (B) pré-operatório com incidência em posição anterior e oblíqua esquerda. Em (C) e (D) intra-operatório com incisão em duplo círculo e aspecto após a mastectomia com preservação do CAP e reconstrução imediata com implante-expansor (modelo SH, vol.295-315 cm3) em posição submuscular parcial. Em (E) e (F) pós-operatório de 1 ano com incidência em posição anterior e oblíqua esquerda

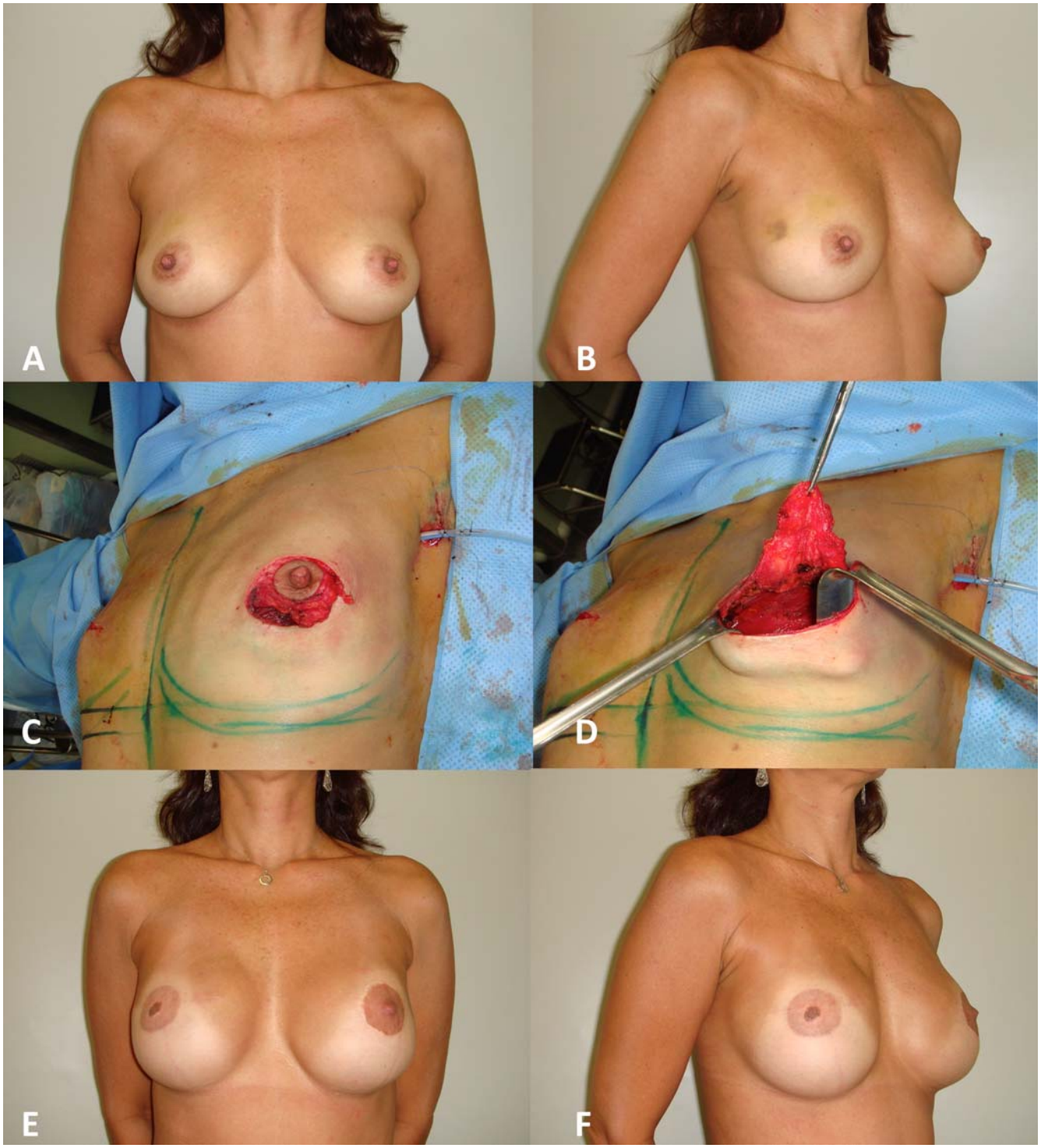

Figura 14. Caso clínico no. V, via de acesso duplo-círculo (Grupo I-b). Paciente de 42 anos com diagnóstico de carcinoma ductal invasivo de mama direita (2,9 cm) localizado em quadrante central e a 1,5 cm do CAP. História de câncer de mama na famíla (mãe e tia). Em (A) e (B) pré-operatório com incidência em posição anterior e oblíqua direita. Em (C) e (D) intra-operatório com incisão duplo círculo a esquerda e mastectomia com preservação de pele a direita e reconstrução imediata com implante-expansor (modelo FH, vol.430-455 cm3) em posição submuscular parcial a esquerda e expansor retromuscular (133mv 300 cm3) a direita. Em (E) e (F) pós-operatório de 2 anos com incidência em posição anterior e oblíqua esquerda.

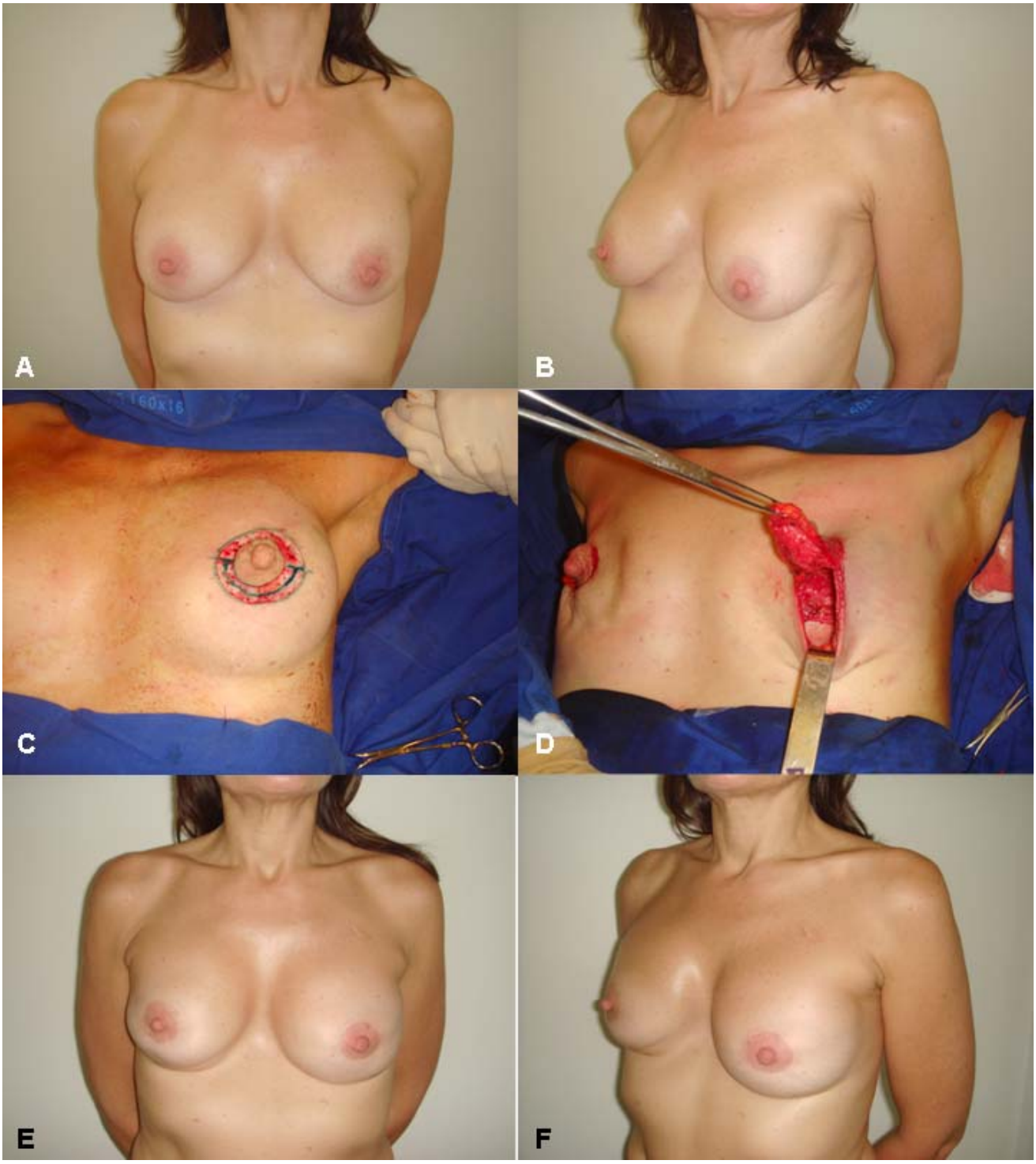

Figura 15. Caso clínico no. VI, via de acesso duplo círculo (Grupo I-b). Paciente de 49 anos com diagnóstico de carcinoma lobular invasivo de mama direita (1,8 cm) localizado em quadrante inferior-lateral e a 5,1 cm do CAP, e hiperplasia atípica em mama esquerda. Em (A) e (B) pré-operatório com incidência em posição anterior e oblíqua esquerda. Em (C) e (D) intra-operatório com marcação em duplo círculo e aspecto após a mastectomia com preservação do CAP e reconstrução imediata com implante-expansor (modelo SH, vol.385-415 cm3) em posição submuscular parcial. Em (E) e (F) pós-operatório de 2 anoS com incidência em posição anterior e oblíqua esquerda

Figura 16. Caso clínico no. VII, via de acesso duplo círculo (Grupo I-b). Paciente de 47 anos com diagnóstico de carcinoma ductal in situ hiperplasia atípica em mama esquerda (3,2 cm) localizado em quadrante lateral e a 5,9 cm do CAP. Em (A) e (B) pré-operatório com incidência em posição anterior e oblíqua esquerda. Em (C) e (D) intra-operatório com marcação em duplo círculo e aspecto após a mastectomia com preservação do CAP e reconstrução imediata com implante-expansor (modelo FH, vol.430-455 cm3) em posição submuscular parcial. Em (E) e (F) pós-operatório de 2 anos com incidência em posição anterior e oblíqua esquerda

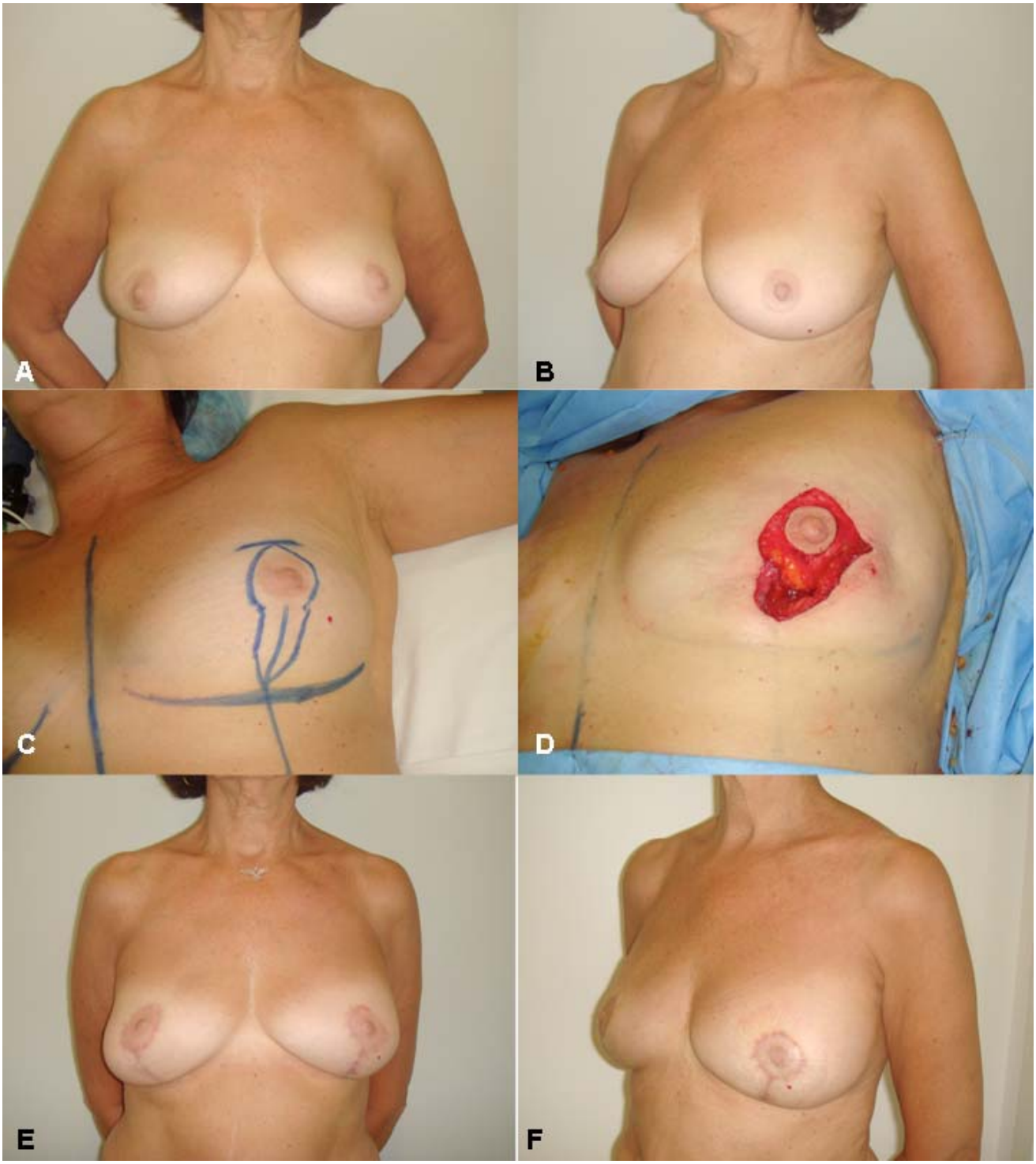

Figura 17. Caso clínico no. VIII, via de acesso em mamoplastia com pedículo superior (Grupo II-a). Paciente de 57 anos com diagnóstico de carcinoma lobular invasivo em mama esquerda e história familiar para câncer de mama (3,0 cm) localizado em quadrante inferior e central e a 5,0 cm do CAP. Em (A) e (B) pré-operatório com incidência em posição anterior e oblíqua esquerda. Em (C) e (D) intra-operatório com marcação em mamoplastia e aspecto após a mastectomia com preservação do CAP e reconstrução imediata com implante-expansor (modelo SH, vol.385-415 cm^3) em posição submuscular parcial. Em (E) e (F) pós-operatório de 2 anos com incidência em posição anterior e oblíqua esquerda

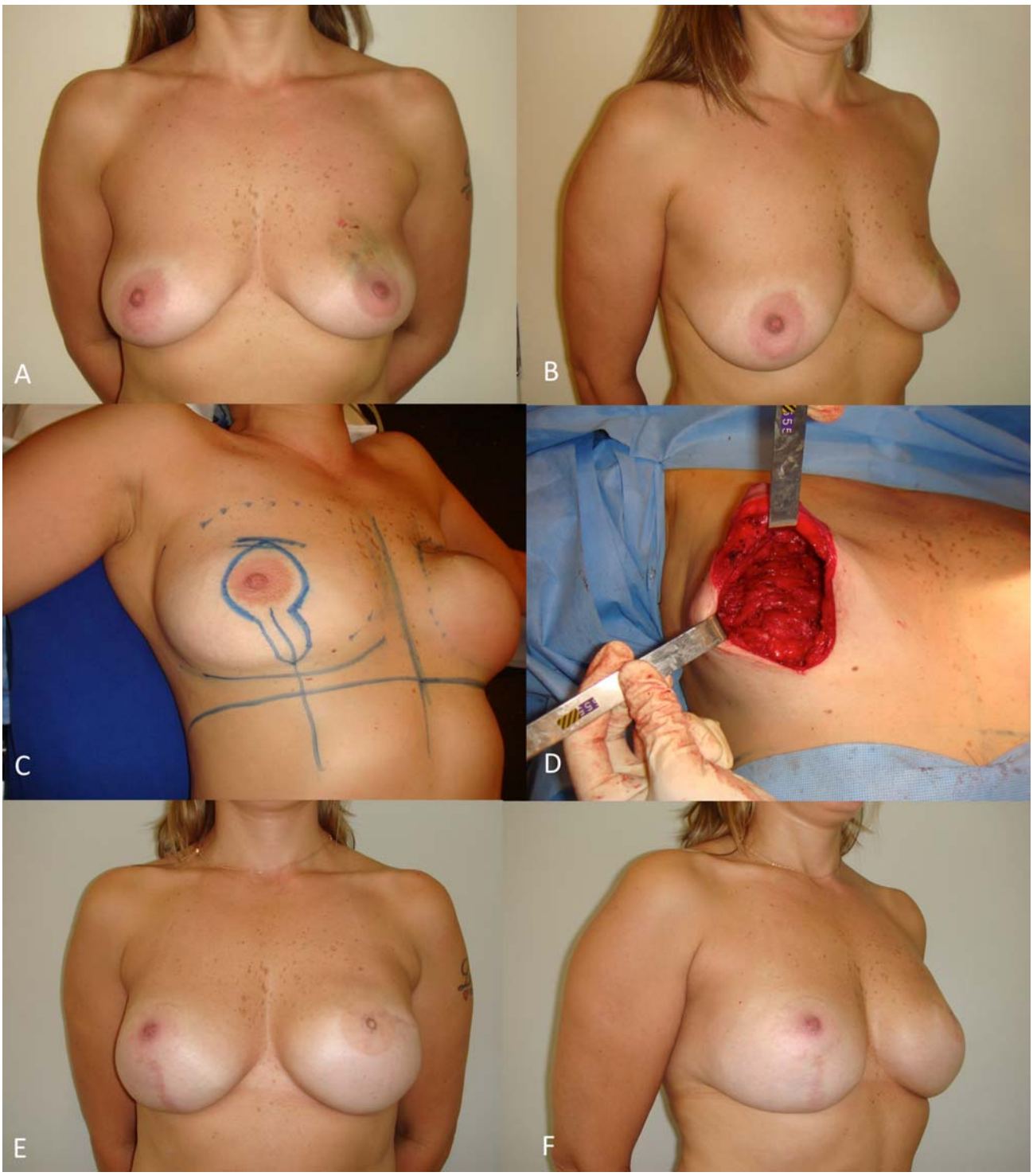

Figura 18. Caso clínico no. IX, via de acesso em mamoplastia com pedículo superior (Grupo II-a). Paciente de 42 anos com diagnóstico de carcinoma ductal invasivo (3,1 cm) em mama esquerda e mama direita com hiperplasia atípica. Em (A) e (B) pré-operatório com incidência em posição anterior e oblíqua esquerda. Em (C) e (D) intra-operatório com marcação em mamoplastia a direita para cirurgia redutora de risco e mastectomia com preservação de pele a esquerda e aspecto após a mastectomia com preservação do CAP e reconstrução imediata com implante-expansor (modelo FH, vol.430-455 cm3) em posição submuscular parcial. Em (E) e (F) pós-operatório de 2 anos com incidência em posição anterior e oblíqua esquerda

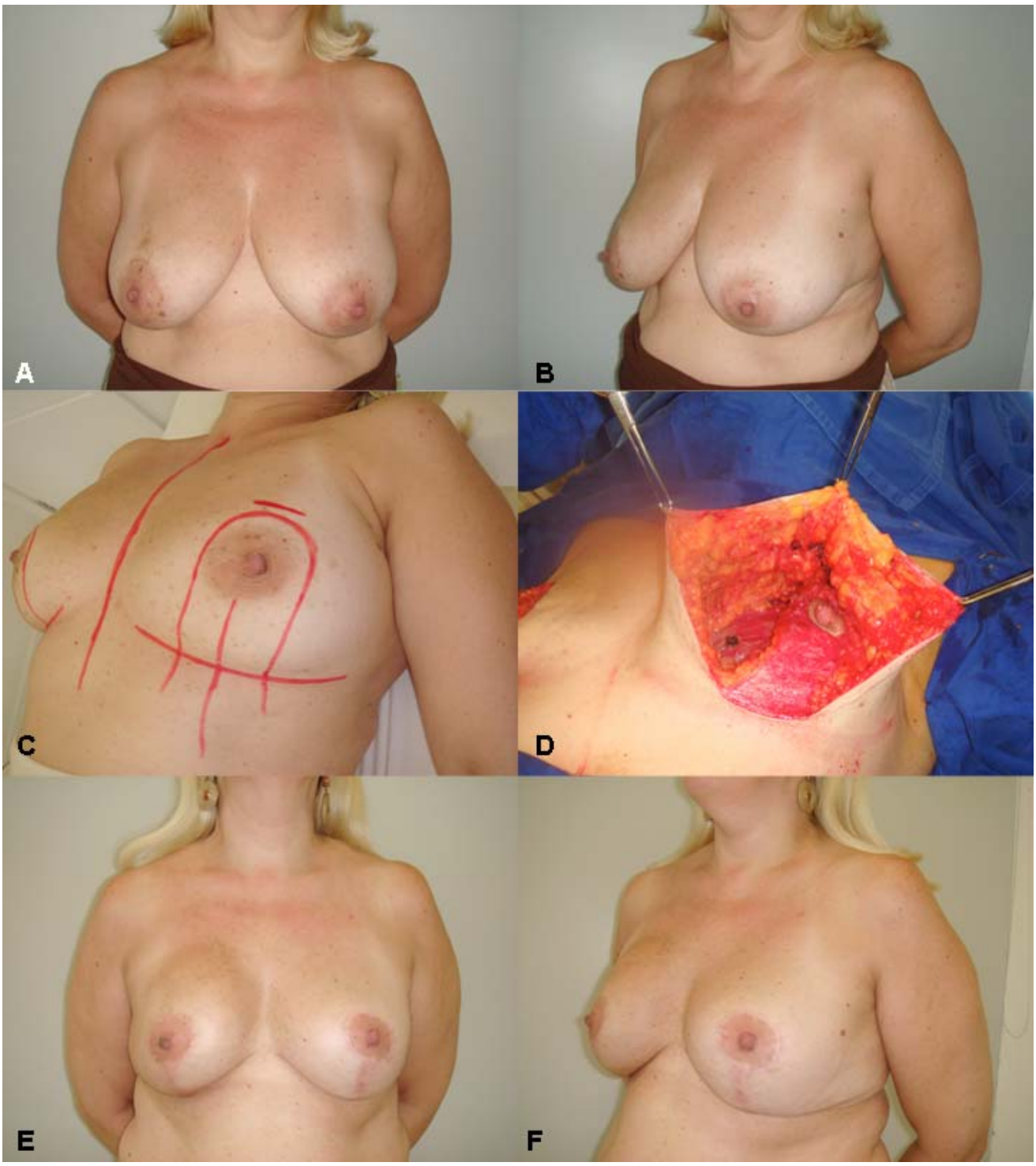

Figura 19. Caso clínico no. X, via de acesso em mamoplastia com pedículo inferior (Grupo II-b). Paciente de 51 anos com diagnóstico de carcinoma ductal invasivo (3,1) em mama direita e componente in situ multifocal localizado em quadrante inferior e a 7,0 cm do CAP, história familiar para câncer de mama. Em (A) e (B) pré-operatório com incidência em posição anterior e oblíqua esquerda. Em (C) e (D) intra-operatório com marcação em mamoplastia e aspecto após a mastectomia com preservação do CAP e reconstrução imediata com implante-expansor (modelo FH, vol.350-415 cm^3) em posição submuscular parcial. Em (E) e (F) pós-operatório de 2 anos com incidência em posição anterior e oblíqua esquerda

Figura 20. Caso clínico no. XI, via de acesso em mamoplastia com pedículo inferior (Grupo II-b). Paciente de 46 anos, antecedente familiar para câncer de mama (mãe) com diagnóstico de carcinoma ductal invasivo (2,1) em mama esquerda localizado em quadrante superior e a 7,8 cm do CAP. Em (A) e (B) pré-operatório com incidência em posição anterior e oblíqua esquerda. Em (C) e (D) intra-operatório com marcação em mamoplastia e aspecto após a mastectomia com preservação do CAP e reconstrução imediata com implante-expansor (modelo FH, vol.520-550 cm3) em posição submuscular parcial. Em (E) e (F) pós-operatório de 2 anos com incidência em posição anterior e oblíqua esquerda

4.1.2 Complicações Imediatas

4.1.2.1 Aspectos gerais

Trinta e cinco (22,1 %) complicações locais foram observadas em 22 dos 158 pacientes (13,9 %). Cinco pacientes (3,1 %) apresentaram mais de uma complicação e quatro (2,5 %) pacientes apresentaram três complicações (Figura 21).

No grupo de pacientes submetidos a cirurgia terapêutica (n=106) foram observadas 25 complicações (23,5%). No grupo submetido a cirurgia redutora de risco foram observadas 10 complicações (19,2%). A análise estatística não demonstrou diferença significante em relação a incidência de complicações entre os dois grupos (p=0,789).

Nas reconstruções realizadas com a técnica do implante-expansor em posição submuscular parcial (n=182) foram observadas 28 (15,3%) complicações. Nas reconstruções com a técnica do expansor de tecido (n=42) foram observadas 7 (16,6%) complicações. Na análise comparativa entre os dois grupos não foi observada diferença estatística no tocante a incidência de complicações (p=0,650).

4.1.2.2 Complicações locais

Entre as principais complicações observadas, a deiscência da incisão foi observada em 13 pacientes (8,2 %), a necrose de pele em 12 (7,5 %) sendo 4 eventos no retalho remanescente da mastectomia e 8 eventos no CAP. A

infecção foi observada em 4 (2,5 %) e hematoma em 1 (0,6 %) paciente. Em toda a série de 158 pacientes, houve a adequada preservação e viabilidade do CAP em 150 casos (95 %), necrose parcial em 7 casos (4,4 %), e perda total em 1 caso (0,6 %).

4.1.2.3 Perda total da reconstrução

Cinco pacientes (3,1 %) apresentaram perda do implante, 3 (1,8 %) secundária a deiscência da incisão associada à necrose parcial, 1 (0,6 %) secundária à necrose parcial e em 1 (0,6 %) após infecção local e extrusão do implante. Das 5 pacientes que apresentaram perda total da reconstrução com extrusão do implante, 4 tinham sido submetidas a mastectomias com preservação do CAP terapêuticas e 1 a mastectomia redutora de risco.

Durante o seguimento, 3 pacientes foram submetidas a reintervenção cirúrgica sendo 2 com transferência do retalho do músculo grande dorsal e inclusão de novo implante-expansor e 1 com a inclusão de implante-expansor sem a associação com retalho.

Figura 21. Exemplos clínicos de complicações locais pós mastectomia com preservação do CAP e reconstrução. Em (A) paciente de 44 anos com deiscência parcial da incisão hemiperiareolar. Em (B) pacientes de 37 anos com necrose parcial e desicência da incisão hemiperiareolar. Em (C) paciente de 48 anos com necrose de CAP e da pele remanescente da mastectomia no quadrante súpero-medial da mama pós acesso hemi-periareolar. Em (D) paciente de 55 anos com necrose da pele da mastectomia pós acesso peri-areolar. Em (E) paciente de 60 anos com necrose de parcial de CAP, pele da mastectomia e deiscência da incisão. Em (F) paciente de 49 anos com necrose de parcial de CAP, pele da mastectomia e deiscência da incisão

4.1.3 Análise da incidência de complicações de acordo com os fatores de risco.

4.1.3.1 Via de acesso cirúrgico

No tocante aos fatores de risco cirúrgicos foi analisado inicialmente o impacto da via de acesso na incidência de complicações locais e perda da reconstrução. Em relação as complicações gerais e específicas foram observadas diferenças percentuais em relação a ocorrência de cada evento de acordo com o tipo de acesso cirúrgico. Todavia na análise estatística não foram detectadas diferenças significantes entre as diferentes vias de acesso (Tabela 7).

Tabela 7. Comparação entre os diferentes acessos cirúrgicos e a incidência de complicações gerais e específicas (deiscência, perda parcial, infecção, extrusão e hematoma)

	Vias de Acesso				*p*-valor
	I-a (n=39)	I-b (n=67)	II-a (n=28)	II-b (n=24)	
Complicações gerais – n (%)	**8 (20,5)**	5 (7,5)	6 (21,4)	3 (12,5)	0,144
Deiscência – n (%)	5 (12,8)	3 (4,5)	3 (10,7)	2 (8,3)	0,405
Perda parcial – n (%)	4 (10,3)	3 (4,5)	4 (14,3)	1 (4,2)	0,320
Infecção – n (%)	2 (5,1)	1 (1,5)	0 (0)	1 (4,2)	0,441
Extrusão – n (%)	3 (7,7)	1 (1,5)	1 (3,6)	0 (0)	0,235
Hematomas – n (%)	0 (0)	1 (1,5)	0 (0)	0 (0)	>0,999

4.1.3.2 Análise univariada dos fatores de risco para complicações

Inicialmente foi avaliado o efeito isolado de cada variável sobre a chance de complicações de um modo geral (análise univariada). Nesta análise univariada e comparando cada via de acesso de modo pareado não se observou diferença estatística no tocante ao aumento de complicações (Tabela 8).

Tabela 8. Fatores associados à incidência de complicações – resultados dos modelos de regressão logística simples (análise univariada)

Fatores	Univariada		
	OR	I.C. (95%)	*p*-valor
Grupo			
I-b / I-a	0,313*	[0,094; 1,035]	0,057
II-a / I-a	1,057	[0,321; 3,478]	0,928
II-b / I-a	0,554	[0,131; 2,332]	0,420
II-a / I-b	3,382	[0,938; 12,195]	0,063
II-b / I-b	1,771	[0,390; 8,055]	0,459
II-a / II-b	1,909	[0,422; 8,637]	0,401

OR= odds ratio, I.C.=intervalo de confiança;
* com categorias invertidas, isto é, I-a/I-b OR=3,2, IC 95%=[0,966; 10,599];

Na análise univariada e comparando cada fator de risco clínico e cirúrgico, se observou diferença estatística no tocante ao aumento de complicações (Tabela 9). Nesta análise, observou-se que os fatores de risco clínicos, quais sejam a hipertensão arterial (p<0,001), o peso da paciente (p<0,001) e o IMC (p<0,001) se mostraram significantes na incidência de complicações locais. De modo semelhante, o aumento do peso da mama (p<0,001) como fator cirúrgico, elevou a chance de complicações pós mastectomia e reconstrução. Os fatores de risco relacionados ao tabagismo (p=0,127), a idade da paciente (p=0,678) e o diabetes (p=0,635) não se mostraram significantes nesta análise (Tabela 9).

Tabela 9. Fatores associados à incidência de complicações – resultados dos modelos de regressão logística simples (análise univariada)

	Univariada		
Fatores	OR	I.C. (95%)	*p*-valor
Fator de risco			
Idade (anos)	1,011	[0,961; 1,063]	0,678
Peso (kg)	1,124	[1,062; 1,190]	<0,001
Peso da mama (g)	1,007	[1,003; 1,010]	<0,001
IMC (kg/m^2)	1,328	[1,173; 1,503]	<0,001
HAS	7,867	[2,753; 22,479]	<0,001
DM	0,600	[0,073; 4,934]	0,635
Tabagismo	2,178	[0,801; 5,918]	0,127

OR= odds ratio, I.C.=intervalo de confiança;

4.1.3.3 Análise multivariada dos fatores de risco para complicações

Como demonstrado em relação as diferentes vias de acesso, não houve efeito estatisticamente significante com $p<0,05$ na análise univariada, Em uma segunda avaliação, foram incluídas as variáveis com $p<0,10$ na análise univariada e estas foram selecionadas para o modelo de análise multivariada. Para esta segunda análise e com objetivo de padronização, foi determinado o IMC para inclusão na análise (Tabela 10).

Tabela 10. Fatores associados à incidência de complicações – resultados dos modelos de regressão logística múltipla (análise multivariada)

	Multivariada		
Fatores	OR	I.C. (95%)	*p*-valor
Grupo			
I-b / I-a	0,115**	[0,024; 0,549]	0,007
II-a / I-a	1,153	[0,242; 5,494]	0,858
II-b / I-a	0,418	[0,071; 2,459]	0,335
II-a / I-b	10,000	[1,678; 59,586]	0,010
II-b / I-b	3,627	[0,559; 23,541]	0,177
II-a / II-b	2,757	[0,477; 115,938]	0,257

OR= odds ratio, I.C.=intervalo de confiança;

** com categorias invertidas, isto é, I-a/I-b OR=8,675, IC95%=[1,823; 41,276].

No modelo multivariado, observou-se que quando há o controle do IMC, peso da mama e hipertensão, algumas diferenças entre as diferentes vias de acesso passaram a ser significantes. Desta forma, no modelo multivariado observou-se que o grupo I-b apresentou menor chance de complicações do que os grupos I-a e II-a (Tabela 10).

Tabela 11. Fatores associados à incidência de complicações e selecionados a partir da análise univariada na situação de *p*<0,10 (peso da mama, IMC e HAS) – resultados dos modelos de regressão logística múltipla (análise multivariada)

Fatores	Multivariada		
	OR	I.C. (95%)	*p*-valor
Fator de risco			
Idade (anos)	-	-	-
Peso (kg)	-	-	-
Peso da mama (g)	1,000	[0,995; 1,006]	0,871
IMC (kg/m^2)	1,366	[1,050; 1,778]	0,020
HAS	1,854	[0,420; 8,184]	0,415
DM	-	-	-
Tabagismo	-	-	-

OR= odds ratio, I.C.=intervalo de confiança;

4.1.4 Evolução pós-operatória

4.1.4.1. Tratamento das complicações e reoperações

Nos 13 casos de deiscência da incisão cutânea, em 10 (76,9%) não houve a necessidade de intervenção cirúrgica e foram tratados de maneira conservadora por meio de curativos periódicos. Nos 12 casos de necrose parcial (pele da mastectomia e CAP) em 7 (58,3%) casos foi realizada a abordagem conservadora sem necessidade de intervenção cirúrgica. Em 5 (41,6%) casos houve a necessidade de debridamento local ou transferência de retalho local para a síntese da área cruenta. Neste grupo, em 3 pacientes, a área cruenta (incluíndo a região de necrose) foi abordada com ressecção por meio de excisão elíptica e síntese primária. Em 2 (16,6%) pacientes houve a necessidade de um retalho a distância (1 retalho TRAM 1 retalho do músculo grande dorsal) para a adequada síntese local e preservação do implante.

Na casuística, 14 pacientes (8,8%) necessitaram de intervenção cirúrgica. Entre as causas para a nova cirurgia podemos mencionar a extrusão do implante em 5 (3,1%), a necessidade de debridamento de necrose parcial em 5 (3,1%), a deiscência da incisão em 3 (1,8%) e a drenagem de hematoma em 1 (0,6%) paciente.

No tocante a simetrização da mama contra-lateral nas cirurgias unilaterais, 69% das pacientes (63 de 92) apresentaram nova cirurgia para a simetria da mama contra-lateral. Todavia, nas pacientes submetidas a cirurgias bilaterais,

25% (16 de 66) foram submetidas a procedimentos de simetrização devido a assimetrias.

Em relação às cirurgias de revisão, seis pacientes (3,7%) foram submetidas a reposicionamento por rotação da válvula remota do implante-expansor. Nestes casos, a cirurgia foi realizada por meio de procedimento ambulatorial e em média 3 semanas a mastectomia com preservação do CAP.

5. Discussão

O estudo clínico constitui fonte importante de conhecimento médico nas mais diversas áreas da medicina. A eficácia de determinadas intervenções, a compreensão da fisiopatologia das doenças, o estabelecimento de técnicas cirúrgicas e o julgamento da prática médica diária tiveram relação direta ou indireta com pesquisas realizadas por meio de estudos clínicos.

No âmbito do tratamento do câncer da mama, significativas evoluções ocorreram nos últimos anos, fato este decorrente do avanço técnico e o desenvolvimento de métodos de diagnóstico precoce. Neste contexto a presença de cirurgias mais conservadoras e as implicações no resultado estético tem se tornado um dos objetivos no tratamento global do câncer de mama inicial (Kroll et al., 1991; Singletary, 1996; Carlson, 1996; Slavin et al., 1998; Veronesi et al., 2002; Simmons; Adamovich, 2003; Munhoz et al., 2007a; Munhoz et al., 2007b; Gebrim et al., 2011).

A reabilitação da paciente após a cirurgia oncológica da mama representa importante componente no tratamento multidisciplinar do câncer. A cirurgia plástica, como participante no tratamento integral, desempenha papel relevante neste processo haja visto os inúmeros benefícios físicos e psicológicos auferidos pela reconstrução mamária (Jabor et al., 2002; Djohan et al., 2010; Trejo-Ochoa et al., 2013; Eltahir et al., 2013).

Atualmente a mastectomia constitui importante opção de tratamento no câncer da mama. Todavia, variações técnicas relacionadas ao tipo de incisão e a sua extensão constituíram modificações no decorrer das últimas décadas. De fato, a menor radicalidade cirúrgica envolvendo maior preservação da pele da mama assumiram relevantes avanços no

aprimoramento do tratamento cirúrgico. Assim, para as pacientes com diagnóstico de tumores iniciais bem como candidatas a cirurgias redutoras de risco, a mastectomia com preservação de pele se mostrou benéfica no que tange a evolução estética e a menor morbidade (Kroll et al., 1991; Singletary, 1996; Simmons; Adamovich, 2003).

Apesar das vantagens relatadas a preservação do CAP, a técnica ainda não se apresenta como procedimento previsível na maioria das séries clínicas. Ademais, alguns estudos demonstram resultados conflitantes e incidência variável de complicações locais (Gerber et al., 2003; Komorowski et al., 2006; Chung; Sacchini, 2008; Chen et al., 2009; Spear et al., 2012; Endara et al., 2013; Mallon et al., 2013).

Desta forma e frente à ausência de estudos mais detalhados, sobretudo em nosso meio, parece-nos necessário o estudo da evolução pós-operatória em pacientes submetidas a mastectomias com preservação do CAP. Assim, o conhecimento das principais complicações, a identificação de eventuais variações bem como de fatores de risco relacionados, além de favorecerem o aprimoramento das técnicas, permitirá também melhores resultados e com menor índice de resultados insatisfatórios.

No presente estudo clínico, 158 pacientes foram submetidas a 224 reconstruções mamárias. A análise dos eventos clínicos se baseou em estudo de coorte retrospectivo que envolveu pacientes portadoras de deformidades mamárias e submetidas à reconstrução. A seleção das pacientes, a escolha da via de acesso e da técnica de reconstrução, o procedimento cirúrgico, a investigação dos dados clínicos e a avaliação de

complicações, foram realizadas por meio de julgamento pré, intra e pós-operatório e por um único observador. Esse modelo de estudo é do tipo analítico e longitudinal, e realizado de maneira retrospectiva.

O estudo de coorte retrospectivo ou coorte histórica é vantajoso em relação ao custo, porém está mais sujeito a viéses e problemas na seleção dos casos. Apesar da presente análise ser retrospectiva em relação aos eventos pós-operatórios coletados, todas as pacientes foram operadas e seguidas por um único observador, fato este que minimizou a subestimação do registro dos eventos.

Estudos na literatura avaliaram os benefícios das análises de coorte retrospectivas (Greenland, 1987; Oliveira; Parente, 2010). Entre as vantagens mencionam a propriedade de discernir as relações temporais entre a exposição e o desfecho devido ao fato da exposição preceder o desfecho. Ademais, permitem o cálculo direto das medidas de incidência nas coortes de expostos e não expostos e são menos sujeitos aos viéses de seleção do que os estudos de caso-controle. Todavia, segundo Oliveira e Parente (2010) os estudos de coorte podem apresentar limitações, próprias dos estudos observacionais, quando comparados aos estudos experimentais e ensaios clínicos randomizados. Ademais, a perda de participantes ao longo do seguimento pode comprometer a validade dos resultados. Uma vez que o presente estudo teve como objetivos principais a avaliação de complicações imediatas após a cirurgia, a perda de seguimento a curto prazo não se mostrou relevante e todas as pacientes apresentaram seguimento a curto prazo.

No tocante aos aspectos cirúrgicos, a escolha da via de acesso constitui fator importante na técnica da mastectomia bem como na evolução pós-operatória. Habitualmente e em condições ideais, o processo de escolha da incisão se baseia em aspectos multi-fatoriais e recebe a influência das equipes envolvidas, quais sejam a mastologia e a cirurgia plástica. A anatomia da mama (volume e presença de ptose) e do CAP (posição e diâmetro), a presença de cicatrizes prévias, a localização do tumor e aspectos inerentes ao cirurgião (experiência e preferência) são considerados aspectos relevantes na escolha da via de acesso (Munhoz et al., 2008; Endara et al., 2013; Murthy; Chamberlain, 2013; Mallon et al., 2013).

No presente estudo observamos maior prevalência dos acessos em duplo círculo e em mamoplastia, que atingiu 42,4% e 32%, respectivamente. Esta observação está em parcial concordância com Endara et al. (2013) que em recente revisão sistemática analisaram 48 estudos clínicos, dos quais 41 descreviam detalhes técnicos relacionados com a via de acesso. Nestes estudos, 15 incisões diferentes foram descritas e na sua maior parte mais de um tipo de incisão foi empregada; entre as vias de acesso mais relatadas notou-se que a radial (46,3%), seguido pela periareolar (27,1%), a inframamária (20,4%), a em mamoplastia (3,9%) e a transareolar (2%) foram as mais descritas.

Na presente experiência, as vantagens relacionadas com a maior exposição, a possibilidade de síntese em vários planos cirúrgicos e a maior proteção ao implante podem ser aventadas na justificativa da maior opção pelo acesso duplo círculo. De fato, com esta técnica procede-se o

fechamento dos planos mais profundos incluindo o tecido celular subcutâneo, o plano intermediário envolvendo a área desepidermizada, o plano pré-superficial incorporando a região sub-dérmica profunda e o plano superficial incluindo a derme superficial. Ainda, a presença na casuística de pacientes com maior volume mamário e ptose e os benefícios da redução cutânea em termos de segurança e resultado estético corroboraram também pela maior opção da técnica de mamoplastia em detrimento ao acesso hemi-periareolar.

Na presente casuística não incluímos o acesso infra-mamário pelo pequeno número de casos e situados no início da experiência do autor nos anos 2000. Ademais, na literatura são controversos os benefícios e desvantagens desta via de acesso (Blechman et al., 2013; Chen et al., 2009; Stolier et al., 2008; Wijayanayagam et al., 2008; Proano; Perbeck,1996). Limitações relacionadas à dificuldade de dissecção nos quadrantes superiores e redução na circulação sanguínea do retalho são mencionados como desvantagens, aliada ainda à dificuldade de marcação precisa da incisão inframamária, uma vez que o volume do implante é muitas vezes selecionado após a realização da mastectomia.

Blechman et al. (2013), em casuística de 55 mastectomias, enfatizam os benefícios estéticos e a preservação da irrigação sanguínea por meio do acesso inframamário lateral. Contrariamente, Chen et al. (2009) ao avaliarem os riscos e benefícios do procedimento associado com a reconstrução constataram limitações da incisão infra-mamária que seria reservada para pacientes com volume mamário pequeno. De modo

semelhante, Stolier et al. (2008) ressaltaram também limitações para o acesso inframamário. O acesso cirúrgico aos vasos receptores em reconstruções com retalhos livres pode ser limitante, tornando o procedimento mais adequado para a reconstrução com tecido aloplástico e mamas com menor volume. Wijayanayagam et al. (2008) ressaltaram que apesar da via inframamária prover adequado acesso a glândula mamária, havia limitações na dissecção do polo superior da mama e possibilidade de irregularidade no retalho cutâneo. Associado a essas limitações, alguns autores acreditavam que a incisão inframamária poderia apresentar prejuízo na circulação sanguínea para o retalho da mastectomia. De fato, Proano e Perbeck (1996) compararam por meio de fluxometria de fluoresceína e laser doppler o acesso cirúrgico inframamário e em “S” em 69 pacientes submetidas a mastectomia subcutânea; constataram significativa redução de vascularização na região de 2 cm inferior ao CAP nas pacientes submetidas ao acesso inframamário.

A via de acesso radial é a mais prevalente nas grandes séries clínicas envolvendo a preservação do CAP, sobretudo em estudos provenientes da América do Norte (Endara et al., 2013). Stolier et al. (2008) relataram como vantagens a adequada exposição para todas as áreas da mama, incluindo região da axila e a possibilidade de acesso ao vasos torácicos internos para anastomose com retalhos microcirúrgicos. De modo semelhante, Garcia-Etienne et al. (2009) em casuística com diferentes incisões mostraram que a incisão periareolar com extensão radial lateral é a mais prevalente. Wijayanayagam et al. (2008) pontuaram que incisão radial

promoveria o melhor acesso, além de prover maior viabilidade do CAP. Apesar dos benefícios, a via de acesso radial é pouco utilizada em nosso meio, uma vez que se apresenta em desvantagem devido ao posicionamento da cicatriz final em situação mais exposta.

A via de acesso em mamoplastia é descrita por alguns autores, principalmente em grupo de pacientes com mamas de maior volume e presença de ptose (Glaumann, 1985; Carlson, 1996; Carlson et al., 1997; Nava et al., 2006; Rusby et al., 2010; Nava et al., 2012; Spear et al., 2012; Munhoz et al., 2013). Classificada por Carlson et al. (1997) como tipo IV, o acesso em mamoplastia apresenta como benefícios a redução do tegumento cutâneo em excesso, além de ampla exposição em pacientes com mamas de maior volume. Outro aspecto positivo está relacionado na redução e adequação do tegumento cutâneo de maneira mais compatível com o volume do implante. Consoante Rusby (2010), a redundância de pele após a mastectomia poderia promover o acúmulo de fluídos inflamatórios e desta forma facilitar complicações locais como o seroma e a infecção local.

Na presente casuística, a principal indicação do acesso em mamoplastia foram nos casos de hipertrofia mamária e ptose. Nas pacientes com mamas mais volumosas (gigantomastia) e/ou presença de tumores nos quadrantes superiores houve a indicação da mamoplastia com pedículo inferior (Grupo II-b) fato este que representou 15,1% da amostra total, enquanto na presença de tumores nos quadrantes inferiores houve a indicação da mamoplastia com pedículo superior, perfazendo 17,7 % da casuística.

Em relação a incidência de complicações pós mastectomia com preservação do CAP a maioria das séries clínicas relatam os problemas isquêmicos como de maior prevalência, quais sejam a necrose da pele e do CAP. Nestas séries a incidência de complicações relacionadas a necrose variaram entre 0 a 19,5% (Gerber et al., 2003; Komorowski et al., 2006; Stolier et al., 2008; Wijayanayagam et al., 2008; Chen et al., 2009; Garcia-Etienne et al., 2009; Garwood et al., 2009; Petit et al., 2009; Boneti et al., 2011; Jensen et al., 2011; Algaithy et al., 2012; Nava et al., 2012; Spear et al., 2012; Lohsiriwat et al., 2013; Peled et al., 2013; Khavanin et al., 2013; Munhoz et al., 2013; Vaughn et al., 2013).

No presente estudo, 35 (22,1 %) das complicações locais foram observadas em 22 dos 158 pacientes (13,9 %) perfazendo 25 eventos ou 71,4% do total de complicações. Em relação a necrose do CAP, no presente estudo houve adequada viabilidade do CAP em 150 casos (95 %), necrose parcial em 7 casos (4,4 %) , e perda total em 1 caso (0,6 %).

Enquanto Gerber et al. (2003) observaram 9,8% de necrose parcial CAP e ausência de necrose total, Komorowski et al. (2006) relataram incidência de 7,9% e 5,3% de perda total e parcial da papila, não especificando o envolvimento da complicação para a região da aréola. Garcia-Etienne et al. (2009) por sua vez, em experiência com casuística menor (25 pacientes (42 mastectomias)) observaram 2% de necrose parcial do CAP, enquanto De Alcantara Filho et al. (2011) em experiência de 200 pacientes (353 mastectomias) notaram 19,5% de eventos isquêmicos na região do CAP, sendo que apenas 3,3% evoluíram para necrose. Vale

ressaltar que a maioria desses estudos são constituídos por séries clínicas heterogêneas envolvendo diferentes populações, técnicas e experiências tornando a comparação direta muitas vezes não conclusiva.

No tocante aos fatores de risco para complicações devem ser considerados os aspectos cirúrgicos e clínicos. Em relação ao fator cirúrgico merece destaque a via de acesso como fator preditivo para complicações. Assim, Regolo et al. (2008) com objetivo de reduzir a taxa de complicação isquêmica destacaram alternativas técnicas em relação a via de acesso por meio da incisão inframamária lateral; constataram redução na incidência de complicações quando comparado com o início da experiência com o acesso periareolar. De maneira similar, Wijayanayagam et al. (2008) analisaram os diferentes acessos cirúrgicos tendo o acesso radial a menor incidência de complicações isquêmicas (3%) quando comparada as demais técnicas. Endara et al. (2013) em recente revisão sistemática incluindo 6615 casos de mastectomias com preservação do CAP, observaram incidência semelhante de necrose do CAP entre os acesso radial e inframamária (8,83% e 9,09%, respectivamente). Todavia, os autores relataram aumento de complicações isquêmicas nos acessos periareolares (17,81 %), sendo que a maior incidência de necrose da papila (81,82%) ocorreu na abordagem transareolar. Nesta revisão, 3,9% dos procedimentos foram realizados por meio de acesso em mamoplastia, resultando na incidência de necrose de 4,76%.

No presente estudo, o impacto da via de acesso na incidência de complicações locais também foi analisado. Em relação as complicações

foram observadas diferenças percentuais em relação a sua ocorrência de acordo com o tipo de acesso cirúrgico. Inicialmente foi avaliado o efeito isolado de cada variável sobre a chance de complicações por meio da análise univariada. Comparando cada via de acesso de modo pareado não foram observadas diferenças estatísticas no tocante ao aumento de complicações. Todavia, algumas comparações apresentaram valores de *p* próximos ao nível de significância, sugerindo que nestes grupos há uma maior possibilidade de complicações que os demais.

Desta forma, as variáveis com $p<0,10$ na análise univariada foram selecionadas para o modelo de análise multivariada. Como o peso da paciente e o IMC são medidas antropométricas correlacionadas (r=0,92), foi determinado o IMC para a análise multivariada com objetivo de padronização. Com este modelo confirmamos que o grupo de pacientes submetidos ao acesso duplo círculo apresentaram menor chance de complicações do que os grupos submetidos ao acesso hemi-periareolar e em mamoplastia. Nesta análise quando incluímos nos modelos de regressão variáveis qualitativas com mais de duas categorias (no caso a variável grupo), houve a necessidade de escolher uma categoria como referência. Nesta avaliação multivariada, o grupo submetido ao acesso hemi-periareolar (I-a) foi escolhido como referência, portanto, todas as comparações foram feitas em relação a este grupo.

No modelo multivariado observou-se que quando há o controle do IMC, peso da mama e hipertensão, algumas diferenças entre as vias de acesso passaram a ser significantes. Assim, observou-se que as pacientes

submetidas ao acesso em duplo círculo apresentaram menor chance de complicações do que as pacientes submetidas ao acesso hemi-periareolar e em mamoplastia. Consoante Paes (2010), a variável pode ser não-significativa na univariada e tornar-se significativa na multivariada uma vez que houveram interações entre os diferentes fatores. A existência de interação significa que o efeito de um fator sobre a resposta depende de outro fator.

Apesar dos resultados observados deve-se atentar para as limitações da análise uni e multivariada. De fato, podem existir limitações na interpretação das estimativas. Deve-se salientar que se existe interação entre as diversas variáveis, o efeito deste fator pode se alterar e deixar de ser importante para certa configuração de outros fatores analisados. Ademais, devido a uma série de particularidades inerentes aos fenômenos biológicos, os modelos multivariados que consideram somente os efeitos principais (sem as interações) podem assumir conclusões muito contundentes, mas nem sempre válidas (Van Egeren, 1973; Paes, 2010).

Neste modelo de análise foi constatado que o acesso hemi-periareolar constituiu fator preditivo para complicações pós-operatórias. De fato, fatores técnicos relacionados a menor exposição cirúrgica e a dificuldade na disseção dos retalhos cutâneos são comumente relatados (Munhoz et al., 2008; Endara et al., 2013; Murthy; Chamberlain, 2013; Mallon et al., 2013; Rivolin et al., 2013). Estes dados estão em concordância a revisão sistemática realizada por Endara et al. (2013) o qual relataram aumento de complicações isquêmicas nos acessos periareolares.

Alguns autores advogam o uso do acesso hemi-periareolar, todavia reservam sua indicação para pacientes com aréolas com maior diâmetro e na presença de mamas de pequeno volume (Chen et al., 2009; Sahin et al., 2013). Associado ao acesso cirúrgico mais restrito, a abordagem periareolar convencional pode resultar em comprometimento vascular e aumentar a incidência de complicações no CAP. De fato, Regolo et al. (2008) em uma série de 32 mastectomias com preservação do CAP e utilizando a via periareolar observaram elevada taxa de complicações isquêmicas no CAP.

Fatores de riscos clínicos são descritos como preditivos na evolução pós-operatória de pacientes submetidas a reconstrução mamária. No tocante a faixa etária não há consenso na literatura em relação a incidência de complicações (Komorowski et al., 2006; McCharthy et al., 2008; Selber et al., 2009; Petersen et al., 2012; Fischer et al., 2013; Hanwright et al., 2013; Khavanin et al., 2013; Munhoz et al., 2013; Reisch et al., 2013).

É fato que pacientes com faixa etária mais avançada apresentam maior incidência de co-morbidades clínicas quando comparadas a pacientes mais jovens (Selber et al., 2009). Desta forma, a maior incidência de complicações nesta faixa etária poderia estar relacionada a outros fatores de risco clínicos e não apenas a idade cronológica de maneira isolada. Selber et al. (2009) avaliaram retrospectivamente 1031 reconstruções mamárias com retalhos microcirúrgicos sendo 976 pacientes com idade inferior a 65 anos e 55 pacientes com idade superior. Constataram que o grupo de pacientes com mais idade apresentaram maior índice de risco da Sociedade Americana de Anestesiologia (2,1 x 1,9 p=0,05), maior prevalência de

hipertensão arterial sistêmica (38 x 18 % *p*=0,001) e maior IMC (30 x 28 *p*= 0,039).

No presente estudo, a idade média das pacientes foi 51,4 anos variando de 33 a 78 anos e foi considerada equivalente para as pacientes submetidas à reconstrução nos diferentes acessos cirúrgicos (*p*=0,776). Ademais, na análise estatística univariada não se observou diferença significante na incidência de complicações em pacientes com diferentes faixas etárias (*p*=0,678). De maneira semelhante, Selber et al. (2009) não observaram maior incidência de complicações e reoperações no grupo de pacientes idosas quando comparado com o grupo de pacientes mais jovens. Reisch et al. (2013) em série retrospectiva analisando 1952 reconstruções mamárias avaliaram os fatores preditivos para infecção e perda da reconstrução. Na casuística, 99 (5,1 %) pacientes apresentaram infecção pós-operatória, todavia, a idade não foi significante no desenvolvimento de infecção.

Diferentemente, alguns autores observaram a influência da faixa etária como fator preditivo para complicações (McCharthy et al., 2008; Fischer et al., 2013; Hanwright et al., 2013). McCharthy et al. (2008) ao analisarem 1170 reconstruções observaram que a razão de chances para complicações locais foi 2,5 vezes maior em pacientes com idade superior a 65 anos quando comparado a pacientes mais jovens (*p*=0,008).

No âmbito da mastectomia com preservação do CAP outros autores avaliaram a influência da idade na evolução pós operatória e incidência de complicações (Komorowski et al., 2006; Khavanin et al., 2013). Komorowski

et al. (2006) estudando as complicações isquêmicas no CAP em série de 38 pacientes com idade média de 44 anos evidenciaram incidência de 15,8% de necrose; nas pacientes com idade inferior a 45 anos constataram menor risco para complicação ($p<0,05$).

Em relação ao tabagismo, a prevalência foi considerada semelhante para as pacientes submetidas à reconstrução nos diferentes tipos de acesso cirúrgico ($p>0,999$). Semelhante ao observado na faixa etária, na análise univariada não foi constatada relação estatística entre incidência de complicações e tabagismo.

É consenso entre alguns autores que o tabagismo constitui o mais importante fator de risco para a doença vascular periférica (Janzon, 1974; Strong; Richards, 1976). Todavia, os efeitos deletérios do tabagismo e sua relação com a incidência de complicações pós reconstrução mamária ainda não apresenta relação definida na literatura. Lin et al. (2001) e Selber et al. (2006) observaram relação direta entre o tabagismo recente e a perda parcial do retalho. Entretanto, outros autores observaram incidência semelhante de tromboses vasculares e perda total do retalho microcirúrgico em pacientes fumantes quando comparadas com não fumantes (Chang et al., 2000; Padubidri et al., 2001; Nahabediam et al., 2004).

No âmbito da mastectomia com preservação do CAP, alguns estudos não observaram relação do cigarro com a incidência de complicações. Lohsiriwat et al. (2013) em série de 934 mastectomias observaram 4,2% de necrose total e na avaliação dos fatores de risco como o tabagismo, não foi constatado relação significativa.

Por outro lado, outros estudos revelaram maior índice de complicações locais em fumantes quando comparado às não tabagistas (Carlson, 1996; Carlson et al., 1997; Ducic et al., 2005; McCharthy et al., 2008; Petersen et al., 2012; Hanwright et al., 2013; Tanna et al., 2013; Rivolin et al., 2013). Ademais, em reconstruções mamárias o cigarro apresenta relevância na evolução pós operatória e nesse sentido Petersen et al. (2012) observaram que o tabagismo foi fator de risco importante para infecção pós operatória e perda do implante. De modo semelhante, McCharthy et al. (2008) observaram que as pacientes tabagistas apresentaram 2,2 vezes maior probabilidade de complicações que as não tabagistas (p<0,001), bem como a probabilidade de perda total da reconstrução foi 5 vezes maior que nas pacientes não usuárias do cigarrro (p<0,001).

Nas reconstruções pós mastectomia com preservação do CAP, alguns estudos demonstram maior incidência de complicações locais em pacientes fumantes (Tanna et al., 2013; Rivolin et al., 2013). Tanna et al. (2013) em experiência de 85 reconstruções realizadas em 51 pacientes observaram o tabagismo como fator de risco para necrose do CAP (p< 0,01). Rivolin et al. (2013) ao avaliarem a técnica de mastopexia periareolar em 35 mastectomias com preservação do CAP notaram maior incidência de necrose de CAP no grupo submetido ao acesso periareolar. Os autores atribuem tal fato ao maior número de pacientes fumantes no grupo com acesso periareolar quando comparado ao grupo sem antecedente de tabagismo (41,0% x 14,0%; p=0,05).

Associado ao tabagismo, alguns estudos clínicos demonstraram que pacientes obesas apresentam maior incidência de complicações do que as não obesas, apesar de não haver consenso na maioria das séries clínicas (Carlson, 1996; Carlson et al., 1997; Ducic et al., 2005; McCharthy et al., 2008; Djohan et al., 2010; Brooks et al., 2012; Fischer et al., 2013; Hanwright et al., 2013; Khavanin et al., 2013; Munhoz et al., 2013).

Na presente casuística, a análise univariada ao comparar cada fator de risco clínico e cirúrgico observou aumento significativo de complicações locais envolvendo tanto o peso (p<0,001) como o IMC (p<0,001).

O aumento do IMC pode predispor a complicações isquêmicas tanto devido ao comprometimento do plexo subdérmico como ao aumento da área de superfície do retalho (Davies et al., 2011). Além disso, a obesidade pode propiciar complicações adicionais devido a doença microvascular. Este último aspecto pode ser parcialmente explicado pela redução da perfusão sanguínea nos retalhos cutâneos de maior extensão presentes em pacientes com mamas de maior volume e ptose acentuada, característica de paciente obesas (Davies et al., 2011; Fischer et al., 2013).

Fischer et al. (2013) em estudo retrospectivo multicêntrico envolvendo 15900 pacientes submetidas a reconstrução mamária observaram que o aumento progressivo do IMC resultou em maior incidência de complicações, quais sejam deiscência (p<0,001), perda do implante e do retalho (p<0,001), infecção cirúrgica (p< 0,001) e reoperações (p < 0,001). De modo semelhante, Ducic et al. (2005) notaram que pacientes com IMC maior que

30 apresentaram maior incidência de complicações na área doadora (*p*=0,0281) e no retalho (*p*=0,0375).

Em experiência clínica avaliando exclusivamente pacientes submetidas a mastectomia com preservação do CAP, alguns estudos observaram achados semelhantes (Djohan et al., 2010; Hanwright et al., 2013; Khavanin et al., 2013; Munhoz et al., 2013). Hanwright et al. (2013) constataram em série retrospectiva, que pacientes com sobrepeso, obesas e portadoras de obesidade mórbida apresentaram respectivamente 1,7, 2,6 e 5,1 vezes maior risco para complicações do que as pacientes magras (*p*<0,0001). Outros estudos correlacionaram a obesidade como fator para satisfação pós reconstrução em mastectomias com preservação do CAP. Neste sentido, o de Djohan et al. (2010) em casuística de 141 pacientes relatou que aquelas com maior IMC reportaram menores índices de satisfação com a reconstrução (*p*=0,034).

De maneira contrária, outros estudos não demonstraram clara associação entre obesidade e complicações pós cirúrgicas na reconstrução da mama (Reisch et al., 2013; Lohsiriwat et al., 2013). De fato, Reisch et al. (2013) em série retrospectiva analisando 1952 reconstruções mamárias em 1241 pacientes analisaram os fatores preditivos para infecção pós-operatória e perda da reconstrução. Na casuística, o IMC e a idade da paciente não foram significantes no desenvolvimento de infecção. De modo semelhante, Lohsiriwat et al. (2013) em série de 934 mastectomias não observaram associação do alto IMC com o desenvolvimento de complicações.

No que se refere a doenças clínicas associadas, a hipertensão arterial sistêmica (Miller et al., 1991; McCharthy et al., 2008; Fischer et al., 2013; Khavanin et al., 2013; Munhoz et al., 2013; Pestana et al., 2013) e o diabetes mellitus (Miller et al., 1991; Pestana et al., 2013) assumem fatores de risco relevantes.

No presente estudo, observamos na análise univariada que a hipertensão arterial se mostrou significante na incidência de complicações (p<0,001), diferentemente do diabetes que não apresentou significância estatística (p=0,635) .

Estudos realizados em necrópsias de portadores de hipertensão arterial sistêmica e diabetes mellitus evidenciaram maior prevalência de lesões ateroscleróticas em graus avançados quando comparados com os não afetados (Wilkins et al., 1959; Strandness et al., 1964). Apesar de não haver consenso na literatura, alguns estudos clínicos e experimentais relataram maior índice de complicações em pacientes com doenças clínicas sistêmicas e relacionadas à arterioesclerose (Barr; Joyce, 1989; Miller; Falcone, 1991; Colen et al., 1997; Gill et al., 2004).

No tocante a hipertensão, poucos estudos avaliaram o seu real efeito na evolução pós operatória da reconstrução da mama. Gill et al. (2004) por meio de casuística expressiva em reconstrução com retalho DIEP, referiram maior incidência de complicações em pacientes portadoras de hipertensão arterial. Todavia, nas pacientes diabéticas não houve significância quanto às perdas parciais e totais do retalho. De modo semelhante, Nahabedian et al. (2004) não observaram correlação entre o antecedente de diabetes e a

incidência de tromboses no pedículo vascular e a perda do retalho. Entretanto, Miller e Falcone (1991) demonstraram maior índice de complicações e perda da reconstrução em pacientes diabéticas e fumantes quando comparadas com as pacientes saudáveis e não fumantes.

Fischer et al. (2013) relataram que pacientes hipertensas apresentaram maior risco significativo para perda do implante de silicone quando comparado com pacientes não hipertensas (22,8 x 37 % $p < 0,001$). De modo contrário, Pestana et al. (2013) em série clínica retrospectiva não observaram maior incidência de complicações locais e perda da reconstrução em pacientes com doenças clínicas associadas.

No presente estudo o volume da mama identificado pelo peso da peça cirúrgica elevou a chance de complicações e coincide com os demais estudos na literatura (Woerdeman et al., 2007; Djohan et al., 2010; Spear et al., 2011; Endara et al., 2013; Munhoz et al., 2013). Em mastectomias com preservação de pele, Woerdeman et al. (2007) avaliaram por meio de análise uni e multivariada o risco de complicações locais e perda da reconstrução em 309 pacientes submetidas a mastectomia com preservação de pele. Segundo os autores, houve maior risco para perda do implante em pacientes obesas e com maior volume mamário. Endara et al. (2013) em revisão sistemática enfatizou que pacientes com volume mamário superior a 500g e a presença de ptose acentuada apresentaram mais risco de complicações isquêmicas que pacientes com mamas menores e sem ptose.

Alguns estudos sugerem a implementação de medidas profiláticas ou a seleção de pacientes com objetivo de prevenir complicações. Nesse sentido,

Endara et al. (2013) relataram que na maioria dos estudos ocorreu a identificação de pacientes mais favoráveis para a cirurgia de preservação do CAP, quais sejam aquelas com mamas menos volumosas, ausência de ptose e baixo IMC. Murthy et al. (2013) baseados em revisão da literatura descreveram as características clínicas “ideais” para as pacientes candidatas a mastectomias com preservação do CAP, incluindo pacientes não fumantes, idade inferior a 45 anos e sem antecedente de radioterapia prévia.

Outros estudos sugerem a realização da cirurgia em dois tempos em pacientes com alto risco para complicações. Entende-se como dois tempos cirúrgicos a autonomização do CAP ou a correção do excesso de volume e da ptose em um primeiro tempo operatório seguido da complementação com ressecção glandular em segundo tempo (Slade, 1984; Glaumann, 1985; Palmieri et al., 2005; Yiacoumettis et al., 2005; Liu et al., 2010; Jensen et al., 2012; Spear et al., 2012; Blechman et al., 2013).

Introduzido por Slade (1984) e Palmieri et al. (2005), o conceito da mastectomia com preservação do CAP em dois tempos cirúrgicos se baseia no princípio da autonomização de retalhos com objetivo de otimizar a circulação sanguínea local e reduzir a incidência de complicações. Assim, em um primeiro tempo realizava-se a incisão periareolar e dissecção retroareolar com secção dos ductos lactíferos e num segundo tempo, habitualmente 3 semanas após, se procedia à ressecção glandular e reconstrução mamária.

Jensen et al. (2012) descreveram a experiência em 20 pacientes submetidas a preservação do CAP e com alto risco para necrose cutânea,

relataram que em um tempo cirúrgico realizavam a autonomização do CAP, a biópsia da região retroareolar e do linfonodo sentinela. Em um período variável de 7 a 21 dias após a primeira etapa procedia-se a mastectomia. De modo semelhante, Spear et al. (2012) identificaram fatores de risco potenciais para complicações graves, quais sejam a hipertrofia mamária e a ptose acentuada. Frente a limitação técnica na realização da cirurgia neste grupo de pacientes, os autores advogaram a realização da mamoplastia redutora em um tempo cirúrgico preliminar seguido da complementação com a mastectomia em algumas semanas após o primeiro procedimento.

Em relação as técnicas de reconstrução mamária em mastectomias com preservação do CAP, destacam-se a possibilidade de utilização de tecidos autógenos como os retalhos músculo-cutâneos e perfurantes, e os materiais aloplásticos como os expansores de tecidos e os implantes de silicone gel (Bostwick et al., 1978; Elliot; Hartrampf, 1990; Spear et al., 2012; Zhong et al., 2013; Grover et al., 2013; Endara et al., 2013).

O emprego de tecidos autógenos é advogado por alguns autores que oferecem vantagens quando comparados aos materiais aloplásticos (Elliot; Hartrampf, 1990; Munhoz et al., 2007a; Munhoz et al., 2007b; Schaverien et al., 2013; Albornoz et al., 2013; Tadiparthi et al., 2013; Tsoi et al., 2014). Dentre elas, incluem-se a qualidade da reconstrução com tecidos de consistência e textura mais próximas da mama contralateral e resultados mais satisfatórios a longo prazo. Nas situações de tratamento adjuvante e, sobretudo na presença de radioterapia, alguns estudos demonstraram maior previsibilidade de resultado e menor incidência de complicações (Kroll;

Baldwin, 1992; Chang et al., 2013; Patel et al., 2013; Schaverien et al., 2013).

Apesar dos benefícios, os tecidos autógenos e, sobretudo os retalhos músculo-cutâneos, podem apresentar limitações. O tempo cirúrgico prolongado, a necessidade de cicatrizes adicionais na área doadora e a morbidade na ressecção muscular são mencionados como fatores limitantes (Munhoz et al., 2008; Spear et al., 2012; Endara et al., 2013; Fischer et al., 2013; Munhoz et al., 2013; Zhong et al., 2013). Não raro a mastectomia com preservação do CAP associa-se a cirurgias redutoras de risco e procedimentos bilaterais, o que limita as opções de área doadora frente a insuficiência de volume tecidual para a reconstrução. Neste contexto e, sobretudo nas reconstruções bilaterais, algumas pacientes podem apresentar co-morbidades associadas e desta forma cirurgias mais extensas podem representar risco para complicações (Alderman et al., 2002; Sullivan et al., 2008).

Os tecidos aloplásticos constituem atualmente a principal técnica de reconstrução mamária devido a menor morbidade, tempo cirúrgico menor e possibilidade de reconstruções bilaterais. De fato, Endara et al. (2013) em revisão sistemática observaram que em aproximadamente 87% das mastectomias foi empregado o tecido aloplástico como técnica de reconstrução.

Na literatura pertinente, alguns estudos avaliaram as principais técnicas de reconstrução e os possíveis fatores de risco para complicações (Alderman et al., 2002; Mosahebi et al., 2007; Mccarthy et al., 2008; Sullivan

et al., 2008; Spear et al., 2011; Endara et al., 2013; Hanwright et al., 2013; Mioton et al., 2013). Em algumas séries clínicas comparativas não observaram diferenças significativas em termos de complicações nas pacientes submetidas a reconstrução com tecidos autólogos e aloplásticos (Alderman et al., 2002; Sullivan et al., 2008). Todavia, entre as limitações merecem destaque o tamanho da amostra e o não emprego de análise multivariada dos potenciais fatores de risco. De maneira contrária, Mioton et al. (2013) analisaram retrospectivamente 13000 mulheres submetidas a reconstrução mamária em diferentes centros nos EUA. Na análise os autores observaram que pacientes submetidas a reconstrução com tecidos autólogos apresentaram maior índice de complicações gerais (12,47% x 5,38%, $p<0,001$), infecção (5,46% x 3,45%, $p<0,001$), e reoperações (9,59% x 6,76%, $p<0,001$) quando comparada com materiais aloplásticos.

Em relação a técnica de reconstrução incluímos nesta presente análise apenas as pacientes submetidas a reconstrução mamária com tecidos aloplásticos, quais sejam os implantes-expansores e os expansores de tecido. A maior experiência clínica do autor com este tipo de técnica e a maior prevalência de reconstruções bilaterais foram as razões principais para a inclusão e análise desta coorte específica. Ademais, uma vez que a totalidade das pacientes apresentaram tumores iniciais (T1 e T2), possibilitou ao autor maior flexibilidade na indicação dos tecidos aloplásticos uma vez que a possibilidade de radioterapia apresentava-se menos provável na avaliação pré-operatória.

No tocante a escolha do implante-expansor ou do expansor de tecidos, o critério de seleção se baseou em aspectos anatômicos e cirúrgicos e em congruência com a literatura (Ward; Edwards, 1983; Maxwell, 2003; Spear; Spittler, 2001; Salgarello et al., 2004; Eskenazi, 2007; Spear; Mesbahi, 2007; Woerdeman et al., 2007; Spear et al., 2009; Salgarello et al., 2010; Spear et al., 2011).

De acordo com o volume mamário e a espessura do retalho cutâneo remanescente e da musculatura peitoral foram empregadas diferentes técnicas com objetivo de promover adequada cobertura tecidual para o material aloplástico. Em pacientes com retalho cutâneo com espessura superior a 1 cm e com adequada circulação sanguínea realizou-se a inclusão do sistema implante-expansor em posição submuscular parcial conforme preconizado por Spear e Mesbahi (2007) e Eskenazi (2007). Neste plano, o tecido aloplástico foi implantado em posição abaixo do músculo peitoral maior na região medial e em posição subcutânea na região lateral do tórax. Todavia, em pacientes com retalho cutâneo com espessura inferior a 1 cm e com inadequada circulação sanguínea realizou-se a inclusão do tecido aloplástico em situação submuscular total em posição abaixo do músculo peitoral maior na região medial e do músculo serrátil na região lateral (Spear; Spittler, 2001). Na casuística do presente estudo 73,4% dos pacientes foram submetidos a reconstrução com implante-expansor em plano submuscular parcial e em 26,5% foi utilizado o expansor de tecidos em plano submuscular total. Na análise comparativa entre os dois grupos não foi observada diferença estatística no tocante a incidência de complicações (p=0,650).

O implante e o expansor foram selecionados previamente a cirurgia de acordo com a largura e altura da mama. Essas dimensões foram confirmadas no intra-operatório e por meio de régua cirúrgica com mensuração da dimensão linear entre a região paraesternal e linha axilar anterior. Na presente casuística, foram utilizados 224 implantes/expansores, sendo 182 (81,2%) implantes-expansores, em sua maioria o submodelo FH (80,2%) e 42 (18,7%) expansores de tecido, sendo todos do modelo MV.

Alguns autores relataram experiência com a utlização de tecidos aloplásticos na reconstrução em mastectomias com preservação do CAP (Schlenker et al., 1978; Becker, 1984; Schuster; Lavine, 1988; Munhoz et al., 2008; Chen et al., 2009; Boneti et al., 2011; Munhoz et al., 2013; Sahin et al., 2013). Schlenker et al. (1978) relataram pela primeira vez as complicações com implantes em mastectomia com preservação do CAP, considerando que a necrose do CAP e a extrusão do implante ocorreram em aproximadamente 28% das 70 pacientes submetidas a cirurgia. Becker (1984) relatou a aplicação do sistema de implante-expansor como técnica de reconstrução em diversas afecções mamárias, inclusive pós mastectomia subcutânea. Com seguimento de 20 meses e casuística de 23 pacientes (34 reconstruções) o autor enfatizou os bons resultados e baixo índice de complicações. De modo semelhante, Schuster e Lavine em 1988 descreveram a aplicação do implante salino em 98 pacientes submetidas reconstruções imediatas pós mastectomia subcutânea.

Munhoz et al. (2008) por meio do acesso duplo círculo relataram a experiência inicial com utilização do sistema de implante-expansor

biodimensional em mastectomias com preservação do CAP. Em série inicial de 18 pacientes e seguimento médio de 29 meses os autores observaram 5,5% de necrose parcial da pele da mastectomia. Boneti et al. (2011) relataram a experiência com implante salino e expansor de tecidos em posição submuscular parcial associado com derme alógena. Nesta amostra a incidência de complicações gerais e isquêmicas foram 7,1% e 4,6% respectivamente. Sahin et al. (2013) em experiência de 21 mastectomias profiláticas com reconstrução com implante anatômico de silicone gel referiram 1 caso de necrose parcial (5%).

Introduzidos na década de 90, os implantes-expansores biodimensionais apresentavam como característica o formato anatômico e a possibilidade de ajustes volumétricos nos períodos intra e pós-operatório (Maxwell, 2003). De fato, a possibilidade da reconstrução com o implante e a retirada de volume com objetivo de evitar tensão no retalho cutâneo optimizou a evolução das mastectomias com preservação do CAP (Mandrekas et al., 1995; Mahdi et al., 1998; Salgarello et al., 2004; Munhoz et al., 2007; Munhoz et al., 2008; Gui et al., 2003; Cicchetti et al., 2006; Teo; Asmy, 2013). A ausência de tensão no retalho cutâneo favorece a irrigação sanguínea e minimiza a possibilidade de complicações isquêmicas e deiscências da incisão (Munhoz et al., 2008).

Na presente casuística foi empregado o sistema implante-expansor na maioria dos casos de reconstrução sendo o modelo SH utilizado em 36 (19,7%) reconstruções com volumes variando de 295 a 495 cm^3 e o modelo FH em 146 (80,2%), com volumes variando de 350 a 520 cm^3. A maior

opção por este sistema foi decorrente da redundância do retalho cutâneo da mastectomia e a limitada necessidade de expansão tissular. Na situação de adequada espessura e circulação sanguínea do retalho, o implante foi situado no plano submuscular parcial com objetivo de favorecer o preenchimento do pólo ínfero-lateral da mama. De fato, alguns autores relataram algumas limitações na expansão do pólo inferior e a presença de assimetrias de contorno com a inclusão do implante-expansor em posição submuscular total (Mahdi et al., 1998; Munhoz et al., 2007; Munhoz et al., 2008). Mahdi et al. (1998) sem série de 20 pacientes submetidas à reconstrução com implante-expansor observaram 40% de limitação na projeção dos quadrantes inferiores e 35% de reoperações. Desta forma, na presença de retalhos mais delgados ou mesmo com vascularização questionável, o autor do presente estudo optou pelo emprego do expansor tissular em posição submuscular total, fato este observado em 18% da casuística.

A evolução histórica da reconstrução da mama transitou por diversos períodos, com diferentes abordagens e procedimentos e dependentes das características da cirurgia oncológica. A melhor compreensão da anatomia e, mormente da vascularização cutânea da mama resultaram no refinamento de procedimentos estabelecidos e no desenvolvimento de novos conceitos e técnicas.

Neste contexto, a introdução dos materiais aloplásticos associado ao princípio da expansão tissular apresentaram papel preponderante no tocante

ao complexo processo de reconstrução mamária pós mastectomia com preservação do CAP.

Na reconstrução mamária com tecidos aloplásticos é fundamental o planejamento pré-operatório; de fato, além da correta eleição do tipo de material a ser empregado, é de vital importância a avaliação do retalho remanescente da mastectomia. Fatores como a espessura, a regularidade e a circulação sanguínea são características preponderantes e constantemente mencionadas (Endara et al., 2013; Murthy; Chamberlain, 2013).

Neste sentido, torna-se imprescindível a avaliação clínica e, por conseguinte, a identificação de aspectos anatômicos e clínicos mais favoráveis para a realização da reconstrução na mastectomia com preservação do CAP e reconstrução (Endara et al., 2013; Murthy; Chamberlain, 2013; Mallon et al., 2013).

Desta forma, é fundamental o planejamento multidisciplinar na indicação e seleção de pacientes candidatas ao procedimento. O emprego de técnica cirúrgica delicada e minuciosa por parte do mastologista e a atenção aos limites de cada via de acesso no tocante a vascularização constituem fatores fundamentais para o sucesso do procedimento (Park et al., 2003; Rosson et al., 2005; Endara et al., 2013; Murthy; Chamberlain, 2013). É fato que a necrose da pele da mastectomia também está relacionada com a técnica da cirurgia oncológica (Carlson et al., 1997; Slavin et al., 1998; Endara et al. 2013; Murthy; Chamberlain, 2013). A tração excessiva da pele durante a mastectomia, a presença de retalhos cutâneos delgados com lesão do plexo

vascular subdérmico e a ampla dissecção com lesão dos pedículos vasculares da mama estão associados à maior incidência de complicações isquêmicas (Singletary, 1996; Carlson et al., 1997; Slavin et al., 1998; Hultman; Daiza, 2003).

Neste sentido, alguns autores relataram a importância da técnica da mastectomia na preservação da irrigação sanguínea. Park et al. (2003) sugeriram a discussão conjunta pré-operatória com o mastologista com o intuito de preservação da irrigação sanguínea para o retalho remanescente da mastectomia. De modo semelhante, Rosson et al. 2005 preconizaram a dissecção associada com o cirurgião oncológico com o objetivo de preservação dos vasos perfurantes principais.

O conceito de preservação da pele nas mastectomias apresentou grande impacto na cirurgia reconstrutora da mama a partir do trabalho pioneiro proposto por Toth e Lappert em 1991. Por meio da abordagem conjunta multidisciplinar com o mastologista houve a possibilidade de mudança no padrão de incisões cutâneas e desta forma optimizar o resultado estético com preservação da pele da mastectomia.

Este impulso inicial levou à reflexão e a busca por novas alternativas técnicas nos procedimentos habitualmente realizados. Assim, a ampliação do conceito de preservação da pele para a região do CAP, serviram de causa científica para inúmeras linhas de pesquisa conduzidas a partir da década 90. Associado, o desenvolvimento de novos materiais e implantes muito contribuíram para a introdução, aplicação e aperfeiçoamento da técnica da mastectomia com preservação de pele.

O presente estudo que ora finda, não reflete todos os desafios e expectativas que ainda estão por vir, especialmente numa temática que fervilha continuamente. Envolve ingredientes que afetam a todos nós, a todo o momento, a estética, as emoções e a alegria de viver. O câncer de mama, mastectomia, quimioterapia, radioterapia, reconstrução mamária podem e devem fazer parte integrante da atualização contínua de todos os profissionais de saúde envolvidos. A grandiosidade do conhecimento médico, está também no início da consulta médica com a confiança que as pacientes acometidas desse agravo depositarão em todos nós. A tecnologia e a atualização científica continuam sendo imprescindíveis nesses casos, mas há algo maior, vital, que inclui a relação médico paciente, como ouvir, ter paciência, saber o que, como e quando falar. Nesse momento ao finalizarmos o presente estudo devemos entender da sua importância para o avanço do conhecimento, mas temos que especialmente refletir sobre algo que os estudos não mostram: a nossa importância espiritual para as mulheres com câncer de mama e que tantas expectativas tem nesse primeiro contato nessa nova e desafiante etapa de suas vidas.

Do exposto de despreende que a presente investigação forneceu dados importantes sobre a evolução pós operatória de pacientes submetidas a mastectomia com preservação do CAP e reconstrução. O conhecimento de fatores clínicos e cirúrgicos, além de particularidades presentes na técnica oncológica e reconstrutora constituem relevantes informações para o planejamento da reconstrução mamária e que deve ser a pauta de estudos futuros.

6. Conclusões

O presente estudo clínico envolvendo pacientes submetidas a mastectomia com preservação do CAP e reconstrução permitiu-nos concluir que:

I. As complicações locais ocorreram em 1/3 das pacientes, sendo a deiscência da incisão e a necrose parcial da pele as mais freqüentemente observadas;

II. A hipertensão arterial, o peso da paciente e o IMC se mostraram significantes na incidência de complicações. O aumento do peso da mama elevou a chance de complicações e a via de acesso duplo círculo apresentou menor chance de complicações do que as vias hemi-periareolares e em mamoplastia.

III. Na maioria dos casos de deiscência e necroses parciais a conduta conservadora foi a preconizada. Nos casos de intervenção cirúrgica, a extrusão do implante e a necessidade de debridamento de necrose parcial foram as razões mais frequentes.

7. Referências

Abbes M, Caruso F, Bourgeon Y. Subcutaneous mastectomy. A review of 130 cases. *Int Surg.* 1988; 73(2):107-11.

Albornoz CR, Cordeiro PG, Hishon L, et al. A nationwide analysis of the relationship between hospital volume and outcome for autologous breast reconstruction. *Plast Reconstr Surg.* 2013; 132(2):192e-200e.

Alderman AK, Wilkins EG, Kim HM et al. Complications in postmastectomy breast reconstruction: Two-year results of the Michigan Breast Reconstruction Outcome Study. *Plast Reconstr Surg.* 2002; 109: 2265-2271.

Algaithy ZK, Petit JY, Lohsiriwat V, et al. Nipple sparing mastectomy: can we predict the factors predisposing to necrosis? *Eur J Surg Oncol.* 2012 Feb;38(2):125-9.

Asgeirsson KS, Rasheed T, McCulley SJ, Macmillan RD. Oncological and cosmetic outcomes of oncoplastic breast conserving surgery. Eur J Surg Oncol 2005; 31(8):817-23.

Babiera G, Simmons R. Nipple-areolar complex-sparing mastectomy: feasibility, patient selection and technique. *Ann Surg Oncol.* 2010;17(3):245–8.

A normatização das referências bibliográficas foi padronizada de acordo com a *International of Medical Journals Editors (Vancouver)*

As abreviaturas dos títulos dos periódicos estão de acordo com LIST OF JOURNALS INDEXED IN INDEX MEDICUS

Bailey MH, Smith JW, Casas L. Immediate breast reconstruction: Reducing the risks. *Plast Reconstr Surg.* 1989; 83: 845-851.

Banerjee A, Gupta S, Bhattacharya N: Preservation of nipple-areola complex in breast cancer – a clinicopathological assessment. *J Plast Reconstr Aesthet Surg.* 2008;61:1195–1198.

Baroudi R, Keppke EM, Carvalho C. Breast modeling after subcutaneous mastectomy. *Aesthetic Plast Surg.* 1978; 2(1):235-46.

Bartetzko CL. Subcutaneous mastectomy, a prophylactic operation in breast diseases. *Asthet Med (Berl).* 1968; 20;17(9):211-4.

Barr LC, Joyce AD. Microvascular anastomoses in diabetes: an experimental study. *Br J Plast Surg.* 1989; 42: 50-3.

Becker H. Breast reconstruction using an inflatable breast implant with detachable reservoir. *Plast Reconstr Surg.* 1984; 73(4):678-83.

Benediktsson KP, Perbeck L: Survival in breast cancer after nipple-sparing subcutaneous mastectomy and immediate reconstruction with implants: a prospective trial with 13 years median follow-up in 216 patients. *Eur J Surg Oncol.* 2008;34:143–148.

Berrino P, Campora E, Santi P. Postquadrantectomy breast deformities: classification and techniques of surgical correction. Plast Reconstruct Surg 1987; 79: 567-577.

Biggs TM, Brauer RO, Wolf LE. Mastopexy in conjunction with subcutaneous mastectomy. *Plast Reconstr Surg.* 1977; 60(1):1-5.

Bistoni G, Rulli A, Izzo L, Noya G, Alfano C, Barberini F. Nipple-sparing mastectomy. Preliminary results. *J Exp Clin Cancer Res.* 2006;25:495–7.

Bland KI; Copeland EM. Princípios gerais da mastectomia. In: Bland KI; Copeland EM. A mama: Tratamento Compreensivo das Doenças Benignas e Malignas. São Paulo: Manole, 1994. P.646-61.

Blechman KM, Karp NS, Levovitz C, Guth AA, Axelrod DM, Shapiro RL, Choi M. The lateral inframammary fold incision for nipple-sparing mastectomy: outcomes from over 50 immediate implant-based breast reconstructions. *Breast J.* 2013; 19(1):31-40.

Boneti C, Yuen J, Santiago C et al. Oncologic safety of nipple skin-sparing or total skin-sparing mastectomies with immediate reconstruction *J Am Coll Surg.* 2011; 212:686–93.

Bostwick J, Vasconez L, Jurkiewicz M. Breast reconstruction after radical mastectomy. *Plast Reconstr Surg.* 1978; 61: 682-693.

Bouman FG. Reconstruction of the breast after subcutaneous mastectomy. Possibilities and problems. *Arch Chir Neerl.* 1974;26(4):343-52.

Bowers DG Jr, Radlauer CB. Breast cancer after prophylactic subcutaneous mastectomies and reconstructionwith silastic prostheses. *Plast Reconstr Surg.* 1969; 44(6):541-4.

Bresser PJ, Seynaeve C, Van Gool AR, et al. Satisfaction with prophylactic mastectomy and breast reconstruction in genetically predisposed women. *Plast Reconstr Surg.* 2006; 117(6):1675-82.

Brooks S, Djohan R, Tendulkar R, Nutter B, Lyons J, Dietz J. Risk factors for complications of radiation therapy on tissue expander breast reconstructions. *Breast J.* 2012; 18(1):28-34.

Carlson GW. Skin sparing mastectomy: Anatomic and technical considerations. *Am Surg.* 1996; 62:151-158.

Carlson GW, Bostwick J 3rd, Styblo TM. Skin-sparing mastectomy. Oncologic and reconstructive considerations. *Ann Surg.* 1997; 225:570-578.

Caruso F, Ferrara M, Castiglione G et al. Nipple sparing subcutaneous mastectomy: sixty-six months follow-up. *Eur J Surg Oncol.* 2006; 32:937-40.

Cataliotti L. A mastectomia: indicações e técnica cirúrgica. In: Veronesi U. Mastologia Oncológica. Rio de Janeiro: Medsi, 2002. p.358-363.

Cense HA, Rutgers EJTh, Lopes Cardozo M et al. Nipple-sparing mastectomy in breast cancer: a viable option? *Eur J Surg Oncol.* 2001; 27:521-6.

Chang DW, Reece GP, Wang B, et al. Effect of smoking on complications in patients undergoing free TRAM flap breast reconstruction. Plast Reconstr Surg. 2000; 105:2374–2380.

Chang E, Johnson N, Webber B, et al. Bilateral reduction mammoplasty in combination with lumpectomy for treatment of breast cancer in patients with macromastia. *Am J Surg.* 2004; 187: 647-652.

Chang EI, Liu TS, Festekjian JH, Da Lio AL, Crisera CA. Effects of radiation therapy for breast cancer based on type of free flap reconstruction. *Plast Reconstr Surg.* 2013; 131(1):1e-8e.

Chang LD, Buncke G, Slezak S, Buncke HJ. Cigarette smoking, plastic surgery, and microsurgery. *J Reconstr Microsurg.* 1996; 12:467–474.

Chen CM, Disa JJ, Sacchini V, Pusic AL, Mehrara BJ, Garcia-Etienne CA, Cordeiro PG. Nipple-sparing mastectomy and immediate tissue expander/implant breast reconstruction. *Plast Reconstr Surg.* 2009; 124(6):1772-80.

Cheung KL, Blamey RW, Robertson JF, Elston CW, Ellis IO. Subcutaneous mastectomy for primary breast cancer and ductal carcinoma in situ. *Eur J Surg Oncol.* 1997; 23(4):343-7.

Chung AP, Sacchini V. Nipple-sparing mastectomy: Where are we now? *Surg Oncol.* 2008; 17:261–266.

Cicchetti S, Leone MS, Franchelli S, Santi PL. One-stage breast reconstruction using McGhan Style 150 biodimensional expanders: a review of 107 implants with six years experience. *J Plast Reconstr Aesthet Surg.* 2006; 59:1037-1044.

Clarke M, Collins R, Darby S, Davies C, Elphinstone P, Evans E, et al. Effects of radiotherapy and of differences in the extent of surgery for early breast cancer on local recurrence and 15-year survival: an overview of the randomised trials. *Lancet.* 2005; 366(9503):2087-106.

Clough KB, Baruch J. La chirurgie plastique et le traitement conservateur du cancer du sein. Indications et resultats. *Ann Chir Plast Esthet*. 1992; 37(6): 682-692.

Clough KB, Nos C, Salmon RJ, Soussaline M, Durand JC. Conservative treatment of breast cancer by mammaplasty and irradiation: a new approach to lower quadrant tumors. *Plast Reconstr Surg*. 1995; 96: 363-369.

Colen LB, Stevenson A, Sidorov V, Potparic Z, Pacelli E, Searles J, Lee S, Li L. Microvascular anastomotic thrombosis in experimental diabetes mellitus. *Plast Reconstr Surg.* 1997; 99: 156-162.

Colwell AS, Gadd M, Smith BL et al. An inferolateral approach to nipple–sparing mastectomy optimizing mastectomy and reconstruction. *Ann Plast Surg.* 2010; 65(2):140–143.

Conroy WC. Reducing the pocket in a subcutaneous mastectomy to accommodate a smaller implant. *Plast Reconstr Surg.* 1977; 59(3):446-7.

Crowe JP Jr, Kim JA, Yetman R et al. Nipple-sparing mastectomy: technique and results of 54 procedures. *Arch Surg.* 2004; 139:148-50.

Crowe JP, Patrick RJ, Yetman RJ, Djohan R. Nipple-sparing mastectomy update: one hundred forty-nine procedures and clinical outcomes. *Arch Surg.* 2008; 143(11):1106-10.

Davies K, Allan L, Roblin P, Ross D, Farhadi J. Factors affecting post-operative complications following skin sparing mastectomy with immediate breast reconstruction. *The Breast.* 2011; 20(1):21-5.

D'Assumpção EA. Immediate reconstruction without prostheses following subcutaneous mastectomy in large breasts. Br J Plast Surg. 1978; 31(1):24-5.

De Alcantara Filho, D. Capko, J. M. Barry, M. Morrow, A. Pusic, and V. S. Sacchini. Nipple-sparing mastectomy for breast cancer and risk-reducing surgery: the memorial sloan-kettering cancer center experience*. Ann Surg Oncol.* 2011; 18 (11): 3117–3122.

De Lorenzi F, Yamaguchi S, Petit JY, et al. Evaluation of skin perfusion after nipple-sparing mastectomy by indocyanine green dye. Preliminary results. *J Exp Clin Cancer Res.* 2005 ;24(3):347-54.

Decker MR, Greenblatt DY, Havlena J, Wilke LG, Greenberg CC, Neuman HB. Impact of neoadjuvant chemotherapy on wound complications after breast surgery. *Surgery.* 2012; 152(3):382-8.

Djohan R, Gage E, Gatherwright J, et al. Patient satisfaction following nipple-sparing mastectomy and immediate breast reconstruction: An 8-year outcome study. *Plast Reconstr Surg.* 2010; 125:818–829.

Ducic I, Spear SL, Cuoco F, Hannan C. Safety and risk factors for breast reconstruction with pedicled transverse rectus abdominis musculocutaneous flaps: a 10-year analysis. *Ann Plast Surg.* 2005; 55(6):559-64.

Elliot, LF; Hartrampf, CR; Breast Reconstruction: Progress in The Past Decade. *World J Surg.* 1990; 14, 763-770.

Eltahir Y, Werners LL, Dreise MM, et al. Quality-of-life outcomes between mastectomy alone and breast reconstruction: comparison of patient-reported BREAST-Q and other health-related quality-of-life measures. *Plast Reconstr Surg.* 2013; 132(2):201e-209e.

Endara M, Chen D, Verma K, Nahabedian MY, Spear SL. Breast Reconstruction following Nipple-Sparing Mastectomy: A Systematic Review of the Literature with Pooled Analysis. *Plast Reconstr Surg.* 2013; 132(5):1043-54.

Eskenazi LB. New options for immediate reconstruction: achieving optimal results with adjustable implants in a single stage. *Plast Reconstr Surg.* 2007; 119(1):28-37.

Feller AM, Horl HW, Biemer E. The transverse rectus abdominis musculocutaneous free flap: a reliable alternative for delayed autologous tissue breast reconstruction. *Ann Plast Surg.* 1990; 25: 425-434.

Fisher B. Biological and clinical considerations regarding the use of surgery and chemotherapy in the treatment of primary breast cancer. *Cancer.* 1977; 40(1):574-87.

Fisher B, Readmond C, Poisson R, et al. Eight-year result of a randomized clinical trial comparing total mastectomy and lumpectomy with or without radiation in the treatment of breast cancer. *N Engl J Med.* 1989; 320:822-8.

Fischer JP, Nelson JA, Kovach SJ, Serletti JM, Wu LC, Kanchwala S. Impact of Obesity on Outcomes in Breast Reconstruction: Analysis of 15,937 Patients from the ACS-NSQIP Datasets. *J Am Coll Surg.* 2013; 217(4):656-64.

Fischer JP, Nelson JA, Au A, Ct T 3rd, Serletti JM, Wu LC. Complications and morbidity following breast reconstruction - a review of 16,063 cases from the 2005-2010 NSQIP datasets. J Plast Surg Hand Surg. 2013 Jul 18. [Epub ahead of print]

Fischer JP, Wes AM, Tuggle CT 3rd, Serletti JM, Wu LC. Risk Analysis of Early Implant Loss after Immediate Breast Reconstruction: A Review of 14,585 Patients. *J Am Coll Surg.* 2013 21. [Epub ahead of print].

Foster RD, Esserman LJ, Anthony JP et al. Skin-sparing mastectomy and immediate breast reconstruction: a prospective cohort study for the treatment of advanced stages of breast carcinoma. *Ann Surg Oncol.* 2002; 9: 462-469.

Fredricks S. Subcutaneous mastectomy, a prophylactic and cosmetic operation. *Panminerva Med.* 1969; 11(4):137-43.

Fredericks S. A 10-year experience with subcutaneous mastectomy. *Clin Plast Surg.* 1975; 2(3):347-57.

Freeman BS. Subcutaneous mastectomy for benign breast lesion with immediate or delayed prosthetic replacement. *Plast Reconstr Surg.* 1962; 30:676.

Freeman BS. Complications of subcutaneous mastectomy with prosthetic replacement, immediate or delayed. *South Med J.* 1967; 60(12):1277-80.

Freeman BS, Wiemer DR. Total glandular mastectomy. Modifications of the subcutaneous mastectomy for use in premalignant disease of the breast. *Plast Reconstr Surg.* 1978; 62(2):167-72.

Furlan S, Tomasoni S. On a method of reconstruction of the breasts after subcutaneous mastectomy. *Chir Patol Sper.* 1967; 15(1):81-90.

Gahm J, Hansson P, Brandberg Y, Wickman M. Breast sensibility after bilateral risk-reducing mastectomy and immediate breast reconstruction: a prospective study. *J Plast Reconstr Aesthet Surg.* 2013; 66(11):1521-7.

Gamboa-Bobadilla, GM, Killingsworth C. Large-volume reduction mammaplasty: The effect of body mass index on postoperative complications. *Ann Plast Surg.* 2007;58: 246-252.

Garcia-Etienne CA, Borgen PI. Update on the indications for nipple-sparing mastectomy. *J Support Oncol.* 2006; 4:225-30.

Garcia-Etienne CA, Cody HS III, Disa JJ, et al. Nipple-sparing mastectomy: Initial experience at the Memorial Sloan-Kettering Cancer Center and a comprehensive review of literature. *Breast J*. 2009; 15:440–449.

Garwood ER, Moore D, Ewing C, et al. Total skin-sparing mastectomy: complications and local recurrence rates in 2 cohorts of patients. *Ann Surg.* 2009; 249(1):26-32.

Gerber B, Krause A, Reimer T, Muller H, Kuchenmeister I, Makovitzky J, Kundt G, Friese K. Skin-sparing mastectomy with conservation of the nipple-areola complex and autologous reconstruction is an oncologically safe procedure. *Ann Surg.* 2003; 238:120–127.

Gerber B, Krause A, Dieterich M, Kundt G, Reimer T. The oncological safety of skin sparing mastectomy with conservation of the nipple-areola complex and autologous reconstruction: an extended follow-up study. *Ann Surg.* 2009; 249 (3): 461–468.

Gibson EW. Subcutaneous mastectomy using an inferior nipple pedicle. *Aust N Z J Surg.* 1979; 49(5):559-60.

Gill PS, Hunt JP, Guerra AB, Dellacroce FJ, Sullivan SK, Boraski J, Metzinger SE, Dupin CL, Allen RJ. A 10-year retrospective review of 758 DIEP flaps for breast reconstruction. *Plast Reconstr Surg.* 2004; 113: 1154-1160.

Glaumann B. Investigation of 72 patients following subcutaneous mastectomy. A clinical evaluation of current surgical techniques. *Scand J Plast Reconstr Surg.* 1985; 19(3):273-81.

Gouy S, Rouzier R, Missana MC, Atallah D, Youssef O, Barreau-Pouhaer L. Immediate reconstruction after neoadjuvant chemotherapy: effect on adjuvant treatment starting and survival. *Ann Surg Oncol.* 2005; 12(2):161-6.

Greenland S. Interpretation and choice of effect measures in epidemiologic analyses. Am J Epidemiol. 1987; 125:761-8.

Grotting JC, Urist MM, Maddox WA, Vasconez LO. Conventional tram flap versus free tram flap for immediate breast reconstruction. *Plast Reconstr Surg.* 1989; 83: 828-841.

Grover R, Padula WV, Van Vliet M, Ridgway EB. Comparing five alternative methods of breast reconstruction surgery: a cost-effectiveness analysis. *Plast Reconstr Surg.* 2013; 132(5):709e-723e.

Gui GP, Tan SM, Faliakou EC. Immediate breast reconstruction using biodimensional anatomical permanent expander implants: a prospective analysis of outcome and patient satisfaction. *Plast Reconstr Surg.* 2003; 111:125-132.

Gynning I, Jacobsson S, Linell F, Rothman U, Ostberg G. Subcutaneous mastectomy in 80 patients with breast tumours. Indications, surgical results and pathological findings. *Acta Chir Scand.* 1975; 141(6):488-94.

Haagensen CD. Diseases of the breast. Philadelphia: WB Saunders, 1986.

Hammond DC, Capraro PA, Ozolins EB, Arnold JF. Use of a skin-sparing reduction pattern to create a combination skin-muscle flap pocket in immediate breast reconstruction. *Plast Reconstr Surg.* 2002; 110:206-211.

Handley RS. The early spread of breast carcinoma and its bearing on operative treatment. *Br J Surg.* 1964; 51:206–8.

Hanwright PJ, Davila AA, Mioton LM, Fine NA, Bilimoria KY, Kim JY. A predictive model of risk and outcomes in tissue expander reconstruction: A multivariate analysis of 9786 patients. *J Plast Surg Hand Surg.* 2013 Apr 29. [Epub ahead of print]

Hayes AJ, Jenkins MP, Sandhu SS, and Baum M. Subpectoral breast reconstruction using the biodimensional system. *Ann R Coll Surg Engl.* 1997;79:355-360.

Hinton CP, Doyle PJ, Blamey RW, Davies CJ, Holliday HW, Elston CW. Subcutaneous mastectomy for primary operable breast cancer. *Br J Surg.* 1984; 71(6):469-72.

Ho CMH, Mak CKL, Lau Y, Cheung WY, Chan MCM, Hung WK. Skin involvement in invasive breast carcinoma: safety of skin-sparing mastectomy. *Ann Surg Oncol*. 2003; 10:102-7.

Hoffman S, Simon BE, Kahn S. Alternatives to subcutaneous mastectomy. *Plast Reconstr Surg.* 1979; 64(2):214-20.

Hultman CS, Daiza S. Skin-sparing mastectomy flap complications after breast reconstruction: Review of incidence, management, and outcome. *Ann Plast Surg.* 2003; 50:249–255.

Jabor MA, Shayani P, Collins DR Jr, Karas T, Cohen BE. Nipple-areola reconstruction: Satisfaction and clinical determinants. *Plast Reconstr Surg.* 2002; 110:457–463.

Janzon L. The effect of smoking and smoking cessation on peripheral circulation and fibrinolysis. A population study in old men. *Acta Chir Scand.* 1974; 451: 1-5.

Jarrett JR, Cutler RG, Teal DF. Subcutaneous mastectomy in small, large, or ptotic breasts with immediate submuscular placement of implants. *Plast Reconstr Surg.* 1978;6 2(5):702-5.

Jarrett JR, Cutler RG, Teal DF. Aesthetic refinements in prophylactic subcutaneous mastectomy with submuscular reconstruction. *Plast Reconstr Surg.* 1982; 69(4):624-31.

Jensen JA. When can the nipple-areola complex safely be spared during mastectomy? *Plast Reconstr Surg.* 2002; 109:805–807.

Jensen JA, Orringer JS, Giuliano AE et al. Nipple-sparing mastectomy in 99 patients with a mean follow-up of 5 years. *Ann Surg Oncol.* 2011; 18:1665–70.

Jensen JA, Lin JH, Kapoor N, Giuliano AE. Surgical delay of the nipple-areolar complex: a powerful technique to maximize nipple viability following nipple-sparing mastectomy. *Ann Surg Oncol.* 2012; 19(10):3171-6.

Kelly AP Jr, Jacobson HS, Fox JI, Jenny H. Complications of subcutaneous mastectomy and replacement by the Cronin silastic mammary prosthesis. *Plast Reconstr Surg.* 1966; 37(5):438-45.

Khavanin N, Jordan S, Lovecchio F, Fine NA, Kim J. Synergistic interactions with a high intraoperative expander fill volume increase the risk for mastectomy flap necrosis. *J Breast Cancer.* 2013; 16(4):426-31.

Kim HJ, Park EH, Lim WS, et al. Nipple areola skinsparing mastectomy with immediate transverse rectus abdominis musculocutaneous flap reconstruction is an oncologically safe procedure: A single center study. *Ann Surg.* 2010; 251:493–498.

Komorowski AL, Zanini V, Regolo L, Carolei A, Wysocki WM, Costa A. Necrotic complications after nipple- and areola-sparing mastectomy. *World J Surg.* 2006; 30:1410–3.

Kroll SS, Ames F, Singletary SE, Schusterman MA. The oncologic risks of skin preservation at mastectomy when combined with immediate reconstruction of the breast. *Surg Gynecol Obstet.* 1991; 172:17-22.

Kroll SS, Marchi M. Comparision of strategies for preventing abdominal wall weakness after tram flap breast reconstruction. *Plast Reconstr Surg.* 1992; 89:1045-1051.

Kroll, S., Baldwin, B. A comparison of outcomes using three different methods of breast reconstruction. *Plast Reconstr Surg.* 1992; 90: 455.

Kroll SS, Schusterman M, Tadjali T, Singletary SE, Ames FC. Risk of recurrence after treatment of early breast cancer with skin-sparing mastectomy. *Ann Surg Oncol.* 1997; 4:193-7.

Kronowitz SJ, Robb GL. Breast reconstruction and adjuvant therapies. *Semin Plast Surg.* 2004; 18(2):105-15.

Krupp S, Torhorst J. Indication for subcutaneous mastectomy as carcinoma prevention. *Helv Chir Acta.* 1978; 44(5-6):639-45.

Kurtz JM, Jacquemier J, Brandone H, et al. Inoperable recurrence after breast-conserving surgical treatment and radiotherapy. *Surg GynecolObstet.* 1991; 172:357-61.

Lam TC, Hsieh F, Boyages J. The effects of postmastectomy adjuvant radiotherapy on immediate two-stage prosthetic breast reconstruction: a systematic review. *Plast Reconstr Surg.* 2013; 132(3):511-8.

Laronga C, Kemp B, Johnston D et al. The incidence of occult nipple-areola complex involvement in breast cancer patients receiving a skin-sparing mastectomy. *Ann Surg Oncol.* 1999; 6:609–613.

Laxenaire A, Barreau-Pouhaer L, Arriagada R, Petit JY. Role of immediate reduction mammaplasty and mammapexy in the conservative treatment of breast cancers. *Ann Chir Plast Esthet*.1995; 40: 83-89.

Lessa S, Carreirão S. Subcutaneous mastectomy and immediate breast reconstruction by local dermofat flap. *Ann Plast Surg.* 1979; 3(4):330-7.

Letterman G, Schurter M. Reconstruction of the breast following subcutaneous simple mastectomy. *J Am Med Womens Assoc.* 1968; 23(10):911-5.

Lin KY, Johns FR, Gibson J, Long M, Drake DB, Moore MM. An outcome study of breast reconstruction: presurgical identification of risk factors for complications. *Ann Surg Oncol.* 2001; 8: 586-91.

Lin KY, Blechman AB, Brenin DR. Implant-based, two-stage breast reconstruction in the setting of radiation injury: an outcome study. *Plast Reconstr Surg.* 2012; 129(4):817-23.

Liu TS, Crisera CA, Festekjian JH, Da Lio AL. Staged wise pattern skin excision for reconstruction of the large and ptotic breast. *Plast Reconstr Surg.* 2010; 126:1831–1839.

Lodovici O, Gemperli R, Pigossi N. Subcutaneous mastectomy and mammary reconstruction with dermofat flaps. *Rev Hosp Clin Fac Med Sao Paulo.* 1984; 39(4):141-7.

Loewen MJ, Jennings JA, Sherman SR, Slaikeu J, Ebrom PA, Davis AT, Fitzgerald TL: Mammographic distance as a predictor of nipple-areola complex involvement in breast cancer. *Am J Surg.* 2008;195:391–394.

Lohsiriwat V, Rotmensz N, Botteri E, I. Do clinicopathological features of the cancer patient relate with nipple areolar complex necrosis in nipple-sparing mastectomy? *Ann Surg Oncol.* 2013; 20(3):990-6.

Mahdi S, Jones T, Nicklin S, and McGeorge DD. Expandable anatomical implants in breast reconstructions: A prospective study. *Br J Plast Surg.* 1998; 51:425-432.

Mandel MA, DePalma RG, Vogt C Jr, Reagan JW. Cystosarcoma phylloides. Treatment by subcutaneous mastectomy with immediate prosthetic implantation. *Am J Surg.* 1972; 123(6):718-20.

Mallon P, Feron JG, Couturaud B, Fitoussi A, Lemasurier P, Guihard T, Cothier-Savay I, Reyal F. The role of nipple-sparing mastectomy in breast cancer: a comprehensive review of the literature. *Plast Reconstr Surg.* 2013; 131(5):969-84.

Mandrekas AD, Zambacos GJ, and Katsantoni PN et al. Immediate and delayed breast reconstruction with permanent tissue expanders. *Br J Plast Surg.* 1995; 48:572-579.

Masetti R, Di Leone A, Franceschini G, et al. Oncoplastic Techniques in the Conservative Surgical Treatment of Breast Cancer: An Overview . *Breast Journal.* 2006; 12 (2): 174-180.

Maxwell GP. Immediate breast reconstruction using biodimensional anatomical permanent expander implants: a prospective analysis of outcome and patient satisfaction (discussion). *Plast Reconstr Surg.* 2003; 111: 139-145.

McCarthy CM, Mehrara BJ, Riedel E, et al. Predicting complications following expander/implant breast reconstruction: an outcomes analysis based on preoperative clinical risk. *Plast Reconstr Surg.* 2008; 121(6):1886-92.

Menon RS, van Geel AN. Cancer of the breast with nipple involvement. *Br J Cancer*. 1989;59(1):81-4.

Meyer R, Kesselring UK. Subcutaneous mastectomy with immediate reconstruction and maximal vascular protection. *Aesthetic Plast Surg.* 1980; 4(1):95-100.

Meyer L, Ringberg A. A prospective study of psychiatric and psychosocial sequelae of bilateral subcutaneous mastectomy. *Scand J Plast Reconstr Surg.* 1986; 20(1):101-7.

Miller AP, Falcone RE. Breast reconstruction: systemic factors influencing local complications *Ann Plast Surg.* 1991; 27(2):115-20.

Mioton LM, Smetona JT, Hanwright PJ, Seth AK, Wang E, Bilimoria KY, Gaido J, Fine NA, Kim JY. Comparing thirty-day outcomes in prosthetic and autologous breast reconstruction: a multivariate analysis of 13,082 patients. *J Plast Reconstr Aesthet Surg.* 2013; 66(7):917-25.

Mori H, Umeda T, Osanai T, Hata Y. Esthetic evaluation of immediate breast reconstruction after nipple-sparing or skin-sparing mastectomy. *Breast Cancer.* 2005; 12(4):299-303.

Mosahebi A, Ramakrishnan V, Gittos M, Collier J.Aesthetic outcome of different techniques of reconstruction following nipple-areola-preserving envelope mastectomy with immediate reconstruction. *Plast Reconstr Surg.* 2007;119(3):796-803.

Moyer HR, Ghazi B, Daniel JR, Gasgarth R, Carlson GW. Nipple-sparing mastectomy: Technical aspects and aesthetic outcomes. *Ann Plast Surg.* 2012; 68:446–450.

Mühlbauer W. Subcutaneous mastectomy (author's transl). *Zentralbl Chir.* 1978; 103(12):781-9.

Munhoz AM, Arruda E, Montag E et al. Immediate skin-sparing mastectomy reconstruction with deep inferior epigastric perforator (DIEP) flap. Technical aspects and outcome. *Breast J.* 2007a; 13:470-8.

Munhoz AM, Aldrighi C, Montag E et al. Periareolar skin-sparing mastectomy and latissimus dorsi flap with biodimensional expander implant reconstruction: surgical planning, outcome, and complications. *Plast Reconstr Surg.* 2007b; 119:1637-1645.

Munhoz AM, Aldrighi C, Montag E et al. Optimizing the nipple-areola sparing mastectomy with double concentric periareolar incision and biodimensional expander-implant reconstruction: aesthetic and technical refinements. *Breast.* 2008; 18(6):356-67.

Munhoz AM, Aldrighi CM, Montag E, Arruda EG, Aldrighi JM, Gemperli R, Filassi JR, Ferreira MC. Clinical outcomes following nipple-areola-sparing mastectomy with immediate implant-based breast reconstruction: a 12-year experience with an analysis of patient and breast-related factors for complications. *Breast Cancer Res Treat.* 2013; 140(3):545-55.

Murthy V, Chamberlain RS. Nipple-sparing mastectomy in modern breast practice. *Clin Anat.* 2013; 26(1):56-65.

Nahabedian MY, Momem B, Manson P. Factors associated with anastomotic failure after microvascular reconstruction of the breast. *Plast Reconstr Surg.* 2004; 114: 74-82.

Nahabedian MY, Tsangaris TN. Breast reconstruction following subcutaneous mastectomy for cancer: a critical appraisal of the nipple-areola complex. *Plast Reconstr Surg.* 2006; 117(4):1083-90.

Nava MB, Cortinovis U, Ottolenghi J, Riggio E, Pennati A, Catanuto G, Greco M, Rovere GQ. Skin-reducing mastectomy. *Plast Reconstr Surg.* 2006; 118(3):603-10.

Nava MB, Ottolenghi J, Pennati A, et al. Skin/nipple sparing mastectomies and implant-based breast reconstruction in patients with large and ptotic breast: oncological and reconstructive results. *Breast.* 2012; 21(3):267-71.

Newman LA, Kuerer HM, Hunt KK, et al. Presentation, treatment, and outcome of local recurrence after skin-sparing mastectomy and immediate breast reconstruction. *Ann Surg Oncol.* 1998;5:620-6.

Newman LA, Kuerer HM, McNeese MD, et al. Reduction mammoplasty improves breast conservation therapy in patients with macromastia. *Am J Surg*. 2001; 181: 215-219.

Nielsen HM, Overgaard M, Grau C, Jensen AR, Overgaard J. Loco-regional recurrence after mastectomy in high-risk breast cancer--risk and prognosis. An analysis of patients from the DBCG 82 randomization trials. *Radiother Oncol.* 2006; 79(2):147-55.

Niemeyer M, Paepke S, Schmid R, Plattner B, Müller D, Kiechle M. Extended indications for nipple-sparing mastectomy. *Breast J.* 2011; 17(3):296-9.

Oliveira MAP; Parente RAC. Estudos de coorte e de caso-Controle na era da medicina baseada em evidência. *Bras. J. Video-Sur.* 2010; 3(3): 115-125.

Overgaard M, Hansen PS, Overgaard J, Rose C, Andersson M, Bach F, et al. Postoperative radiotherapy in high-risk premenopausal women with breast cancer who receive adjuvant chemotherapy. Danish Breast Cancer Cooperative Group 82b Trial. *N Engl J Med.* 1997; 337(14):949-55.

Overgaard M, Jensen MB, Overgaard J, Hansen PS, Rose C, Andersson M, et al. Postoperative radiotherapy in high-risk postmenopausal breast-cancer patients given adjuvant tamoxifen:Danish Breast Cancer Cooperative Group DBCG 82c randomised trial. *Lancet.* 1999; 353(9165):1641-8.

Padubidri AN, Yetman R, Browne E. Complications of postmastectomy breast reconstruction in smokers, ex-smokers, and nonsmokers. *Plast Reconstr Surg.* 2001; 107: 342-349.

Paepke S, Schmid R, Fleckner S, Paepke D, Niemeyer M, Schmalfeldt B, Jacobs VR, Kiechle M: Subcutaneous mastectomy with conservation of the nipple-areola skin: broadening the indications. *Ann Surg.* 2009;250:288–292.

Paes AT. Por dentro da estatística – Análise univariada e multivariada. *Einstein.* 2010; 8(1): 1-2.

Palmieri B, Baitchev G, Grappolini S, Costa A, Benuzzi. Delayed nipple-sparing modified subcutaneous mastectomy: rationale and technique. *Breast.* 2005; 11:173-8.

Park MC, Lee JH, Chung J, Lee SH. Use of internal mammary vessel perforator as a recipient vessel for free TRAM breast reconstruction. *Ann Plast Surg.* 2003; 50: 132-137.

Patani N, Mokbel K. Oncological and aesthetic considerations of skin-sparing mastectomy. *Breast Cancer Res Treat.* 2008; 111(3):391-403.

Patel KM, Albino F, Fan KL, Liao E, Nahabedian MY. Microvascular autologous breast reconstruction in the context of radiation therapy: comparing two reconstructive algorithms. *Plast Reconstr Surg.* 2013; 132(2):251-7.

Peled AW, Foster RD, Stover AC, Itakura K, Ewing CA, Alvarado M, Hwang ES, Esserman LJ. Outcomes after total skin-sparing mastectomy and immediate reconstruction in 657 breasts. *Ann Surg Oncol.* 2012; 19(11):3402-9.

Peled AW, Irwin CS, Hwang ES, et al. Total skin-sparing mastectomy in BRCA mutation carriers. *Ann Surg Oncol.* 2014; 21(1):37-41.

Peled AW, Duralde E, Foster RD, et al. Patient-Reported Outcomes and Satisfaction After Total Skin-Sparing Mastectomy and Immediate Expander-Implant Reconstruction. Ann Plast Surg. 2013 [Epub ahead of print].

Pendergrast WJ Jr, Bostwick J 3rd, Jurkiewicz MJ. The subcutaneous mastectomy cripple: surgical rehabilitation with the latissimus dorsi flap. *Plast Reconstr Surg.* 1980; 66(4):554-9.

Pennisi VR, Capozzi A, Walsh J, Christensen N. Obscure breast carcinoma encountered in subcutaneous mastectomies. *Plast Reconstr Surg.* 1971; 47(1):17-20.

Pennisi VR. Subcutaneous mastectomy. *Calif Med.* 1972; 116(1):54.

Pennisi VR. Subcutaneous mastectomy and fibrocystic disease of the breast. *Clin Plast Surg.* 1976; 3(2):205-16.

Pennisi VR, Capozzi A. Subcutaneous mastectomy: an interim report on 1,244 patients. *Ann Plast Surg.* 1984; 12(4):340-7.

Perbeck L, Proano E, Westerberg L. The circulation in the nipple-areola complex following subcutaneous mastectomy in breast cancer. *Scand J Plast Reconstr Surg Hand Surg.* 1992; 26(2):217-21.

Pestana IA, Campbell DC, Bharti G, Thompson JT. Factors affecting complications in radiated breast reconstruction. *Ann Plast Surg.* 2013; 70(5):542-5.

Petersen A, Eftekhari AL, Damsgaard TE. Immediate breast reconstruction: a retrospective study with emphasis on complications and risk factors. *J Plast Surg Hand Surg.* 2012; 46(5):344-8.

Petit JY, Rigaut L, Zekri A. Deboires Esthetiques après Traitement Conservateur Pour Cancer du Sein. Les Techniques de Reconstruction Mammaire Partielle. *Ann Chir Plast Esthet*. 1989; 34 (2):103-108.

Petit JY, Veronesi U, Orecchia R, et al. The nipple-sparing mastectomy: early results of a feasibility study of a new application of perioperative radiotherapy (ELIOT) in the treatment of breast cancer when mastectomy is indicated. *Tumori.* 2003; 89(3):288-91.

Petit JY, Veronesi U, Orecchia R, et al. Nipple-sparing mastectomy in association with intra operative radiotherapy (ELIOT): a new type of mastectomy for breast cancer treatment. *Breast Cancer Res Treat.* 2006;96:47–51.

Petit JY, Veronesi U, Orecchia R, et al. Nipple sparing mastectomy with nipple areola intraoperative radiotherapy: One thousand and one cases of a five years experience at the European Institute of Oncology of Milan (EIO). *Breast Cancer Res Treat.* 2009;117:333–338.

Pirozzi PR, Rossetti C, Carelli I, Ruiz CA, Pompei LM, Piato S. Clinical and morphological factors predictive of occult involvement of the nipple-areola complex in mastectomy specimens. *Eur J Obstet Gynecol Reprod Biol.* 2010;148: 177–181.

Proano E, Perbeck LG. Influence of the site of skin incision on the circulation in the nipple-areola complex after subcutaneous mastectomy in breast cancer. *Scand J Plast Reconstr Surg Hand Surg.* 1996; 30(3):195-200.

Ragaz J, Jackson SM, Le N, Plenderleith IH, Spinelli JJ, Basco VE, et al. Adjuvant radiotherapy and chemotherapy in node-positive premenopausal women with breast cancer. *N Engl J Med.* 1997; 337(14):956-62.

Ragaz J, Olivotto IA, Spinelli JJ, Phillips N, Jackson SM, Wilson KS, et al. Locoregional radiation therapy in patients with high-risk breast cancer receiving adjuvant chemotherapy: 20-year results of the British Columbia randomized trial. *J Natl Cancer Inst.* 2005; 97(2):116-26.

Reish RG, Damjanovic B, Austen WG Jr, Winograd J, Liao EC, Cetrulo CL, Balkin DM, Colwell AS. Infection following implant-based reconstruction in 1952 consecutive breast reconstructions: salvage rates and predictors of success. *Plast Reconstr Surg.* 2013; 131(6):1223-30.

Regnault P. The hypoplastic and ptotic breast: a combined operation with prosthetic augmentation. *Plast Reconstr Surg.* 1966;37(1):31-7.

Regolo L, Ballardini B, Gallarotti E et al. Nipple sparing mastectomy: An innovative skin incision for an alternative approach. *Breast.* 2008; 17:8-11.

Reynolds C, Davidson JA, Lindor NM, et al. Prophylactic and therapeutic mastectomy in BRCA mutation carriers: Can the nipple be preserved? *Ann Surg Oncol.* 2011;18: 3102–3109.

Ricci MD; Pinotti JA; Carvalho FM; Pinotti M; Geribela AH. Influência da preservação de pele em cirurgia conservadora por câncer de mama sobre as taxas de recorrência local e a distância. *Rev Bras Ginecol Obst.* 2003; 25 (6): 403-409.

Rivolin A, Kubatzki F, Marocco F, Martincich L, Renditore S, Maggiorotto F, Magistris A, Ponzone R. Nipple-areola complex sparing mastectomy with periareolar pexy for breast cancer patients with moderately ptotic breasts. *J Plast Reconstr Aesthet Surg.* 2012; 65(3):296-303.

Rosson GD, Holton LH, Silverman RP, Singh NK, Nahabedian MY. Internal mammary perforators: a cadaver study. *J Reconstr Microsurg.* 2005; 21: 239-242.

Rusby JE, Brachtel EF, Othus M, Michaelson JS, Koerner FC, Smith BL. Development and validation of a model predictive of occult nipple involvement in women undergoing mastectomy. *Br J Surg.* 2008;95:1356–1361.

Rusby JE. Nipple-sparing mastectomy in women with large or ptotic breasts. *J Plas Recontr Surg*. 2010; 63, 754-755.

Rusby JE, Gui GP. Nipple-sparing mastectomy in women with large or ptotic breasts. *J Plast Reconstr Aesthet Surg.* 2010; 63(10): 754-5.

Rusby JE, Smith BL, Gui GP. Nipple-sparing mastectomy. *Br J Surg.* 2010; 97(3):305-16.

Sacchini V, Luini A, Tana S, et al. Quantitative and qualitative cosmetic evaluation after conservative treatment for breast cancer. *Eur J Cancer*. 1991; 27: 1395-1401.

Sacchini V, Pinotti JA, Barros AC et al. Nipple-sparing mastectomy for breast cancer and risk reduction: oncologic or technical problem. *J Am Coll Surg.* 2006; 203(5):704-14.

Sahin I, Isik S, Alhan D, Yıldız R, Aykan A, Ozturk E. One-staged silicone implant breast reconstruction following bilateral nipple-sparing prophylactic mastectomy in patients at high-risk for breast cancer. *Aesthetic Plast Surg.* 2013; 37(2):303-11.

Sakamoto N, Fukuma E, Higa K, et al. Early results of an endoscopic nipple-sparing mastectomy for breast cancer. *Ann Surg Oncol.* 2009; 16(12):3406-13.

Salgarello M, Seccia A, Farallo E et al. Immediate breast reconstruction with anatomical permanent expandable implants after skin sparing mastectomy: aesthetic and technical refinements. *Ann Plast Surg.* 2004; 52:358-364.

Salgarello M, Visconti G, Barone-Adesi L. Nipple-sparing mastectomy with immediate implant reconstruction: Cosmetic outcomes and technical refinements. *Plast Reconstr Surg.* 2010; 126:1460–1471.

Salibian, AH, Harness, JK, Mowlds, DS. Inframammary Approach to Nipple-Areola–Sparing Mastectomy. *Plast Reconstr Surg.* 2013; 132: 700-709.

Santini D, Taffurelli M, Gelli MC, et al. Neoplastic involvement of nipple-areolar complex in invasive breast cancer. *Am J Surg*. 1989;158:399–403.

Sarrazin D, Le M, Rouesse J, Petit J, Lacour J, Hill C. Conservative treatment versus mastectomy in breast cancer tumours with macroscopic diameter of 20mm or less. The experience of the Institut Gustave-Roussy. *Cancer.* 1984; 53: 1209-1216.

Schaverien MV, Macmillan RD, McCulley SJ. Is immediate autologous breast reconstruction with postoperative radiotherapy good practice?: a systematic review of the literature. *J Plast Reconstr Aesthet Surg.* 2013; 66(12):1637-51.

Schlenker JD, Bueno RA, Ricketson G, Lynch JB. Loss of silicone implants after subcutaneous mastectomy and reconstruction. *Plast Reconstr Surg.* 1978; 62(6):853-61.

Schneider LF, Chen CM, Stolier AJ, Shapiro RL, Ahn CY, Allen RJ. Nipple-sparing mastectomy and immediate free-flap reconstruction in the large ptotic breast. *Ann Plast Surg.* 2012; 69(4):425-8.

Schuster DI, Lavine DM. Nine-year experience with subpectoral breast reconstruction after subcutaneous mastectomy in 98 patients utilizing saline-inflatable prostheses. *Ann Plast Surg.* 1988; 21(5):444-51.

Schusterman M, Kroll SS, Weldon ME. Immediate breast reconstruction : why the free tram over the conventional tram flap? *Plast Reconstr Surg*. 1992; 90: 255-261.

Selber JC, Kurichi JE, Vega SJ, Sonnad SS, Serletti JM. Risk factors and complications in free TRAM flap breast reconstruction. *Ann Plast Surg.* 2006; 56: 492-497.

Selber JC, Bergey M, Sonnad SS, Kovach S, Wu L, Serletti JM. Free flap breast reconstruction in advanced age: is it safe? *Plast Reconstr Surg.* 2009; 124(4):1015-22.

Shocket E, Snyder GB, Benson J. Subcutaneous mastectomy with prosthesis-implant for lobular in situ breast carcinoma. *JFMA.* 1972; 59(4):25-7.

Simmons RM, Fish SK, Gayle L et al. Local and distant recurrence rates in skin-sparing mastectomies compared with non skin-sparing mastectomies. *Ann Surg Oncol.* 1999; 6: 676-81.

Simmons RM, Brennan M, Christos P, King V, Osborne M. Analysis of nipple/areolar involvement with mastectomy: can the areola be preserved? *Ann Surg Oncol.* 2002; 9:165–168.

Simmons RM, Adamovich TL. Skin-sparing mastectomy. *Surg Clin North Am.* 2003; 83:885-894.

Simmons RM, Hollenbeck ST, Latrenta GS. Areola-sparing mastectomy with immediate breast reconstruction.
Ann Plast Surg. 2003; 51(6):547-51.

Singletary SE. Skin sparing mastectomy with immediate breast reconstruction: The M. D. Anderson Cancer Institute experience. *Ann Surg Oncol*. 1996; 3:411-416.

Singletary SE, Robb GL. Oncologic safety of skin-sparing mastectomy. *Ann Surg Oncol.* 2003; 10:95–97.

Slade CL. Subcutaneous mastectomy: acute complications and long-term follow-up. Plast Reconstr Surg. 1984; 73(1):84-90.

Slavin SA, Schnitt SJ, Duda RB. Skin-sparing mastectomy and immediate reconstruction: Oncologic risks and aesthetic results in patients with early-stage breast cancer. *Plast Reconstr Surg.* 1998; 102:49-54.

Slavin SA, Halperin T. Reconstruction of the breast conservation deformity. Sem Plas Surg 2004;18: 89-101.

Smith ML, Evans GR, Gurlek A, Bouvet M, Singletary SE, Ames FC, Janjan N, McNeese MD. Reduction mammaplasty: its role in breast conservation surgery for early-stage breast cancer. *Ann Plast Surg.* 1998; 41: 234-242.

Spear SL, Spittler CJ. Breast reconstruction with implants and expanders. *Plast Reconstr Surg.* 2001; 107(1):177-87;

Spear SL, Mesbahi AN. Implant-based reconstruction. *Clin Plast Surg.* 2007; 34(1):63-73;

Spear SL, Hannan CM, Willey SC, Cocilovo C. Nipple-sparing mastectomy. *Plast Reconstr Surg.* 2009; 123:1665-1673.

Spear SL, Willey SC, Feldman ED, et al. Nipple-sparing mastectomy for prophylactic and therapeutic indications. *Plast Reconstr Surg.* 2011;128:1005–1014.

Spear SL, Rottman SJ, Seiboth LA, Hannan CM. Breast reconstruction using a staged nipple-sparing mastectomy following mastopexy or reduction. *Plast Reconstr Surg.* 2012; 129(3):572-81.

Spira M. Subcutaneous mastectomy in the large ptotic breast. *Plast Reconstr Surg.* 1977; 59(2):200-5.

Stanec Z, Zic R, Stanec S, Budi S et al. Skin-sparing mastectomy with nipple-areola conservation. *Plastic Reconstr Surg*. 2001; 111:496–8.

Stanec Z, Zic R, Budi S, et al. Skin and Nipple-Areola Complex Sparing Mastectomy in Breast Cancer Patients: 15-Year Experience. *Ann Plast Surg.* 2013. [Epub ahead of print]

Stolier AJ, Sullivan SK, Dellacroce FJ. Technical considerations in nipple–sparing mastectomy: 82 consecutive cases without necrosis. *Ann Surg Oncol.* 2008; 15(5):1341–1347.

Stolier AJ, Levine EA. Reducing the Risk of Nipple Necrosis: Technical Observations in 340 Nipple-sparing Mastectomies. *Breast J.* 2013; 19(2):173-9.

Strandness DE, Priest RE, Gibbons GE. Combined clinical and pathological study of diabetic and nondiabetic peripheral arterial disease. *Diabetes.* 1964; 13: 366-370.

Strong JP, Richards ML. Cigarrete smoking and atherosclerosis in autopsied men. *Atherosclerosis.* 1976; 23: 451-454.

Sullivan SR, Fletcher DR, Isom CD, Isik FF. True incidence of all complications following immediate and delayed breast reconstruction. *Plast Reconstr Surg.* 2008;122(1):19-28.

Tadiparthi S, Staley H, Collis N, O'Donoghue JM. An analysis of the motivating and risk factors for conversion from implant-based to total autologous breast reconstruction. *Plast Reconstr Surg.* 2013; 132(1):23-33.

Tanna N, Broer PN, Weichman KE, et al. Microsurgical breast reconstruction for nipple-sparing mastectomy. *Plast Reconstr Surg.* 2013; 131(2):139e-147e.

Teimourian B, Duda G. The propeller flap: A one-stage procedure for nipple-areola reconstruction. *Aesthetic Plast Surg.* 1994;18:81–84.

Teo I, Azmy IA. Outcome of single-stage breast reconstruction using the natrelle 150 expander implant. *Ann Plast Surg* 2013; Epub ahead of print.

Tiezzi DG. Cirurgia conservadora no câncer de mama. *Rev Bras Ginecol Obstet.* 2007; 29(8):428-34.

Tokin C, Weiss A, Wang-Rodriguez J, Blair SL et al. Oncologic safety of skin-sparing and nipple-sparing mastectomy: a discussion and review of the literature. *Int J Surg Oncol.* 2012; 921: 821-827.

Toth BA, Lappert P. Modified skin incisions for mastectomy: The need for plastic surgical input in preoperative planning. *Plast Reconstr Surg*. 1991; 87:1048-1053.

Toth BA, Daane SP. Purse-string mastectomy with immediate prosthetic reconstruction: an improved skin-sparing technique for small breasts. *Plast Reconstr Surg.* 2003; 111:2333-2340.

Torrezan R. Avaliação do tecido glandular e neoplasia residual no retalho cutâneo após mastectomias com preservação de pele por câncer de mama. *Rev Bras Mastol.* 2005; 4:162-168.

Tran T, Tran T, Miles D, Hill M, Lum SS.The impact of radiation on surgical outcomes of immediate breast reconstruction. *Am Surg.* 2011; 77(10):1349-52.

Trejo-Ochoa JL, Maffuz-Aziz A, Said-Lemus FM, et al. Impact on quality of life with breast reconstructive surgery after mastectomy for breast cancer. *Ginecol Obstet Mex.* 2013; 81(9):510-8.

Tsoi B, Ziolkowski NI, Thoma A, Campbell K, O'Reilly D, Goeree R. Safety of Tissue Expander/Implant versus Autologous Abdominal Tissue Breast Reconstruction in Postmastectomy Breast Cancer Patients: A Systematic Review and Meta-Analysis. *Plast Reconstr Surg.* 2014; 133(2):234-49.

Turner-Warwick RT. The lymphatics of the breast. *Br J Surg.* 1958; 46:574–82.

Van Egeren LF. Multivariate statistical analysis. *Psychophysiology.* 1973; 10(5):517-32.

Vaughn CJ, Peled AW, Esserman LJ, Foster RD. Feasibility of Performing Total Skin-Sparing Mastectomy in Patients With Prior Circumareolar Mastopexy or Reduction Mammoplasty Incisions. Ann Plast Surg. 2013 [Epub ahead of print]

Verheyden CN. Nipple-sparing total mastectomy of large breasts: the role of tissue expansion. *Plast Reconstr Surg.* 1998; 101(6):1494-500; discussion 1501-2.

Veronesi U, Saccozzi R, Del Vecchio M, et al. Comparing radical mastectomy with quadrantectomy, axillary dissection, and radiotherapy in patients with small cancers of the breast. *N Engl J Med.* 1981; 305:6-11.

Veronesi U, Cascinelli N, Mariani L, et al. Twenty-year follow-up of a randomized study comparing breast-conserving surgery with radical mastectomy for early breast cancer. *N Engl J Med.* 2002; 17;347(16):1227-32.

Verma GR, Kumar A, Joshi K. Nipple involvement in peripheral breast carcinoma: A prospective study. *Indian J Cancer.* 1997;34:1–5.

Voltura AM, Tsangaris TN, Rosson GD, Jacobs LK, Flores JI, Singh NK, Argani P, Balch CM: Nipple- sparing mastectomy: critical assessment of 51 procedures and implications for selection criteria. *Ann Surg Oncol.* 2008;15:3396–3401.

Vyas JJ, Chinoy RF, Vaidya JS et al. Prediction of nipple and areola involvement in breast cancer. *Eur J Surg Oncol.* 1998; 24:15–16.

Wang J, Xiao X, Wang J, et al. Predictors of nipple-areolar complex involvement by breast carcinoma: Histopathologic analysis of 787 consecutive therapeutic mastectomy specimens. *Ann Surg Oncol.* 2012;19:1174–1180.

Wapnir I, Dua M, Kieryn A, et al. Intraoperative imaging of nipple perfusion patterns and ischemic complications in nipple-sparing mastectomies. *Ann Surg Oncol.* 2014; 21(1):100-6.

Ward DC, Edwards MH. Early results of subcutaneous mastectomy with immediate silicone prosthetic implant for carcinoma of the breast. *Br J Surg.* 1983; 70(11):651-3.

Warren Peled A, Foster RD, Stover AC, et al. Outcomes after total skin-sparing mastectomy and immediate reconstruction in 657 breasts. Ann Surg Oncol. 2012; 19(11):3402-9.

Wheeler NR, Masters FW. The lateral S incision: an advantageous approach to subcutaneous mastectomy. *Plast Reconstr Surg.* 1980; 65(6):835-9.

Wijayanayagam A, Kumar AS, Foster RD, Esserman LJ. Optimizing the total skin-sparing mastectomy. *Arch Surg.* 2008; 143:38–45.

Wilkins RH, Robert JC, Moses C. Autopsies Studies in Atherosclerosis. III. Distribution and severity of atherosclerosis in the presence of obesity, hypertension, nephrosclerosis and rheumatic heart disease. *Circulation*. 1959; 20: 527-530.

Woerdeman LA, Hage JJ, Hofland MM, Rutgers EJ. A Prospective Assessment of Surgical Risk Factors in 400 Cases of Skin-Sparing Mastectomy and Immediate Breast Reconstruction with Implants to Establish Selection Criteria. *Plast Reconstr Surg.* 2007; 119: 455-461.

Woods JE, Masson JK, Irons GB. Experience with subcutaneous mastectomy. Surgery. 1976; 80(4):422-5.

Yang SJ, Eom JS, Lee TJ, Ahn SH, Son BH. Recipient vessel selection in immediate breast reconstruction with free abdominal tissue transfer after nipple-sparing mastectomy. *Arch Plast Surg.* 2012; 39:216–221.

Yiacoumettis AM. Two staged breast reconstruction following prophylactic bilateral subcutaneous mastectomy. *Br J Plast Surg.* 2005; 58(3):299–305.

Yueh JH, Houlihan MJ, Slavin SA, Lee BT, Pories SE, Morris DJ. Nipple-sparing mastectomy: evaluation of patient satisfaction, aesthetic results, and sensation. *Ann Plast Surg.* 2009; 62(5):586-90.

Zhong T, McCarthy CM, Price AN, Pusic AL. Evidence-based medicine: breast reconstruction. *Plast Reconstr Surg.* 2013; 132(6):1658-69.

8. Anexos

FOLHA APROVAÇÃO CEP - FMUSP

MEDICINA

USP

COMITÊ DE ÉTICA EM PESQUISA

APROVAÇÃO

O Comitê de Ética em Pesquisa da Faculdade de Medicina da Universidade de São Paulo, em sessão de **11/12/2013, APROVOU** o Protocolo de Pesquisa nº **474/13** intitulado: **"ANÁLISE QUANTITATIVA DOS FATORES PREDITIVOS PARA COMPLICAÇÕES EM RECONSTRUÇÃO MAMÁRIA EM PACIENTES SUBMETIDAS AO TRATAMENTO CIRÚRGICO DO CÂNCER DE MAMA."** apresentado pelo **Instituto do Câncer do Estado de São Paulo "Octávio Frias de Oliveira."**

Cabe ao pesquisador elaborar e apresentar ao CEP-FMUSP, os relatórios parciais e final sobre a pesquisa (Resolução do Conselho Nacional de Saúde nº 466/12).

Pesquisador (a) Responsável: **Alexandre Mendonça Munhoz; Eduardo Montag**
Pesquisador (a) Executante: **Eduardo Montag**

CEP-FMUSP, 12 de Dezembro de 2013.

Prof. Dr. Paulo Eurípedes Marchiori
Vice-Coordenador
Comitê de Ética em Pesquisa

Comitê de Ética em Pesquisa da Faculdade de Medicina
e-mail: cep.fm@usp.br

Planilha *Excel* : **PLANILHA - DADOS CLÍNICOS E CIRÚRGICOS**
(N): AUSENTE, (S): PRESENTE
IMC: Índice de Massa Corpórea; HAS: Hipertensão Arterial; DM: Diabetes.

I-a: Acesso Hemi-periareolar

Paciente	Idade	Peso	Altura	IMC	Peso Mama	HAS	Tabagismo
1.ASD	33	82	1,66	29,7	590	N	N
2.DER	42	71	1,67	25,4	225	N	S
3.RTY	41	69	1,65	21,6	155	N	N
4.FGH	55	51	1,63	19,2	190	N	S
5.VBG	58	62	1,7	21,4	220	N	N
6.NMJ	49	77	1,57	31,2	590	S	N
7.MCS	78	61	1,59	24,1	305	N	N
8.MSS	71	68	1,61	26,2	356	N	N
9.RGS	39	67	1,64	24,9	290	S	N
10.MLS	55	76	1,66	27,5	389	N	N
11.WER	51	68	1,67	24,3	190	N	S
12.OPF	50	68	1,69	23,8	278	N	N
13.LMC	49	67	1,6	26,1	260	N	N
14.NMN	49	70	1,68	24,8	370	N	N
15.MN	42	75	1,69	26,2	260	N	S
16.AS	58	66	1,69	23,1	220	N	N
17.ERT	59	82	1,64	30,4	680	N	N
18.USS	56	61	1,63	22,9	205	N	S
19.ZDS	50	76	1,69	26,6	360	N	N
20.MGS	71	87	1,59	34,4	705	S	N
21.MAS	44	69	1,7	23,8	256	N	N
22.YN	48	64	1,72	21,6	199	N	N
23.MJC	42	70	1,6	27,3	399	N	S
24.IUJ	39	66	1,66	23,9	245	N	N
25.PMA	49	66	1,71	22,5	200	N	N
26.MPS	72	55	1,67	19,7	160	N	N
27.MZS	34	83	1,56	34,1	670	N	S
28.ALV	39	64	1,55	26,6	290	N	N
29.CV	40	67	1,59	26,5	276	N	N
30.MSS	44	72	1,62	27,4	236	N	N
31.MAG	48	88	1,58	35,2	687	S	N
32.TS	47	71	1,6	27,7	260	N	N
33.FFS	48	66	1,67	23,6	305	N	N
34.JMS	41	62	1,59	24,5	268	N	N
35.LKJ	52	59	1,58	23,6	180	N	S
36.JNM	54	58	1,59	22,9	244	N	N
37.NMH	44	64	1,58	25,6	175	N	N
38.MNT	61	79	1,54	33,3	668	S	N
39.SDS	63	72	1,6	28,1	456	N	N
MÉDIA	50,38	69,21	1,63	25,94	333,64		

continua

I-a: Acesso Hemi-periareolar - conclusão

Paciente	DM	Complicações	Deiscência	Perda Parcial	Infecção	Extrusão	Hematoma
1.ASD	N						
2.DER	N						
3.RTY	N						
4.FGH	N						
5.VBG	N						
6.NMJ	S		S		S	S	
7.MCS	N						
8.MSS	N						
9.RGS	N						
10.MLS	N						
11.WER	N						
12.OPF	N						
13.LMC	S						
14.NMN	N						
15.MN	N						
16.AS	N						
17.ERT	N			S			
18.USS	N						
19.ZDS	N						
20.MGS	N		S	S			
21.MAS	N						
22.YN	N						
23.MJC	N		S				
24.IUJ	N				S		
25.PMA	N						
26.MPS	N						
27.MZS	S						
28.ALV	N						
29.CV	N						
30.MSS	N						
31.MAG	N		S	S		S	
32.TS	N						
33.FFS	N						
34.JMS	N						
35.LKJ	N			S			
36.JNM	N						
37.NMH	N						
38.MNT	N						
39.SDS	N		S			S	
MÉDIA							

I-b: Acesso Duplo-Círculo

Paciente	Idade	Peso	Altura	IMC	Peso Mama	HAS	Tabagismo
1.ERT	55	88	1,67	31,5	610	N	N
2.HUI	45	69	1,68	24,4	278	N	N
3.MS	48	79	1,65	29	486	N	S
4.CAS	49	63	1,69	22	180	N	N
5.MSS	57	83	1,57	33,6	690	S	N
6.MTS	59	80	1,66	29	587	N	N
7.AMC	56	92	1,65	33,7	720	N	N
8.JKL	52	75	1,64	27,8	380	N	N
9.LMN	46	69	1,6	26,9	310	N	N
10.MN	47	56	1,6	21,8	370	N	N
11.TY	48	90	1,52	38,9	560	S	N
12.KMS	44	74	1,63	27,8	280	N	N
13.OPL	58	65	1,57	26,3	290	N	N
14.ERD	59	63	1,61	24,3	410	N	N
15.MES	60	61	1,6	23,8	270	N	N
16.MET	61	67	1,55	27,8	405	N	N
17.MCS	44	66	1,59	26,1	355	N	N
18.ISD	35	81	1,68	28,7	457	N	N
19.DFG	39	85	1,54	35,8	599	S	N
20.QAS	76	70	1,66	25,4	308	N	N
21.SDC	70	68	1,63	25,5	420	N	N
22.CVF	55	75	1,59	29,6	530	N	S
23.VBG	52	61	1,66	22,1	199	N	N
24.NHJ	42	89	1,6	34,7	698	N	N
25.MKL	43	69	1,68	24,4	232	N	S
26.GHJ	47	75	1,75	24,4	199	S	N
27.RFV	39	72	1,59	28,4	488	N	N
28.NJI	40	60	1,63	22,5	260	N	N
29.IKM	59	71	1,69	24,8	270	N	S
30.BN	54	57	1,59	22,5	240	N	N
31.MBG	56	70	1,63	26,3	380	N	N
32.MTF	57	59	1,55	24,5	310	N	N
33.JUI	52	62	1,68	21,9	165	N	S
34.OLM	51	88	1,62	33,5	648	S	N
35.RFC	44	60	1,62	22,8	176	N	N
36.WSA	46	90	1,59	35,6	699	S	N
37.OLM	40	62	1,58	24,8	170	N	N
38.CDE	60	82	1,67	29,4	475	N	S
39.DES	61	74	1,6	28,9	497	N	N
40.CFR	62	65	1,69	22,7	187	N	N
41.TGV	53	64	1,6	25	390	N	S
42.IJN	54	79	1,69	27,6	399	N	N
43.PLK	59	76	1,63	28,6	410	N	S
44.IJJ	50	56	1,65	20,5	180	N	N
45.VB	59	81	1,55	33,7	660	S	N

continua

I-b: Acesso Duplo-Círculo - continuação

Paciente	DM	Complicações	Deiscência	Perda Parcial	Infecção	Extrusão	Hematoma
1.ERT	N		S	S			
2.HUI	N						
3.MS	N						
4.CAS	N						
5.MSS	N						
6.MTS	S						
7.AMC	N						
8.JKL	N						
9.LMN	N						
10.MN	N						
11.TY	N		S	S			
12.KMS	N						
13.OPL	S						
14.ERD	N						
15.MES	N						
16.MET	N						
17.MCS	N						
18.ISD	N						
19.DFG	N		S				
20.QAS	N						
21.SDC	N						
22.CVF	N			S	S	S	
23.VBG	N						
24.NHJ	N						
25.MKL	S						
26.GHJ	N						
27.RFV	N						
28.NJI	N						
29.IKM	N						
30.BN	N						
31.MBG	N						
32.MTF	N						
33.JUI	N						
34.OLM	N						
35.RFC	S						
36.WSA	N						S
37.OLM	N						
38.CDE	N						
39.DES	N						
40.CFR	N						
41.TGV	N						
42.IJN	N						
43.PLK	N						
44.IJJ	N						
45.VB	N						

continua

I-b: Acesso Duplo-Círculo - continuação

Paciente	Idade	Peso	Altura	IMC	Peso Mama	HAS	Tabagismo
46.DER	61	81	1,62	30,8	595	N	N
47.CVD	60	64	1,66	23,2	310	N	N
48.ASD	58	82	1,62	31,2	599	N	S
49.CDS	43	61	1,55	25,3	295	N	N
50.RDE	42	67	1,63	25,2	380	N	N
51.MUI	48	76	1,6	29,6	420	N	N
52.NJU	43	85	1,58	34	550	N	S
53.NFR	55	64	1,57	25,9	380	N	N
54.CDE	59	81	1,69	28,3	420	N	N
55.SDE	66	79	1,56	32,4	410	S	N
56.DFR	61	85	1,7	29,4	520	N	S
57.CDG	50	66	1,69	26,6	320	N	N
58.MBB	41	79	1,66	28,6	390	N	S
59.ASZ	37	63	1,67	22,5	180	S	N
60.MZS	39	55	1,54	23,1	305	N	N
61.NHY	49	60	1,7	20,7	208	N	N
62.MNJ	58	91	1,62	34,6	599	N	S
63.MAS	51	65	1,65	23,8	388	N	N
64.IUY	48	55	1,58	22	235	N	N
65.YCS	44	81	1,66	29,3	500	N	N
66.JNM	71	70	1,67	25,1	190	N	N
67.MCV	49	57	1,66	20,6	255	N	N
MÉDIA	51,88	71,76	1,63	27,19	392,18		

continua

I-b: Acesso Duplo-Círculo - conclusão

Paciente	DM	Complicações	Deiscência	Perda Parcial	Infecção	Extrusão	Hematoma
46.DER	N						
47.CVD	N						
48.ASD	N						
49.CDS	N						
50.RDE	S						
51.MUI	N						
52.NJU	N						
53.NFR	N						
54.CDE	N						
55.SDE	N						
56.DFR	N						
57.CDG	N						
58.MBB	N						
59.ASZ	N						
60.MZS	N						
61.NHY	N						
62.MNJ	N						
63.MAS	N						
64.IUY	N						
65.YCS	N						
66.JNM	N						
67.MCV	N						
MÉDIA							

II-a: Acesso Mamoplastia Pedículo Superior

Paciente	Idade	Peso	Altura	IMC	Peso Mama	HAS	Tabagismo
1.DFR	54	81	1,64	30,1	710	N	N
2.GHT	56	62	1,63	23,3	410	N	N
3.MJC	45	77	1,69	26,9	490	N	N
4.DDF	48	85	1,59	33,6	690	S	N
5.HJK	49	61	1,7	21,1	420	N	N
6.MS	67	78	1,57	31,6	680	N	N
7.TZ	61	60	1,59	23,7	390	N	N
8.MHS	54	69	1,61	26,6	410	N	S
9.MSG	56	66	1,71	22,5	440	N	N
10.QAS	53	56	1,67	20	320	N	N
11.WAS	44	84	1,56	34,5	720	S	S
12.RFC	39	62	1,55	25,8	480	N	N
13.VBF	49	67	1,6	26,1	500	N	N
14.NMJ	51	71	1,68	25,1	497	N	N
15.MIO	58	76	1,69	26,6	480	N	N
16.IHF	50	66	1,69	23,1	310	N	S
17.UFD	51	83	1,66	30,1	693	N	N
18.MED	44	71	1,67	25,4	480	N	N
19.MRT	42	70	1,65	25,7	505	S	N
20.LT	41	51	1,63	19,2	280	N	N
21.CMT	46	70	1,7	24,2	260	N	N
22.ASE	48	65	1,72	21,9	455	N	N
23.MAS	58	71	1,6	27,7	536	N	S
24.GHJ	60	67	1,66	24,3	620	N	N
25.KIL	68	67	1,64	24,9	220	N	N
26.CDE	66	77	1,66	27,9	200	N	S
27.SDE	63	69	1,67	24,7	240	N	N
28.CVF	50	71	1,69	24,8	410	N	N
MÉDIA	52,54	69,75	1,65	25,76	458,79		

continua

II-a: Acesso Mamoplastia Pedículo Superior - conclusão

Paciente	DM	Complicações	Deiscência	Perda Parcial	Infecção	Extrusão	Hematoma
1.DFR	N			S			
2.GHT	S						
3.MJC	N						
4.DDF	N		S				
5.HJK	N						
6.MS	N						
7.TZ	N						
8.MHS	N						
9.MSG	N						
10.QAS	N						
11.WAS	N		S	S		S	
12.RFC	N						
13.VBF	N						
14.NMJ	N						
15.MIO	N						
16.IHF	N			S			
17.UFD	N						
18.MED	N						
19.MRT	N						
20.LT	S						
21.CMT	N						
22.ASE	N						
23.MAS	N		S				
24.GHJ	N						
25.KIL	N						
26.CDE	N			S			
27.SDE	N						
28.CVF	N						
MÉDIA							

II-b: Acesso Mamoplastia Pedículo Inferior

Paciente	Idade	Peso	Altura	IMC	Peso Mama	HAS	Tabagismo
1.MCD	47	67	1,69	23,4	620	N	S
2.MAG	43	66	1,72	22,3	340	N	N
3.ERT	51	73	1,6	28,5	400	N	N
4.TGY	59	68	1,66	24,6	660	N	S
5.YG	55	60	1,7	20,7	420	N	N
6.OMS	56	78	1,57	31,6	680	S	N
7.ASD	44	60	1,59	23,7	330	N	N
8.DFR	41	70	1,61	27	420	N	N
9.CVB	67	67	1,71	22,9	450	N	S
10.NMH	61	82	1,64	30,4	690	N	N
11.LKJ	39	83	1,66	30,1	650	N	N
12.JK	59	72	1,67	25,8	390	N	N
13.MJS	50	70	1,65	25,7	405	N	N
14.VBN	48	73	1,68	25,8	420	N	N
15.SER	47	76	1,69	26,6	540	N	N
16.DFR	46	55	1,67	19,7	320	N	N
17.LKI	49	81	1,56	33,2	560	S	N
18.NVC	58	62	1,55	25,8	460	N	N
19.MS	57	69	1,6	26,9	495	N	S
20.BCS	52	53	1,63	19,9	260	N	N
21.MB	49	72	1,7	24,9	290	S	N
22.QAS	39	63	1,63	23,7	515	N	N
23.MSS	49	78	1,69	27,3	560	N	S
24.MAC	66	86	1,59	34	660	N	N
MÉDIA	51,33	70,17	1,64	26,02	480,63		

continua

II-b: Acesso Mamoplastia Pedículo Inferior - conclusão

Paciente	DM	Complicações	Deiscência	Perda Parcial	Infecção	Extrusão	Hematoma
1.MCD	N						
2.MAG	N						
3.ERT	N						
4.TGY	N						
5.YG	N						
6.OMS	N		S				
7.ASD	N						
8.DFR	N						
9.CVB	N						
10.NMH	N		S	S			
11.LKJ	N						
12.JK	S						
13.MJS	N						
14.VBN	N						
15.SER	N				S		
16.DFR	N						
17.LKI	N						
18.NVC	N						
19.MS	N						
20.BCS	N						
21.MB	N						
22.QAS	N						
23.MSS	N						
24.MAC	N						
MÉDIA							

Ângela T. Paes

R. Coronel Lisboa, 675

Vila Mariana – CEP 04020-041

Tel. 5908-0099 / 9232-7367

e-mail:atpaes@terra.com.br

RELATÓRIO DE ANÁLISE ESTATÍSTICA

Pesquisador: Alexandre Munhoz

Instituição: FMUSP – Cirurgia Plástica

Data: 05/08/2011

1. INTRODUÇÃO

Os dados analisados são provenientes de um estudo retrospectivo com pacientes submetidas à cirurgia de reconstrução de mama. As pacientes foram divididas em **4 grupos (IIA (n=39), IIb (n=67), IIIA (n=28) e IIIB (n=24))** de acordo com o tipo de incisão. As variáveis observadas foram:

- Variáveis independentes (fatores de risco): idade, IMC, peso da mama, hipertensão, diabetes e tabagismo
- Variáveis dependentes (resposta): complicações, deiscência, perda parcial, infecção, extrusão e hematomas.

Os objetivos da análise estatística são:

1. Verificar se os grupos são homogêneos em relação aos fatores de risco e incidência de complicações;
2. Avaliar o efeito dos fatores de risco e do tipo de incisão (grupos) sobre a incidência de complicações.

2. ANÁLISE ESTATÍSTICA

As variáveis qualitativas foram resumidas em freqüências absolutas e relativas (porcentagens) e as quantitativas em médias e desvios padrão. A distribuição dos dados numéricos foi ilustrada por gráficos do tipo Box-plot e gráficos com intervalos de confiança de 95% para as médias.

Para comparar os grupos em relação a variáveis quantitativas foram utilizados modelos de Análise de Variância (ANOVA) seguidos pelo método de comparações múltiplas de Tukey. Nos casos em que a suposição de homogeneidade de variâncias foi rejeitada, utilizou-se a correção de Brown-Forsythe. Para as comparações referentes a variáveis qualitativas foram utilizados o teste qui-quadrado de Pearson ou o teste exato de Fisher, quando necessário.

Para investigar o efeito dos fatores de risco e tipo de incisão (grupo) sobre a incidência de complicações foram utilizados modelos de regressão logística simples (abordagem univariada) e múltipla (análise multivariada). Os resultados foram expressos em odds ratio e respectivos intervalos de confiança de 95%.

O nível de significância adotado foi 0,05.

O programa estatístico para efetuar os cálculos foi o SPSS for Windows, versão 17.0.

3. RESULTADOS

3.1. Comparações entre os grupos

As Tabelas 1 e 2 apresentam as comparações entre os grupos em relação aos fatores de risco (Tabela 1). Observou-se diferença entre os grupos apenas em relação ao peso das mamas, sendo que o peso médio das mamas no grupo IIA foi estatisticamente menor que o peso médio das mamas nos grupos IIIA (p=0,008) e IIIB (p=0,002).

Quando analisamos o peso das mamas na forma de categorias formadas a partir da mediana (menos de 380g e 380g ou mais) encontramos mais

diferenças estatisticamente significantes. Em geral, os grupos não são homogêneos em relação ao peso das mamas pois os grupos IIIA e IIIB têm pacientes com mamas maiores que das pacientes dos grupos IIA e IIB.

Não houve diferença entre os grupos em relação à idade, peso, IMC, hipertensão, diabetes e tabagismo.

Tabela 1: Comparações entre os grupos em relação aos fatores de risco

	Grupos				
	II A (n=39)	II B (n=67)	III A (n=28)	III B (n=24)	p-valor*
Idade (anos) – média (dp)	50,4 (10,6)	51,9 (8,7)	52,5 (8,0)	51,3 (7,8)	0,776
Peso (kg) – media (dp)	69,2 (8,3)	71,8 (10,5)	69,8 (8,3)	70,2 (8,7)	0,539
Peso da mama (g) – média (dp)	333,6[§Δ] (167,8)	392,2 (156,7)	458,8 (152,3)	480,6 131,8)	0,001
Peso da mama** – n (%)					<0,001
Menos de 380g	29 (74,4)	30 (44,8)	7 (25,0)	5 (20,8)	
380g ou mais	10 (25,6) [§Δ]	37 (55,2) [§¥]	21 (75,0)	19 (79,2)	
IMC (kg/m^2) – média (dp)	25,9 (3,9)	27,2 (4,3)	25,8 (3,7)	26,0 (3,9)	0,274
Categorias de IMC – n (%)					0,913
Normal (menor que 25)	19 (48,7)	24 (35,8)	13 (46,4)	10 (41,7)	
Sobrepeso (>= 25 e < 30)	14 (35,9)	29 (43,3)	10 (35,7)	9 (37,5)	
Obeso (>=30)	6 (15,4)	14 (20,9)	5 (17,9)	5 (20,8)	
HAS – n (%)	5 (12,8)	9 (13,4)	3 (10,7)	3 (12,5)	>0,999
DM – n (%)	3 (7,7)	5 (7,5)	2 (7,1)	1 (4,2)	>0,999
Tabagismo – n (%)	8 (20,5)	13 (19,4)	5 (17,9)	5 (20,8)	>0,999

dp=desvio padrão; * referente à hipótese de igualdade dos 6 grupos; ** categorizado segundo a mediana.
[§] p<0,05 quando comparado ao grupo IIIB; [Δ] p<0,05 quando comparado ao grupo IIIA; [¥] p<0,05 quando comparado ao grupo IIA.

Quanto à ocorrência de complicações (Tabela 2), apesar de observamos diferenças percentuais, não foram detectadas diferenças estatisticamente significantes entre os grupos.

Tabela 2: Comparações entre os grupos em relação à incidência de complicações

	Grupos				p-valor
	II A (n=39)	II B (n=67)	III A (n=28)	III B (n=24)	
Complicações – n (%)	**8 (20,5)**	5 (7,5)	6 (21,4)	3 (12,5)	0,144
Deiscência – n (%)	5 (12,8)	3 (4,5)	3 (10,7)	2 (8,3)	0,405
Perda parcial – n (%)	4 (10,3)	3 (4,5)	4 (14,3)	1 (4,2)	0,320
Infecção – n (%)	2 (5,1)	1 (1,5)	0 (0)	1 (4,2)	0,441
Extrusão – n (%)	3 (7,7)	1 (1,5)	1 (3,6)	0 (0)	0,235
Hematomas – n (%)	0 (0)	1 (1,5)	0 (0)	0 (0)	>0,999

Dos 158 pacientes, 22(13,9%) apresentaram complicações, 13 (8,2%) tiveram deiscência, 12 (7,6%) sofreram perda parcial, 6 extrusões (3,2%), 4 pacientes com infecção e 1 com hematomas.

3.2. Análise dos fatores de risco para complicações

Inicialmente avaliamos o efeito isolado de cada variável sobre a chance de complicações de um modo geral (análise univariada). Nesta análise, verificamos que a hipertensão arterial, o aumento do peso da mama, o aumento de peso e, consequentemente, do IMC elevam a chance de complicações. Quanto aos grupos, não houve efeito estatisticamente significante com $p<0,05$, no entanto, algumas comparações apresentaram valores de p próximos ao nível de significância de 0,05, sugerindo que o grupo IIB tem menor chance de apresentar complicações que os grupos IIA e IIIA.

As variáveis com $p<0,10$ na univariada foram selecionadas para o modelo multivariado. Como o peso e o IMC são muito correlacionados ($r=0,92$), escolhemos o IMC para entrar no modelo.

No modelo multivariado, verificamos que, quando controlamos por IMC, peso da mama e hipertensão, algumas diferenças entre grupos passaram a ser significantes. Com este modelo confirmamos que o grupo IIB tem menor chance de complicações do que os grupos IIA e IIIA. Convém observar que o peso da mama que era significante no modelo univariado perdeu a significância no modelo multivariado. Isto

ocorreu porque existe alta correlação entre peso da mama e IMC (r=0,76) e quando ambos são considerados juntos no mesmo modelo um deles perde a importância.

Com relação à interpretação dos odds ratio (OR) do grupo, é importante ressaltar que no modelo univariado (sem ajustes) cada OR relacionado ao grupo refere-se à comparação entre 2 pacientes dos grupos em questão, independentemente do peso da mama, IMC e hipertensão. Já no modelo multivariado (ajustado por fatores de risco), os OR's da variável grupo correspondem à comparação entre pacientes de 2 grupos que tenham o mesmo IMC, mesmo peso da mama, ambos hipertensos ou ambos não hipertensos.

OBSERVAÇAO IMPORTANTE: quando incluímos nos modelos de regressão variáveis qualitativas com mais de duas categorias (no caso a variável grupo), é preciso escolher uma categoria como referência. Nesta análise, o grupo IIA foi escolhido como referência, portanto, todas as comparações foram feitas em relação a este grupo. Com o intuito de facilitar a interpretação dos resultados e incluir na Tabela 3 todas as comparações entre grupos, foi necessário ajustar vários modelos alterando a categoria de referência.

Tabela 3: Fatores associados à incidência de complicações –resultados dos modelos de regressão logística simples (análise univariada) e múltipla (análise multivariada)

	Univariada			Multivariada		
Fatores	OR	I.C. (95%)	p-valor	ORo	I.C. (95%)	p-valor
Grupo						
IIB / IIA	0,313*	[0,094; 1,035]	0,057	0,115**	[0,024; 0,549]	0,007
IIIA / IIA	1,057	[0,321; 3,478]	0,928	1,153	[0,242; 5,494]	0,858
IIIB / IIA	0,554	[0,131; 2,332]	0,420	0,418	[0,071; 2,459]	0,335
IIIA / IIB	3,382	[0,938; 12,195]	0,063	10,000	[1,678; 59,586]	0,010
IIIB / IIB	1,771	[0,390; 8,055]	0,459	3,627	[0,559; 23,541]	0,177
IIIA / IIIB	1,909	[0,422; 8,637]	0,401	2,757	[0,477; 115,938]	0,257
Idade (anos)	1,011	[0,961; 1,063]	0,678	-	-	-
Peso (kg)	1,124	[1,062; 1,190]	<0,001	-	-	-
Peso da mama (g)	1,007	[1,003; 1,010]	<0,001	1,000	[0,995; 1,006]	0,871
IMC (kg/m^2)	1,328	[1,173; 1,503]	<0,001	1,366	[1,050; 1,778]	0,020
HAS	7,867	[2,753; 22,479]	<0,001	1,854	[0,420; 8,184]	0,415
DM	0,600	[0,073; 4,934]	0,635	-	-	-
Tabagismo	2,178	[0,801; 5,918]	0,127	-	-	-

OR= odds ratio, I.C.=intervalo de confiança; HAS=hipertensão arterial sistêmica; DM=diabetes mellitus.
* com categorias invertidas, isto é, IIA/IIB OR=3,2, IC95%=[0,966; 10,599];
** com categorias invertidas, isto é, IIA/IIB OR=8,675, IC95%=[1,823; 41,276].

Alternativamente, ajustamos novos modelos considerando o peso da mama e o IMC como variáveis categóricas (Tabela 4). Em geral, os resultados foram semelhantes.

Tabela 4: Fatores associados à incidência de complicações –resultados dos modelos de regressão logística simples (análise univariada) e múltipla (análise multivariada) considerando IMC e peso das mamas em categorias

Fatores	Univariada			Multivariada		
	OR	I.C. (95%)	p-valor	ORo	I.C. (95%)	p-valor
Grupo						
IIB / IIA	0,313*	[0,094; 1,035]	0,057	0,151**	[0,033; 0,696]	0,015
IIIA / IIA	1,057	[0,321; 3,478]	0,928	0,841	[0,170; 4,151]	0,832
IIIB / IIA	0,554	[0,131; 2,332]	0,420	0,321	[0,052; 1,965]	0,219
IIIA / IIB	3,382	[0,938; 12,195]	0,063	5,557	[1,197; 25,804]	0,029
IIIB / IIB	1,771	[0,390; 8,055]	0,459	2,120	[0,382; 11,759]	0,390
IIIA / IIIB	1,909	[0,422; 8,637]	0,401	2,621	[0,463; 14,833]	0,276
Idade (anos)	1,011	[0,961; 1,063]	0,678	-	-	-
Peso (kg)	1,124	[1,062; 1,190]	<0,001	-	-	-
Peso da mama ≥ 380 g	4,370	[1,405; 13,586]	0,011	1,525	[0,259; 8,979]	0,641
IMC						
Sobrepeso / normal	2,250	[0,537; 9,420]	0,267	2,363	[0,463; 12,068]	0,301
Obeso / normal	16,059	[4,102; 62,875]	<0,001	11,492	[1,569; 84,157]	0,016
HAS	7,867	[2,753; 22,479]	<0,001	2,920	[0,711; 11,992]	0,137
DM	0,600	[0,073; 4,934]	0,635	-	-	-
Tabagismo	2,178	[0,801; 5,918]	0,127	-	-	-

OR= odds ratio, I.C.=intervalo de confiança; HAS=hipertensão arterial sistêmica; DM=diabetes mellitus.
* com categorias invertidas, isto é, IIA/IIB OR=3,2, IC95%=[0,966; 10,599];
** com categorias invertidas, isto é, IIA/IIB OR=6,609, IC95%=[1,438; 30,381].

PUBLICAÇÃO:

Breast Cancer Res Treat
DOI 10.1007/s10549-013-2634-7

EPIDEMIOLOGY

Clinical outcomes following nipple–areola-sparing mastectomy with immediate implant-based breast reconstruction: a 12-year experience with an analysis of patient and breast-related factors for complications

Alexandre Mendonça Munhoz · Cláudia Maria Aldrighi · Eduardo Montag · Eduardo Gustavo Arruda · José Mendes Aldrighi · Rolf Gemperli · Jose Roberto Filassi · Marcus Castro Ferreira

Received: 29 March 2013 / Accepted: 7 July 2013
© Springer Science+Business Media New York 2013

Abstract Nipple-sparing mastectomy (NSM) is increasingly offered to women for therapeutic and prophylactic indications. Although, clinical series have been described, there are few studies describing risk factors for complications. The objective of this study is to evaluate the incidence of complications in a series of consecutive patients submitted to NSM and differences between clinical risk factors, breast volume, and different incision types. In a cohort-designed study, 158 reconstructed patients (invasive/in situ cancer and high risk for cancer) were stratified into groups based on different types of incision used (hemi-periareolar, double-circle periareolar, and Wise-pattern). They were matched for age, body mass index, associated clinical diseases, smoking, and weight of specimen. Also included were patients treated with adjuvant chemotherapy and postoperative radiotherapy. Mean follow-up was 65.6 months. In 106 (67 %) patients, NSM was performed for breast cancer treatment and in 52 (32.9 %) for cancer prophylaxis. Thirty-nine (24.6 %) patients were submitted to hemi-periareolar technique, 67 (42.4 %) to double-circle periareolar incision, and 52 (33 %) to Wise-pattern incision. The reconstruction was performed with tissue expander and implant–expander. Local recurrence rate was 3.7 % and the incidence of distant metastases was 1.8 %. Obese patients and higher weight of specimen had a higher risk for complications. After adjusting risk factors (BMI, weight of specimen), the complications were higher for patients submitted to hemi-periareolar and Wise-pattern incisions. This follow-up survey demonstrates that NSM facilitates optimal breast reconstruction by preserving the majority of the breast skin. Selected patients can have safe outcomes and therefore this may be a feasible option for breast cancer management. Success depends on coordinated planning with the oncologic surgeon and careful preoperative and intraoperative management. Surgical risk factors include incision type, obesity, and weight of breast specimen.

Keywords Breast reconstruction · Skin-sparing mastectomy · Nipple-sparing mastectomy · Outcome · Complications · Silicone breast implants

Abbreviations

SSM	Skin-sparing mastectomy
NSM	Nipple-sparing mastectomy
NAC	Nipple–areola complex
LDMF	Latissimus dorsi myocutaneous flap
TRAM	Transversus rectus abdominis myocutaneous flap
BMI	Body mass index

A. M. Munhoz (✉) · C. M. Aldrighi · J. R. Filassi
Division of Plastic Surgery, Hospital Sírio-Libanês, Rua Mato Grosso 306 cj.1705-1706, São Paulo, SP 01239-040, Brazil
e-mail: munhozalex@uol.com.br

E. Montag · E. G. Arruda · J. R. Filassi
Cancer Institute of São Paulo, University of São Paulo, São Paulo, Brazil

J. M. Aldrighi
Public Health Sciences Department, University of São Paulo, São Paulo, Brazil

R. Gemperli · M. C. Ferreira
Plastic Surgery Division, University of São Paulo School of Medicine, São Paulo, Brazil

J. R. Filassi
Breast Surgery Group, Cancer Institute of São Paulo, University of São Paulo, São Paulo, Brazil

Published online: 30 July 2013

Introduction

In recent years, a debate has developed about the opportunity of extending preservation of the skin to include the nipple–areola complex (NAC) [1–18]. Thus, the NAC-sparing mastectomy (NSM) can be an alternative, which aims at avoiding the removal of the NAC and the positive consequences for immediate reconstruction.

The objectives of NSM are resection of the breast tissue while restoring the breast volume and minimal deformity. To achieve these goals, numerous approaches have been proposed by a variety of designs incorporating a periareolar incision, or other variations in the shape and size around the NAC [3, 4, 8–11, 13–16]. Although incision designs vary with configuration, these approaches are frequently combined with immediate reconstruction and options are based on patient preference, body habitus, and surgeon experience. However, the impasse of the access incision without complications has drawn attention in the literature [9, 14–16, 18].

Although immediate NSM reconstruction has been previously discussed [1–18], the literature provides little evidence of the influence of possible risk factors on the chance of complications following reconstruction. In addition, incision selection is debated owing to the lack of high-level evidence, as few clinical trials have been carried out. Thus, this study was designed to review a series of immediate reconstruction of NSM deformities and assesses the incidence of complications to identifying risk factors for an unfavorable outcome. We, therefore, assessed patient-related and breast-related characteristics as potential risk factors for these complications.

Patients and methods

Between January 2000 and July 2012, all cases submitted to NSM and immediate implant-based reconstruction at the University of São Paulo Medical School, Hospital Sírio-Libanês and the senior author's (A.M.M) private practice were reviewed. Oncological information on tumor size/location, axillary surgery, and adjuvant therapy were obtained. The indications for NSM and reconstruction included prophylactic mastectomy, in situ and invasive carcinoma. The primary endpoint was the development of one or more perioperative complications and is defined as those occurring at any time from initiation of reconstruction up to 1-month postoperative. Complications were evaluated and included wound dehiscence, partial skin flap loss, infection, hematoma, and implant extrusion.

Patient evaluation, incision, and reconstructive procedure selection

All patients were first seen by a multidisciplinary team and based on the breast volume/ptosis patients were evaluated by the plastic surgeon who indicated the incision and reconstruction with the appropriate technique. NSM was stratified into sub-types based on the type of incision used (hemi-periareolar, double-circle periareolar[10], and Wise-pattern) (Fig. 1a). The inclusion and exclusion criteria for each group has been developed based upon surgical experience and has evolved over time (Fig. 1b). The NSM involved patients with tumors measuring less than 3 cm and located more than 5 cm from the NAC. The mastectomy specimen is removed en bloc, preserving the subdermal nipple ductal tissue. The nipple tissue is marked with a suture, removed, and cytological evaluation of the undersurface of the areolar flaps is performed. The areola tissue is then evaluated before reconstruction to assess viability. If there is any inadequate perfusion, the procedure is converted into a standard SSM and not included in the present study.

Reconstructive procedures

The reconstruction techniques were performed with one of two surgical options: tissue expander (133 style MV, Allergan Inc., Irvine, Calif.) and biodimensional implant–expander (150 style, Allergan Inc., Irvine, Calif.). Implants/expanders were selected preoperatively, according to the width, height, and projection of the normal breast. This is confirmed by measuring the linear dimension of the pocket at the widest point of the anatomical implant position during surgery. At the time of the implant–expander placement, the devices were placed totally submuscularly (subpectoral/subserratus) or in a partial submuscular pocket depending upon the patient's anatomy and the condition of the muscle/skin flaps after the mastectomy.

Statistical analysis

To compare groups regarding quantitative variables (age, breast weight, and BMI), the analysis of variance (ANOVA) was performed followed by *Tukey's* multiple comparison tests. Binary variables (complication, smoker, hypertension, and diabetes) were compared using the Chi square or Fisher's exact test. The associations between the complications with age, body mass index (BMI), smoking history, and breast weight were analyzed. The continuous variable weight of the specimen was reduced to whether or not it was over their mean value (380 g). Univariate and multivariate analyses were performed using logistic regression models taking the occurrence of complications as outcome. Variables with significant differences between groups or with $p < 0.10$ in univariate analysis were included in the multivariate model. Results are presented as odds ratios and 95 % confidence intervals as a measure of

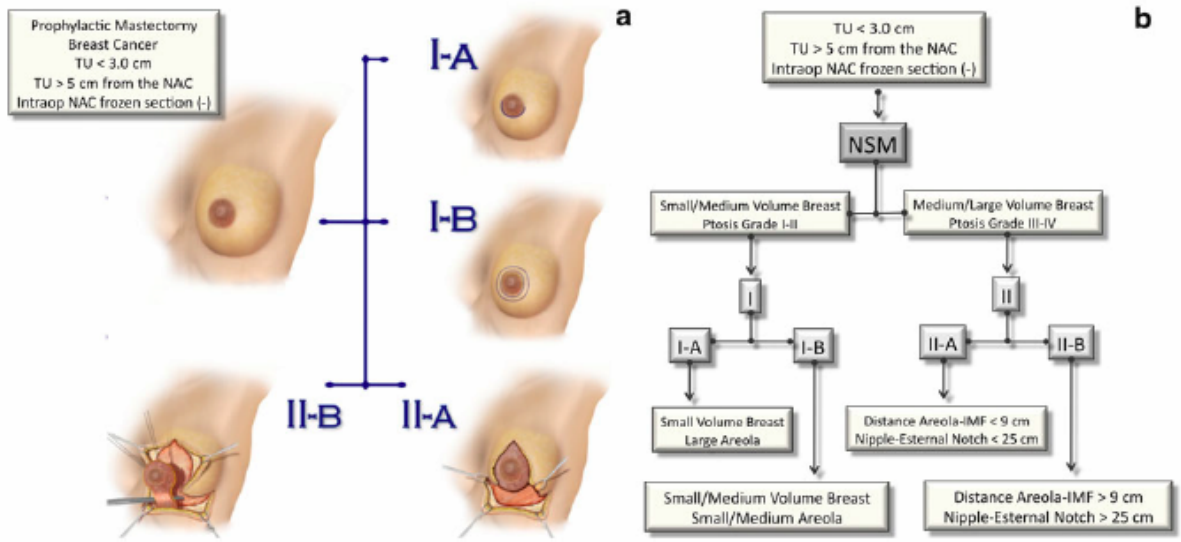

Fig. 1 **a** Schematic representation of NSM algorithm. *I-A* hemi-periareolar incision. *I-B* double-circle concentric periareolar incision. *II-A* Wise pattern by a superior pedicle technique. *II-B* Wise pattern by an inferior pedicle technique. **b** Algorithm for immediate NSM reconstruction and indications based on the breast volume, presence of ptosis, tumor location and characteristics. *I-A* hemi-periareolar incision. *I-B* double-circle concentric periareolar incision. *II-A* Wise pattern by a superior pedicle technique. *II-B* Wise pattern by an inferior pedicle technique

association. A value of $p < 0.05$ was considered statistically significant. The SPSS™ for Windows software package was used (SPSS Inc. Chicago, Illinois).

Results

Over a period of 12 years, a total of 158 patients were included (Figs. 2, 3, 4, 5). In 106 (67 %) patients, NSM was performed for breast cancer treatment and in 52 (32.9 %) for cancer prophylaxis. Thirty-nine patients (24.6 %) were submitted to hemi-periareolar technique, 67 (42.4 %) to double-circle periareolar incision, and 52 to Wise-pattern incision (28 (17.7 %) with a superior pedicle and 24 (15.1 %) with an inferior pedicle technique) (Figs. 2, 3, 4, 5). Mean age was 51.4 years (range 33–78 years). Sixty-six (41.7 %) patients underwent bilateral reconstruction. Median weight of the breast specimens was 416.2 g (range 145–720 g). Minimum follow-up after surgery was 9 months, with an average of 65.6 months (range 6–130 months). Details of patient demographics according to each group are provided in Table 1.

Tumor and oncological characteristics

Of the 106 patients with breast cancer, 78 (73.5 %) had tumors measuring 2 cm or less (T1), and 28 (26.4 %) had tumors between 2 and 4 cm (T2). Tumor location was unilateral in 98 (92.4 %) and bilateral in 8 (7.5 %) patients. In these patients, 15 contra-lateral surgeries were prophylactic. 58 patients (60.4 %) were submitted to a sentinel lymph node biopsy, 28 patients (26.4 %) underwent chemotherapy, and 10 (9.4 %) had adjuvant radiotherapy. Local recurrence rate was 3.7 % (4/106 cancer patients) and the incidence of distant metastases was 1.8 % (2/106 patients). Local-regional recurrences were observed in the skin or subcutaneous tissue of the breast as palpable masses. There were no recurrences involving the spared NAC.

Overall complication rates

Thirty-five (22.1 %) local complications occurred in 22 of the 158 patients (13.9 %). Five patients (3.1 %) presented more than one complication and four (2.5 %) presented three complications. Wound dehiscence was observed in 13 patients (8.2 %), partial skin flap necrosis in 12 (7.5 %; 4 in the mastectomy flap and 8 in the NAC), infection in 4 (2.5 %), and hematoma in 1 (0.6 %). Five patients (3.1 %) had implant loss with 3 (1.8 %) secondary to wound dehiscence associated to partial flap loss, 1 (0.6 %) secondary to partial flap loss, and 1 (0.6 %) following a local infection in the peri-implant space. All cases of dehiscence except three were treated by a conservative approach with a good result. Eight of the 12 skin flap necroses around the incision healed after local wound care. The wound was re-excised in the remaining five cases. In three patients, the NSM had been carried out through the elliptical excision;

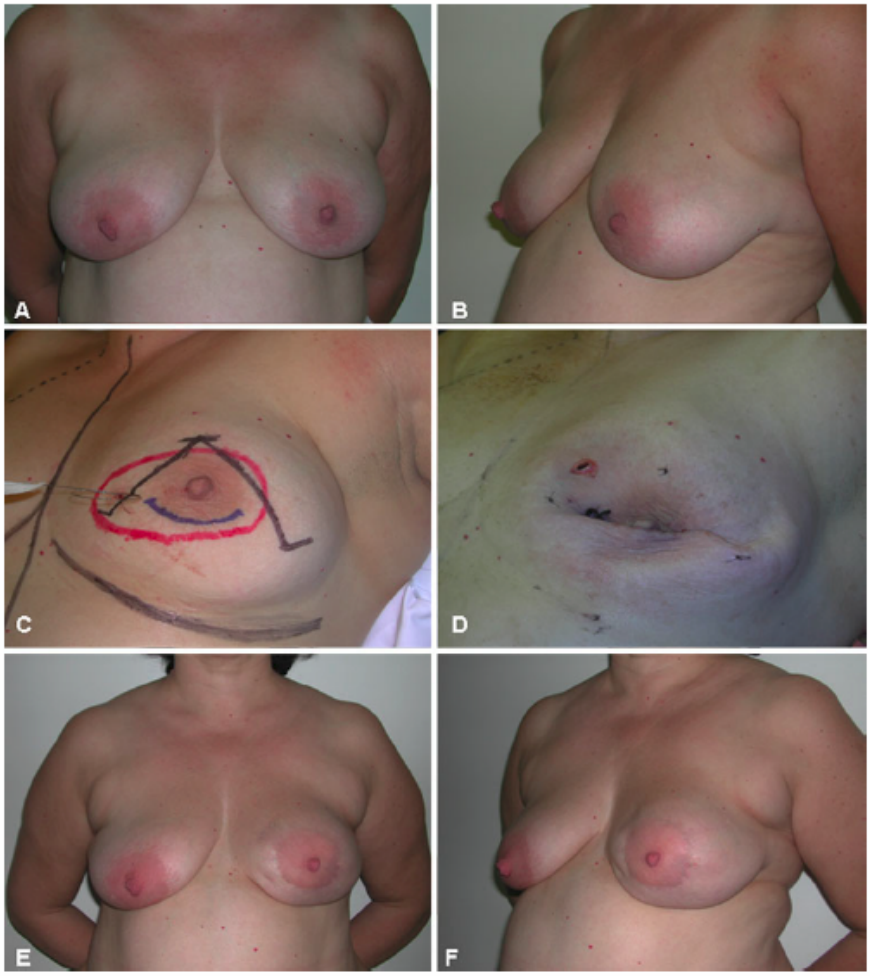

Fig. 2 **a–f** NSM/hemi-periareolar incision: a 49-year-old patient with an invasive ductal carcinoma in the left breast (3.8 cm) (**a–b** above *left* and *right*). Preoperative planning was based on a left conservative breast surgery through a periareolar approach and immediate reconstruction with mammaplasty. Intraoperative frozen sections diagnosed a multifocal disease. Thus, the patient underwent a left NSM mastectomy with the initial hemi-periareolar incision and axillary dissection (**c–d**, center-above *left* and *right*). The oncological procedure was immediately followed by a left implant–expander (Allergan 150 SH, 285 cm^3) reconstruction. One year postoperative appearance with a very good outcome (**e–f**, below *left* and *right*)

in two, a secondary flap was indicated (one TRAM flap and one LDMF). In the entire series of 158 NSM, the NAC survived in 150 cases (95 %), partially survived in seven cases (4.4 %), and was lost in one case (0.6 %).

Effect of clinical patient-related and breast-related factors on outcome of surgery

There were no significant differences between groups in terms of age ($p = 0.776$), BMI ($p = 0.274$), hypertension ($p > 0.999$), diabetes ($p > 0.999$), and smoking history ($p > 0.999$). Difference was observed between the groups in relation to the weight of the breasts. The average breast weight in patients submitted to hemi-periareolar incision was lower than the average weight in patients submitted to Wise-pattern superior pedicle ($p = 0.008$) and Wise-pattern inferior pedicle ($p = 0.002$). Results are listed in Table 1. Regarding the incidence of complications and the different incisions, there were no statistically significant differences between groups. Results are listed in Tables 2 and 3. Univariate analyses were performed to identify risk factors for complications. There was a significantly higher incidence of complications in the obese (odds ratio 1.328; $p < 0.001$), larger specimens group (odds ratio 1.007; $p < 0.001$), and hypertension (odds ratio 7.867; $p < 0.001$). Neither a history of diabetes ($p = 0.635$), nor

Fig. 3 **a–f** NSM/double-circle concentric periareolar incision: a 49-year-old patient with invasive lobular carcinoma in the right breast (1.8 cm) and atypical hyperplasia in the left breast (**a–b** above *left* and *right*). The patient underwent a bilateral NSM mastectomy with a double concentric periareolar incision and sentinel lymph node biopsy (**c–d** center-above *left* and *right*). The oncological procedure was immediately followed by a bilateral implant–expander (Allergan 150 SH, 385 cm^3) reconstruction. Two years postoperative appearance with a very good outcome (**e–f** below *left* and *right*)

age ($p = 0.678$), nor smoking history ($p = 0.127$) was a significant predictor of complications. Regarding the type of incision, there was no statistically significant effect, however, some comparisons had p values close to the significance level of 0.05, suggesting that the double-circle incision is less likely to have complications than hemi-periareolar and Wise-pattern incision groups (Table 4). Variables with $p < 0.10$ in the univariate analysis were selected for the multivariate model. As the weight and BMI are highly correlated ($r = 0.92$), the BMI was chosen. In the multivariate model, we found that when the BMI, breast weight, and hypertension are controlled, some differences between groups became significant. With this model, we observed that the double-circle incision has less chance of complications than hemiperiareolar and Wise-pattern superior pedicle incisions.

Reoperation/revisional surgeries/contralateral procedures

Fourteen patients (8.8 %) required reoperation. Reasons for unanticipated return to the operating room included the following: implant loss in five (3.1 %) patients, debridement of NSM flap in five (3.1 %), wound dehiscence in three (1.8 %), and evacuation of hematoma in one (0.6 %) patients. Sixty-nine percent of all patients who underwent unilateral procedure and completed their reconstruction (63 of 92) had a contralateral breast symmetry procedure.

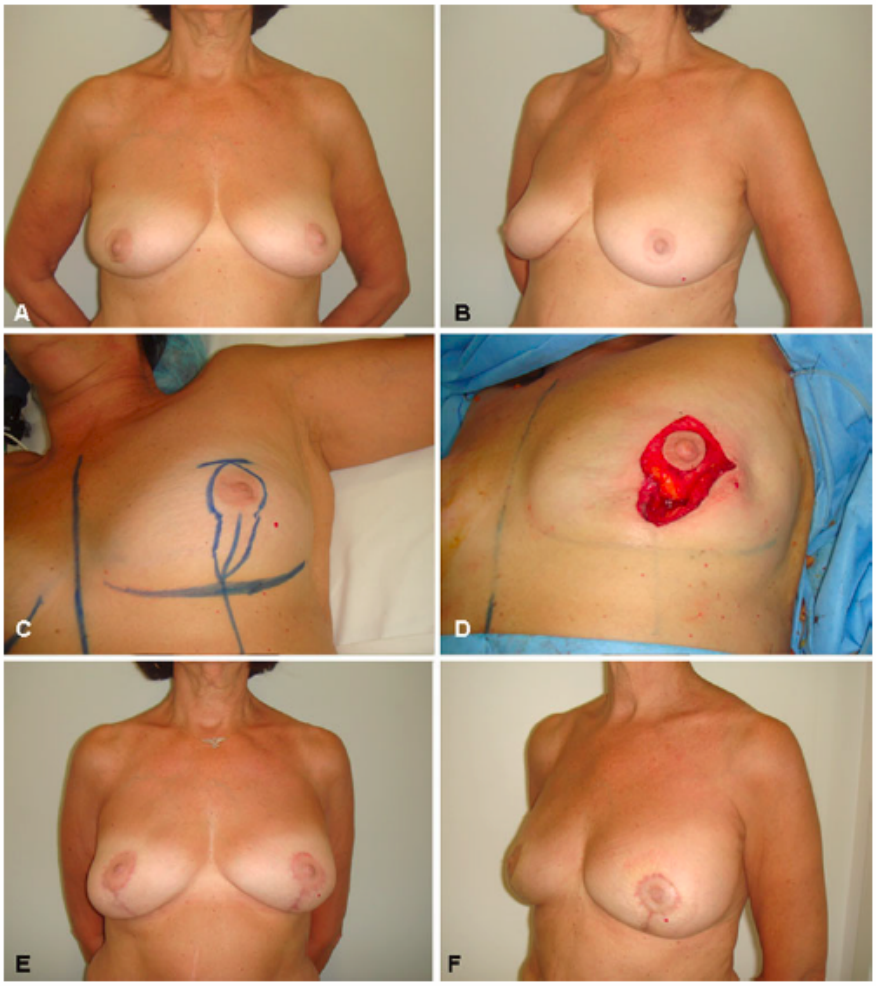

Fig. 4 **a–f** NSM/Wise pattern by a superior pedicle technique: a 57-year-old patient with invasive lobular carcinoma of the left breast (3 cm) and familial history of breast cancer (**a–b** above *left* and *right*). The patient underwent a bilateral NSM mastectomy with a modified Wise pattern by a superior pedicle technique and sentinel lymph node biopsy (**c–d** center-above *left* and *right*). The oncological procedure was immediately followed by a bilateral implant–expander (Allergan 150 SH, 385 cm^3) reconstruction. Seven months postoperative appearance with a very good outcome (**e–f** below *left* and *right*)

Twenty-five percent of all patients who underwent bilateral procedure and completed their reconstruction (16 of 66) had a secondary breast symmetry procedure. Concerning the revision surgeries, six patients (3.7 %) underwent repositioning by rotation of the remote filling port. The surgery was a minor procedure (office surgery under local anesthesia) and performed 3 weeks after NSM reconstruction.

Discussion

SSM (skin-sparing mastectomy) is currently indicated for early breast cancer treatment [19–28]. In spite of the controversies involving risk of local relapse, some recent investigations have shown that the NSM is a safe procedure for selected patients [1, 3, 4, 13–16]. In fact, some studies have considered NSM safe in women with small, peripherally located tumors, without multicentricity, or for prophylactic mastectomy [13]. In our sample, in almost 35 % of patients the NSM was indicated for cancer prophylaxis including high-risk lesions, prophylactic, familial history, and carriers of the *BRCA1* or *BRCA2* mutation. In the remaining breast cancer patients, almost 75 % of tumors measured 2 cm or less (T1) and the majority were stage 0 and I. Additionally, we have excluded patients with NAC infiltration, NAC bleeding or with the tumor at less than 5 cm from the NAC. Considering these

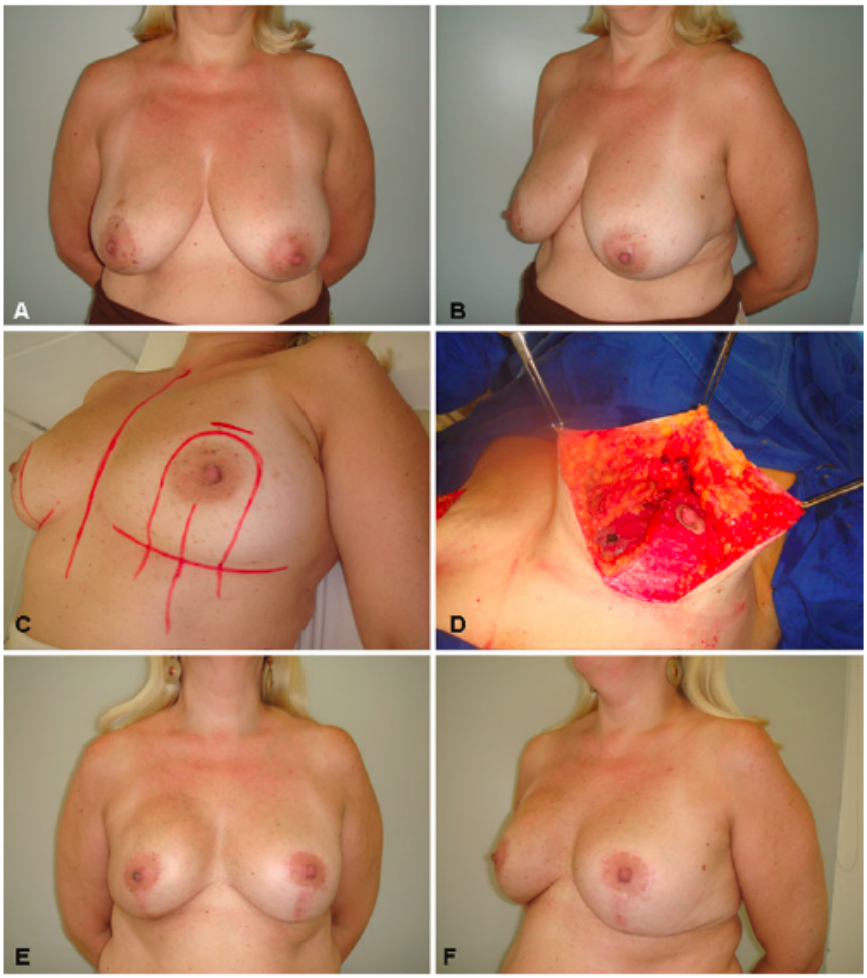

Fig. 5 **a–f** NSM/Wise pattern by an inferior pedicle technique: a 51-year-old patient with invasive ductal carcinoma of the right breast (3.0 cm) and familial history of breast cancer (**a–b** above *left* and *right*). The patient underwent a bilateral NSM mastectomy with a modified Wise pattern by an inferior pedicle technique and sentinel lymph node biopsy (**c–d** center-above *left* and *right*). The oncological procedure was immediately followed by a bilateral implant–expander (Allergan 150 FH, 350 cm^3) reconstruction. One year postoperative appearance with a very good outcome (**e–f** below *left* and *right*)

parameters, we believe that NSM is feasible with low local recurrence.

In a recent review, Tokin et al. [13] observed that the local recurrence following NSM was between 0 and 20 %, with studies varying widely in patient size, inclusion criteria, and follow-up. Boneti et al. [15] reported in a series of 281 NSMs with 25.3 months mean follow-up, a 4.6 % local recurrence rate. Jensen et al. [16] published results from 149 patients without any locoregional recurrences in a series of NSMs at a mean 5-year follow-up. We found similarly low rates of locoregional recurrence in our series, with median follow-up of 65 months, all detected as palpable masses in the skin flaps.

Combined incision planning for NSM has been described [5, 7, 8, 15–19, 21, 23, 29–32]. Habitually, the technique differs among surgeons and is dependent on the type of reconstruction and the size of the breast. A critical survey shows that the procedure is normally performed by numerous approaches, but the greater part is related to the areolar incision [1, 3–5, 10]. In our experience, we avoid the inframammary fold incision due to the technical limitation to dissect the upper pole breast tissue and inadequate resection. Additionally, in some cases, we believe that it is difficult to place the incision in the right position once the final implant volume is decided upon at the end of the surgery. Besides these limitations, some authors believe

Table 1 Patients, groups, and clinical characteristics ($n = 158$)

Characteristic	Hemi-periareolar ($n = 39$)	Double-circle ($n = 67$)	Wise pattern/superior pedicle ($n = 28$)	Wise pattern/inferior pedicle ($n = 24$)	p value
Mean age (SD) (years)	50.4 (10.6)	51.9 (8.7)	52.5 (8.0)	51.3 (7.8)	0.776
Weight (SD) (kg)	69.2 (8.3)	71.8 (10.5)	69.8 (8.3)	70.2 (8.7)	0.539
BMI (SD), (kg/m^2)	25.9 (3.9)	27.2 (4.3)	25.8 (3.7)	26.0 (3.9)	0.239
Normal (BMI < 25), n	19 (48.7 %)	24 (35.8 %)	13 (46.4 %)	10 (41.7 %)	–
Overweight (>25; <30), n	14 (35.9 %)	29 (43.3 %)	10 (35.7 %)	9 (37.5 %)	–
Obese (BMI >30), n	6 (15.4 %)	14 (20.9 %)	5 (17.9 %)	5 (20.8 %)	–
Smoking, n (%)	8 (20.5 %)	13 (19.4 %)	5 (17.9 %)	5 (20.8 %)	>0.999
Hypertension, n (%)	5 (12.8 %)	9 (13.4 %)	3 (10.7 %)	3 (12.5 %)	>0.999
Diabetes mellitus, n (%)	3 (7.7 %)	5 (7.5 %)	2 (7.1 %)	1 (4.2 %)	>0.999
Mean weight of breast, g	333.6	392.2	458.8	480.6	0.001
Weight of breast, n (%)					<0.001
<380 g, n (%)	29 (74.4 %)	30 (44.8 %)	7 (25.0 %)	5 (20.8 %)	
>380 g, n (%)	10 (25.6 %)	37 (55.2 %)	21 (75.0 %)	19 (79.2 %)	

BMI body mass index (kg/m^2), *SD* standard deviation

Table 2 Patients, groups, and incidence of complications ($n = 158$)

	Groups (incision)				
	Hemi-periareolar ($n = 39$)	Double-circle ($n = 67$)	Wise pattern/superior Pedicle ($n = 28$)	Wise pattern/inferior Pedicle ($n = 24$)	p value
Total complications—n (%)	8 (20.5)	5 (7.5)	6 (21.4)	3 (12.5)	0.144
Dehiscence—n (%)	5 (12.8)	3 (4.5)	3 (10.7)	2 (8.3)	0.405
Partial lost—n (%)	4 (10.3)	3 (4.5)	4 (14.3)	1 (4.2)	0.320
Infection—n (%)	2 (5.1)	1 (1.5)	0 (0)	1 (4.2)	0.441
Extrusion—n (%)	3 (7.7)	1 (1.5)	1 (3.6)	0 (0)	0.235
Hematoma—n (%)	0 (0)	1 (1.5)	0 (0)	0 (0)	>0.999

Some patients presented more than one complication

that the inframammary incision could impair the inframammary blood supply [29, 30]. Proano and Perbeck compared skin circulation in patients having either an inframammary fold incision or a lateral lazy S incision using laser Doppler and fluorescein flowmetry [30]. In a series of 69 patients, they observed a significant reduction in flow to an area of skin 2 cm below the NAC in the group submitted to inframammary approach.

Similarly, as we observed with the inframammary incision and due to the limited exposure observed with the hemiperiareolar technique, we developed an approach to improve the surgical access. This technique is based on the double concentric periareolar incision and was described elsewhere [10]. The objective was the resection of glandular tissue, while maintaining the vascularization of the NAC via the subdermal plexus. In addition, we de-epithelialize the whole periareolar incision to allow for triple-layer closure of the wound. In some situations, small areas of delayed healing were treated conservatively. Until complete wound healing, the implant–expander is deflated to avoid skin tension and flap congestion. Following recovery, final adjustments in volume are made with a satisfactory outcome [10]. When combined with NSM, the best skin quality match with the contralateral breast and a better symmetry can be achieved. In our sample, an implant cover was performed by the superior two-thirds of the pectoralis muscle and by the cutaneous flap in the remaining inferior third. This positioning allows for improved lower breast projection and better inframammary fold definition [31, 33, 28, 34–36].

The Wise pattern has been previously described for planning SSM/NSM in ptotic breasts [19]. Classified by Carlson et al. [21, 23] as a Type IV, it involves breasts that require a conspicuous reduction of the skin envelope and offers a wide exposure with control of the skin envelope [11, 37–39]. In our study, almost 35 % of the patients were submitted to the Wise incision. The superior pedicle and inferior pedicle techniques were indicated for moderate

Table 3 Results of analyses of patient and breast-related characteristics that may have acted as risk factors for a complicated outcome ($n = 158$)

Factors	Univariate analysis[a]			Multivariate analysis[b]		
	OR	95 % CI	*p* value	OR	95 % CI	*p* value
Age (years)	1.011	0.961–1.063	0.678	–	–	–
Weight of specimen	1.007	1.003–1.010	<0.001*	1.000	0.995–1.006	0.871*
BMI	1.328	1.173–1.503	<0.001*	1.366	1.050–1.778	0.020*
HAS	7.867	2.753–22.479	<0.001*	1.854	0.420–8.184	0.415*
DM	0.600	0.073–4.934	0.635	–	–	–
Smoking history	2.178	0.801–5.918	0.127	–	–	–

OR odds ratio, *CI* confidence interval, *BMI* body mass index, *HAS* hypertension, *DM* diabetes. * $p < 0.05$

[a] Odds ratio, *p* value, and 95 % confidence interval as yielded by univariate logistic regression analysis of each of the six patient-related characteristics in 158 patients that may have acted as risk factors for a complicated outcome

[b] Odds ratio, *p* value, and 95 % confidence interval as yielded by multivariate analysis of the three patient-related characteristics in 158 patients that proved to be statistically significant risk factors for a complicated outcome by univariate regression analysis

Table 4 Results of analyses of incision-related characteristics that may have acted as risk factors for a complicated outcome ($n = 158$)

Incision	Univariate analysis[a]			Multivariate analysis[b]		
	OR	95 % CI	*p* value	OR	95 % CI	*p* value
IB/IA	0.313	0.094–1.035	0.057	0.115	0.024–0.549	0.007
IIA/IA	1.057	0.321–3.478	0.928	1.153	0.242–5.494	0.858
IIB/IA	0.554	0.131–2.332	0.420	0.418	0.071–2.459	0.335
IIA/IB	3.382	0.938–12.195	0.063	10.000	1.678–59.586	0.010
IIB/IB	1.771	0.390–8.055	0.459	3.627	0.559–23.541	0.177
IIA/IIB	1.909	0.422–8.637	0.401	2.757	0.477–115.938	0.257

OR odds ratio, *CI*, confidence interval, *IA* hemi-periareolar incision, *IB* double-circle periareolar incision, *IIA* Wise-pattern superior pedicle, *IIB* Wise-pattern inferior pedicle

ptosis and severe ptosis cases, respectively. The implant–expander is usually placed on a partial submuscular pocket depending upon the condition of the skin flaps. In spite of the main benefits, this technique has some limitations since the lateral and medial skin flaps that close down to the inframammary fold may become ischemic [11]. Thus, for this group of patients the implant–expander concept can be advantageous. During the postoperative period, the implant is totally deflated to avoid skin tension and flap congestion. Following local recovery, final adjustments in volume are made with less risk of skin flap complications [10, 28, 35]. In higher risk patients or severe breast ptosis, we preferred the inferior pedicle technique since the well-vascularized pedicle provides a stable soft-tissue cover for the implant, which protects against exposure.

In order to establish the level of risk associated with patient and incision-related characteristics, we have been including all patients who were referred for implant-based reconstruction following NSM. Our results verified that almost 14 % of patients presented at least one complication. Wound dehiscence and flap necrosis were observed in 8.2 and 7.5 % of the patients, respectively, and the major part were treated conservatively. In our study, the majority of NAC outcomes have demonstrated some degree of immediate ischemia manifested by coolness [10, 40]. However, the NAC skin survived in almost 95 % of cases and partially survived in 4.4 %. In these cases, the NAC developed epidermolysis/partial-thickness necrosis and most of these healed conservatively.

Previous studies have reported some risk of skin flap/NAC necrosis [10, 12–18, 29]. Although comparing NAC necrosis rates between different populations and techniques can be challenging, most studies report rates from 0 to 19.5 % [12, 14]. Thus, our results demonstrate an acceptable rate of NAC complications and support the technical feasibility of performing NSM and immediate reconstruction. In our sample, the type of incision was not significantly predictive of complications in univariate analysis. However, after adjusting for other risk factors (BMI and weight of specimen), the probability of complications tends to be higher for hemi-periareolar and Wise-pattern superior pedicle incision. In addition, the hemi-periareolar approach demonstrated a higher incidence of skin flap necrosis. We believe that besides the restricted access, this approach can

potentially result in vascular impairment to collateral flow due to traction, which can induce partial necrosis. In fact, Regolo et al. [8] in a series utilizing the periareolar incision observed a high rate of necrotic complication of the NAC, which they abandoned in favor of a lateral incision. In our study, we observed a lower incidence of NAC necrosis with the double-circle incision technique. This aspect is probably due to the full access along the inferior border of the NAC without traction, which seems to allow adequate blood supply to the NAC.

Some authors suggest that patient comorbidities are important risk factors for complications [23, 39–44]. In our study, univariate analysis showed a significantly higher incidence of complications in the obese, hypertensive, and larger specimen groups. In fact, the deleterious effect of obesity on breast reconstruction was previously studied [41, 42, 44]. One might suppose that increased BMI may predispose the flap necrosis due to the compromised sub-dermal plexus brought about by the increased surface area of the flap [39]. In addition, obese patients are likely to have additional complications due to associated microvascular disease. Similarly as observed by Wooderman et al. [43], specimen weight more than the mean weight seems to be associated with statistically significant odds ratios to develop complications. This aspect can be partially explained by a decreased perfusion of the relatively large skin flaps that result from SSM in much larger breasts. In spite of the characteristics between groups being similar, there was a difference concerning the weight of the specimen. Patients submitted to the Wise-pattern incision presented the highest averages reflecting our preselection of patients based on algorithm (Fig. 1b).

In addition to the influence of the NSM incision utilized, it has been our impression that NAC complications can also be affected by the reconstructive technique. Thus, we advocated performing only minimal immediate expansion of the thin skin flaps/NAC in order to avoid tissue tension. At present, all of our implant reconstructions are done with an implant–expander system or two-stage expander tissue technique with minimal intraoperative inflation. Similarly as pointed out by other authors, it has been our experience that these procedures not only minimize NAC complications, but also reduce mastectomy skin flap necrosis, which can lead to infection or implant extrusion [18]. In fact, in a series of 428 patients submitted to NSM reconstruction, Peled et al. [18] observed that NAC ischemic complications greatly decreased after the technical refinements of incision selection and performing implant reconstruction in a two-stage fashion.

This study has some limitations that should be recognized. First, we analyzed the risk factors that potentially influenced the short-term surgical outcome rather than the long-term complications. Second, our satisfactory results are due to a close collaboration with the oncologic surgery team in terms of incision selection flexibility and skin flap dissection. We recognized that this aspect is not frequently observed in current clinical practice. It has been our opinion that our results are only attainable if the indication for these techniques and the "team-work together" concept is placed very restrictive. Although we have identified risk factors for NSM complications, one might surmise that the overall incidence of complications was acceptably low. Thus, we believe that patients who have identified potential risk factors, such as large breast and obesity, should not be withheld from undergoing immediate reconstruction. Alternately, care must be taken during the oncological procedure with meticulous surgical technique and gentle handling of tissues to avoid complications.

Conclusion

With careful patient selection and well-planned surgical technique, NSM can provide satisfactory outcomes with acceptable complication rates. Based on the results, the probability of complications tends to be higher for the obese and higher weight of breast specimens. After adjusting for other risk factors (BMI, weight of breast specimen), the probability of complications tends to be higher for hemi-periareolar and Wise pattern with superior pedicle incision approaches.

Acknowledgements We would like to thank Angela Paes for statistical analysis, Teresa Curi for English revision and Rodrigo Tonan for the illustration.

Conflict of interest None.

References

1. Cense HA, Rutgers EJTh, Lopes Cardozo M (2001) Nipple-sparing mastectomy in breast cancer: a viable option? Eur J Surg Oncol 27:521–526
2. Stanec Z, Zic R, Stanec S, Budi S (2003) Skin-sparing mastectomy with nipple-areola conservation. Plastic Reconstr Surg 111:496–498
3. Crowe JP Jr, Kim JA, Yetman R (2004) Nipple-sparing mastectomy: technique and results of 54 procedures. Arch Surg 139:148–150
4. Garcia-Etienne CA, Borgen PI (2006) Update on the indications for nipple-sparing mastectomy. J Support Oncol 4:225–230
5. Caruso F, Ferrara M, Castiglione G (2006) Nipple sparing subcutaneous mastectomy: sixty-six months follow-up. Eur J Surg Oncol 32:937–940
6. Nahabedian MY, Tsangaris TN (2006) Breast reconstruction following subcutaneous mastectomy for cancer: a critical appraisal of the nipple-areola complex. Plast Reconstr Surg 117(4):1083–1090
7. Sacchini V, Pinotti JA, Barros AC (2006) Nipple-sparing mastectomy for breast cancer and risk reduction: oncologic or technical problem. J Am Coll Surg 203(5):704–714
8. Regolo L, Ballardini B, Gallarotti E (2008) Nipple sparing mastectomy: an innovative skin incision for an alternative approach. Breast 17:8–11

9. Stolier AJ, Sullivan SK, Dellacroce FJ (2008) Technical considerations in nipple-sparing mastectomy: 82 consecutive cases without necrosis. Ann Surg Oncol 15(5):1341–1347
10. Munhoz AM, Aldrighi C, Montag E (2009) Optimizing the nipple-areola sparing mastectomy with double concentric periareolar incision and biodimensional expander-implant reconstruction: aesthetic and technical refinements. Breast 18(6):356–367
11. Nava MB, Cortinovis U, Ottolenghi J, Riggio E, Pennati A, Catanuto G, Greco M, Rovere GQ (2006) Skin-reducing mastectomy. Plast Reconstr Surg 118(3):603–610
12. De Alcantara Filho D, Capko JM, Barry M, Morrow A Pusic, Sacchini VS (2011) Nipple-sparing mastectomy for breast cancer and risk-reducing surgery: the memorial sloan-kettering cancer center experience. Ann Surg Oncol 18(11):3117–3122
13. Tokin C, Weiss A, Wang-Rodriguez J, Blair SL (2012) Oncologic safety of skin-sparing and nipple-sparing mastectomy: a discussion and review of the literature. Int J Surg Oncol 921:821–827
14. Gerber B, Krause A, Dieterich M, Kundt G, Reimer T (2009) The oncological safety of skin sparing mastectomy with conservation of the nipple-areola complex and autologous reconstruction: an extended follow-up study. Ann Surg 249(3):461–468
15. Boneti C, Yuen J, Santiago C (2011) Oncologic safety of nipple skin-sparing or total skin-sparing mastectomies with immediate reconstruction. J Am Coll Surg 212:686–693
16. Jensen JA, Orringer JS, Giuliano AE (2011) Nipple-sparing mastectomy in 99 patients with a mean follow-up of 5 years. Ann Surg Oncol 18:1665–1670
17. Komorowski AL, Zanini V, Regolo L, Carolei A, Wysocki WM, Costa A (2006) Necrotic complications after nipple- and areola-sparing mastectomy. World J Surg 30:1410–1413
18. Peled AW, Foster RD, Stover AC, Itakura K, Ewing CA, Alvarado M, Hwang ES, Esserman LJ (2012) Outcomes after total skin-sparing mastectomy and immediate reconstruction in 657 breasts. Ann Surg Oncol 19(11):3402–3409
19. Toth BA, Lappert P (1991) Modified skin incisions for mastectomy: the need for plastic surgical input in preoperative planning. Plast Reconstr Surg 87:1048–1053
20. Kroll SS, Ames F, Singletary SE, Schusterman MA (1991) The oncologic risks of skin preservation at mastectomy when combined with immediate reconstruction of the breast. Surg Gynecol Obstet 172:17–22
21. Carlson GW (1996) Skin sparing mastectomy: anatomic and technical considerations. Am Surg 62:151–158
22. Singletary SE (1996) Skin sparing mastectomy with immediate breast reconstruction: the M. D. Anderson Cancer Institute experience. Ann Surg Oncol 3:411–416
23. Carlson GW, Bostwick J 3rd, Styblo TM (1997) Skin-sparing mastectomy. Oncologic and reconstructive considerations. Ann Surg 225:570–578
24. Slavin SA, Schnitt SJ, Duda RB (1998) Skin-sparing mastectomy and immediate reconstruction: oncologic risks and aesthetic results in patients with early-stage breast cancer. Plast Reconstr Surg 102:49–54
25. Simmons RM, Adamovich TL (2003) Skin-sparing mastectomy. Surg Clin North Am 83:885–894
26. Foster RD, Esserman LJ, Anthony JP (2002) Skin-sparing mastectomy and immediate breast reconstruction: a prospective cohort study for the treatment of advanced stages of breast carcinoma. Ann Surg Oncol 9:462–469
27. Munhoz AM, Arruda E, Montag E (2007) Immediate skin-sparing mastectomy reconstruction with deep inferior epigastric perforator (DIEP) flap. Technical aspects and outcome. Breast J 13:470–478
28. Munhoz AM, Aldrighi C, Montag E (2007) Periareolar skin-sparing mastectomy and latissimus dorsi flap with biodimensional expander implant reconstruction: surgical planning, outcome, and complications. Plast Reconstr Surg 119:1637–1645
29. Stolier AJ, Levine EA (2013) Reducing the risk of nipple necrosis: technical observations in 340 nipple-sparing mastectomies. Breast J 19(2):173–179
30. Proano E, Perbeck LG (1996) Influence of the site of skin incision on the circulation in the nipple-areola complex after subcutaneous mastectomy in breast cancer. Scand J Plast Reconstr Surg Hand Surg 30(3):195–200
31. Spear SL, Spittler CJ (2001) Breast reconstruction with implants and expanders. Plast Reconstr Surg 107:177–187
32. Gui GP, Tan SM, Faliakou EC (2003) Immediate breast reconstruction using biodimensional anatomical permanent expander implants: a prospective analysis of outcome and patient satisfaction. Plast Reconstr Surg 111:125–132
33. Salgarello M, Seccia A, Farallo E (2004) Immediate breast reconstruction with anatomical permanent expandable implants after skin sparing mastectomy: aesthetic and technical refinements. Ann Plast Surg 52:358–364
34. Maxwell GP (2003) Immediate breast reconstruction using biodimensional anatomical permanent expander implants: a prospective analysis of outcome and patient satisfaction (discussion). Plast Reconstr Surg 111:139–145
35. Mahdi S, Jones T, Nicklin S, McGeorge DD (1998) Expandable anatomical implants in breast reconstructions: a prospective study. Br J Plast Surg 51:425–432
36. Mandrekas AD, Zambacos GJ, Katsantoni PN (1995) Immediate and delayed breast reconstruction with permanent tissue expanders. Br J Plast Surg 48:572–579
37. Toth BA, Daane SP (2003) Purse-string mastectomy with immediate prosthetic reconstruction: an improved skin-sparing technique for small breasts. Plast Reconstr Surg 111:2333–2340
38. Hammond DC, Capraro PA, Ozolins EB, Arnold JF (2002) Use of a skin-sparing reduction pattern to create a combination skin-muscle flap pocket in immediate breast reconstruction. Plast Reconstr Surg 110:206–211
39. Davies K, Allan L, Roblin P, Ross D, Farhadi J (2011) Factors affecting post-operative complications following skin sparing mastectomy with immediate breast reconstruction. The Breast 20(1):21–25
40. Spear SL, Hannan CM, Willey SC, Cocilovo C (2009) Nipple-sparing mastectomy. Plast Reconstr Surg 123:1665–1673
41. Alderman AK, Wilkins EG, Kim HM (2002) Complications in postmastectomy breast reconstruction: two-year results of the Michigan Breast Reconstruction Outcome Study. Plast Reconstr Surg 109:2265–2271
42. Gamboa-Bobadilla GM, Killingsworth C (2007) Large-volume reduction mammaplasty: the effect of body mass index on post-operative complications. Ann Plast Surg 58:246
43. Wooderman LA, Hage JJ, Hofland MM, Rutgers MJ (2007) A prospective assessment of surgical risk factors in 400 cases of skin-sparing mastectomy and immediate breast reconstruction with implants to establish selection criteria. Plast Reconstr Surg 119:455
44. Bailey MH, Smith JW, Casas L (1989) Immediate breast reconstruction: reducing the risks. Plast Reconstr Surg 83:845